Klinik für Urologie und Kinderurologie

Universitätsklinikum Ulm

Prof. Dr. med. Christian Bolenz

Evaluation einer neuentwickelten flexiblen Kryosonde zur Diagnostik des Urothelkarzinoms im oberen Harntrakt in einem präklinischen Setting

Dissertation zur Erlangung des Doktorgrades der Medizin

der Medizinischen Fakultät der Universität Ulm

Franziska Maria Berger

Geb. Gießen

2019

Amtierender Dekan: Prof. Dr. T Wirth

1.Berichterstatter: Prof. Dr. C. Bolenz

2.Berichterstatter: PD Dr. N. de Gregorio

Tag der Promotion: 06.11.2020

Teile dieser Dissertation wurden vorab publiziert.

Klein J.T., Berger F., Linzenbold W., Jager L., Enderle M.D., Bosmuller H., Mundhenk J., Schwentner C., Bolenz C: Cryobiopsy in the Upper Urinary Tract: Preclinical Evaluation of a Novel Device. Urology, 123: 273-279 (2019)

Inhaltsverzeichnis

Abkürzungsverzeichnis II

1 Einleitung 1

1.1 Epidemiologie 1

1.2 Diagnostik und Therapie des Urothelkarzinoms im oberen Harntrakt 1

1.3 Probengewinnung mittels Kryosonde 4

1.4 Hypothesen 6

2 Material und Methoden 7

2.1 Material und Versuchsaufbau 7

2.2 Messungen und histopathologische Evaluation 14

2.3 Statistische Analyse 19

3 Ergebnisse 21

3.1 Machbarkeit 21

3.2 Abwinkelungswinkel 22

3.3 Durchflussrate 23

3.4 Größe der Proben 23

3.5 Quetschartefakte 24

3.6 Histologische Aussagekraft 25

3.7 Repräsentativität der Proben 25

3.8 Zusammenfassung der Ergebnisse 26

4 Diskussion 28

4.1 Defizite und Ausblicke in der Diagnostik des Urothelkarzinoms im oberen Harntrakt 28

4.2 Anwendung der Kryosonde zur diagnostischen Probenentnahme 38

4.3 Fehlerquellen 46

5 Zusammenfassung 48

6 Literaturverzeichnis 50

Abkürzungsverzeichnis

A.U.	arbitrary unit (willkürliche Einheit)
ANOVA	Analysis of Variance (Varianzanalyse)
CIS	Carcinoma in situ
EAU	European Association of Urology
FISH	Fluoreszenz-in-situ-Hybridisierung
Fr	French
NBI	Narrow-Band Imaging
NPV	Negativ prädiktiver Wert
OCT	Optische Kohärenztomografie
PDD	Photodynamische Diagnostik
PE-Zange	Probe-Exzisionszange
PPV	Positiv prädiktiver Wert
SPIES	Storz professional Image Enhancement System
URS	Ureterorenoskopie
URS	Ureterorenoskop

1 Einleitung

1.1 Epidemiologie

Das Urothelkarzinom ist der viert häufigste Tumor nach dem Prostata- und Mamma-, Lungen-, und Kolonkarzinom [62]. Es wird unterteilt in das Urothelkarzinom des unteren Harntrakts, Urethra und Blase betreffend, und das Urothelkarzinom des oberen Harntrakts, welches in Harnleiter und Nierenbecken lokalisiert ist. 90-95% der Urothelkarzinome sind Blasentumore, nur 5-10% kommen im oberen Harntrakt vor [63]. Nierenbeckentumore sind ungefähr doppelt so häufig wie Harnleitertumore [63]. Jährlich erkranken in westlichen Ländern 2 von 100.000 Menschen an einem Urothelkarzinom des oberen Harntrakts [5]. Männer sind dreimal häufiger betroffen als Frauen [63]. Der Erkrankungsgipfel liegt bei 70-90 Jahren [63]. Bei Diagnosestellung sind 50-60% der Urothelkarzinome des oberen Harntrakts invasiv, während dieser Anteil bei Blasentumoren 15-25% beträgt [5]. Ein Viertel der Patienten mit einem Urothelkarzinom im oberen Harntrakt hat zu diesem Zeitpunkt bereits regionale Metastasen, 10% einen begleitenden Blasentumor und in 2-4% sind beide oberen Harntrakte bei Diagnosestellung betroffen [5].

1.2 Diagnostik und Therapie des Urothelkarzinoms im oberen Harntrakt

1.2.1 Diagnostik

Das Urothelkarzinom des oberen Harntrakts ist ein aggressiver Tumor mit hoher Rezidiv - und Progressionsrate [46]. Der lokalisierte Tumor verursacht meist keine Symptome und erschwert somit die frühe Diagnosestellung [55]. Das häufigste Symptom ist Mikro -oder Makrohämaturie (70-80%). Flankenschmerz meist durch Hydronephrose verursacht kommt in 20-40% vor und eine Lymphknotenvergrößerung zeigt sich in 10-20% der Fälle [63,68]. Systemische Symptome wie Gewichtsverlust, Nachtschweiß und Fieber sind selten und meist mit einem fortgeschrittenen und metastasierten Tumor assoziiert [63].

Bildgebende Verfahren stehen am Beginn der Diagnosefindung des Urothelkarzinoms im oberen Harntrakt, so die CT-Urographie, welche eine hohe Sensitivität (96%) und Spezifität (99%) hat [5]. Erstere hängt allerdings stark von der Tumorgröße ab und weist somit

Schwankungen von 67-100% auf [5]. Flache Läsionen werden nicht erkannt [63] und benigne Läsionen können ein ähnliches Bild liefern wie ein maligner Tumor [5]. Das CT weist für die Detektion eines Lymphknotenbefalls eine gute Sensitivität (87,5%) und Spezifität (98%) auf [52]. Das Vorliegen von Hydronephrose ist ein Zeichen für ein höheres Tumorstadium und lässt sich durch bildgebende Verfahren leicht erkennen [11]. Die MR-Urographie weist eine geringere Sensitivität (69%) und Spezifität (97%) als die CT-Urographie auf und wird empfohlen, wenn diese aufgrund des jodhaltigen Kontrastmittels oder der Röntgenstrahlung kontraindiziert ist [5].

Eine Urinzytologie, die maligne und atypische Zellen enthält, weist auf ein Urothelkarzinom im oberen Harntrakt hin, wenn eine Zystoskopie negativ und damit ein Carcinoma in situ (CIS) der Blase oder prostatischen Harnröhre ausgeschlossen werden können [63]. Die Urinzytologie dient dazu, Läsionen zu detektieren, die weder durch bildgebende Verfahren noch endoskopisch erkannt werden können [5]. Diese Methode ist für das Urothelkarzinom des oberen Harntrakts weniger sensitiv als für Blasenkarzinome [63]. Eine Studie, die die Urinzytologie von 326 Patienten mit einem Urothelkarzinom im oberen Harntrakt aufgearbeitet hat, zeigte eine Sensitivität der Urinzytologie von 56% für high-grade und 62% für muskelinvasive Tumore [50]. Die Leitlinien der European Association of Urology empfehlen eine Zystoskopie durchzuführen, um einen gleichzeitig auftretenden Blasentumor zu erfassen [63].

Die diagnostische Ureterorenoskopie (URS) mit Probenentnahme ist die tragende Säule in der Diagnosestellung des Urothelkarzinoms im oberen Harntrakt[63]. Die pathologische Auswertung der Biopsie stellt die Basis für das weitere operative Prozedere dar, das von einem organerhaltenden Verfahren bis zu einer radikalen Nephroureterektomie, d.h. Entfernung der Niere mit Ureter und Ureterostium, reichen kann [63]. Die derzeitigen Möglichkeiten für die diagnostische Biopsie führen tendenziell zu einem Understaging und Undergrading. Tumore werden nach operativer Entfernung invasiver und progressiver bewertet als nach der Biopsieentnahme. Guarnizo et al zeigten, dass 45% der Tumore nach der operativen Entfernung hochgestuft werden mussten [34]. In einer weiteren Studie konnten Smith et al diese Ergebnisse bestätigten. Hier wurden 32% der Patienten von einem nichtinvasiven Tumor auf einen invasiven Tumor hochgestuft, bei 28% wurde das Grading geändert [66]. Patienten, die einer organerhaltenden Therapie zugeführt werden,

müssen daher anschließend engmaschig mittels URS kontrolliert werden, um zu vermeiden, dass ein high-risk Tumor, der vermeintlich als low-risk Tumor klassifiziert wurde nicht übersehen wird[68]. In der Literatur wird angegeben, dass 25% bis 50% der Biopsate, aufgrund des inadäquaten Gewebes, pathologisch nicht ausgewertet werden können [69,73]. Folglich kommt es regelmäßig zu endoskopischen Re-Interventionen mit erneuten Biopsieentnahmen. Die diagnostische Biopsieentnahme ist limitiert durch zu kleine Probengrößen und Quetschartefakte, die die pathologische Begutachtung stark einschränken [69]. Für eine adäquate histopathologische Evaluation ist eine ausreichende Probengröße mit guter Gewebequalität essentiell. Derzeit stehen verschiedene Biopsiezangen zur Verfügung und es gibt bereits Studien, die untersucht haben, welche dieser Zangen die größten Proben liefern [60]. Zudem stellt das Carcinoma in situ (CIS), ein nichtmuskelinvasiver high-grade Tumor des Urothels eine große Herausforderung an die diagnostische Probenentnahme. Diese flachen Läsionen sind nicht leicht zu biopsieren. Meist können nur sehr kleine Proben gewonnen werden [57]. Hierdurch erschwert sich die Diagnosefindung des CIS [57,73]. Die Vorhersagekraft der Biopsieuntersuchung bezüglich des pathologischen Stagings weist deutliche Defizite auf. Die Übereinstimmung des Biopsieergebnisses für high-grade Biopsien mit dem postoperativen histopathologischen Staging liegt bei 60-66% [11,12,19]. Diese Ergebnisse erfordern eine Verbesserung der diagnostischen Endoskopie und Biopsie.

1.2.2 Therapie

Die therapeutische Spannbreite ist groß. Die radikale Nephroureterektomie mit Entfernung des Ureterostiums galt bis zuletzt als Goldstandard der Therapie des Urothelkarzinoms im oberen Harntrakt [9,11,46]. Bisher wurde meist ausschließlich für Patienten, die nur eine Niere besitzen, einen beidseitigen Tumorbefall haben oder an einer chronischen Nierenerkrankung leiden, eine endoskopische Tumorentfernung oder eine organerhaltende Operation in Betracht gezogen [3]. Die Leitlinien der European Association of Urology schreiben, dass die radikale Nephroureterektomie nicht mehr als Goldstandard der Therapie für alle Urothelkarzinome im oberen Harntrakt angesehen werden kann und empfehlen mittlerweile für Patienten der Niedrig-Risikogruppe eine organerhaltende Therapie[64]. Charakteristika dieser Gruppe sind ein einseitiger Befall,

Tumore <2cm, eine low-grade Zytologie, eine low-grade Biopsie und keine Invasivität im CT. Alle Faktoren müssen vorhanden sein [63]. Bei Hochrisikopatienten wird eine radikale Nephroureterektomie mit Entfernung des Ureterostiums und regionaler Lymphadenektomie, sowie eine neoadjuvante Chemotherapie empfohlen [63]. Hochrisikopatienten zeichnen sich durch das Vorhandensein von Hydronephrose, Tumoren > 2cm, einer high-grade Zytologie, einer high-grade Biopsie, multiplen Läsionen oder durch eine radikale Zystektomie aufgrund eines Blasentumors in der Vorgeschichte aus. Einer dieser Faktoren muss zutreffen [47,63]. Diese Differenzierung in der Therapie des Urothelkarzinoms im oberen Harntrakt erfordert eine zuverlässige Diagnostik. Da diese derzeit unzureichend ist, kann die Therapie nicht optimal angepasst werden. Ideal wäre eine Diagnostik, die ein präoperatives Management erlaubt, bei dem Patienten mit einem low-grade Tumor identifiziert werden und so die Chance haben, organerhaltend operiert zu werden, sodass sie funktionierende Nierenanteile behalten können und vor der Nephrotoxizität des Chemotherapeutikums bewahrt werden. Beziehungsweise Patienten mit einem high-grade Tumor erkannt werden, sodass bei ihnen durch eine radikale Nephroureterektomie, regionale Lymphadenektomie und adäquate Chemotherapiebehandlung eine Risikominimierung hinsichtlich einer Progression oder eines Rezidivs sichergestellt wird [9,11]. Die Entscheidung über das jeweilige Therapieverfahren beruht auf dem histopathologischen Grading und dem klinischen Staging des Tumors [1].

1.3 Probengewinnung mittels Kryosonde

Eine Biopsiemethode erster Wahl sollte ein sicheres Verfahren sein, das große Proben gewinnt, welche morphologisch möglichst gut erhalten sind [36]. Diese Arbeit soll prüfen, ob eine neu entwickelte flexible Kryosonde für den oberen Harntrakt diesen Anforderungen besser entspricht als der bisherige Goldstandard. Zur Probenentnahme mittels Kryosonde wird die Spitze der Sonde an das zu biopsierende Gewebe geführt. Dort erzeugt sie nach Aktivierung einen Eisball, der das zu entnehmende Gewebe einschließt. Das Einfrieren der Probe beruht auf dem Joule Thompson Effekt, welcher besagt, dass durch plötzliche Dekompression eines komprimierten Gases eine Temperaturminderung an der Probenspitze erzeugt wird. Durch Adhäsion haftet die Gewebeprobe an der Spitze

der Sonde an und wird entnommen, indem Endoskop und Sonde gemeinsam ruckartig zurückgezogen werden [24]. Bisher konnte in verschiedenen Studien am Lungengewebe gezeigt werden, dass die Biopsieentnahme mittels Kryosonde größere Proben liefert, welche eine besser erhaltene Zellarchitektur und Gewebeintegrität aufweisen [6,28,29,53]. Dies lässt vermuten, dass die Biopsien, die mit der Kryosonde gewonnen werden, eine zuverlässigere pathologische Befundung ermöglichen und somit einen diagnostischen Mehrwert liefern. Hetzel et al fanden in einer großangelegten Studie, dass die Kryosonde in der Pulmonologie einen signifikanten diagnostischen Gewinn erbracht hat [36]. So entstand die Idee, die Kryotechnik zur Biopsieentnahme in weiteren Disziplinen zu erproben. Eine experimentelle Studie zur Probengewinnung mittels Kryosonde hat Parameter untersucht, welche die Probengröße beeinflussen. Die Ergebnisse zeigen, dass ein großer Durchmesser der Sonde, eine lange Aktivierungszeit und ein erhöhter Druck, der beim Kontakt der Sonde mit dem Gewebe ausgeübt wird, die Probengröße positiv beeinflussen [28]. Vor allem der positive Einfluss der Aktivierungszeit macht die Kryotechnik für den klinischen Alltag attraktiv, da die Probengröße vom Operateur beeinflusst werden kann und nicht durch die Zangengröße determiniert ist [36]. Die Versuche wurden an Lungen-, Leber- und Magengewebe ex vivo durchgeführt. Das unterschiedliche Gewebe beeinflusst die Probengröße nur gering. Dies legt nahe, dass dieses Verfahren auch in anderen Disziplinen Anwendung finden kann [28]. Die Kryosonde kann auch Proben gewinnen, wenn die Sonde tangential am Gewebe anliegt. Dies ist vor allem in Organen mit kleinen Lumina, in denen die Erreichbarkeit des zu biopsierenden Gewebes eine Schwierigkeit darstellt, ein wichtiger Vorteil [28,36]. So eventuell auch im Nierenkelchsystem. Da die Sonde das Gewebe nicht nur an der Spitze, sondern auch an ihren seitlichen Flächen einfriert, hat sie eine deutlich höhere Trefferwahrscheinlichkeit, als eine Biopsiezange. Ein technischer Nachteil, der in Studien der Pulmonologie beschrieben wurde, besteht darin, dass die Kryosonde nicht alleine durch den Arbeitskanal des Endoskops entfernt werden kann. Sie muss gemeinsam mit dem Endoskop entfernt werden, da die entnommene Gewebeprobe größer ist als der Arbeitskanal [28,36].

1.4 Hypothesen

1. In dieser Arbeit sollte an Schweineharntrakten ex vivo die Machbarkeit der Probenentnahme aus dem Nierenkelchsystem mit einer extra hierfür entwickelten flexiblen Kryosonde untersucht werden. Dabei sollte gezeigt werden, dass die Kryosonde Proben aus allen Kelchgruppen (obere, mittlere und untere Kelchgruppe) liefern kann. Die Entfernung der Sonde über den Arbeitskanal des Endoskops wurde überprüft.
2. Der jeweilige Einfluss der Biopsiegeräte auf den Abwinkelungswinkel eines Endoskops wurde anhand verschiedener Endoskope mit unterschiedlichem Abnutzungsgrad bestimmt. Der Abwinkelungswinkel ist entscheidend für die Einsicht in das Nierenkelchsystem und das Erreichen der einzelnen Kelchgruppen.
3. Die Durchflussrate der Spülflüssigkeit durch das Endoskop wurde gemessen und überprüft, ob sie sich in Abhängigkeit der Biopsiegeräte verändert. Für eine gute Sicht während der Probenentnahme ist eine hohe Durchflussrate entscheidend.
4. Es wurde überprüft, ob sich die Probengröße der verschiedenen Biopsiegeräte unterscheidet. Zur Bestimmung der Größe wurde die Fläche der Proben mikroskopisch gemessen.
5. Der Anteil der Quetschartefakte wurde bestimmt und untersucht, ob er mit den einzelnen Biopsiegeräten variiert.
6. Die histologische Aussagekraft wurde anhand einer Ordinalskala evaluiert, die die Kriterien Qualität, morphologische und histopathologische Strukturen und Eigenschaften enthält. Es wurde geprüft, ob sich die histologische Aussagekraft mit den jeweiligen Biospiemethoden unterscheidet.
7. Die Repräsentativität der Proben soll ausdrücken, ob die Proben potentiell eine Diagnosestellung ermöglichen. Es wurde überprüft, ob die Repräsentativität von den Biopsieverfahren abhängig ist.

Alle Versuche wurden mit der Kryosonde (ERBE Elektromedizin GmbH Tübingen, Deutschland) durchgeführt. Als Referenz dienten die BIGopsy-Zange (COOK MEDICAL LLC Bloomington, USA) und eine Standard Probe-Exzisionszange (PE-Zange, Richard Wolf GmbH Knittlingen, Deutschland).

2 Material und Methoden

2.1 Material und Versuchsaufbau

Die Proben wurden mit der neuentwickelten Kryosonde, Durchmesser 2,7 French (Fr)/ 0,9mm (ERBE Elektromedizin GmbH Tübingen, Germany) entnommen. Als Referenz dienten die BIGopsy-Zange, Durchmesser 2,4Fr/ 0,8mm (COOK MEDICAL LLC Bloomington, USA) und eine Probe-Exzisionszange Durchmesser 3Fr/ 1mm (Richard Wolf GmbH Knittlingen, Germany) (Abbildung 1).

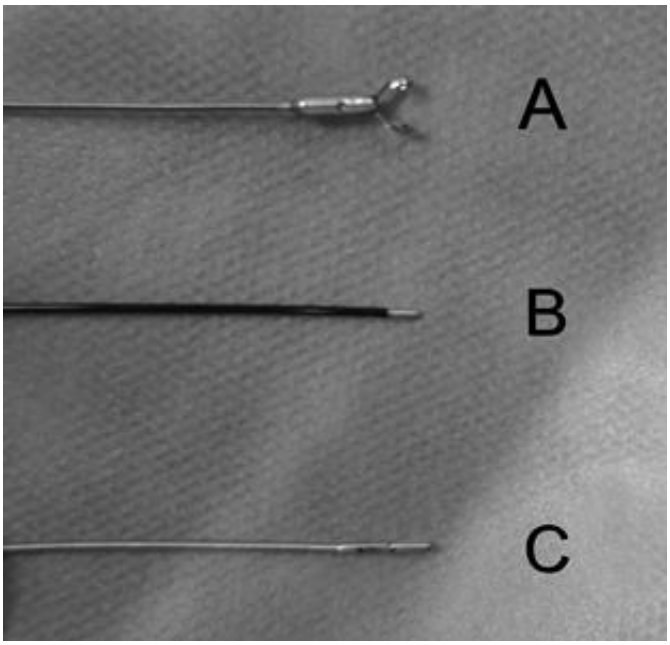

Abbildung 1 Übersicht BIGopsy-Zange 2,4Fr (A), Kryosonde 2,7Fr (B) und PE-Zange 3Fr (C)

2.1.1 Kryosonde

Für den Abkühlungsprozess der Kryosonde wird komprimiertes Kohlendioxid als Kältemittel verwendet (Abbildung 3; 7). Das Kältemittel fließt in der Kryosonde in einem geschlossenen System. Vom Innenlumen (Abbildung 2 und Abbildung 3; 3) fließt das Kältemittel über eine Düse (Abbildung 2 und Abbildung 3; 4) unter hohem Druck (55 bar) in die Spitze der Sonde (Abbildung 2 und Abbildung 3; 1). Hier entsteht der Kälteeffekt, der zum Einfrieren des Gewebes führt. Die Gefrierwirkung der Kryotechnik basiert auf dem Joule Thompson Effekt.

Dieser besagt, dass durch Dekompression eines komprimierten Gases ein Kälteeffekt erzielt wird. Von der Sondenspitze fließt das Gas bei Dichteentspannung über das Außenlumen (Abbildung 2 und Abbildung 3; 2) der Kryosonde wieder zurück zum Gerät und diffundiert in die Außenluft[24].

Abbildung 2 Kryosonde Schema
1 Spitze
2 Außenlumen (expandiertes Gas)
3 Innenlumen (komprimiertes Gas)
4 Düse
5 Außenschlauch
6 Düsenrohr/ Gaszuleitung

Erstellt von: Erbe Elektromedizin GmbH, Abdruck mit Genehmigung.

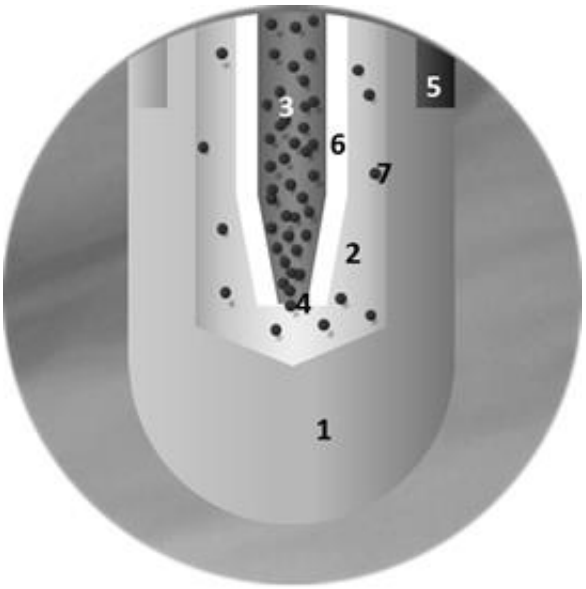

Abbildung 3 Kryosonde Spitze
1 Spitze der Kryosonde aus Metall
2 Außenlumen (expandiertes Gas)
3 Innenlumen (komprimiertes Gas)
4 Düse
5 Außenschlauch
6 Düsenrohr/ Gaszuleitung
7 Kohlenstoffdioxidmolekül

Erstellt von: Erbe Elektromedizin GmbH, Abdruck mit Genehmigung.

Das Anhaften der Gewebeprobe an der Spitze erfolgt durch Adhäsion. Das Gewebe und die Sonde haben mikroskopisch feinporige Oberflächen, in die Flüssigkeit eindringt. Durch den Gefrierprozess entstehen Kristalle, die ineinander verzahnen und so eine Adhäsion der Oberflächen verursachen. Das Gewebe kann frontal und tangential an die Sonde angefroren werden. Die morphologische Zellstruktur bleibt beim Gefrierprozess erhalten[24]. Die Kryosonde ist ebenso wie die Gasflasche an das ERBECRYO 2 angeschlossen (Abbildung 4; 3 und 4). Die Einstellungen der Kryobiopsie erfolgen über das Display des ERBECRYO 2 (Abbildung 4; 2). Die Aktivierungsdauer, welche der Gefrierdauer entspricht, wird durch Drücken eines Fußpedals (Abbildung 4; 1) ausgelöst und über einen Timer auf dem Display des ERBECRYO 2 angezeigt (Abbildung 5; E). Mit der Wahl des Effekts wird die Temperatur an der Sondenspitze bestimmt (Abbildung 5; B und C). Je größer der Effekt, desto kälter wird die Sondenspitze. Die Skala reicht von Effekt 1 bis Effekt 3[25]. Der Durchmesser der Sonde, die Wahl des Effekts, die Gefrierdauer und der Anpressdruck der Sonde an das Gewebe bestimmen die Probengröße [24]. Die Versuche wurden alle mit dem Effekt 2 und ohne Druck auf das Gewebe auszuüben durchgeführt. Die Auswahl des Effekts erfolgte dabei empirisch. Die Kryosonde wurde je nach Erreichbarkeit frontal oder tangential an das Gewebe geführt und mittels Fußschalter aktiviert. Die Aktivierungszeit betrug bei allen Probenentnahmen 10s. Die Aktivierungszeit ergab sich aus nicht statistisch ausgewerteten Vorversuchen. Nach 10s liefert die Kryobiopsie ausreichend große Proben für eine gute histologische Auswertung. Gleichzeitig wird gewährleistet, dass die Proben klein genug für die Adhäsion an der Sonde sind. Nach abgelaufener Aktivierungszeit wurden Sonde und Endoskop als eine Einheit unverzüglich mit einer schnellen, ruckartigen Bewegung zurückgezogen. Die Aktivierung der Kryosonde wurde fortgeführt, bis die Sonde und das Endoskop vollständig aus dem Arbeitskanal entfernt waren, um so die Adhäsion der Probe an der Sonde zu garantieren. Die Kryosonde wird anterograd in ein Endoskop eingeführt und muss nach Probenentnahme gemeinsam mit dem Endoskop entfernt werden, da die Biopsie zu groß für den Arbeitskanal des Endoskops ist. Nach Beendigung

der Aktivierung fällt die Gewebeprobe problemlos ab und kann so in ein Formalin-Röhrchen übertragen werden.



Abbildung 4 ERBECRYO2 (Generator): Fußschalter (1), Display (2), Gasflasche (3), Sondenanschluss (4)

Abbildung 5 Display des ERBECRYO 2 (Generator): Systemeinstellungen (A), Effekt steigern (B), Effekt vermindern (C), Sondentyp auswählen (D), Timer einstellen (E), Programm voreinstellen (F)

2.1.2 BIGopsy-Zange

Die BIGopsy-Zange wird retrograd in den Arbeitskanal des Endoskops geladen und der Griff anschließend am Zangenschaft befestigt. Die Biopsielöffel sind standardmäßig geschlossen und lassen sich durch das Zurückziehen einer Fingerspule öffnen. Die Probe wird mit den Biopsielöffeln entnommen. Dafür wird die Zange geschlossen an den Entnahmeort vorgeschoben und dort geöffnet, sodass sich Gewebe zwischen den Biopsielöffeln befindet. Durch Vorschieben der Fingerspule wird die Zange geschlossen und das Gewebe eingeschlossen und mit einer ruckartigen Bewegung entnommen [20]. Die BIGopsy-Zange muss gemeinsam mit dem Endoskop entfernt werden und kann nicht durch dessen Arbeitskanal zurückgezogen werden. Anschließend wird die Gewebeprobe durch Abstreifen oder Schütteln in ein Formalin-Röhrchen gegeben.

2.1.3 Probe-Exzisionszange

Die PE-Zange wird anterograd in den Arbeitskanal des Endoskops geführt. Zum Öffnen und Schließen dient ein Scherengriff. Die Zange wird an das Gewebe herangeführt, geöffnet und vorgeschoben, sodass sich Gewebe zwischen den Branchen befindet. Anschließend wird die Zange geschlossen und ruckartig zurückgezogen, sodass die Gewebeprobe abreißt. Die

Zange kann über den Arbeitskanal des Endoskops entfernt werden, sodass das URS in der Harnleiterschleuse verbleibt. Die Gewebeprobe wird durch Öffnen der Zange und anschließendem Abstreifen oder Schütteln in ein Formalin-Röhrchen übertragen.

2.1.4 Versuchsaufbau

Die verschiedenen Biopsiegeräte wurden in ein URS (Flex-X_C Video Ureteroskop 11278 V, Storz Tuttlingen, Deustchland) eingeführt. Dieses wurde mit der Kamera Einheit SCB Image 1™ HD Hub (Storz Image 1 Hub 22201020) verbunden. Die Bilder wurden auf einem HD-Monitor präsentiert. Das URS wurde mit einem 3l Beutel Spüllösung, der 50 cm über dem URS angebracht wurde, verbunden. Schweineharntrakte bestehend aus beiden Nieren, den Harnleitern, der Harnblase und dem proximalen Teil der Harnröhre dienten als Material zur Probenentnahme. Die Harntrakte von Schweinen der „Deutschen Landrasse“ waren Schlachtabfälle und kamen frisch aus dem Schlachthaus. In die Harnleiter wurde zur Etablierung eines festen Arbeitskanals eine Harnleiterschleuse (Boston Scientific Navigator 13/15 Ch) eingeführt (Abbildung 6). Diese funktioniert wie ein Rohr und ermöglicht einen stabilen, leicht wiederholbaren Zugang von der Harnröhrenöffnung in das Nierenbecken. Zudem dient die Schleuse als Druckregulation im Nierenbecken. Ein zu hoher Druck ist mit einem erhöhten Entzündungsrisiko assoziiert [10]. Mit jedem Biopsiegerät (Abbildung 7) wurden unter direkter Sicht 12 Proben entnommen, jeweils 4 aus der oberen-, mittleren- und unteren Kelchgruppe (Abbildung 6). Alle Proben wurden von demselben Urologen (J.T.K.) mit entsprechender Fachkompetenz in Endourologie durchgeführt. Die Wahl des Biopsiegerätes und der Ort der Probenentnahme wurden statistisch zufällig verteilt.

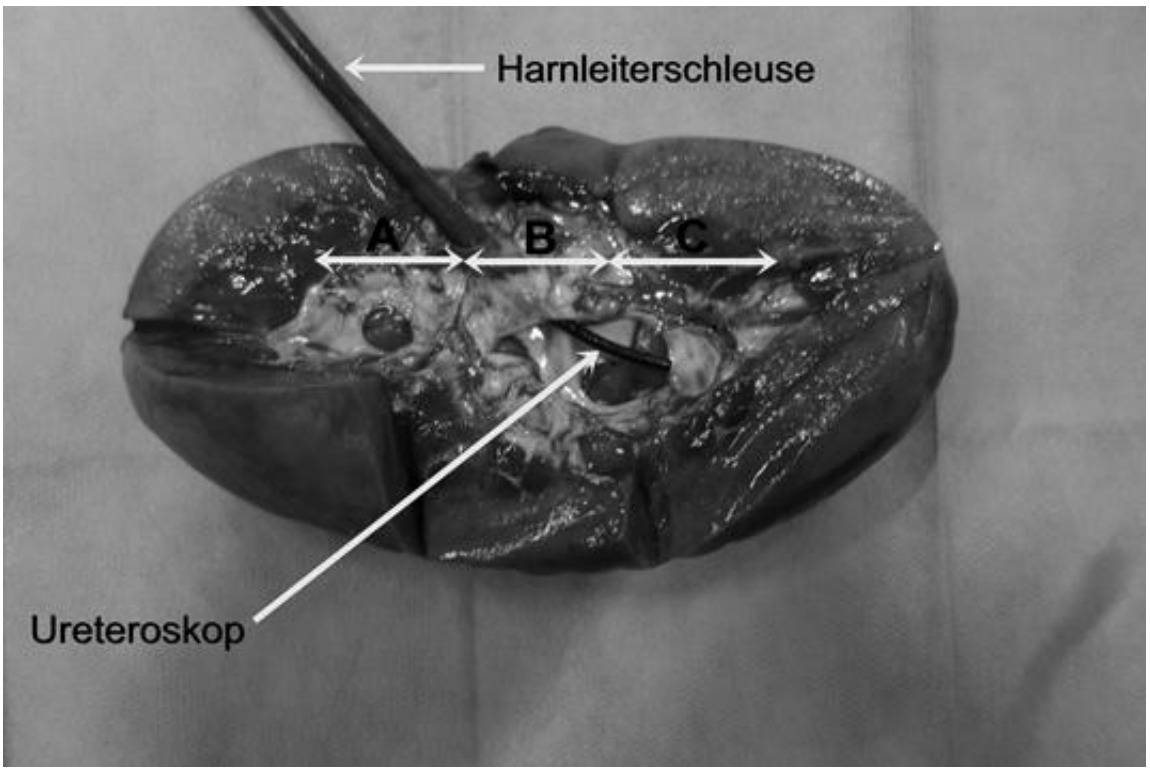

Abbildung 6 präparierte Schweineniere. Untere Kelchgruppe (A), mittlere Kelchgruppe (B) und obere Kelchgruppe (C). Harnleiterschleuse und eingeführtes Ureteroskop.

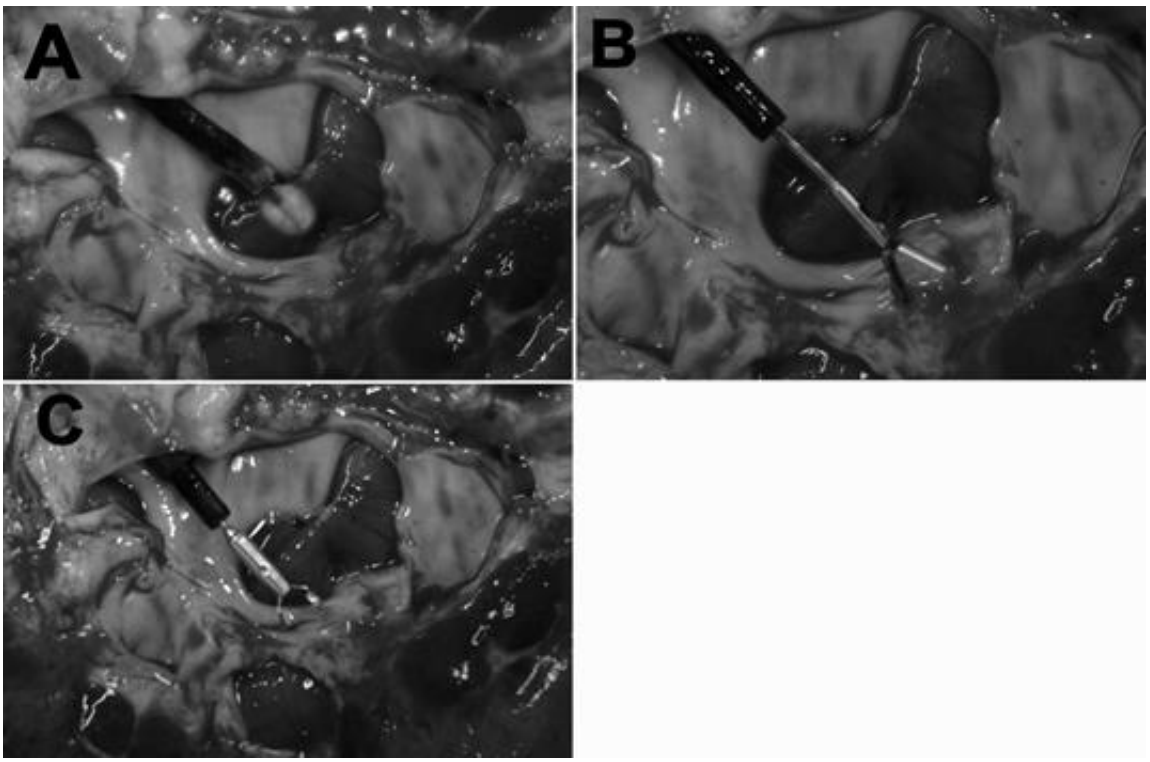

Abbildung 7 Kryosonde mit Eisball (A), PE-Zange (B) und BIGopsy-Zange (C) bei der Probenentnahme.

2.2 Messungen und histopathologische Evaluation

2.2.1 Abwinkelungswinkel

Der Einfluss der Biospiegeräte auf die Abwinkelung des URS Flex-X_C wurde untersucht. Ist die Flexibilität des URS eingeschränkt, wird die Einsicht in das Nierenkelchsystem schlechter und das Erreichen der einzelnen Kelchgruppen ist erschwert. Die Änderung des Abwinkelungswinkels (Winkel) des URS wurde mit und ohne eingeführte Instrumente gemessen. Dafür wurde das URS auf ein Millimeterpapier mit Koordinatensystem gelegt und maximal abgewinkelt. Dabei entsteht eine Torsion des Endoskops nach oben, diese wurde durch manuelle Rotation nach unten ausgeglichen, sodass das Endoskop flach auf dem Papier aufliegt. Von dieser maximal möglichen Abwinkelung wurde ein Bild gemacht, der Abwinkelungswinkel wurde über die Software zur digitalen Bildverarbeitung AxioVision Rev.4.5. (Zeiss) mit entsprechenden Messwerkzeugen vermessen (Abbildung 8).

Anschließend wurde der Versuch mit eingeführter Kryosonde, BIGopsy-Zange und PE-Zange wiederholt. Das Endoskop wurde jeweils nach oben und unten abgewinkelt, für die Auswertung wurde die Abwinkelung mit dem größeren Winkel verwendet.

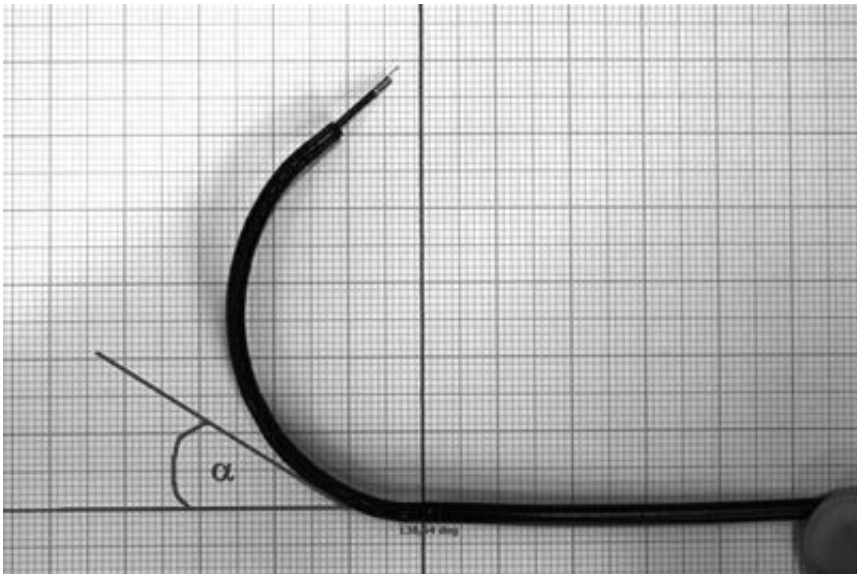

Abbildung 8 Ureteroskop mit eingeführter Kryosonde auf Millimeterpapier. Abwinkelungswinkel α

Der Einfluss der Kryosonde auf den Abwinkelungswinkel wurde in drei weiteren Endoskopen mit unterschiedlichem Abnutzungsgrad (neu, wenig häufig gebraucht, häufig gebraucht) gemessen [neues Einmalgerät; PUSEN™ PU3022 (Zhuhai Pusen Medical Technology Co., Ltd., Tangjiawan Town, Zhuhai, Guangdong, PRC); Olympus URF-V (weniger häufig gebraucht; Olympus Europa SE & Co. KG, Hamburg, Germany) und Wolf Boa Vision (häufig gebraucht; R. Wolf GmbH, Knittlingen, Germany)]. Das Flex-X_C war ebenfalls häufig gebraucht.

2.2.2 Durchflussrate

Der Einfluss der Instrumente auf die Durchflussrate (ml/min) der Spüllösung wurde bestimmt. Je höher die Durchflussrate, umso besser kann das Nierenkelchsystem während der Probenentnahme gespült werden und desto besser ist die Sicht des Operateurs. Bei voll geöffnetem Spülkanal wurde mit einem Messbecher die Menge Spülflüssigkeit gemessen, die in einer Minute durch den Spül-/Arbeitskanal des URS fließt. Dieser Versuch wurde jeweils mit eingeführter Kryosonde, BIGopsy-Zange und PE-Zange wiederholt.

2.2.3 Probenprozessierung und Bestimmung der Probengröße

Die Proben wurden in 4,5%igem neutralgepuffertem Formalin fixiert, in Paraffin eingebettet und als Paraffinblöcke mikrotomiert. Die Schnitte waren ca. 1,5µm dick. Die Färbung wurde mit Hämatoxilin-Eosin durchgeführt. Waren die Proben zu klein, wurden sie in Zellblöcken verarbeitet. Die Auswertung des Pathologen erfolgte für die jeweilige Biopsiemethode verblindet. Für die Analyse der Proben diente ein Standard Mikroskop (Axio Vision LE REL 4.4; Carl Zeiss Microimaging, Göttingen, Germany). Zur Bestimmung der Probengröße wurde die Länge und Breite der Probe mikroskopisch gemessen und daraus die Fläche (mm^2) der Probe berechnet (Abbildung 9). Die Auswertung erfolgte anhand mehrerer Stufen pro Probe, dabei wurde zur Evaluation der Schnitt mit der größten Länge und Breite genommen.

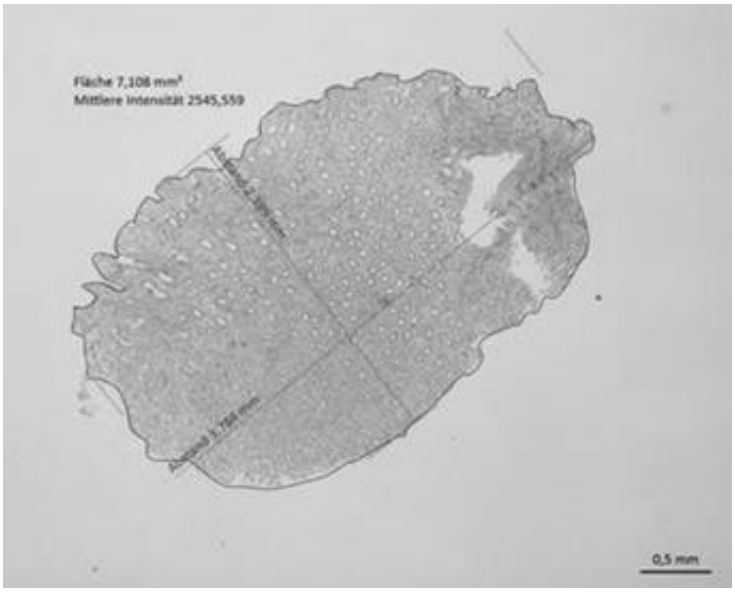

Abbildung 9 Hämatoxilin-Eosin gefärbte Probe aus dem oberen Nierenkelchsystem. Mikroskopische Bestimmung der Probengröße. Maßstab rechts unten.

2.2.4 Anteil der Quetschartefakte

Quetschartefakte sind zusammengeschobene Gewebestrukturen. Dadurch verdichtet sich das Gewebe und die histologische Färbung scheint intensiver. Die Morphologie lässt sich teilweise nicht identifizieren und pathologische Veränderungen sind nicht mehr erkennbar. Der Anteil der Quetschartefakte (%) wurde durch subjektive Einschätzung des Pathologen

bestimmt und den Werten 0-3 auf einer Ordinalskala zugeteilt (Tabelle 1). Auf eine Ausmessung wurde verzichtet, da dies keinen Mehrwert liefern würde. Der Anteil der Quetschartefakte (%) subtrahiert von 100% ergab den Anteil frei von Artefakten (%).

Tabelle 1 Score Quteschartefakte. Der Anteil der Quetschartefakte (%) wurde durch subjektive Einschätzung des Pathologen bestimmt und den Werten 0-3 auf einer Ordinalskala zugeteilt.

0	Keine
1	1-19%
2	20-39%
3	+40%

Abbildung 10 zeigt ein Beispiel für eine Probe mit einem Score 3.

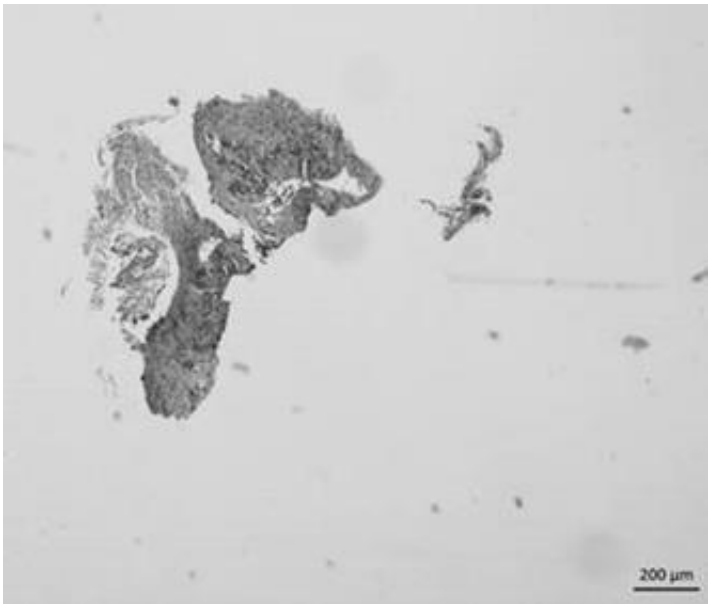

Abbildung 10 Hämatoxilin-Eosin gefärbte Probe aus dem oberen Nierenkelchsystem mit Quetschartefakt Score 3 (> 40%). Maßstab unten rechts.

2.2.5 Histologische Aussagekraft

Die histologische Aussagekraft wurde anhand einer Ordinalskala bewertet (Tabelle 2).

Tabelle 2 Score Histologische Aussagekraft: die histologische Aussagekraft ist in einer Ordinalskala mit den Werten 0 bis 6 dargestellt.

0	Sehr schlechte Qualität der Probe: die Beurteilung der morphologischen und histopathologischen Strukturen und Eigenschaften ist nicht möglich.
1	
2	Schlechte Qualität der Probe: die Beurteilung der morphologischen und histopathologischen Strukturen und Eigenschaften ist stark eingeschränkt.
3	
4	Moderate Qualität der Probe: die Beurteilung der morphologischen und histopathologischen Strukturen und Eigenschaften ist eingeschränkt aber möglich.
5	
6	Die Probe ermöglicht eine vollständige und uneingeschränkte Beurteilung der aller relevanten morphologischen und histopathologischen Strukturen und Eigenschaften.

Die Zwischenstufen 1, 3 und 5 sind für eine feinere Abstimmung und sollen verhindern, dass Proben mit 1-2 oder 3-4 beurteilt werden. Beispiel Score 2: „Schlechte Qualität der Probe: die Beurteilung der morphologischen und histopathologischen Strukturen und Eigenschaften ist stark eingeschränkt.“ und kann deshalb nicht ausgewertet werden. Score 3 würde lauten: „Schlechte Qualität der Probe: die Beurteilung der morphologischen und histopathologischen Strukturen und Eigenschaften ist stark eingeschränkt, aber möglich“ zum Beispiel, weil die Probe doppelt so groß ist oder weil man in diesem Fall eine Spezialfärbung verwenden kann, um die Auswertung zu ermöglichen.

2.2.6 Repräsentativität der Proben

Die Proben galten als repräsentativ, wenn folgende Kriterien erfüllt wurden. Die Fläche musste groß genug sein, um potentiell eine Diagnose stellen zu können. Der Anteil der

Quetschartefakte musste so gering sein, dass er eine mögliche Diagnose zulässt. Die histologische Aussagekraft musste einen Wert 2 oder größer erzielen wie in Tabelle 2 definiert. Die Proben wurden anhand dieser Kriterien als repräsentativ oder nicht repräsentativ gewertet. Damit eine Probe als groß genug bewertet wurde, musste die gewollte Gewebestruktur, das Papillengewebe, in ausreichender Menge vorhanden sein. Dies variiert von Probe zu Probe und ist nicht ausschließlich von der Fläche der Probe abhängig. Eine große Probe, die einen geringen Anteil frei von Quetschartefakten aufweist oder nur in geringem Maße Zielgewebe enthält, wurde trotz ihrer Größe als nicht groß genug eingestuft. Aufgrund klinischer Erfahrung ist beispielsweise eine $8mm^2$ große Probe, die 40% Quetschartefakte aufweist oder nicht das Zielgewebe enthält, trotz ihrer Größe nicht groß genug. Der Anteil der Quetschartefakte, der als zulässig bewertet wurde, ist ebenfalls von Probe zu Probe unterschiedlich. War der Anteil der Quetschartfakte hoch, beispielweise 20%, aber eher am Rand der Probe gelegen und nicht in den relevanten Strukturen, wurde dies als unkritisch eingestuft. Kamen Quetschartefakte in den relevanten Strukturen vor, sodass es bei der Auswertung zu erheblichen Schwierigkeiten kam, wurde der Anteil der Quetschartefakte als zu hoch bewertet, egal ob er 20%, 10% oder 5% war.

2.3 Statistische Analyse

Die Analyse der Daten erfolgte mit der Software GraphPad6 (GraphPadSoftware Inc.). Für alle Messdaten wurden die Mittelwerte bestimmt. Ob das jeweilige Biopsieverfahren Einfluss auf den Abwinkelungswinkel, die Durchflussrate und die Probengröße haben wurde mit einer einfaktoriellen Varianzanalyse (ANOVA) getestet. Um eine Aussage darüber zu treffen, welche Biopsiemethoden sich im Hinblick auf die drei genannten Merkmale, signifikant unterscheiden, wurden diese anschließend paarweise mittels Tukey Test verglichen. Die ordinalskalierten Messdaten, Histologische Aussagekraft und Anteil der Quetschartefakte, wurden mit einer nicht-parametrischen Varianzanalyse, dem Kruskal-Wallis Test, ausgewertet, um zu prüfen, ob diese durch die Biopsiemethode beeinflusst werden. Anschließend wurden die jeweiligen Biopsiemethoden paarweise mittels Mann-Whitney U-Test verglichen, um festzustellen, welche Verfahren sich signifikant unterscheiden. Der Exakte Test nach Fisher (exakter Chi-Quadrat-Test) diente

dazu, die Abhängigkeit der Repräsentativität von der Biopsiemethode zu prüfen. Ein p-Wert $< 0{,}05$ wurde als statistisch signifikant angesehen.

3 Ergebnisse

3.1 Machbarkeit

Alle drei Kelchsysteme konnten mittels URS und eingeführter PE-Zange erreicht werden (Abbildung 11; A-D). Mit eingeführter Kryosonde wurde die untere Kelchgruppe aufgrund der eingeschränkten Abwinkelung nicht erreicht (Abbildung 11; E-H). Um die untere Kelchgruppe mittels Kryosonde erreichen zu können, musste diese vorgebogen werden. Die Kryosonde kann aufgrund der großen Proben, die sie gewinnt, nicht durch den Arbeitskanal des Endoskops zurückgezogen werden, sondern muss gemeinsam mit diesem entfernt werden.

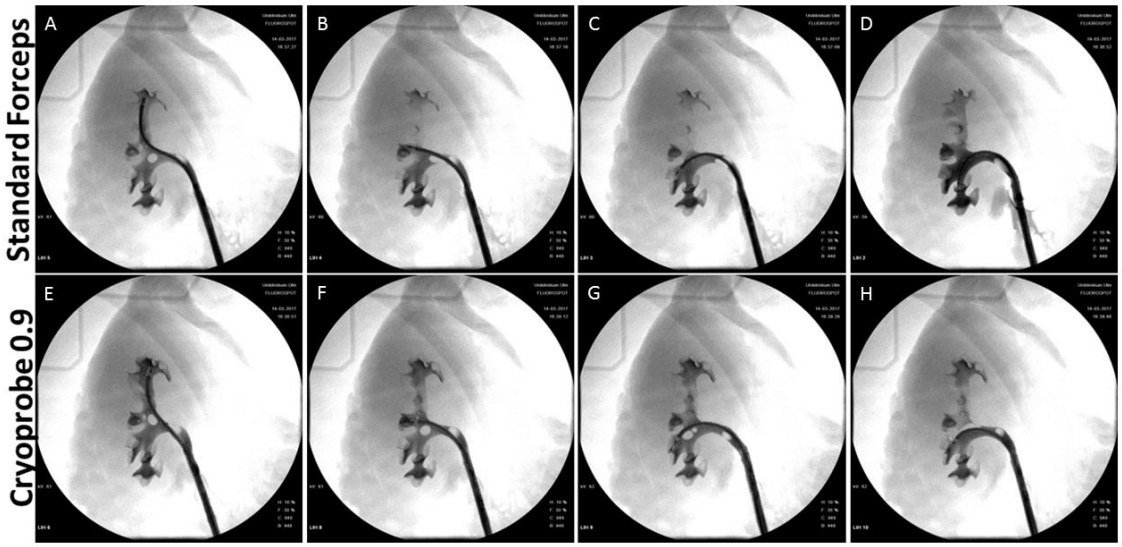

Abbildung 11 retrogrades Pyelogramm des Schweineharntrakts, zeigt die intrapelvinen Positionen des flexiblen URS (Storz 11278 VK/VUK (Flex-X_C) mit unterschiedlich eingeführten Biopsiegeräten. (PE-Zange A-D; Kryosonde E-H). [41] mit freundlicher Genehmigung des wissenschftlichen Journals „Urology“.

3.2 Abwinkelungswinkel

Die eingeführten Biopsiegeräte verändern den Abwinkelungswinkels des URS Flex-X_C unterschiedlich. Die Kryosonde (130,7±1,2°) verursacht eine signifikante Verminderung des Abwinkelungswinkels im Vergleich zur BIGopsy-Zange (166,9±1.1°, p<0,0001) und PE-Zange (161,4±1.9°, p<0,0001). Die Einschränkung des Abwinkelungswinkels war mit der BIGopsy-Zange signifikant geringer als mit der PE-Zange (p=0,002) (Abbildung 12). Die Kryosonde limitiert die Abwinkelung der Endoskope Wolf Boa Vision (157±0,7°, p=0,029; häufig gebraucht), Olympus URF-V (172±4,9°, p=0,016; weniger häufig gebraucht) und PUSEN™ PU3022 (147,1±0.1°, p=0,029; Einmalgerät) weniger stark verglichen mit dem Flex-X_C (ebenfalls häufig gebraucht) (Abbildung 12). Entscheidend für das Erreichen und damit die Ermöglichung einer Biopsieentnahme aus der Unteren Kelchgruppe (UKG) ist eine Abwinkelung von mindestens 150°. Das häufig gebrauchte Flex-X_C mit eingeführter Kryosonde erreicht den Cutoff von 150° nicht, während es mit eingeführter BIGopsy-Zange und PE-Zange oberhalb des Cutoffs liegt. Das Einmalgerät PUSEN™ liegt ebenfalls unterhalb des Cutoffs. Das wenig häufig gebrauchte Olympus URF-V und das häufig gebrauchte Wolf Boa Vision lagen oberhalb des Cutoffs von 150°.

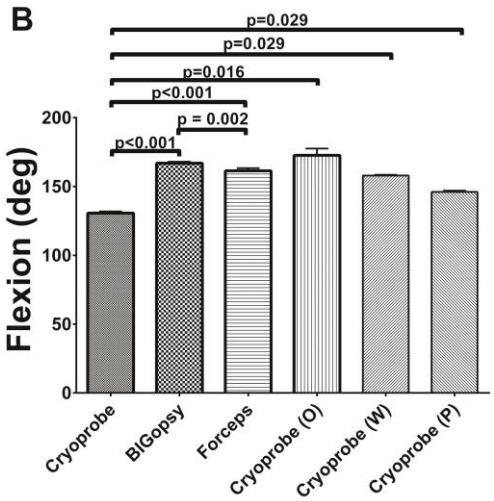

Abbildung 12 Abwinkelung (Flexion) in Grad der Biopsiegeräte Kryosonde (Cryoprobe), BIGopsy-Zange (BIGopsy) und PE-Zange (Forceps) eingeführt im URS (Storz). Weitere Messungen mit eingeführter Kryosonde in den Ureteroskopen Olympus (Cryorpbe (O))wenig häufig gebraucht, Wolf (Cryoprobe (W)) häufig gebraucht und PUSEN (Cryoprobe (P)) Einmalgerät. Die Werte sind

angegeben als Mittelwerte ± Standardabweichung. [41] mit freundlicher Genehmigung des wissenschftlichen Journals „Urology“.

3.3 Durchflussrate

Die Durchflussrate war mit der BIGopsy-Zange (2,8±0,1ml/min) signifikant höher verglichen mit der Kryosonde (1,1±0,1ml/min, p<0,0001) und der PE-Zange (0,94±0,06ml/min, p<0,0001). Es zeigte sich kein signifikanter Unterschied im Vergleich der Durchflussrate von Kryosonde und PE-Zange (p=0,443) (Abbildung 13).

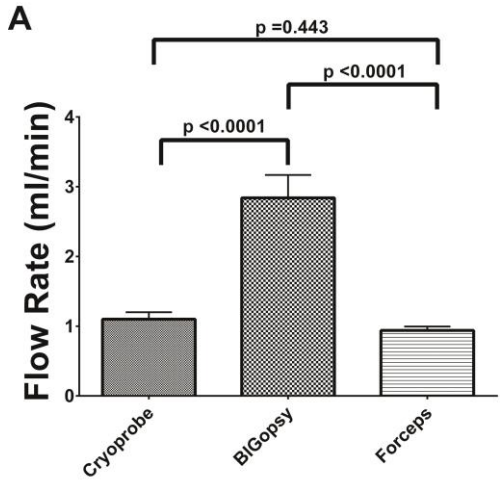

Abbildung 13 Durchflussrate (Flow Rate) in ml/min der Biopsiegeräten Kryosonde (Cryoprobe), BIGopsy-Zange (BIGopsy) und PE-Zange (Forceps) eingeführt im URS (Storz). Die Werte sind angegeben als Mittelwerte ± Standardabweichung. [41] mit freundlicher Genehmigung des wissenschftlichen Journals „Urology“.

3.4 Größe der Proben

Der Mittelwert der Probengröße war mit der Kryosonde (7,5±2,5mm^2) signifikant größer als mit der BIGopsy-Zange (4,6±2,5mm^2, p<0,0001) und PE-Zange (1,4±1,4mm^2, p<0,0001). Die BIGopsy-Zange lieferte signifikant größere Proben als die PE-Zange (p<0,0001) (Abbildung 14).

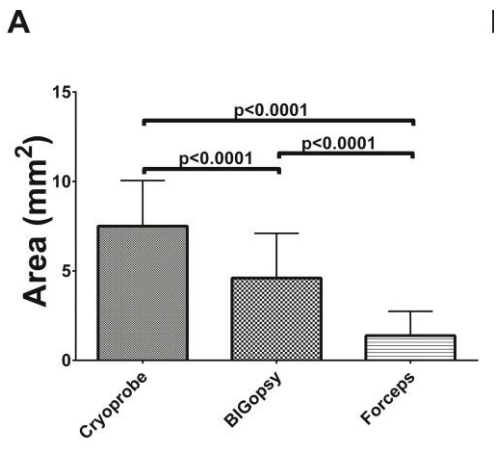

Abbildung 14 Größe der Proben (Area) in mm², die mit den verschiedenen Biopsiegeräten Kryosonde (Cryoprobe), BIGopsy-Zange (BIGopsy) und PE-Zange (Forceps) eingeführt im URS (Storz) aus dem Nierenbeckenkelchsystem gewonnen wurden. Die Werte sind angegeben als Mittelwerte ± Standardabweichung. [41] mit freundlicher Genehmigung des wissenschftlichen Journals „Urology".

3.5 Quetschartefakte

Der Anteil der Quetschartefakte war mit der Kryosonde (1,58±0,51) signifikant kleiner als mit der PE-Zange (2,63±0,52, p=0,0011). Die Proben der BIGopsy-Zange (1,92±0,9) wiesen bezüglich des Anteils der Quetschartefakte keinen signifikanten Unterschied im Vergleich zur Kryosonde (p=0,923) und zur PE-Zange (p=0,13) auf (Abbildung 15).

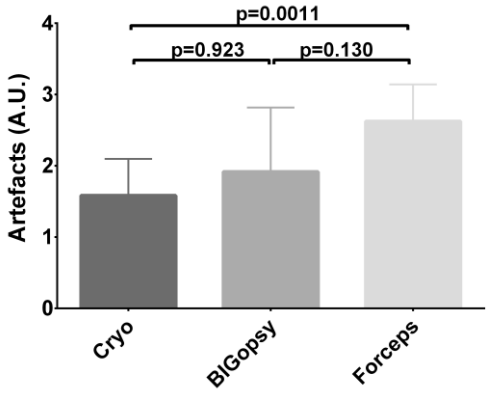

Abbildung 15 Anteil der Quetschartefakte (Artefacts), angegeben in willkürlicher Einheit (arbitrary unit (A.U.)), der Proben, die mit den Biopsiegeräten Kryosonde (Cryoprobe), BIGopsy-Zange (BIGopsy) und PE-Zange (Forceps) eingeführt im URS (Storz) aus dem

Nierenbeckenkelchsystem gewonnen wurden. Die Werte sind angegeben als Mittelwerte ± Standardabweichung.

3.6 Histologische Aussagekraft

Der Score, der histologische Aussagekraft war signifikant geringer für Proben, die mittels PE-Zange (0,4±0,9) gewonnen wurden, im Vergleich zur Kryosonde (2,8±0.8, p<0,0002) und BIGopsy-Zange (2,3±1.9, p<0,001). Es zeigte sich kein signifikanter Unterschied in der histologischen Aussagekraft zwischen Kryosonde und BIGopsy-Zange (p<0,903) (Abbildung 16).

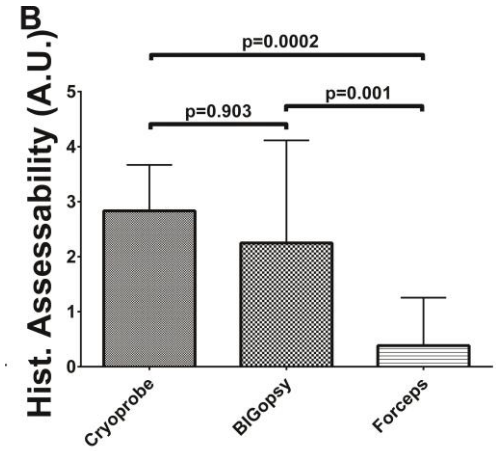

Abbildung 16 Histologische Aussagekraft (Hist. Assessability), angegeben in willkürlicher Einheit (arbitrary unit (A.U.)), der Proben, die mit den Biopsiegeräten Kryosonde (Cryoprobe), BIGopsy-Zange (BIGopsy) und PE-Zange (Forceps) eingeführt im URS (Storz) aus dem Nierenbeckenkelchsystem gewonnen wurden. Die Werte sind angegeben als Mittelwerte ± Standardabweichung. [41] mit freundlicher Genehmigung des wissenschftlichen Journals „Urology".

3.7 Repräsentativität der Proben

Alle Proben, die mit der Kryosonde (100%) gewonnen wurden, galten als repräsentativ. 50% der Proben, die mittels BIGopsy-Zange entnommen wurden, waren repräsentativ. Die Biopsiezange lieferte 8% repräsentative Proben. Der Vergleich der Probenqualität zwischen Kryosonde und BIGopsy-Zange (p=0,014) bzw. Biopsiezange (p<0,0001) war in beiden

Fällen signifikant. Es konnte kein signifikanter Unterschied in der Probenqualität zwischen BIGopsy-Zange und Biopsiezange beobachtet werden (p=0,069) (Abbildung 17; D).

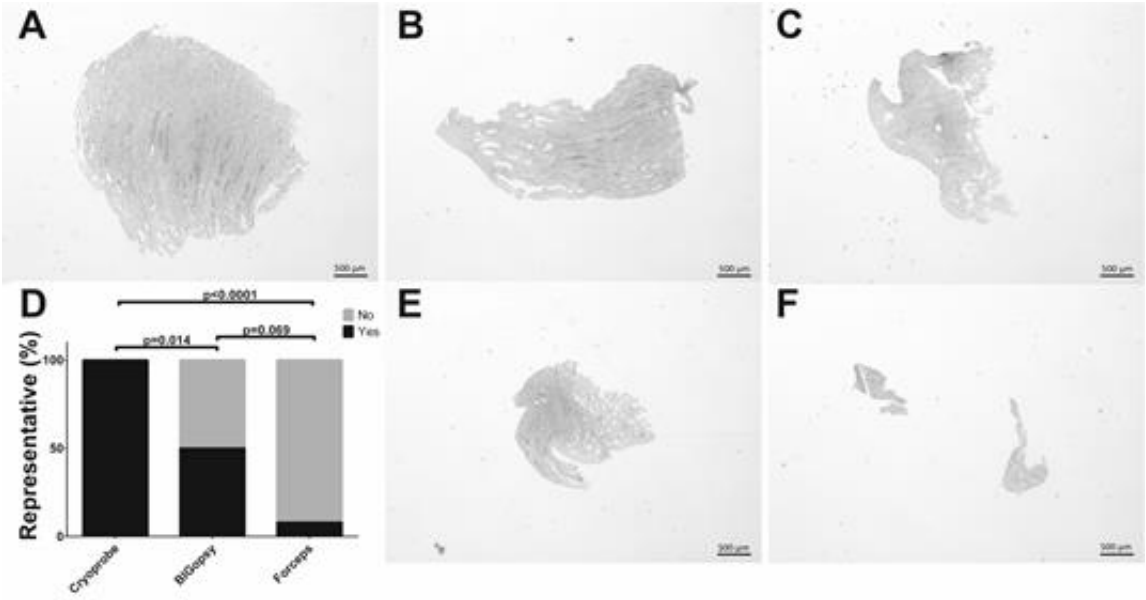

Abbildung 17 Repräsentativität der Proben (Representative) in %. Hämatoxylin Eosin gefärbte Schnitte von repräsentativen Proben gewonnen mit der Kryosonde (A), der BIGopsy-Zange (B) und der PE-Zange (C) aus dem Nierenbeckenkelchsystem. Biopsien, die mittels Kryosonde gewonnen wurden, waren signifikant repräsentativer (D) . Beispiele für nicht repräsentative Schnitte von Gewebeproben gewonnen mit der BIGopsy (E) und PE-Zange (F). [41] mit freundlicher Genehmigung des wissenschftlichen Journals „Urology".

3.8 Zusammenfassung der Ergebnisse

Die Machbarkeit der Probenentnahme aus der oberen -und mittleren Kelchgruppe mittels Kryosonde konnte bestätigt werden. Die Kryosonde vermindert den Abwinkelungswinkel des Endoskops signifikant im Vergleich zur BIGopsy -und PE-Zange. Die Durchflussrate der Spülflüssigkeit ist bei eingeführter Kryosonde signifikant geringer verglichen mit der BIGopsy-Zange, nicht aber im Vergleich zur PE-Zange. Die Kryosonde liefert signifikant größere Proben als die beiden anderen Biopsiegeräte. Der Anteil der Quetschartefakte ist bei Proben, die mittels Kryosonde gewonnen wurden, signifikant geringer verglichen mit der PE-Zange, nicht aber im Vergleich zur BIGopsy-Zange. Die histologische Aussagekraft ist mit der Kryosonde signifikant höher als mit der PE-Zange. Es zeigt sich kein signifikanter

Unterschied zwischen Kryosonde und BIGopsy-Zange. Die Repräsentativität der Proben ist mit der Kryosonde signifikant besser im Vergleich zu den beiden anderen Biospiegeräten.

4 Diskussion

4.1 Defizite und Ausblicke in der Diagnostik des Urothelkarzinoms im oberen Harntrakt

4.1.1 Vorhersagekraft der diagnostischen Methoden bezüglich des Urothelkarzinoms im oberen Harntrakt

Diagnostische Methoden sind die Schlüsselfaktoren für die Risikostratifikation und das Therapiemanagement [68]. Derzeit gibt es verschiedene Studien mit der Intention, Modelle zu entwickeln, die eine möglichst genaue Vorhersagekraft bezüglich der Diagnosestellung des Urothelkarzinoms im oberen Harntrakt liefern. Brien et al zeigte in einer retrospektiven Studie mit 172 Patienten, dass die Kombination aus Bildgebung, Zytologie und einer Biopsie einen positiven prädiktiven Wert (PPV) von 90% für muskelinvasive und einen PPV von 75% für organüberschreitende Urothelkarzinome im oberen Harntrakt aufweist [11]. Margulis et al erstellten anhand der Daten von 659 Patienten ein Nomogramm, mit Hilfe dessen ein organüberschreitendes Urothelkarzinom im oberen Harntrakt mit einem PPV von 76,6% vorhergesagt werden konnte. Das Nomogramm beinhaltete das Grading, die Tumorarchitektur (ungestielt vs. papillär) und die Lokalisation (Nierenbecken vs. Kelchsystem) [48]. Die Tumorarchitektur wird präoperativ mittels URS beurteilt. Dabei ist ein ungestielter Tumor mit aggressiverem Wachstum assoziiert [46]. Favaretto et al konnten einen PPV von 71% für muskelinvasive und einen PPV von 70% für organüberschreitende Urothelkarzinome im oberen Harntrakt zeigen. In dieser Studie wurde die Bildgebung hinsichtlich lokaler Invasion und das Tumorgrading von 324 Patienten retrospektiv ausgewertet [26].

Diese Studien befassen sich mit fortgeschrittenen Tumorstadien. Eine Verzögerung von der Diagnosestellung bis zu Beginn der Therapie (>6 Wochen) ist mit einem Fortschreiten der Krankheit assoziiert, das bedeutet, ein erhöhtes Tumorstadium, ein erhöhtes Tumorgrading, Tumornekrose, eine invasive Tumorarchitektur und Lymphknoteninvasion. Bei Patienten mit muskelinvasiven Tumoren erhöht sich durch einen verspäteten Therapiebeginn sogar die Rezidivrate und die krebsspezifische Mortalität [74]. Dies legt nahe, dass auch eine späte Diagnosestellung einen negativen Einfluss auf den

Krankheitsverlauf hat und eine Dringlichkeit in der Verbesserung der Diagnosefindung besteht. Lughezzani et al haben fünf klinische Faktoren herausgearbeitet, die zur Risikostratifikation genutzt werden können, wenn die Bildgebung keinen Anhalt für einen weit fortgeschrittenen Tumor bietet. Zu den fünf Faktoren zählen das Alter des Patienten, die Tumorarchitektur, die Zytologie, das Tumorgrading aufgrund einer Biopsie und das Vorliegen einer Hydronephrose. Das sind die zuverlässigsten Faktoren, die zur Risikostratifikation und Entscheidung über ein organerhaltendes oder multimodales Therapieverfahren zur Verfügung stehen[46]. Derzeit wird in verschiedene Richtungen geforscht, wie die Methoden zur Diagnostik des Urothelkarzinoms im oberen Harntrakt zu verbessern sind.

4.1.2 Urinzytologie und Fluoreszenz-in-situ-Hybridisierung (FISH)

Die Urinzytologie, die maligne und atypische Zellen enthält, weist stark auf ein Urothelkarzinom im oberen Harntrakt hin, wenn ein Carcinoma in situ der Blase oder prostatischen Harnröhre mittels Zystoskopie ausgeschlossen wurde[63]. Die Sensitivität der Urinzytologie variiert je nach Studie von 43% bis 78%[59,65]. Eine positive Urinzytologie ist mit einem high-grade Tumor assoziiert. Brien et al zeigten, dass 80% der Patienten mit einem Urothelkarzinom im oberen Harntrakt, die radikal nephroureterektomiert wurden, eine positive Urinzytologie hatten. Davon hatten nach pathologischem Befund 83% einen high-grade Tumor[11]. Messer et al arbeiteten die Daten von 326 Patienten mit einem Urothelkarzinom im oberen Harntrakt retrospektiv auf und fanden eine Sensitivität der Urinzytologie von 56% für high-grade Tumore[50].

Die limitierte Sensitivität der Urinzytologie hat Entwicklungen zur Verbesserung der Genauigkeit des Testverfahren in Bewegung gesetzt. Fluoreszenz-in-situ-Hybridisierung (FISH) ist ein zytogenetischer Test zur Detektion von Chromosomenaberrationen. Derzeit gibt es einige Studien mit relativ kleinen Kohorten, die die Wertigkeit der FISH im Vergleich zur Zytologie in der Diagnosefindung des Urothelkarzinoms im oberen Harntrakt untersucht haben. Die Sensitivität variiert dabei von 35-100%, die Spezifität wurde zwischen 78-90% beschrieben[18,33,38,51]. Verschiedene Studien zeigten dennoch eine höhere Sensitivität der FISH verglichen mit der Urinzytologie[33,51]. Xu et al konnten nachweisen, dass die Kombination aus der Urinzytologie und der FISH eine höhere

Sensitivität (86%) als die FISH alleine (79%) hat[79]. FISH ist ein nützlicher Test in der Diagnosefindung des Urothelkarzinoms im oberen Harntrakt, da er die Sensitivität der Urinzytologie erhöht[46]. Dennoch zeigen die FISH und die Urinzytologie hohe falsch-positive Werte und sind hauptsächlich aufgrund ihrer negativen prädiktiven Vorhersagekraft nützlich[27,63].

4.1.3 Ureterorenoskopie und die Verbesserung durch Narrow-Band Imaging (NBI). IMAGE1 S und Photodynamische Diagnostik (PDD)

Die endoskopische Untersuchung des Ureters, Nierenbeckens und Kelchsystems erfolgt mit einem flexiblen URS[63]. Die Ureterorenoskope haben sich von faseroptischen Endoskopen hin zu „chip-on-the-tip“ Geräten entwickelt. Letztere besitzen anstatt der Glasfaseroptik ein Kamerachip in der Spitze des Endsokops und ermöglichen so eine höhere Bildauflösung[3]. Ende 2006 wurde das erste „chip-on-the-tip“ URS in der Urologie eingeführt[22].

El-Hakim et al verglichen in einer retrospektiven Studie mit Daten von 40 Patienten das Grading, das der Urologe aufgrund der optischen Begutachtung mittels URS abschätzte, mit dem eigentlichen histologischen Grading. In 70% der Fälle entsprach das Erscheinungsbild mittels URS dem histologischen Grading. Zwei Läsionen wurden nach der URS als benigne beschrieben, eine davon war ein low-grade, die andere ein high-grade Tumor. Die Einschätzung des Urologen war relativ gut, dennoch bleibt die Biopsie essentiell in der Diagnostik des Urothelkarzinoms im oberen Harntrakt[21].

Neue Bildverarbeitungsverfahren wurden entwickelt, um die Visualisierung und Diagnose von flachen Läsionen zu verbessern. Narrow-Band Imaging (NBI) ist eine Technik, bei der weißes Licht in zwei Spektralbereiche, die des blauen und grünen Lichts gefiltert wird. Diese Bereiche werden von Hämoglobin stark absorbiert, sodass sich Blutgefäße kontrastreich abzeichnen. Eine der ersten Studien bezüglich der Diagnostik und Überwachung des Urothelkarzinoms im oberen Harntrakt mittels NBI verglich die Ergebnisse der URS mit NBI und weißem Licht. Als Referenz dienten die histologischen Ergebnisse der Biospie. Traxer et al zeigten, dass NBI die Diagnosefindung um 22,7% verbesserte verglichen mit weißem Licht[71].

Das IMAGE1 S von Karl Storz GmbH, früher Storz professional Image Enhancement System (SPIES) genannt, verstärkt ähnlich wie das NBI die Wellenlängen des blauen und grünen Lichts, indem der Spektralbereich des roten Lichts reduziert wird. Zu diesem blaugrünen Bild werden weitere Farben (z.B. orange oder violette) hinzugefügt und so vier verschiedene Bild-Modalitäten (SPECTRA A und B, CLARA und CHROMA) erzeugt [7]. SPECTRA A hebt Blutgefäße, SPECTRA B Gewebe, CLARA den Hell-Dunkel- und CHROMA den Farbkontrast hervor [5]. Die Verbesserung der Diagnostik des Urothelkarzinoms im oberen Harntrakt durch das IMAGE1 S muss noch gezeigt werden. In einer kleinen Studie mit 20 Patienten konnte kein signifikanter Unterschied des IMAGE1 S verglichen mit weißem Licht demonstriert werden [23]

Die Photodynamische Diagnostik nutzt Hexaminolevolinat-Lösung als Kontrastmittel, um Tumorgewebe darzustellen. Dabei macht man sich zu Nutzen, dass der Fluoreszenzfarbstoff von Tumorgewebe stärker absorbiert wird im Vergleich zu gesundem Gewebe. Als Lichtquelle dient energiereiches Licht mit einer Wellenlänge von ca. 400 nm [14]. Mit dieser Methode sollen unter anderem flache Läsionen und CIS leichter erkannt werden können[1]. Kata et al untersuchten 106 Patienten, die Auffälligkeiten im oberen Harntrakt aufwiesen, jeweils mit PDD und weißem Licht. Insgesamt zeigte sich bei 48 Patienten eine Läsion in der Endoskopie. Die PDD wies eine signifikant höhere Sensitivität auf (95,8 %) verglichen mit weißem Licht (53,5 %, $p < 0{,}0001$) auf, während bezüglich der Spezifität kein signifikanter Unterschied gezeigt werden konnte. Carcinoma in situ wurden signifikant häufiger mittels PDD (93,75 %) im Vergleich zu weißem Licht (18,75 %, $p < 0{,}0006$) erkannt [39]. Trotz vielversprechender Ergebnisse steht die PDD zur Erkennung von Urothelkarzinomen im oberen Harntrakt vor Herausforderungen. Die gleichmäßige Verteilung und optimale Dauer des Fluoreszenzfarbstoffs gestaltet sich aufgrund der kleinen Kelche im oberen Harntrakt schwierig. Des Weiteren ist ein senkrechter Winkel zwischen Endoskop und Gewebe notwendig, um die Anreicherung von Fluorescein adäquat beurteilen zu können. Aufgrund der anatomischen Gegebenheit des Kelchsystems und der eingeschränkten Abwinkelungsfähigkeit des Endoskops wird das Endoskop meist im spitzen Winkel an das Gewebe herangeführt. So entsteht der Eindruck von einer vermehrten Anreicherung des Fluoreszenzfarbstoffs und damit ein falsch positives Ergebnis [4].

4.1.4 Optische Diagnostik: Konfokale Laserendomikroskopie, Optische Kohärenztomografie (OCT) und Endosonografie

Bei der konfokalen Laserendomikroskopie wird während der Endoskopie mit einer Sonde ein mikroskopisches Bild erzeugt, auf dem die Zellarchitektur und Morphologie ähnlich wie auf einem histologischen Schnitt zu erkennen sind. Die Methode findet in der Gastroenterologie und Pulmonologie bereits Anwendung [70,75]. Zuletzt wurde sie in die Diagnostik des Urothelkarzinoms im unteren Harntrakt eingeführt [8,17,67]. Das Gewebe wird mittels Fluorescein angefärbt (intravenös oder topisch). Als Lichtquelle wird wenig energiereiches Laserlicht genutzt. Die Sonde kann über den Arbeitskanal eines Standard Endoskops eingeführt werden. Die Machbarkeit dieser diagnostischen Methode im oberen Harntrakt wurde in einer Pilotstudie erfolgreich bestätigt. Dafür wurde eine deutlich kleinere Sonde (0,85 mm) im Vergleich zum unteren Harntrakt (2,6 mm) verwendet. Die kleinere Sonde hat eine geringere Auflösung. Dennoch war die Auflösung der Bilder ausreichend, um die Mikroarchitektur des Gewebes darzustellen [13]. Diese Methode könnte dazu dienen, unnötige Biopsien zu verhindern, indem gezielt Läsionen, die sich auffällig in der konfokalen Laserendomikroskopie darstellen, biopsiert werden [13,73]. Breda et al untersuchten 14 Patienten, die Auffälligkeiten in der Ausscheidungsurographie hinsichtlich eines Urothelkarzinoms im oberen Harntrakt aufwiesen, mittels konfokaler Laserendomikroskopie. Als Referenz diente die histopathologische Untersuchung einer Biopsie. Die Übereinstimmung der konfokalen Lasernedomikroskope mit der Biopsie entsprach 100% für low-grade Tumore, 83% für high-grade Tumore und 100% für CIS. Die Ergebnisse zeigen, dass die konfokale Laserendomikroskopie dazu dienen kann, Urothelkarzinome im oberen Harntrakt während der endoskopischen Untersuchung zu erkennen und damit in derselben Sitzung zwischen endoskopischer und operativer Therapie zu entscheiden. Sie hat den Vorteil, dass sie die gesamte Fläche einer Läsion abbilden kann und im Vergleich zu einer Biopsie nicht nur einen kleinen definierten Teil untersucht. Das könnte vor allem die Diagnostik von Tumoren, die ein gemischtes Wachstumsmuster aufweisen, verbessern. Die Methode macht eine Biopsieentnahme nicht überflüssig, aber sie könnte die Anzahl der Probeentnahmen und auch die der endoskopischen Sitzungen reduzieren [9].

Optische Kohärenztomografie ist ein hochauflösendes bildgebendes Verfahren ähnlich der Sonografie. Allerdings nutzt die OCT die Rückstreuung von Licht anstelle der Reflexion von Ultraschallwellen. Die lichtleitende Sonde wird über den Arbeitskanal eines Endoskops eingeführt [5]. Die Eindringtiefe reicht bis ca. 2mm [77]. Bus et al untersuchten 8 Patienten mit einem Urothelkarzinom im oberen Harntrakt mittels OCT. Alle Patienten wurden im Verlauf nephroureterektomiert. Das postoperative histopathologische Staging und Grading wurde mit dem der OCT verglichen. Staging mit der OCT wurde durch die visuelle Begutachtung des Tumors, Grading durch die Stärke der Abschwächung des Lichts beurteilt. 7 Tumore wurden korrekt klassifiziert. Im Fall 8 überstieg die Eindringtiefe des Tumors die der OCT, sodass die Invasion des Tumors nicht in ihrem gesamten Ausmaß erkannt wurde. Außerdem zeigte die Studie, dass die Abschwächung des Lichts für Grad 2 und Grad 3 Tumore einen signifikanten Unterschied aufweist ($p<0,001$). Dies weist darauf hin, dass die OCT dazu fähig ist, das Grading von Tumore zu ermitteln [15]. Die OCT ist ein vielversprechendes Verfahren in der Diagnostik des Urothelkarzinoms im oberen Harntrakt, das das Staging und Grading von Tumoren ermöglichen könnte. Allerdings ist die OCT in der Diagnostik von muskelinvasiven, organübergreifenden Tumoren durch ihre geringe Eindringtiefe limitiert.

Die Endosonografie ist eine Methode, die vor allem das Staging des Urothelkarzinoms im oberen Harntrakt verbessern soll. Die Sonde wird mit Hilfe eines Führungsdrahts eingeführt und ermöglicht Bilder mit einer Eindringtiefe von 1-6 cm [45,49]. Im Vergleich zur OCT liefert die Endosonografie Bilder von tiefer liegenden Gewebeschichten als wichtige Information für das Tumorstaging, gibt aber keine Hinweise bezüglich des Tumorgradings. Matin et al untersuchten 15 Patienten mit suspekten Läsionen im oberen Harntrakt mittels Endosonografie. Sieben Patienten wurden aufgrund eines Urothelkarzinoms nephroureterektomiert. Das postoperative histopathologische Ergebnis wurde mit dem der Endosonografie verglichen. Daraus ergab sich eine Sensititvität von 100% und eine Spezifität von 80% für die Endosonografie [49]. Weitere großangelegte Studien sind notwendig um diese Ergebnisse zu bestätigen.

4.1.5 Diagnostische Biopsie und ihre Schwachstelle

Das pathologische Tumorstaging und Tumorgrading repräsentieren die besten prognostischen Werte hinsichtlich des tumorspezifischen Überlebens für Patienten mit einem Urothelkarzinom im oberen Harntrakt. Das klinische Staging stellt eine große Herausforderung dar. Aufgrund der anatomischen Gegebenheiten ist es nicht möglich, Biopsien zu gewinnen, die Tunica musculari enthalten, da diese zu dünn ist und somit ein Leck im Harnleiter entstehen würde. Die Bildgebung liefert erst bei fortgeschrittenem Tumorstadium mit Hydronephrose, Lymphknotenbefall oder Metastasen Hinweise.

Das Grading mittels Biopsie ist daher ein wichtiger Faktor für das klinische Management [46]. Verschiedene Studien zeigten, dass das Ergebnis der Biopsie das histopathologische Grading nach Nephroureterektomie gut repräsentiert. Keeley et al zeigten, dass 90% der low-grade und 91% der high-grade Biopsate sich postoperativ als richtig erwiesen haben[40]. William et al fanden eine Übereinstimmung des Gradings von 75%, Rojas et al von 92,6% und Clements et al von 92% [19,61,78].

Vergleicht man das Grading der Biopsie mit dem postoperativen pathologischen Staging, zeigt sich eine größere Diskrepanz. Brown et al wiesen einen NPV von 72% für low-grade Biopsien und einen PPV 66% bezüglich high-grade Biopsien nach[12]. In einer weiteren Studie fanden Brien et al, dass 68% der low-grade Biopsien und 62% der high-grade Biopsien dem letztendlichen histopathologischen Staging entsprachen[11]. Clements et al gaben eine Übereinstimmung des Gradings mit dem histopathologischen Staging von 60%, Rojas et al von 43% an [19,61].

Tavor et al werteten die Biopsieergebnisse von Patienten mit einem Urothelkarzinom im oberen Harntrakt retrospektiv aus und fanden, dass 25% der Biopsien keine definitive Diagnose erlaubten aufgrund des inadäquaten Gewebes [69]. Eine aktuellere Studie gibt an, dass 50% der Biopsieergebnisse von Patienten, die mittels endoskopischer Tumorresektion behandelt wurden, pathologisch nicht auswertbar waren [73]. Dieser hohe Anteil an nicht verwertbaren Biopsien führt im klinischen Alltag zu Re-Interventionen und mehrfachen Biopsieentnahmen.

Weitere Nachteile der Methode sind das Undergrading und Understaging. Tumore werden nach postoperativer histopathologischer Begutachtung tendenziell im Staging hochgestuft.

Guarnizo et al zeigten, dass 45% der Tumore, die nach Biopsieentnahme als Ta (Skala von pTa bis pT3) eingestuft wurden, nach der operativen Entfernung auf ein pT1+ Tumor hochgestuft werden mussten[34]. In einer weiteren Studie konnten Smith et al diese Ergebnisse bestätigten. Hier wurden 32% der Patienten von einem nichtinvasiven Tumor auf einen invasiven Tumor hochgestuft, bei 28% wurde das Grading geändert[66]. Das Understaging könnte zumindest für Urothelkarzinome des Ureters dadurch bedingt sein, dass es aufgrund der dünnen Tunica muscularis und der Gefahr der Perforation unmöglich ist, tiefe Proben zu entnehmen. Die unzureichende Diagnostik führt im klinischen Alltag zu einer Übertherapie. Urologen entscheiden in manchen Fällen trotz eines benignen Biopsieergebnisses, aufgrund bildgebender und ureteroskopischer Befunde eine radikale Nephroureterektomie durchzuführen, da wiederholte Biopsien technisch nicht immer möglich sind[69]. Aufgrund des Wissens um das Undergrading werden lowgrade Biopsieergebnisse skeptisch betrachtet und den Patienten wird eher eine radikale Nephroureterektomie empfohlen. Des Weiteren verdeutlichen diese Ergebnisse die Dringlichkeit der engmaschigen Kontrolle nach einer organerhaltenden Therapie, da die Gefahr besteht, dass ein high-risk Tumor vermeintlich als low-risk Tumor klassifiziert wurde und übersehen wird[63].

4.1.6 Verbesserungsansätze der diagnostischen Biopsie: Vergleich verschiedener Biospiegeräte

Kramer et al haben in einer Studie mit 40 Patienten, eine neue „EF-120-00-3F“ (Euromedical GmbH Siegsdorf, Germany) Biopsiezange mit der „Piranha“ (Boston Scientific Marlborough in Massachusetts, USA), eine herkömmliche Biopsiezange, verglichen. Die „EF-120-00-3F“ Zange rotiert um 360° während sich ihre Branchen schließen, dabei wird maximaler Druck auf das Gewebe ausgeübt und die Probe wird mittels Rotation entnommen. Beide Zangen hatten einen Durchmesser von 3 French. Der Durchmesser der Proben war mit der „Piranha“ doppelt so groß (0,3cm (0,1-0,48cm)) wie mit der „EF-120-00-3F“ ((0,15cm (0,1-0,2cm)). Die Qualität der Proben, definiert als Vorkommen von tiefen Gewebeschichten (Eindringtiefe), Erhaltung des Gewebes und Vorkommen von Artefakten war mit der „EF-120-00-3F“ signifikant besser, verglichen mit der Piranha. Die Proben der „EF-120-00-3F“ zeigten keine Artefakte. Die Studie hat nicht untersucht, ob die „EF-120-00-

3F“ hinsichtlich des Gradings und Stagings zuverlässiger ist. Die Durchflussrate wurde mit beiden Zangen ähnlich stark beeinflusst, während der Abwinkelungswinkel mit der „EF-120-00-3F“ relativ gut erhalten bleibt (255°). Die „EF-120-00-3F“ wird antegrad in ein Endoskop eingeführt. Die „EF-120-00-3F“ ist eine wertvolle Erweiterung im Bereich der Biopsiezangen[43]. Weitere Studien sind erforderlich, um zu prüfen, ob die „EF-120-00-3F“ einen diagnostischen Mehrwert bietet.

Kleinmann et al verglichen in einer retrospektiven Studie eine Biospiezange (3Fr) mit einem Dormiakörbchen (2,4Fr) hinsichtlich der Generierung einer Diagnose und der Vorhersage des Tumorgradings. In dieser Arbeit wurden keine spezifische Angaben zu denHerstellern der Biospiezangen gemacht. Es wurden 237 Biopsien mittels Biopsiezange und 66 Biopsien mittels Dormiakörbchen gewonnen. Das Körbchen umfasst das Gewebe mit seinen Drähten, die daraufhin zusammengezogen werden und so ein Gewebestück abreißen. Die Gewebeproben des Dormiakörbchens führten signifikant häufiger (94%) zu einer Diagnose verglichen mit der Biopsiezange (63%, $p<0,001$). Die Vorhersage des Tumorgradings war mit dem Körbchen ebenfalls zuverlässiger als mit der Zange (93% vs. 80%). Die Ergebnisse könnten mit der größeren Gewebeprobe, die das Dormiakörbchen liefert, erklärt werden[42]. Die Probengröße und -qualität wurden in dieser Studie nicht explizit evaluiert. Daher bleibt unklar, ob das Dormiakörbchen tatsächlich größere und vor allem qualitativ hochwertigere Proben liefert.

Verschiedene Studien vergleichen die BIGopsy-Zange mit weiteren Biopsiegeräten hinsichtlich der Probengröße, -qualität und diagnostischen Wertigkeit. Wason et al werteten retrospektiv die Daten von 16 Patienten mit suspekten Läsionen im oberen Harntrakt aus. Biopsien wurden mit einer PE-Zange, der BIGopsy-Zange, Holmium Laser und/oder einem Nitinol-Körbchen entnommen. Im Fall von gestielten Tumoren ermöglichen die Laserexzision und/oder die Abtragung mittels Körbchen eine ausgezeichnete Probengewinnung, verglichen mit den Biopsiezangen. Allerdings können aufgrund der kleinen Fallzahlen für gestielte Tumore aus dieser Studie hierfür keine signifikanten Schlüsse gezogen werden. Die Proben von ungestielten, flach wachsenden Tumoren, die mit der BIGopsy-Zange entnommen wurden, enthielten häufiger (55%) Lamina propria als die der PE-Zange (23%) und konnten die postoperative Diagnose besser

vorhersagen. Der Vergleich der beiden Biopsiezangen ist ebenfalls durch die kleine Patientenzahl limitiert [76].

Al-Qahtani et al verglichen in einer kleinen Studie mit 20 Patienten die Biopsien der BIGopsy-Zange (COOK MEDICAL LLC Bloomington, USA) mit denen der „Piranha“ (Boston Scientific Marlborough in Massachusetts, USA). Alle Patienten hatten ein Urothelkarzinom im oberen Harntrakt und wurden mittels endoskopischer Laserablation therapiert. Jede Läsion wurde mit der BIGopsy-Zange und der Piranha PE-Zange biopsiert. Die pathologische Begutachtung erfolgte verblindet. Die Proben der BIGopsy-Zange führten in 17 Fällen, die der Piranha in 7 zu der Diagnose Urothelakarzinom im oberen Harntrakt[2]. Diese Studie demonstriert die Überlegenheit der BIGopsy-Zange hinsichtlich der Diagnostik des Urothelkarzinoms im oberen Harntrakt gegenüber der PE-Zange, auch wenn diese Aussage durch die geringe Anzahl von Patienten limitiert ist.

In einer deutlich größeren retrospektiven Studie arbeiteten Lama et al 182 Biopsieergebnisse von 145 Patienten auf. Die Proben wurden mittels BIGopsy-Zange, Piranha-Zange oder Nitinol-Körbchen (NCircle®, COOK MEDICAL LLC, Bloomington, USA) gewonnen. Diese wurden mit der Pathologie nach Nephroureterektomie verglichen. Insgesamt führten 77% der Biopsien zu einer korrekten Diagnose. Die BIGopsy-Zange und das Nitinol-Körbchen lieferten signifikant größere Proben ($p<0,001$) mit intaktem Urothel ($p<0,05$) verglichen mit der PE-Zange. Lamina propria war häufiger in Proben der BIGopsy-Zange (86%) verglichen mit denen des Nitinol-Körbchens (71%) und der PE-Zange (69%). Dennoch konnte kein Unterschied bezüglich der diagnostischen Aussagekraft ($p= 0,281$) zwischen den Biopsiegeräten festgestellt werden. Ein einziges Biopsiegerät als die Methode erster Wahl zu definieren, gestaltet sich schwierig. Vielmehr liegt es nahe, dass im klinischen Alltag von Fall zu Fall aufgrund der Morphologie, Lokalisation und Größe des Tumors entschieden werden muss, welche der Biopsiemethoden optimal ist. Die Ergebnisse deuten darauf hin, dass erfahrene Endourologen diese Entscheidung passend treffen[44]. Allerdings sollte nicht unterschätzt werden, dass das Vorkommen von Lamina propria in den Gewebeproben für die diagnostische Aussagekraft von Bedeutung ist. Die Infiltration der Lamina propria ist assoziiert mit einem erhöhten Risiko für ein invasives Urothelkarzinom[37]. Folglich hat sie Einfluss auf die Diagnose eines muskel-invasiven oder

organübergreifenden Urothelkarzinoms und damit auch auf die Entscheidung des therapeutischen Vorgehens[44].

4.2 Anwendung der Kryosonde zur diagnostischen Probenentnahme

4.2.1 Abwinkelung und Durchflussrate

Nach aktuellem Wissensstand ist das die erste Studie hinsichtlich des Einsatzes der Kryosonde im Harntrakt. In dieser Studie konnte die Machbarkeit der Probenentnahme aus dem oberen Harntrakt mittels Kryosonde ex vivo gezeigt werden. Aufgrund der ähnlichen anatomischen Gegebenheiten von Schweine -und Menschenharntrakten lassen diese Versuche darauf schließen, dass sich die Machbarkeit am Patienten bestätigen wird. Wir konnten wie bereits in der Literatur angegeben belegen, dass die Kryosonde aufgrund der Gewinnung großer Proben nicht über den Arbeitskanal des Endoskops zurückgezogen werden kann, sondern gemeinsam mit diesem entfernt werden muss.

Wir haben in unseren Versuchen zur Etablierung eines festen Arbeitskanals eine Harnleiterschleuse verwendet. Die Verwendung einer Harneiterschleuse ist ein sicheres und weitverbreitetes Verfahren. Es ermöglicht einen schnellen und leicht zu wiederholenden Zugang zum Nierenbecken. Die Harnleiterschleuse unterstützt die Diagnosestellung des Urothelkarzinoms im oberen Harntrakt, da sie aufgrund des repetitiven Zugangs die Gewinnung mehrerer Biopsien vereinfacht. Zudem schützt sie den Ureter und sorgt für eine weniger traumatische Probengewinnung. Die Harnleiterschleuse erlaubt einen erhöhten Druck zur Applikation der Spüllösung und gewährleistet somit eine verbesserte Sicht. Der intrapelvine Druck bleibt jedoch gering, da die Spüllösung über die Schleuse schnell abfließen kann. Das ist von Vorteil, da ein hoher Druck im Nierenbecken mit einem erhöhten Entzündungsrisiko assoziiert ist [10,32,58].

Die technische Entwicklung der Endoskope hin zu kleinkalibrigen, faseroptisch flexiblen Geräten hat signifikant zur Verbesserung der diagnostischen als auch therapeutischen Möglichkeiten des Urothelkarzinoms im oberen Harntrakt beigetragen[64]. Die Abwinkelung der Instrumentenspitze des Endoskops ist entscheidend für eine gute Einsicht in das Nierenkelchsystem und den Zugang zu allen Kelchgruppen, vor allem für die schwer zu erreichende untere Kelchgruppe. Je stärker eingeführte Biopsiegeräte die Abwinkelung

des Endoskops vermindern, desto schwieriger ist die Begutachtung des Nierenkelchsystems und die diagnostische Biopsieentnahme.

Die Kryosonde verminderte den Abwinkelungswinkel signifikant stärker (131°) als die BIGopsy-Zange (167°, p<0,001) und die PE-Zange (161, p<0,001). Die untere Kelchgruppe konnte aufgrund der limitierten Abwinkelung mit der Kryosonde nicht erreicht werden. Frühere Studien haben eine noch geringere Beeinträchtigung des Abwinkelungswinkels durch die BIGopsy-Zange (244°) gezeigt [27]. Die neuentwickelte Kryosonde für den Harntrakt wurde bereits flexibler gestaltet als die bisher auf dem Markt erhältlichen Kryosonden der Pulmonologie. Weitere Optimierungsprozesse sind jedoch notwendig, um eine Abwinkelung ähnlich der der Standardgeräte zu erzielen. Naheliegend wäre eine Verkleinerung der Sonde. Theoretisch ist die Minimierung des äußeren Durchmessers möglich, allerdings verkleinert sich damit auch das Lumen für den Durchfluss des Gases und somit würde die Kühlleistung vermindert werden. Außerdem würde die schmalere Sonde zu kleineren Proben führen. Deshalb besteht derzeit der Verbesserungsansatz darin, mit verschieden modifizierten Materialen zu arbeiten, um die Flexibilität zu steigern. Da gleichzeitig die Zugstabilität erhalten bleiben muss, soll die Sonde nur an den benötigten Abschnitten flexibel gestaltet werden, an den kritischen, mechanisch stark beanspruchten Abschnitten soll sie steif bleiben.

Die Abwinkelungsfähigkeit hängt stark vom Abnutzungsgrad des Endoskops ab. Neuere Endoskope ermöglichen eine stärkere Abwinkelung. Das in unserer Studie genutzte Flex-X_C URS, war häufig gebraucht und repräsentiert vermutlich nicht den klinischen Alltag, sondern kann als Worst-Case-Szenario angesehen werden. Weitere Versuche mit einem Einmalgerät (PUSEN™ PU3022), einem wenig gebrauchtem URS (Olympus URF-V) und einem häufig gebrauchten URS (Wolf Boa Vision) zeigten einen größeren Abwinkelungswinkel verglichen mit dem Flex-X_C. Das wenig gebrauchte Olympus URF-V ermöglicht einen signifikant größeren Abwinkelungswinkel (172±4,9°) verglichen mit dem Flex-X_C (130,7±1,2°, p=0.016), während das Einmalgerät PUSEN™ PU3022 (147,1±0,1°, p=0,029) und das häufig gebrauchte Wolf Boa Vision (157±0,7°, p=0,029) keinen signifikanten Unterschied liefern.

Entscheidend ist eine Abwinkelungsfähigkeit von 150°. Bei diesem Wert haben wir empirisch angenommen, dass die untere Kelchgruppe (UKG) mit dem URS erreicht werden kann. Das ist Voraussetzung, um Gewebeproben aus der UKG zu gewinnen. Das häufig gebrauchte Flex-X_C mit eingeführter Kryosonde lag unterhalb des Cutoffs von 150°, während es mit eingeführter BIGopsy-Zange und PE-Zange den Cutoff erreicht. Das Einmalgerät PUSEN™ vermindert den Abwinkelungswinkel ebenfalls etwas mehr als 150°. Das wenig gebrauchte Olympus URF-V und das häufig gebrauchte Wolf Boa Vision erreichten den Cutoff. Damit ist anzunehmen, dass diese beiden Geräte eine Einsicht und damit eine Biopsieentnahme aus der UKG ermöglichen. Diese Ergebnisse zeigen, dass auch die Wahl des URS die Diagnosestellung des Urothelkarzinoms im oberen Harntrakt positiv beeinflussen kann.

Die Durchflussrate beschreibt die Menge an Spülflüssigkeit, die durch das Endoskop fließt, und ist ebenso wie der Abwinkelungswinkel ein wichtiger Faktor für eine gute Sicht des Operateurs. Wird die Durchflussrate durch ein eingeführtes Biopsiegerät stark beeinträchtigt, so verschlechtert sich das Bild. Die Durchflussrate wurde von der Kryosonde (1,1ml/min) und der PE-Zange (0,94ml/min) ähnlich stark beeinflusst, während die BIGopsy-Zange (2,8ml/min) eine signifikant geringere Beeinträchtigung der Durchflussrate verursacht ($p<0,001$). Die BIGopsy-Zange hat einen geringen Einfluss auf den Abwinkelungswinkel und die Durchflussrate. Dennoch ist die retrograde Handhabung der BIGopsy-Zange ein Nachteil. Die Biopsielöffel können aufgrund ihrer Größe nicht in das Endoskop zurückgezogen werden[27]. Der Abstand von der Instrumentenspitze zur optischen Einheit des Endoskops ist damit bei der BIGopsy-Zange groß und schränkt das Sichtfeld ein, während die Kryosonde in das Endoskop zurückgezogen werden kann und so eine freie Sicht für den Operateur ermöglicht.

4.2.2 Diagnostischer Gewinn

Die Kryosonde (7,5mm^2) lieferte im Vergleich zur BIGopsy-Zange (4,6mm^2) und PE-Zange (1,4mm^2) signifikant größere Proben ($p<0,001$). Die meisten Quetschartefakte wurden mit der PE-Zange, die wenigsten mit der Kryosonde beobachtet. Die histologische Aussagekraft, die die morphologischen und histologischen Strukturen und Eigenschaften beschreibt, wurde anhand einer Ordinalskala von 0-6 angegeben (0=schlecht und 6=gut).

Die Proben der Kryosonde erreichten einen signifikant höheren Score (2,8) als die der PE-Zange (0,4, p<0,002). Der Unterschied zwischen Kryosonde und BIGopsy-Zange (2,3) war nicht signifikant (p=0,9). Die Repräsentativität soll ausdrücken, ob eine Probe potentiell ausreichend ist, um anhand ihrer eine Diagnose stellen zu können. Definiert ist die Repräsentativität durch die Größe der Probe, den Anteil an Quetschartefakten und den histologischen Score. Alle Proben der Kryosonde waren repräsentativ (100%), während nur 50% der Proben mittels BIGopsy und 8% der Proben, die mit der PE-Zange entnommen wurden, repräsentativ waren.

Ob größere Proben tatsächlich die pathologische Begutachtung und damit die Diagnostik verbessern, wird derzeit kontrovers diskutiert. Tavora et al arbeiteten die initialen Biopsieergebnisse von 76 Patienten auf. In 25% der Fälle konnte keine Diagnose gestellt werden, da die Proben zu klein waren, kein papilläres Gewebe enthielten, Quetschartefakte und eine zerstörte Gewebearchitektur aufwiesen [34]. William et al vermerken in ihrer retrospektiven Studie zur prädiktiven Aussagekraft verschiedener diagnostischer Verfahren des Urothelkarzinoms im oberen Harntrakt ebenfalls, dass große Gewebeproben die Gewebearchitektur repräsentieren können und besonders zur Diagnose von low-grade Tumoren wichtig sind [78]. Im Gegensatz zu dieser Annahme zeigten Rojas et al in einer retrospektiven Studie mit 54 Patienten, dass das Biopsiegrading zwar eine zuverlässige Vorhersagekraft (92,6%) hinsichtlich des postoperativen Gradings liefert, das Volumen der Biopsie aber weder einen Einfluss auf das Grading (p=0,81) noch auf das Staging (p=0,44) des Tumors hat [27]. Es scheint als sei hier weniger die Größe der Probe, als die Qualität ausschlaggebend für eine zuverlässige histopathologische Befundung. Lama et al verglichen die Gewebeproben von drei verschiedenen Biopsiegeräten und fanden einen signifikanten Unterschied in der Probengröße (p<0,001) und -qualität (p<0,05), aber nicht in der diagnostischen Wertigkeit (p=0,281). Diese Ergebnisse zeigen, dass anhand der Probengröße und -qualität nicht zwangsläufig die diagnostische Wertigkeit einer Biopsiemethode abgeleitet werden kann [44] Eine einzige optimale Biopsiemethode zu finden, gestaltet sich schwierig und diese allein aufgrund der Probengröße oder -qualität zu definieren, kann fehlerhaft sein. Unsere Ergebnisse zeigen, dass die Proben, die mittels Kryosonde gewonnen wurden, in ihrer Größe und auch in ihrer Qualität den Proben der BIGopsy -und PE-Zange überlegen sind. Aufgrund der guten

Repräsentativität könnte die Kryosonde zu einer wertvollen Erweiterung der Biopsiegeräte für die Diagnostik des Urothelkarzinoms im oberen Harntrakt führen und so die Notwendigkeit wiederholter Biopsieentnahmen vermeiden und die Diagnostik verbessern.

Eine zuverlässige Diagnostik führt zu einer adäquaten Therapieentscheidung. Patienten erhalten die für sie am besten geeignete Therapie. Diese kann von einer organerhaltenden endoskopischen Entfernung des Tumors bis hin zur radikalen Nephroureterektomie mit Entfernung des ipsilateralen Ureterostiums, regionaler Lymphadenektomie und neoadjuvanter Chemotherapie reichen [63]. Das Problem der Übertherapie könnte durch eine bessere Diagnostik überwunden werden. Außerdem bewahren diagnostisch aussagekräftigere Proben Patienten vor einer erneuten Probenentnahme und damit auch vor den Risiken, die diese mit sich bringt. Dazu zählen Blutungen, Harnleiterverletzungen, Infektionen.

Das Carcinoma in situ (CIS) ist ein nichtmuskelinvasiver high-grade Tumor des Urothels. Bei diesen flachen Läsionen stößt die konventionelle Biopsieentnahme aufgrund technischer Schwierigkeiten an ihre Grenzen. Meist können nur sehr kleine Proben gewonnen werden [57]. Hierdurch ist die Diagnosefindung des CIS besonders erschwert [25]. Die Kryosonde könnte dieses Problem überwinden, da sie das Gewebe nicht nur frontal, sondern auch tangential anfrieren kann [11,14]. Dabei funktioniert sie wie eine Zange, die in alle Richtungen Branchen besitzt. So kann die Kryosonde Proben aus Bereichen gewinnen, die nur sehr schwierig oder unmöglich mit einer Biopsiezange erreicht werden können [11].

Ein praktischer Vorteil der Kryosonde im klinischen Alltag besteht darin, dass die Probengröße durch die Wahl der Aktivierungszeit und durch den Druck, mit dem die Sonde an das Gewebe gebracht wird, beeinflusst werden kann. Somit ist die Größe der Probe nicht allein durch den Durchmesser des Biopsiegeräts determiniert, sondern kann vom Operateur angepasst werden [10].

Die Lernkurve für die Anwendung der Kryosonde zur diagnostischen Probenentnahme ist für endoskopisch erfahrene Urologen in der Regel sehr steil. Das Maximum der Kurve wird nach ca. 10 Probenentnahmen erreicht.

4.2.3 Einblick in die Anwendung der Kryotechnik in der Lunge

Die Kryotechnik zur diagnostischen Probenentnahme hat im klinischen Alltag in der Pulmologie bereits Anwendung gefunden. 1968 beschrieb Gage die erste endoskopische Anwendung einer Kryosonde zur Therapie eines bronchialen Tumors [30]. Die sogenannte Kryotherapie beinhaltet das Debulking eines Tumors. Dabei werden maligne Tumore mittels Kryosonde gefroren und zunächst in der Lunge belassen. Nach 8-15 Tagen wird das Gewebe nekrotisch und kann in einer weiteren Bronchoskopie-Sitzung entfernt werden. Um einen direkten therapeutischen Erfolg zu erzielen und eine zweite Bronchoskopie zu vermeiden, wurde die Kryorekanalisation eingeführt. Diese macht es möglich Tumorgewebe einzufrieren und zu entfernen, während es an der Spitze der Sonde haftet[72]. Das so gewonnene Tumorgewebe war vergleichsweise groß und hatte eine makroskopisch gute Qualität. Das führte zu der Vermutung, dass es sich zur histologischen Begutachtung eigenen könnte [35].

Verschiedene Studien haben sich mit den Fragen nach der Größe und der Qualität der Proben, sowie dem diagnostischen Gewinn der Kryosonde im Vergleich zu herkömmlichen Biopsiezangen befasst. Babiak et al bestätigten die Machbarkeit der Probenentnahme mittels Kryosonde und zeigten Unterschiede in der Probengröße verglichen mit der Biopsiezange. Hierfür wurden von 41 Patienten mit Zeichen einer diffusen Lungenparenchymerkrankung in der Bildgebung jeweils zwei Biopsien mittels Zange und Kryosonde entnommen. Die Proben der Kryosonde waren signifikant größer (15mm^2) als die der Biopsiezange (6mm^2, $p<0,01$). Die Kryosonde (ERBE Elektromedizin GmbH Tübingen, Germany) hatte einen Durchmesser von 2,4mm (7,2Fr) [6].

In einer prospektiven Tierstudie haben Franke et al an Schweinen die Probengröße und -qualität der Kryosonde und Biopsiezange verglichen. Die Proben wurden mit einem flexiblen Bronchoskop aus der Lunge gewonnen. Es wurden zwei verschiedene Kryosonden (Durchmesser 5,7Fr und 7,2Fr) mit je drei Aktivierungszeiten (1s, 2s und 3s) verwendet. Der Durchesser der Proben war mit der Kryosonde mindestens 30% größer verglichen mit der Biopsiezange. Die histologische Qualität der Proben war mit beiden Biopsieverfahren exzellent und der Anteil frei von Artefakten >95%. Eine mögliche Erklärung für die gute Qualität der Proben mittels Zangenbiospie in dieser Studie ist, dass gesunde Mukosa

weniger sensitiv für mechanische Schädigungen sein könnte als Tumorgewebe. Obwohl der prozentuale Anteil frei von Artefakten ähnlich war, ist der absolute Anteil frei von Artefakten mit der Kryosonde dennoch größer aufgrund der insgesamt größeren Proben. Das könnte ein Vorteil für die Diagnosestellung durch den Pathologen sein [29].

Pourabollah et al haben in einer kürzlich erfolgten Studie nicht nur die Probengröße und Qualität, sondern auch den diagnostischen Gewinn der Kryosonde überprüft. Hierfür wurden in einer prospektiven, einfach verblindeten Studie von 41 Patienten mit Verdacht auf eine diffuse Lungenparenchymerkrankung jeweils eine Biopsie mittels Kryosonde und Biopsiezange entnommen. Die Kryosonde lieferte signifikant größere Proben (22mm^2), verglichen mit der Biopsiezange (6mm^2, $p<0,001$). Quetschartefakte waren mit der Kryosonde signifikant geringer verglichen mit der Biopsiezange ($p<0,001$). Proben wurden als adäquat definiert, wenn sie entweder mindestens 50 Alveolarräume oder eine positive diagnostische Ausbeute aufwiesen, d.h. sie mussten potentiell eine Diagnose ermöglichen oder es wurde anhand ihrer eine definitive Diagnose gestellt. Nach dieser Definition galten 97% der Kryoproben und 63% der Zangenbiopsien als adäquat. Es konnte ein statistisch signifikanter Unterschied bezüglich der diagnostischen Ausbeute zwischen der Kryosonde (78%) und der Biopsiezange (54%) gezeigt werden ($p=0,04$) [53].

In einer früheren, großangelegten, prospektiven, randomisierten, einfach verblindeten, multizentrischen Studie mit 593 Patienten zeigten Hetzel et al ebenfalls die Überlegenheit der Kryosonde verglichen mit einer Biopsiezange hinsichtlich der Diagnostik. Eine maligne Erkrankung wurde bei 563 Patienten diagnostiziert. Ein signifikant ($p<0,001$) größerer Anteil der Patienten mit einer endobronchialen suspekten Läsion erhielt durch die Kryobiopsie (95%) eine definitive Diagnose verglichen mit der Zangenbiopsie (85,1%). Die Kryosonde war der Biospsiezange in der Diagnose von exophytisch und submukös wachsenden Tumoren signifikant überlegen. Der proportionale Anteil von nicht-diagnostischen Ergebnissen war mit der Kryosonde signifikant geringerverglichen mit der Biopsiezange. Diese Studie zeigt, dass die Kryosonde verglichen mit der Zangenbiopsie ein zuverlässigeres Diagnoseverfahren ist [36].

Eine aktuelle großangelegte retrospektive Kohortenstudie bestätigt eine gute diagnostische Aussagekraft der Kryosonde. Hier wurden 699 Patienten mit suspekter

diffuser Lungenparenchymerkrankung mittel Kryosonde biopsiert. In 87,8% der Fälle konnte anhand der Biopsie eine histopathologische Diagnose gestellt werden. Wurden zwei Biopsien entnommen, war die diagnostische Aussagekraft signifikant höher (91%) verglichen mit nur einer Biopsie (67,6%, p<0,009). Eine dritte Biopsie brachte allerdings keinen Mehrwert. In dieser Studie gab es keine Kontrollgruppe, in der die Kryobiopsie mit einem anderen Biopsieverfahren verglichen wurde. Die vergleichsweise guten Ergebnisse dieser unizentrischen Studie könnten durch die entsprechende Fachkompetenz an diesem Zentrum beeinflusst sein [56].

Findet der Einzug eines neuen Verfahrens in den klinischen Alltag statt, so stellt sich immer die Frage nach dessen Sicherheit. Die Komplikationen während einer transbronchialen Biopsie können in zwei Gruppen eingeteilt werden. Unter den schwerwiegenden sind ein Pneumothorax und Hämorrhagien am häufigsten. Zu den geringfügigen zählen Laryngo - und Bronchospasmus, Erbrechen, vasovagale Synkopen und Epistaxis [54]. In verschiedenen Studien konnte gezeigt werden, dass die Kryobiopsie ein sicheres Verfahren zur endobronchialen Probengewinnung ist. Franke et al fanden in der oben beschrieb enen Tierstudie am Schwein eine vergleichbare und geringe Blutungsintensität mit der Kryosonde und der Biopsiezange. Es traten keine schwerwiegenden Blutungen auf, die eine Intervention benötigt hätten [29]. Gershman et al werteten in einer kürzlich erschienenen, retrospektiven Studie die Daten von 300 Patienten, die sich einer transbronchialen Kryobiopsie unterzogen, aus und verglichen diese mit früheren Daten der transbronchialen Zangenbiopsie. Es gab keinen signifikanten Unterschied im Vorkommen eines Pneumothorax (p=0,303). Die Inzidenz von Blutungen war ebenfalls nicht unterschiedlich zwischen den beiden Verfahren (p=0,706) [31]. Hetzel et al zeigten in ihrer oben beschriebenen großangelegten prospektiven Studie, dass bei Probenentnahme mittels Kryosonde zwar signifikant mehr Blutungen auftraten (p<0,009), allerdings in der Anzahl der Blutungskomplikationen, die eine Intervention benötigten, kein signifikanter Unterschied zwischen Kryosonde und Biopsiezange bestand (p=0,9). Letzteres sei klinisch weitaus relevanter, sodass das Sicherheitsprofil beider Verfahren als ähnlich gewertet wurde [36]. Ravaglia et al fanden in einer oben erwähnten Kohortenstudie mit 699 Patienten heraus, dass das Risiko eines Pneumothorax abhängig ist von der Anzahl der Biopsien, der Größe der Sonde (die 2,4mm Sonde birgt ein höheres Risiko verglichen mit

der 1,9mm Sonde), dem Ort der Biopsieentnahme (im unteren Lungenlappen besteht ein höheres Risiko) und der Lungenfunktion des Patienten. In dieser Kohorte trat ein Pneumothorax in 19,2% und schwere Blutungen in 0,7% der Fälle auf. Weitere Studien sind notwendig, um vor allem die Sicherheit der Kryobiopsie für Patienten mit stark eingeschränkter Lungenfunktion nachzuweisen [56].

In der Literatur besteht Einigkeit darüber, dass die Kryosonde weniger Quetschartefakte aufweist. Ob diese neue Methode allerdings eine neue Art von Artefakten mit sich bringt und inwiefern diese die Diagnosefindung beeinflussen ist wenig bekannt. Pourabdollah et al entdeckten in ihrer Studie in der histologischen Untersuchung eine neue Art von Artefakt, der nur bei Proben der Kryosonde auftrat. Dieser zeigte sich durch das Vorkommen von respiratorischem Flimmerepithel innerhalb der Alveolarräume in 7 der 40 Proben. Pourabdollah et al weisen darauf hin, dass es zwingend notwendig sei, dass Pathologen darüber in Kenntnis gesetzt werden, da es ansonsten zu Fehldiagnosen kommen könnte [53]. Casoni et al berichten ebenfalls über charakteristische Kryoartefakte, die sich durch Ödeme und das intraalveoläre Auftreten von Fibrin und Blut auszeichnen. Diese verursachten jedoch keine signifikante Beeinträchtigung der pathologischen Interpretation [16]. Franke et al fanden in ihrer prospektiven Tierstudie am Schwein Fibrinablagerungen am Rand von Proben der Kryosonde, aber keine kryospezifischen Artefakte [29]. Wir konnten in unseren Untersuchungen keine signifikanten Gewebeschäden in den Proben der Kryosonde ausmachen, die auf den Gefrierprozess zurückzuführen wären.

4.3 Fehlerquellen

Diese Studie ist limitiert durch das ex vivo Design. Hierdurch kann keine Aussage über das Blutungsrisiko während der diagnostischen Probenentnahme mittels Kryosonde getroffen werden. Die Proben wurden aus gesundem Papillengewebe entnommen. Die Gewebeintegrität von Tumorgewebe unterscheidet sich von der des gesunden Gewebes. Die Probengewinnung von Tumorgewebe aus dem Nierenbecken mittels Kryosonde muss erst noch gezeigt werden. Die Repräsentativität der Proben bezieht sich in dieser Studie auf Zielgewebe und es kann lediglich eine Aussage darüber getroffen werden, ob eine Probe potentiell eine Diagnose zulässt. Ob die Kryosonde tatsächlich einen diagnostischen

Mehrwert liefert muss an Tumorgewebe geprüft werden. Um diese Fragen zu beantworten muss die Kryosonde in einer klinischen Studie mit dem derzeitigen Goldstandard verglichen werden.

5 Zusammenfassung

Zielsetzung

Mit den derzeit zur Verfügung stehenden Methoden ist die Genauigkeit der Diagnostik des Urothelkarzinoms im oberen Harntrakt unzureichend. Ziel dieser Arbeit war es, die Machbarkeit der Probenentnahme aus dem oberen Harntrakt mit einer neu entwickelten Kryosonde, in einem präklinischem Setting zu prüfen und die histologische Aussagekraft der entnommenen Gewebeprobe zu untersuchen.

Material und Methoden

Die Probenentnahme erfolgte mittels neuentwickelter Kryosonde (Durchmesser 2,7 Fr/ 0,9mm , Kältemittel: CO2). Als Referenz dienten die BIGopsy-Zange und eine Probe-Exzisionszange. Die Biopsiegeräte wurden in ein Ureteroskop eingeführt. Die Untersuchungen erfolgten ex-vivo an Schweineharntrakten. Der Einfluss der Biopsiegeräte auf die Abwinkelungsfähigkeit des Ureteroskops und die Durchflussrate der Spülflüssigkeit wurden geprüft. Qualitätsmerkmale der Proben, in unserer Arbeit als Repräsentativität der Proben zusammengefasst, wurden miteinander verglichen. Diese beinhalteten die Größe der Proben, den Anteil an Quetschartefakten und die Histologische Aussagekraft.

Ergebnisse

Die Kryosonde (130,7±1,2°) verursachte eine signifikante Verminderung des Abwinkelungswinkels im Vergleich zur BIGopsy-Zange (166,9±1.1°, p<0,0001) und PE-Zange (161,4±1.9°, p<0,0001). Die Durchflussrate war mit der BIGopsy-Zange (2,8±0,1ml/min) signifikant höher verglichen mit der Kryosonde (1,1±0,1ml/min, p<0,0001) und der PE-Zange (0,94±0,06ml/min, p<0,0001). Der Mittelwert der Probengröße war mit der Kryosonde (7,5±2,5mm^2) signifikant größer als mit der BIGopsy-Zange (4,6±2,5mm^2, p<0,0001) und PE-Zange (1,4±1,4mm^2, p<0,0001). Der Anteil der Quetschartefakte war mit der Kryosonde (Score: 1,58±0,51) signifikant kleiner als mit der PE-Zange (Score: 2,63±0,52, p=0,0011). Der Score, der histologischen Aussagekraft war signifikant geringer für Proben, die mittels PE-Zange (Score: 0,4±0,9) gewonnen wurden, im Vergleich zu denen mit der Kryosonde (Score: 2,8±0.8, p<0,0002) und BIGopsy-Zange (Score: 2,3±1.9, p<0,001) entnommenen.

Schlussfolgerung

In unserer Arbeit haben wir die Machbarkeit der Kryosonde zur Probenentnahme aus dem oberen Harntrakt geprüft und konnten diese bestätigen. Unsere Ergebnisse deuten darauf hin, dass die Kryosonde zur Verbesserung der Diagnostik des Urothelkarzinoms im oberen Harntrakt beitragen könnte. Mittels Kryosonde können größere und qualitativ hochwertigere Proben gewonnen werden. Quetschartefakte können minimiert werden. Durch zukünftige Optimierungsprozesse der Kryosonde wird die Handhabung des Ureteroskops mit eingeführter Sonde weiter verbessert werden.

6 Literaturverzeichnis

1. Aboumarzouk O.M., Mains E., Moseley H., Kata S G: Diagnosis of upper urinary tract tumours: Is photodynamic diagnosis assisted ureterorenoscopy required as an addition to modern imaging and ureterorenoscopy?. Photodiagnosis and Photodynamic Therapy, 10: 127-133 (2013)

2. AlQahtani S.M., Legraverend D., GilDiez De Medina S., Sibony M., Traxer O: Can we improve the biopsy quality of upper urinary tract urothelial tumors? Single-center preliminary results of a new biopsy forceps. Urologia internationalis, 93: 34-37 (2014)

3. Andonian S., Okeke Z., Smith A D: Digital ureteroscopy: The next step. Journal of Endourology, 22: 603-605 (2008)

4. Audenet F., Traxer O., Yates D.R., Cussenot O., Roupret M: Potential role of photodynamic techniques combined with new generation flexible ureterorenoscopes and molecular markers for the management of urothelial carcinoma of the upper urinary tract. BJU International.(no pagination),

5. Baard J, de Bruin D M, Zondervan P J, Kamphuis G, de la Rosette J, Laguna M P: Diagnostic dilemmas in patients with upper tract urothelial carcinoma. Nature reviews.Urology, 14: 181-191 (2017)

6. Babiak A, Hetzel J, Krishna G, Fritz P, Moeller P, Balli T, Hetzel M: Transbronchial cryobiopsy: a new tool for lung biopsies. Respiration, 78: 203-208 (2009)

7. Bach T., Muschter R., Herrmann T.R.W., Knoll T., Scoffone C.M., Laguna M.P., Skolarikos A., Rischmann P., Janetschek G., De La Rosette J.J.M.C.H., Nagele U., Malavaud B., Breda A., Palou J., Bachmann A., Frede T., Geavlete P., Liatsikos E., Jichlinski P., Schwaibold H.E., Chlosta P., Martov A.G., Lapini A., Schmidbauer J., Djavan B., Stenzl A., Brausi M., Rassweiler J J: Technical solutions to improve the management of non-muscle-invasive transitional cell carcinoma: Summary of a European Association of Urology Section for Uro-Technology (ESUT) and Section for Uro-Oncology (ESOU) expert meeting and current and future perspectives. BJU international, 115: 14-23 (2015)

8. Bonnal J.L., Rock Jr. A., Gagnat A., Papadopoulos S., Filoche B., Mauroy B: Confocal laser endomicroscopy of bladder tumors associated with photodynamic diagnosis: An Ex vivo pilot study. Urology, 80: 1162.e1-1162.e5 (2012)

9. Breda A., Territo A., Guttilla A., Sanguedolce F., Manfredi M., Quaresima L., Gaya J.M., Algaba F., Palou J., Villavicencio H: Correlation Between Confocal Laser Endomicroscopy (Cellvizio) and Histological Grading of Upper Tract Urothelial Carcinoma: A Step Forward for a Better Selection of Patients Suitable for Conservative Management. European Urology Focus, ate of Pubaton: 2017 (2017)

10. Breda A., Territo A., LopezMartinez J M: Benefits and risks of ureteral access sheaths for retrograde renal access. Current opinion in urology, 26: 70-75 (2016)

11. Brien J.C., Shariat S.F., Herman M.P., Ng C.K., Scherr D.S., Scoll B., Uzzo R.G., Wille M., Eggener S.E., Terrell J.D., Lucas S.M., Lotan Y., Boorjian S.A., Raman J D: Preoperative Hydronephrosis, Ureteroscopic Biopsy Grade and Urinary Cytology Can Improve Prediction of Advanced Upper Tract Urothelial Carcinoma. Journal of Urology, 184: 69-73 (2010)

12. Brown G.A., Matin S.F., Busby J.E., Dinney C.P.N., Grossman H.B., Pettaway C.A., Munsell M.F., Kamat A M: Ability of Clinical Grade to Predict Final Pathologic Stage in Upper Urinary Tract Transitional Cell Carcinoma: Implications for Therapy. Urology, 70: 252-256 (2007)

13. Bui D., Mach K.E., Zlatev D.V., Rouse R.V., Leppert J.T., Liao J C: A pilot study of in vivo confocal laser endomicroscopy of upper tract urothelial carcinoma. Journal of Endourology, 29: 1418-1423 (2015)

14. Bus M.T.J., De Bruin D.M., Faber D.J., Kamphuis G.M., Zondervan P.J., Laguna Pes M.P., De Reijke T.M., Traxer O., Van Leeuwen T.G., De La Rosette J J M C H: Optical diagnostics for upper urinary tract urothelial cancer: Technology, thresholds, and clinical applications. Journal of Endourology, 29: 113-123 (2015)

15. Bus M.T.J., Muller B.G., De Bruin D.M., Faber D.J., Kamphuis G.M., Van Leeuwen T.G., De Reijke T.M., De La Rosette J J M C H: Volumetric in vivo visualization of upper urinary tract tumors using optical coherence tomography: A pilot study. Journal of Urology, 190: 2236-2242 (2013)

16. Casoni G.L., Tomassetti S., Cavazza A., Colby T.V., Dubini A., Ryu J.H., Carretta E., Tantalocco P., Piciucchi S., Ravaglia C., Romagnoli M., Gurioli C., Chilosi M., Poletti V: Transbronchial lung cryobiopsy in the diagnosis of fibrotic interstitial lung diseases. PLoS ONE, 9: Arte Number: e86716. ate of Pubaton: 28 Feb 2014 (2014)

17. Chang T.C., Liu J.J., Hsiao S.T., Pan Y., Mach K.E., Leppert J.T., McKenney J.K., Rouse R.V., Liao J C: Interobserver agreement of confocal laser endomicroscopy for bladder cancer. Journal of endourology / Endourological Society, 27: 598-603 (2013)

18. Chen A.A., Grasso M: Is there a role for FISH in the management and surveillance of patients with upper tract transitional-cell carcinoma?. Journal of Endourology, 22: 1371-1374 (2008)

19. Clements T., Messer J.C., Terrell J.D., Herman M.P., Ng C.K., Scherr D.S., Scoll B., Boorjian S.A., Uzzo R.G., Wille M., Eggener S.E., Lucas S.M., Lotan Y., Shariat S.F., Raman J D: High-grade ureteroscopic biopsy is associated with advanced pathology of upper-tract urothelial carcinoma tumors at definitive surgical resection. Journal of Endourology, 26: 398-402 (2012)

20. Cook. Instructions for use: https://www.cookmedical.com/data/IFU_PDF/IFU0034-6.PDF (08/11)

21. ElHakim A., Weiss G.H., Lee B.R., Smith A D: Correlation of ureteroscopic appearance with histologic grade of upper tract transitional cell carcinoma. Urology, 63: 647-650 (2004)

22. ElHusseiny T., Masood J., Karamanolakis D., Birch M., Buchholz N: The new Invisio DUR-D 'chip-on-the-tip digital flexible ureterorenoscopes: Evaluation of changes in physical properties over time. Therapy, 7: 423-427 (2010)

23. Ene C., Geavlete B., Stanescu F., Bulai C., Moldoveanu C., Jecu M., Geavlete P: Spies versus white light technology in upper urinary tract tumors' diagnostic - Comparative evaluation, 32nd Annual Meeting of the Engineering and Urology Society. United States. 32 (3) (pp A5); Mary Ann Liebert Inc. (2018)

24. Erbe. Anwendungsbroschüre Pneumologie: https://de.erbe-med.com/index.php?eID=dumpFile&t=f&f=35812&token=b8f9a9ce742b44806733a286b4ce48b0bd1a7a59 (08/11)

25. Erbe. ERBECRYO 2: https://de.erbe-med.com/index.php?eID=dumpFile&t=f&f=35941&token=deead879863d0993ec6ea19c1a1da8c6147afd18 (08/11)

26. Favaretto R.L., Shariat S.F., Savage C., Godoy G., Chade D.C., Kaag M., Bochner B.H., Coleman J., Dalbagni G: Combining imaging and ureteroscopy variables in a preoperative multivariable model for prediction of muscle-invasive and non-organ confined disease in patients with upper tract urothelial carcinoma. BJU international, 109: 77-82 (2012)

27. Fernandez M.I., Parikh S., Grossman H.B., Katz R., Matin S.F., Dinney C.P.N., Kamat A M: The role of FISH and cytology in upper urinary tract surveillance after radical cystectomy for bladder cancer. Urologic Oncology: Seminars and Original Investigations, 30: 821-824 (2012)

28. Franke K J, Szyrach M, Nilius G, Hetzel J, Hetzel M, Ruehle K H, Enderle M D: Experimental study on biopsy sampling using new flexible cryoprobes: influence of activation time, probe size, tissue consistency, and contact pressure of the probe on the size of the biopsy specimen. Lung, 187: 253-259 (2009)

29. Franke K, Theegarten D, Hann von Weyhern C, Nilius G, Brueckner C, Hetzel J, Hetzel M, Ruhle K, Enderle M D, Szyrach M N I: Prospective controlled animal study on biopsy sampling with new flexible cryoprobes versus forceps: evaluation of biopsy size, histological quality and bleeding risk. Respiration, 80: 127-132 (2010)

30. Gage A: Cryotherapy for Cancer. In: Rand R W (Hrsg) *Cryosurgery:* [contributions of a Symposium on Cryosurgery March 11 and 12, 1967 Los Angeles], Charles C. Thomas, Springfield, I11, S. 376-387 (1968)

31. Gershman E, Fruchter O, Benjamin F, Nader A R, Rosengarten D, Rusanov V, Fridel L, Kramer M R: Safety of Cryo-Transbronchial Biopsy in Diffuse Lung Diseases: Analysis of Three Hundred Cases. Respiration, 90: 40-46 (2015)

32. Gorin M.A., Santos Cortes J.A., Kyle C.C., Carey R.I., Bird V G: Initial clinical experience with use of ureteral access sheaths in the diagnosis and treatment of upper tract urothelial carcinoma. Urology, 78: 523-527 (2011)

33. Gruschwitz T., Horstmann M., Gajda M., Grimm M.O., Junker K: Fish analysis of washing urine from the upper urinary tract in the detection of corresponding urothelial cancers, (var.pagings). 189 (4 SUPPL. 1) (pp e283); Elsevier Inc. (2013)

34. Guarnizo E., Pavlovich C.P., Seiba M., Carlson D.L., Vaughan Jr. E.D., Sosa R E: Ureteroscopic biopsy of upper tract urothelial carcinoma: Improved diagnostic accuracy and histopathological considerations using a multi-biopsy approach. Journal of Urology, 163: 52-55 (2000)

35. Hetzel J., Hetzel M., Hasel C., Moeller P., Babiak A: Old meets modern: The use of traditional cryoprobes in the age of molecular biology. Respiration, 76: 193-197 (2008)

36. Hetzel J, Eberhardt R, Herth F J F, Petermann C, Reichle G, Freitag L, Dobbertin I, Franke K J, Stanzel F, Beyer T, Moller P, Fritz P, Ott G, Schnabel P A, Kastendieck H, Lang W, Morresi-Hauf A T, Szyrach M N, Muche R, Shah P L, Babiak A, Hetzel M: Cryobiopsy increases the diagnostic yield of endobronchial biopsy: a multicentre trial. European Respiratory Journal, 39: 685-690 (2012)

37. Jeon S.S., Sung H.H., Jeon H.G., Han D.H., Jeong B.C., Seo S.I., Lee H.M., Choi H Y: Endoscopic management of upper tract urothelial carcinoma: Improved prediction of invasive cancer using a ureteroscopic scoring model. Surgical oncology, 26: 252-256 (2017)

38. Johannes J.R., Nelson E., Bibbo M., Bagley D H: Voided urine fluorescence in situ hybridization testing for upper tract urothelial carcinoma surveillance. Journal of Urology, 184: 879-882 (2010)

39. Kata S.G., Aboumarzouk O.M., Zreik A., Somani B., Ahmad S., Nabi G., Buist R., Goodman C., Chlosta P., Golabek T., Moseley H: Photodynamic diagnostic ureterorenoscopy: A valuable tool in the detection of upper urinary tract tumour. Photodiagnosis and Photodynamic Therapy, 13: 255-260 (2016)

40. Keeley F.X., Kulp D.A., Bibbo M., McCue P.A., Bagley D H: Diagnostic accuracy of ureteroscopic biopsy in upper tract transitional cell carcinoma. Journal of Urology, 157: 33-37 (1997)

41. Klein J.T., Berger F., Linzenbold W., Jager L., Enderle M.D., Bosmuller H., Mundhenk J., Schwentner C., Bolenz C: Cryobiopsy in the Upper Urinary Tract: Preclinical Evaluation of a Novel Device. Urology, 123: 273-279 (2019)

42. Kleinmann N., Healy K.A., Hubosky S.G., Margel D., Bibbo M., Bagley D H: Ureteroscopic biopsy of upper tract urothelial carcinoma: Comparison of basket and forceps. Journal of Endourology, 27: 1450-1454 (2013)

43. Kramer M.W., Abbas M., Kabbani M., Imkamp F., Nagele U., Bach T., Jutzi S., von Klot C., Becker J., Merseburger A.S., Kuczyk M.A., Kreipe H.H., Herrmann T R: Superiority of the EF-120-00-3F biopsy forceps in the histopathological evaluation of upper urinary tract specimens. World journal of urology, 32: 931-938 (2014)

44. Lama D.J., Safiullah S., Patel R.M., Lee T.K., Balani J.P., Zhang L., Okhunov Z., Margulis V., Savage S.J., Uchio E., Landman J: Multi-institutional Evaluation of Upper Urinary Tract Biopsy Using Backloaded Cup Biopsy Forceps, a Nitinol Basket, and Standard Cup Biopsy Forceps. Urology, 117: 89-94 (2018)

45. Lee D.I., Bagley D.H., Liu J B: Experience with endoluminal ultrasonography in the urinary tract. Journal of Endourology, 15: 67-74 (2001)

46. Lughezzani G., Burger M., Margulis V., Matin S.F., Novara G., Roupret M., Shariat S.F., Wood C.G., Zigeuner R: Prognostic factors in upper urinary tract urothelial carcinomas: A comprehensive review of the current literature. European urology, 62: 100-114 (2012)

47. M. Rouprêt, M. Babjuk (Chair) M.Burger (Vice-chair), E. Compérat, N.C. Cowan, P. Gontero, A.H. Mostafid, J. Palou, B.W.G. van Rhijn, S.F. Shariat, R. Sylvester, R. Zigeuner: *EAU Guidelines. Edn. presented at the EAU Annual Congress Barcelona 2019. ISBN 978-94-92671-04-2.* EAU Guidelines Office, Arnhem, The Netherlands, (2019)

48. Margulis V., Shariat S.F., Matin S.F., Kamat A.M., Zigeuner R., Kikuchi E., Lotan Y., Weizer A., Raman J.D., Wood C G: Outcomes of radical nephroureterectomy: A series from the upper tract urothelial carcinoma collaboration. Cancer, 115: 1224-1233 (2009)

49. Matin S.F., Kamat A.M., Grossman H B: High-frequency endoluminal ultrasonography as an aid to the staging of upper tract urothelial carcinoma: imaging findings and pathologic correlation. Journal of ultrasound in medicine : official journal of the American Institute of Ultrasound in Medicine, 29: 1277-1284 (2010)

50. Messer J., Shariat S.F., Brien J.C., Herman M.P., Ng C.K., Scherr D.S., Scoll B., Uzzo R.G., Wille M., Eggener S.E., Steinberg G., Terrell J.D., Lucas S.M., Lotan Y., Boorjian S.A., Raman J D: Urinary cytology has a poor performance for predicting invasive or high-grade upper-tract urothelial carcinoma. BJU international, 108: 701-705 (2011)

51. Mian C., Mazzoleni G., Vikoler S., Martini T., KnuchelClark R., Zaak D., Lazica A., Roth S., Mian M., Pycha A: Fluorescence in situ hybridisation in the diagnosis of upper urinary tract tumours. European urology, 58: 288-292 (2010)

52. MillanRodriguez F., Palou J., De la TorreHolguera P., VayredaMartija J.M., VillavicencioMavrich H., VicenteRodriguez J: Conventional CT signs in staging transitional cell tumors of the upper urinary tract. European urology, 35: 318-322 (1999)

53. Pourabdollah M, Shamaei M, Karimi S, Karimi M, Kiani A, Jabbari H R: Transbronchial lung biopsy: the pathologist's point of view. The clinical respiratory journal, 10: 211-216 (2016)

54. Pue C.A., Pacht E R: Complications of fiberoptic bronchoscopy at a university hospital. Chest, 107: 430-432 (1995)

55. Raman J.D., Shariat S.F., Karakiewicz P.I., Lotan Y., Sagalowsky A.I., Roscigno M., Montorsi F., Bolenz C., Weizer A.Z., Wheat J.C., Ng C.K., Scherr D.S., Remzi M., Waldert M., Wood C.G., Margulis V: Does preoperative symptom classification impact prognosis in patients with clinically localized upper-tract urothelial carcinoma managed by radical nephroureterectomy?. Urologic Oncology: Seminars and Original Investigations, 29: 716-723 (2011)

56. Ravaglia C., Wells A.U., Tomassetti S., Gurioli C., Dubini A., Cavazza A., Colby T.V., Piciucchi S., Puglisi S., Bosi M., Poletti V: Diagnostic yield and risk/benefit analysis of trans-bronchial lung cryobiopsy in diffuse parenchymal lung diseases: A large cohort of 699 patients. BMC Pulmonary Medicine, 19: Arte Number: 16. ate of Pubaton: 16 Jan 2019 (2019)

57. Redrow G.P., Guo C.C., Brausi M.A., Coleman J.A., Fernandez M.I., Kassouf W., Keeley F.X., Margulis V., Raman J.D., Roupret M., Shariat S.F., Spiess P.E., Thalmann G.N., Matin S F: Upper Urinary Tract Carcinoma In Situ: Current Knowledge, Future Direction. Journal of Urology, 197: 287-295 (2017)

58. Rehman J., Monga M., Landman J., Lee D.I., Felfela T., Conradie M.C., Srinivas R., Sundaram C.P., Clayman R V: Characterization of intrapelvic pressure during ureteropyeloscopy with ureteral access sheaths. Urology, 61: 713-718 (2003)

59. Renshaw A A: Comparison of ureteral washing and biopsy specimens in the community setting. Cancer, 108: 45-48 (2006)

60. Ritter M., Bolenz C., Bach T., Strobel P., Hacker A: Standardized ex vivo comparison of different upper urinary tract biopsy devices: Impact on ureterorenoscopes and tissue quality. World journal of urology, 31: 907-912 (2013)

61. Rojas C.P., Castle S.M., Llanos C.A., Cortes J.A.S., Bird V., Rodriguez S., Reis I.M., Zhao W., GomezFernandez C., Leveillee R.J., Jorda M: Low biopsy volume in ureteroscopy does not affect tumor biopsy grading in upper tract urothelial carcinoma. Urologic Oncology: Seminars and Original Investigations, 31: 1696-1700 (2013)

62. Roupret M., Babjuk M., Comperat E., Zigeuner R., Sylvester R., Burger M., Cowan N., Bohle A., Van Rhijn B.W.G., Kaasinen E., Palou J., Shariat S F: European guidelines on upper tract urothelial carcinomas: 2013 update. European urology, 63: 1059-1071 (2013)

63. Roupret M., Babjuk M., Comperat E., Zigeuner R., Sylvester R.J., Burger M., Cowan N.C., Bohle A., Van Rhijn B.W.G., Kaasinen E., Palou J., Shariat S F: European association of

urology guidelines on upper urinary tract urothelial cell carcinoma: 2015 update. European urology, 68: 868-879 (2015)

64. Roupret M: Up-date in the diagnosis and treatment of upper urinary urothelial carcinomas (UTUC), 14th Meeting of the EAU Section of Oncological Urology. Spain. 16 (2) (pp 101-103); Elsevier B.V. (2017)

65. Skolarikos A., Griffiths T.R.L., Powell P.H., Thomas D.J., Neal D.E., Kelly J D: Cytologic analysis of ureteral washings is informative in patients with grade 2 upper tract TCC considering endoscopic treatment. Urology, 61: 1146-1150 (2003)

66. Smith A.K., Stephenson A.J., Lane B.R., Larson B.T., Thomas A.A., Gong M.C., Jones J.S., Campbell S.C., Hansel D E: Inadequacy of biopsy for diagnosis of upper tract urothelial carcinoma: Implications for conservative management. Urology, 78: 82-86 (2011)

67. Sonn G.A., Jones S.N.E., Tarin T.V., Du C.B., Mach K.E., Jensen K.C., Liao J C: Optical Biopsy of Human Bladder Neoplasia With In Vivo Confocal Laser Endomicroscopy. Journal of Urology, 182: 1299-1305 (2009)

68. Soria F., Shariat S.F., Lerner S.P., Fritsche H.M., Rink M., Kassouf W., Spiess P.E., Lotan Y., Ye D., Fernandez M.I., Kikuchi E., Chade D.C., Babjuk M., Grollman A.P., Thalmann G N: Epidemiology, diagnosis, preoperative evaluation and prognostic assessment of upper-tract urothelial carcinoma (UTUC). World journal of urology, 35: 379-387 (2017)

69. Tavora F., Fajardo D.A., Lee T.K., Lotan T., Miller J.S., Miyamoto H., Epstein J I: Small endoscopic biopsies of the ureter and renal pelvis: Pathologic pitfalls. American Journal of Surgical Pathology, 33: 1540-1546 (2009)

70. Thiberville L., MorenoSwirc S., Vercauteren T., Peltier E., Cave C., Heckly G B: In Vivo imaging of the bronchial wall microstructure using fibered confocal fluorescence microscopy. American Journal of Respiratory and Critical Care Medicine, 175: 22-31 (2007)

71. Traxer O., Geavlete B., De Medina S.G.D., Sibony M., AlQahtani S M: Narrow-band imaging digital flexible ureteroscopy in detection of upper urinary tract transitional-cell carcinoma: Initial experience. Journal of Endourology, 25: 19-23 (2011)

72. Vergnon J.M., Huber R.M., Moghissi K: Place of cryotherapy, brachytherapy and photodynamic therapy in therapeutic bronchoscopy of lung cancers. European Respiratory Journal, 28: 200-218 (2006)

73. Villa L., Haddad M., Capitanio U., Somani B.K., Cloutier J., Doizi S., Salonia A., Briganti A., Montorsi F., Traxer O: Which Patients with Upper Tract Urothelial Carcinoma Can be Safely Treated with Flexible Ureteroscopy with Holmium:YAG Laser Photoablation? Long-Term Results from a High Volume Institution. Journal of Urology, 199: 66-73 (2018)

74. Waldert M., Karakiewicz P.I., Raman J.D., Remzi M., Isbarn H., Lotan Y., Capitanio U., Bensalah K., Marberger M.J., Shariat S F: A delay in radical nephroureterectomy can lead to upstaging. BJU international, 105: 812-817 (2010)

75. Wang T.D., Friedland S., Sahbaie P., Soetikno R., Hsiung P., Liu J.T.C., Crawford J.M., Contag C H: Functional Imaging of Colonic Mucosa With a Fibered Confocal Microscope for Real-Time In Vivo Pathology. Clinical Gastroenterology and Hepatology, 5: 1300-1305 (2007)

76. Wason S.E., Seigne J.D., Schned A.R., Pais Jr. V M: Ureteroscopic biopsy of upper tract urothelial carcinoma using a novel ureteroscopic biopsy forceps. The Canadian journal of urology, 19: 6560-6565 (2012)

77. Wessels R., De Bruin D.M., Faber D.J., Van Leeuwen T.G., Van Beurden M., Ruers T J M: Optical biopsy of epithelial cancers by optical coherence tomography (OCT). Lasers in Medical Science, 29: 1297-1305 (2014)

78. Williams S.K., Denton K.J., Minervini A., Oxley J., Khastigir J., Timoney A.G., Keeley Jr. F X: Correlation of upper-tract cytology, retrograde pyelography, ureteroscopic appearance, and ureteroscopic biopsy with histologic examination of upper-tract transitional cell carcinoma. Journal of Endourology, 22: 71-76 (2008)

79. Xu C., Zeng Q., Hou J., Gao L., Zhang Z., Xu W., Yang B., Sun Y: Utility of a modality combining fish and cytology in upper tract urothelial carcinoma detection in voided urine samples of chinese patients. Urology, 77: 636-641 (2011)

Danksagung

An erster Stelle gilt mein Dank meinem Doktorvater Prof. Dr. Christian Bolenz für die Möglichkeit an seiner Klinik promovieren zu dürfen.

Im Besonderen danke ich meinem Betreuer Dr. Jan-Thorsten Klein für die Überlassung des Themas dieser Arbeit und die fachliche Begleitung während der gesamten Bearbeitungsphase. Ich bin sehr dankbar für die zielführenden Diskussionen, Ratschläge und Anmerkungen, die zur Fertigstellung dieser Arbeit geführt haben.

Den Mitarbeiten der Firma Erbe Elektromedizin GmbH Prof. Dr. Markus Enderle, Dr. Walter Linzenbold, Luise Jäger, Jörg Kronenthaler und Daniela Nüßle, bin ich sehr dankbar für die zahlreiche Ünterstützung, gute Kommunikation und angenehme Zusammenarbeit.

Besonders möchte ich an dieser Stelle meiner Familie für ihre Motivation und Unterstützung während dieser Arbeit und auf dem gesamten Weg durch mein Studium danken.

Danken möchte ich außerdem meinen Kommilitonen, die mich während meines Studiums fachlich unterstützt und moralisch begleitet haben.

Lebenslauf

Zu meiner Person	Franziska Berger Geboren 1993 in Gießen, deutsch E-Mail: franziska.berger@uni-ulm.de
Studium	2012 - 2014 Medizinstudium an der University of Szeged 2015 – 2019 Medizinstudium an der Universität Ulm
Praktika	03.11.2014 – 19.12.2014 Praktikum in der Klinik für Gynäkologie und gynäkologische Onkologie am Royal Adelaide Hospital, Australien 10.05.2015 – 06.06.2015 Praktikum bei Foundation for Professional Development (FPD), Südafrika 23.02.2016 – 22.03.2016 Praktikum in der Universitätsklinik für Urologie, Innsbruck 05.09.2016 – 04.10.2016 Praktikum in der allgemeinärztlichen Praxis MVZ-Neuhausen Dr. Dietrich, München 06.03.2017 – 19.03.2017 Praktikum in der Internistischen Klinik und Gastroenterologie des Marienhausklinikums, Neuwied 11.09.2017 – 10.10.2017 Praktikum in der Klinik und Poliklinik für Kinderchirurgie, Universitätsmedizin der Johannes Gutenberg-Universität Mainz 12.03.2018 – 27.03.2018 Praktikum in der Geburtshilfe und Pränatalmedizin Klinik Barmbek, Hamburg 19.11.2018 – 10.03.2019 chirurgischer Teil des Praktischen Jahrs am Groote Schuur Hospital, Lehrkrankenhaus der University of Cape Town, Südafrika

Stipendium	Stipendium des Programms zur Steigerung der Mobilität von Studierenden deutscher Hochschulen (PROMOS), gefördert durch den Deutschen akademischen Austauschdienst (DAAD) zur akademischen Aus -und Fortbildung vom 12.11.2018 bis 01.03.2019 an der University of Cape Town
Publikation	Klein J.T., Berger F., Linzenbold W., Jager L., Enderle M.D., Bosmuller H., Mundhenk J., Schwentner C., Bolenz C: Cryobiopsy in the Upper Urinary Tract: Preclinical Evaluation of a Novel Device. Urology, 123: 273-279 (2019)