BUNDESWEHRKRANKENHAUS ULM
KLINIK FÜR UNFALLCHIRURGIE UND ORTHOPÄDIE, SEPTISCHE UND REKONSTRUKTIVE CHIRURGIE, SPORTTRAUMATOLOGIE
UNFALLCHIRURGISCHE FORSCHUNGSGRUPPE
(KLINISCHER DIREKTOR: PROF. DR. MED. BENEDIKT FRIEMERT)

Retrospektiver Vergleich der Wirbelkörperaufrichtung nach Ballon-Kyphoplastie im Vergleich zur Radiofrequenz-Kyphoplastie

Dissertation zu Erlangung des Doktorgrades der Medizin der

Medizinischen Fakultät der Universität Ulm

Mario-Peter Steinbach

Öhringen

2020

Amtierender Dekan: Prof. Dr. Thomas Wirth

1. Berichterstatter: Prof. Dr. Hans-Georg Palm

2. Berichterstatter: Prof. Dr. Peter Richter

Datum der Promotion: 21.04.2022

Inhaltsverzeichnis

ABKÜRZUNGSVERZEICHNIS III

1 EINLEITUNG 1

1.1 EVOLUTION DES KNOCHENS 1

1.2 KNOCHENSTOFFWECHSEL 2

1.3 PATHOLOGISCHER KNOCHENSTOFFWECHSEL – OSTEOPOROSE 6

1.4 WIRBELSÄULENSTATIK 7

1.5 AO-KLASSIFIKATION 11

1.6 OPERATIVE VERFAHREN 13

1.7 KOMPLIKATIONEN DER KYPHOPLASTIE 15

1.8 FRAGESTELLUNG DER STUDIE 15

2 MATERIAL UND METHODEN 18

2.1 EIN-/AUSSCHLUSSKRITERIEN 18

2.2 STANDARDISIERTER INNERKLINISCHER BEHANDLUNGSABLAUF 18

2.3 ETHIKKOMMISSION 19

2.4 DATENERHEBUNG 20

2.5 BILDGEBUNG 20

2.6 RADIOFREQUENZ-KYPHOPLASTIE 21

2.7 BALLON-KYPHOPLASTIE 23

2.8 MESSUNG KYPHOSEWINKEL 25

2.9 ZIELGRÖßEN 27

3 ERGEBNISSE 28

3.1 AUSWERTUNG DER BASISDATEN 28

3.2 STATISTIK UND NORMALVERTEILUNG 33

3.3 OPERATIVE AUFRICHTUNG DER FRAKTURIERTEN WIRBELKÖRPER 33

3.4 AUSWERTUNG NACH FRAKTURMORPHOLOGIE 33

3.5 AUSWERTUNG NACH SEGMENT-KYPHOSEWINKEL 34

3.6 HAUPTGRUPPENANALYSE 35

3.7 SUBGRUPPENANALYSE GESCHLECHT 36

3.8 SUBGRUPPENANALYSE FRAKTURKLASSIFIKATION 37

3.9 SUBGRUPPENANALYSE SEGMENTAUFRICHTUNG 38

4 DISKUSSION 39

5 ZUSAMMENFASSUNG 47

6 LITERATURVERZEICHNIS 50

DANKSAGUNG 58

LEBENSLAUF 59

Abkürzungsverzeichnis

ATP	Adenosintriphosphat
AO	Arbeitsgemeinschaft für Osteosynthesefragen
a.p.	anterior-posterior
BKP	Ballon-Kyphoplastie
BMP	Bone Morphogenic Protein
BwKrhs	Bundeswehrkrankenhaus
BWK	Brustwirbelkörper
CA	California
CDM	Cold Dark Matter
C-Bogen	Mobiles Röntgengerät
EU	Europäische Union
FGF	Fibroblast Growth Factor
INT-1	Gen Locus INT-Gen
IVW	Intervertebralwinkel
LL	Lumbale Lordose
LWK	Lendenwirbelkörper
MRT	Magnetresonanztomographie
Nf-kB	Nuclear Factor “kappa-light-chain-enhancer” of Activated B-Cells
OP	Operation
OPG	Osteoprotegerin

OPS	Operationen- und Prozeduren Codes
PACS	Picture and Communication System
PI	Pelvic Incident
PMMA	Polymethylmethacrylat
PT	Pelvic Tilt
RANK	Receptor Activator of Nf-kB
RANKL	Receptor Activator of Nf-kB Ligand
RFK	Radiofrequenz-Kyphoplastie
RKW	regionaler Kyphosewinkel
SB	Sagittale Balance
SKW	segmentaler Kyphosewinkel
SKS	Scoliosis Research Society
SS	Sacral Slope
STIR	Short-Tau-Inversion-Recovery-Sequenz
SVA	Sagittal Vertebral Axis
TGFß	Transforming Growth Factor Beta
TLA	Thorakolumbales Alignment
TSLS	Thorakolumbosacrale Kyphose
USA	United States of America
VAS	Visuelle Analogskala
WHO	World Health Organization
WMA	World Medical Association

WNT	Wingless INT-Gen

1 Einleitung

1.1 Evolution des Knochens

Zu Beginn der Materie stand nach der Theorie von Lemaitre [65] der Urknall. Nach dem Lambda-CDM-Modell wird das Alter des Universums auf 13,8242 Mrd. Jahre festgelegt. [91] Die Evolution des Knochens begann im Vergleich hierzu erst kürzlich. Sie begann vor ca. 550 Millionen Jahren. Im Erdzeitalter Kambrium kam es durch eine Erderwärmung und mit beginnender Zirkulation der Ozeane zu einer zunehmenden Sauerstoffkonzentration in der Atmosphäre. Im Rahmen der sogenannten „kambrischen Explosion“ kam es neben der Erwärmung und der Zirkulation der Ur-Ozeane auch zur Erosion der Ur-Kontinente und somit zu einer massiven Anreicherung der Ur-Ozeane mit Kalzium [18; 35]. Die damaligen Mikrolebewesen lagerten das Kalzium zum Schutz vor der zytotoxischen Wirkung des Kalziums in hohen Dosen in ihre äußere Schale ein. Dies war die Geburt eines schützenden Exoskeletts (Außenskelett), welches in Form von Schalen und Panzern um die Organismen angelegt wurde [66; 79]. Diese festen Außenskelette aus Kalziumkarbonat wurden in der weiteren Evolution durch chemische Raffinesse leichter, stabiler und säureresistenter. Mit der Zeit wurde dieses Exoskelett immer weiter in den Körper verlagert und somit zu einem Endoskelett, welches auch noch in den heutigen Wirbeltieren vorhanden ist. Durch die Anlage von einem ausgeklügelten muskulären System wurde die Beweglichkeit erhöht und die Fluchtmöglichkeit vor Fressfeinden erheblich verbessert. In diesem Ur-Skelett konnte im weiteren Verlauf durch Etablierung einer enzymatischen Spaltung kristallines Kalziumphosphat in Form von Hydroxylapatit ($Ca_{10}(PO_4)_6OH^-$) in eine kollagene Matrix eingelagert werden. Das Hydroxylapatit ist noch heute ein wesentlicher Bestandteil des Knochens. Die Erstbeschreibung dieses außergewöhnlichen Werkstoffes des Lebens gelang dem US-amerikanischen Mineralogen Waldemar T. Schaller [97].

Nachdem die Ur-Lebewesen die Ur-Ozeane verlassenen und die Kontinente erobert hatten, wurde die Knochenstruktur weiter den Bedürfnissen der Schwerkraft angepasst. Hierzu wurde der Knochen sowohl mit einer Spongiosierung zur Gewichtseinsparung als auch mit einer Lamellierung zur Erhöhung der Belastbarkeit ausgestattet. In der daraus entstehenden Hohlraumbildung wurde in einem weiteren wegweisenden Evolutionsschritt die Blutbildung (Hämatopoese) angesiedelt.

Das heutige menschliche Skelett ist ein geniales Resultat aus dieser osteologischen Evolutionsgeschichte. [6]

1.2 Knochenstoffwechsel

Das menschliche Skelett unterliegt einer enormen Varianz, welche sich aber im Aufbau immer auf dieselben Grundprinzipien stürzt. So ist selbst die Anzahl der Knochen im menschlichen Körper nicht immer gleich. In der Norm gibt es zwischen 205 und 215 einzelne Knochen plus eine variable Anzahl an Sesambeinen. Es wird grob in ein Skelett des Stammes und in ein Extremitätenskelett unterteilt. Die offensichtlichste Funktion besteht aus seiner Stütz- und Mobilitätsfunktion. Doch es übernimmt auch eine schützende Funktion als Brustkorb für die Organe (u. a. Herz) oder als Schädel für das Gehirn. Im Knochen wiederum ist mit dem Knochen-Knochenmark-System ein wesentlicher Teil der Hämatopoese lokalisiert. Schließlich dient der Knochen weiterhin als zentraler Speicherort für Minerale und stellt somit das Mineraldepot des Körpers dar. 99% des Kalziums, 85% des Phosphats und 50% des Magnesiums des Körpers sind im Knochen lokalisiert. Diese anorganischen Materialien bilden die eine Hälfte des Knochengewebes. Der übrige Anteil besteht wiederum zur Hälfte aus der organischen Grundsubstanz und zur anderen Hälfte aus Wasser. Die Struktur des Knochens ist eine Meisterleistung, um bei möglichst geringem Gewicht eine hohe Belastbarkeit und Elastizität zu gewährleisten. In der elastischen Knochenmatrix sind Kalzium und Phosphat in kristalliner, plattenartiger Form und definierter Größe eingelagert. Dieses Zusammenspiel zwischen der elastischen Matrix und den rigiden, festen Mineralen resultiert in der einzigartigen Belastbarkeit dieses „Werkstoffes“. Dieser wird nun in biomechanisch hervorragender Weise dazu benutzt, eine Architektur des Knochens zu formen. An

den Außengrenzen des Knochens befindet sich eine kompakte Zone, welche als Knochenrinde oder Kompakta bezeichnet wird. Die innere Querverspannung mit trabekulärem Knochen bietet zum einen den Platz für die Hämatopoese und ist verantwortlich für die resultierende Leichtbauweise. [98]

1.2.1 Knochenaufbau

Der zum Bindegewebe gehörende Knochen besteht aus Kochenzellen und der Interzellularsubstanz. Die Interzellularsubstanz wiederum besteht aus der Matrix, der Knochengrundsubstanz, und dem Osteoid. Bei den Knochenzellen beginnt die Knochenzellreihe mit den Vorläuferzellen. Diese proliferationsfreudigen Zellen mesenchymalen Ursprungs sind während des ganzen Lebens in der Nähe der inneren und äußeren Knochenoberfläche vorhanden. Aus ihnen gehen auf entsprechenden Reiz die Osteoblasten mit deutlich größerem Syntheseapparat hervor. [7]

Tabelle 1: Knochenzellen und ihre Funktion.

Osteoblasten	Funktion: Knochenaufbau (Knochenmatrix, Kollagen Typ 1, Osteokalzin, Osteonektin und Bone Morphogenic Protein), Remodeling, Homöostase, endokrine Funktion – Parathormon, Östrogen, Leptin, Schilddrüsenhormone, [19]. Sie exprimieren auch Mediatoren, wie zum Beispiel die alkalische Phosphatase, deren Aktivität im Serum zur Abschätzung der osteoplastischen Tätigkeit dienen kann [34].
Osteozyten	Funktion: Stoffwechselregulierung.[25]. Mechanosensorik. [25] Kommunikation über Impulse; kontrolliert und reguliert die Mineralisation des Knochens [4]. Gleichzeitig beeinflussen die Osteozyten die Knochenresorption über die Produktion von RANKL, welches die Osteoklastogenese stimuliert und somit speziell in pathologischen Knochenresorptionen direkt für diese verantwortlich ist [19].
Osteoklasten	Riesenzellen mit einem Durchmesser von bis zu 100 nm [82]. Sie sind in der Lage Knochengrundsubstanz abzubauen. [16; 80]. Ein Osteoklast kann pro Zeiteinheit die gleiche Knochenmenge abbauen, die von 100 bis 150 Osteoblasten aufgebaut wurde. Somit sind diese Resorptionen hoch energieintensiv. Die Energiequelle hierfür scheint Glukose zu sein [3]. Auf den Osteoklasten wurden bisher Rezeptoren für Kalzitonin [112], Androgene [77], Schilddrüsenhormone [1], Insulin [109], Parathormon [107], Insulin Like Growth Faktor-1 [51], Inter-leukin-1 [113], Colony-Stimulating Factor-1 [50] und Platelet-derived Growth Factor [116] nachgewiesen. Mindestens ebenso viele

	Wege gibt es durch die Bindung der spezifischen Faktoren regulativ auf die Osteoklasten einzuwirken.
Endostale Belegzellen	Schützende Haut auf der Innenseite des Knochens, Teil des Überwachungssystems des Knochengewebes. Können die Osteoklasten aktivieren und nehmen so aktiv am Knochenumbauzyklus teil.
Interzellularsubstanz	Knochengrundsubstanz; besteht aus etwa 50% aus Mineralien, zu 25% aus organischen Verbindungen und 25% aus Hydratationswasser. Es befinden sich eine Vielzahl an nicht-kollagenen Proteinen in der Matrix, wie zum Beispiel Osteocalcin, Sialoproteine, Glycoproteine, Proteoglycane, TGFβ, Bone Morphogenic Protein (BMP) und Fibroblast Growth Factor (FGF) [9; 24]. Den größten Anteil der anorganischen Bestandteile der Grundsubstanz wird von anorganischem Phosphat (50%) und Calcium (ca. 35 %) eingenommen. Hier liegt das Calcium in sogenannten Apatitkristallen vor. Hierbei überwiegt das Hydroxylapatit [97]. Unter den organischen Materialien überwiegt das Kollagen.

1.2.2 Knochenumbau

Der Aufbau und Umbau des Knochens beginnt in der embryonalen Entwicklung in der Schwangerschaft und dauert an bis zum Tod. [17; 102] In der ersten Phase des Lebens wird aus einem knorpelig angelegten Skelett durch phasisch ablaufendes Längenwachstum und zunehmender Mineralisation bis zum Abschluss des Wachstums durch Epiphysenfugenschluss in der Pubertät das sogenannte Modeling abgeschlossen. Danach unterliegt das menschliche Skelett aufgrund des normalen Gebrauchs und Verbrauchs einem kontinuierlichen Umbau dem sogenannten Remodeling. So wird im Laufe des Lebens durch Umbaumaßnahmen circa 3-4 Mal unser ganzes Skelett umgebaut [15; 17; 46]. Dies dient nicht nur der Anpassung an neue Belastungen und der Gesamterneuerung, es werden damit auch auftretende Defekte (Frakturen) geheilt. Dies reicht von der klinisch inapparenten Mikrofraktur bis zum kompletten Knochenbruch. (Siehe **Tabelle 1**)

Das Knochenremodeling wird von über einer Million sogenannten Bone Remodeling Units durchgeführt. Deren Anzahl erhöht sich durch die Expression von Zytokinen, Hormonen und Wachstumsfaktoren in vielen pathologischen Veränderungen. Zu diesen zählt zum Beispiel die Infektion [90; 110], Autoimmunerkrankungen [2], endokrinen Erkrankungen [2; 37] und metastasierten Krebserkrankungen [62; 83]. Die Bone Remodeling Units bestehen aus wenigen Osteoklasten und einer Vielzahl

aus Osteoblasten. In einem Zyklus von 120 Tagen wird der Knochen aus seiner Ruhephase zunächst in die Aktivierungsphase überführt. Hierbei werden zunächst die Osteoklasten bereitgestellt. Die Osteoklastenformation wird über die Expression von Macrophage Colony Stimulating Faktor und RANKL initiiert, welche an die Rezeptoren der Osteoklasten-Vorläuferzellen binden [27; 74]. In der nächsten Phase der Resorptionsphase beginnt nun der osteoklastische Knochenabbau. Mikroskopisch (ca. 60 µm) kleine kalzifizierte Knochenareale der Matrix werden durch die Osteoklasten ausgegraben, sogenannte Resorptionslakunen [17]. Als erstes wird durch die Osteoklasten Salzsäure produziert, welche das Mineral löst und im zweiten Schritt sezernieren sie Metalloproteasen, welche die kollagene Matrix aufbrechen [16]. Osteoklasten sezernieren H+ Ionen über Protonenpumpen und Cl- Ionen werden durch Chloridkanäle exprimiert [16; 80]. Die Membran der Osteoklasten wird wie Finger in die Umgebung ausgestülpt, welche die Zelloberfläche zur Sezernierung von Säure und Enzymen deutlich vergrößert [80]. Durch Regelkreise werden die Osteoklasten in die Apoptose überführt und somit der weitere Knochenabbau gestoppt. Nun folgt die Produktion von Knochen durch die Osteoblasten. Diese und deren Vorstufen legen sich, angezogen durch die apoptotischen Osteoklasten, in die Lakunen. Sie exprimieren zusammen mit den Osteozyten Osteoprotegerin (OPG) welches in der Umgebung RANKL bindet und somit die Osteoklasten in der Umgebung weiter inhibiert. In der frühen Anbauphase wird zunächst Osteoid produziert. Dieses wird dann in der späten Anbauphase mineralisiert und somit ausgehärtet. Ist der Knochen somit wiederhergestellt, wandeln sich die oberflächlich liegenden Osteoblasten in die endostalen Belegzellen um und das ist abgeschlossen.

Um die Homöostase zwischen Auf- und Abbau einzuhalten sowie den Mineralhaushalt zu regulieren, besitzt das menschliche Skelett ein ausgeklügeltes Überwachungssystem. Nach Fleisch [38] gibt es mehrere bekannte Regelmechanismen, welche diese Homöostase überwachen. Zunächst gibt es die systemisch wirksamen Hormone. Allen voran die Schilddrüsen- und Nebenschildrüsenhormone Thyroxin, Parathormon und das Calcitonin. Aber auch Insulin, Kortison und Sexualhormone beeinflussen das Remodeling. Danach kommen lokale Regelmechanismen. Hierzu gehören die Zytokine genauso wie

elektromagnetische Signale, Vitamine, Minerale sowie den mechanischen Reiz durch Belastung.

1.3 Pathologischer Knochenstoffwechsel – Osteoporose

Wie bereits dargestellt, befinden sich in jeder Bone Remodeling Unit nur wenige Osteoklasten, welche den Knochen abbauen. Im Gegensatz dazu braucht es eine Vielzahl an Osteoblasten, um den entstandenen Defekt wieder aufzufüllen, um am Schluss eine *Institutio ad integrum* herzustellen. Dies verdeutlicht das Potential, welches in den Osteoklasten steckt. Deregulierte Osteoklasten können somit eine erhebliche Osteodestruktion bewerkstelligen. Das wesentliche Zytokin ist hierbei das Receptor Activator of Nf-kB Ligand (RANKL). Sein Rezeptor RANK und sein Antagonist das Osteoprotegerin (OPG) bilden zusammen das OPG/RANKL/RANK-System, welches die Konchenhomöostase reguliert [49]. Die Erstbeschreibung erfolgte schon 1964 [41], wobei die exakte Beschreibung auf molekularer Ebene erst 1999 erfolgte [105]. Dieses System wird durch systemische Faktoren wie zum Beispiel Östrogenmangel, Glukokortikoidgabe oder osteotrope Tumore aus dem Gleichgewicht hin zu einer Aktivierung der Osteoklasten verschoben. Wenn dies lokal durch Metastasen oder Entzündungsmediatoren geschieht, kommt es zu einer lokalen Lyse im Knochen. An dieser Stelle setzen die heutigen medikamentösen Osteoporosetherapien an.

1.3.1 Osteoporotische Wirbelkörperfraktur

Die Osteoporose ist eine typisch altersbedingte Erkrankung. Die Prävalenz steigt ab dem 50. Lebensjahr stark an (Kanis et al 2000). Es kommt durch den gesellschaftlichen Wandel mit einer sukzessiven Überalterung der Gesellschaft in Europa zur Zunahme an Osteoporose [5; 67]. Aufgrund des exponentiellen Anstiegs der Frakturinzidenz im Alter [36] und der Tatsache, dass die meisten osteoporotischen Frakturen in der Wirbelsäule auftreten [29], kommt der osteoporotischen Wirbelkörperfraktur immer mehr Aufmerksamkeit und Bedeutung zu. Unlängst wurde die Osteoporose durch die WHO in den Kreis der zehn

wichtigsten Krankheiten weltweit aufgenommen. Wenn man bedenkt, dass bereits vor 2004 insgesamt 490.000 Menschen pro Jahr in der Europäischen Union eine osteoporotische Wirbelkörperfraktur erlitten haben [81], erkennt man daran die sozialwirtschaftliche Konsequenz. Dabei wurde nur jede dritte osteoporotische Fraktur diagnostiziert, und nur 10 Prozent benötigen eine stationäre Behandlung [20]. Im Jahr 2015 sind in Deutschland für die Osteoporose und deren Folgen 1.964 Millionen Euro Kosten im Gesundheitswesen aufgekommen. (Statistisches Bundesamt Jahresbericht 2019) Bis zu 20 % der osteoporotischen Wirbelkörperfrakturen werden als radiologischen Zufallsbefund erhoben [20], weil viele Patienten allgemein wenig Schmerzen haben und diese gut auf Schmerzmittel ansprechen [95]. Die aus den Frakturen resultierenden Deformitäten führen häufig zu einer veränderten Statik, was zu einem veränderten Gangbild mit Gangunsicherheit und im weiteren Verlauf zu einem erhöhten Sturzrisiko führt [70; 103]. Das Resultat ist, dass durch die Stürze bis zu 30 % dieser Patienten im Verlauf zusätzlich eine oder mehrere periphere Frakturen erleiden. Am häufigsten betrifft es das Handgelenk, gefolgt vom Humeruskopffrakturen sowie Schenkelhalsfrakturen [8].

1.4 Wirbelsäulenstatik

Für die Balance der Wirbelsäule ist das ausgewogene Zusammenspiel von Knochen, Gelenken, Ligamenten und Muskulatur im menschlichen Körper von größter Bedeutung. Hier werden besonders hohe Anforderungen an Stabilität bei gleichzeitig guter Beweglichkeit zur Aufrechterhaltung der Statik bei der Fortbewegung auf allen erdenkbaren Untergründen und Steigungen unter Köperlast und sogar zusätzlicher Last beim Transport gestellt [59; 61; 104]. Hierbei ist nicht nur das Tragen von Gegenständen mit den Händen, sondern auch das Tragen zum Beispiel eines Rucksacks oder – wie es in einigen asiatischen, bzw. afrikanischen Regionen Brauch ist – axial auf dem Kopf. Diese Balance wird gefährdet, wenn auch nur ein Segment der Wirbelsäule über ein kritisches Maß hinaus deformiert wird.

Folglich kommen bei einer Deformation in einem Segment Kompensationsmechanismen der benachbarten Segmente oder der ganzen

Wirbelsäule zum Tragen, um die spinopelvine Balance und somit die weitere Mobilität zu sichern. Dies bedarf eines deutlich höheren Energieverbrauchs [56; 63; 64].

Bei Ausreizen oder Überbeanspruchen der Kompensationsmechanismen kommt es zu einer lokalen oder perifokalen Symptomatik, welche bei zu starker Symptomatik oder Chronifizierung zu einer Einschränkung der Mobilität und somit zu einer signifikanten Einschränkung der Lebensqualität führt [63].

Wann nun von der Deformität über das physiologische, kompensierbare Maß hinaus gesprochen wird, wurde in den letzten Jahren versucht morphometrisch einzuordnen und daraus Operationsindikationen abzuleiten [57]. Die Kyphose der Brustwirbelsäule und die Lordose der Lendenwirbelsäule weist sehr hohe interindividuelle und vor allem die Brustwirbelkyphose eine hohe altersabhängige Veränderung auf. So haben auch das Körpergewicht und der individuelle Trainingszustand beim Stabilisieren in allen drei Raumebenen einen maßgeblichen Anteil daran, wie kräfteökonomisch dies durchgeführt werden kann.

Um nun eine Einordnung vorzunehmen, hat die Scoliosis Research Society (SRS 2006) folgende Grenzwerte für die Definition kyphotischer Wirbelsäulenabschnitte vorgeschlagen:

- hochthorakal (T1-T5): ≥ 20°
- thorakal (T5-T12): ≥ 50°
- thorakolumbal (T10-L2): ≥ 20°
- lumbal (T12-S1): ≥ 40°

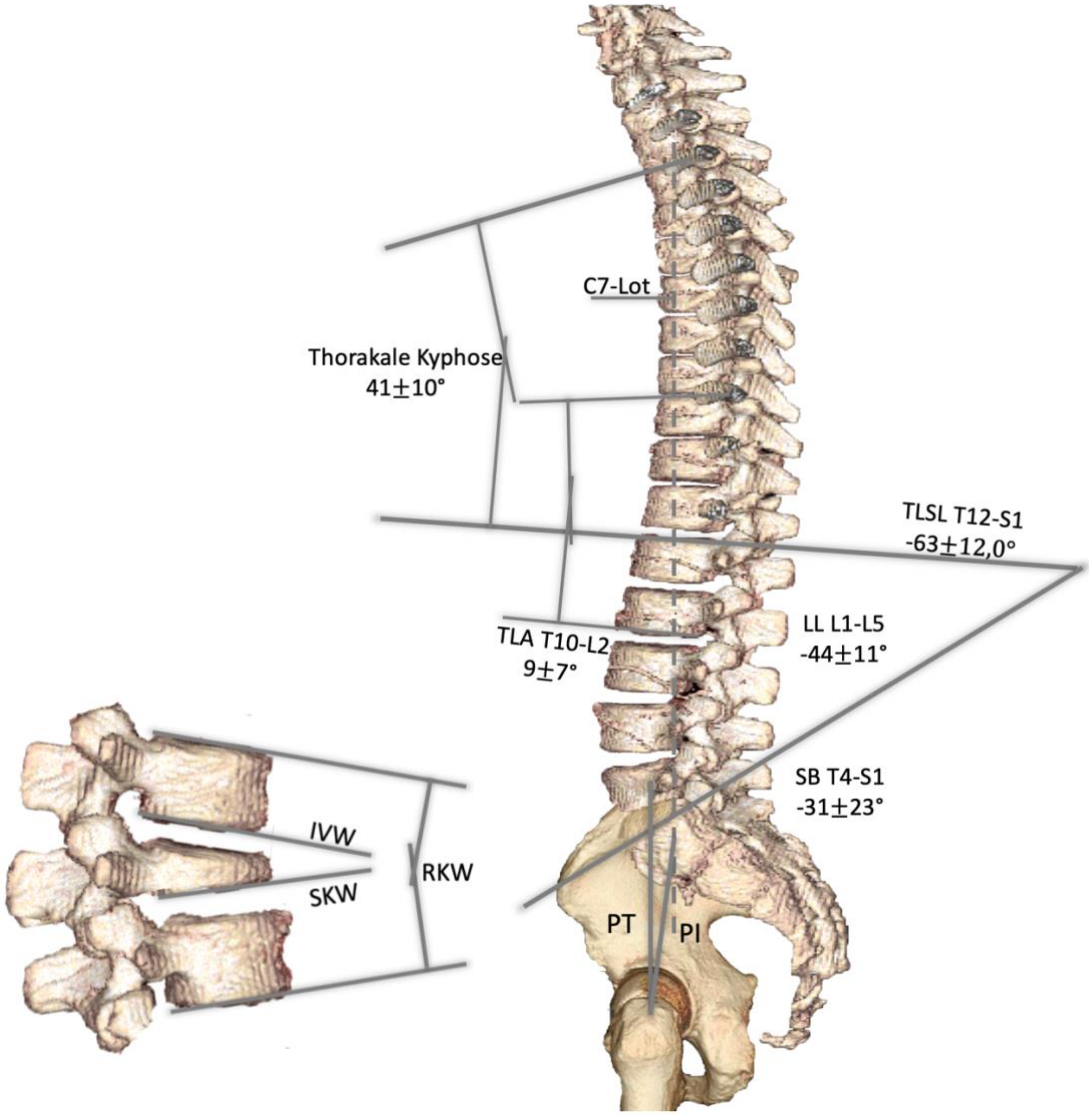

Abbildung 1: Anatomisch-radiologische Referenzbereiche im sagittalen Wirbelsäulenbereich [58]. SS: Sacral Slope. PT: Pelvic Tilt. PI: Pelvic Incidence. IVW: intervertebraler Winkel. SKW: segmentaler Kyphosewinkel. RKW: segmentaler Kyphosewinkel. TLA: thorakolumbales Alignment T10-T12. TSLS: thorakolumbosakrale Kyphose (maximale Kyphose). LL: lumbale Lordose. SB: sagittale Balance (Abstand des C7-Lotes zur Hinterkante der S1-Endplatte) - mit freundlicher Genehmigung der Radiologie am Bundeswehrkrankenhaus Ulm

Tabelle 2: Faktoren der sagittalen Balance**. (Abbildung 1)**

Lumbale Lordose	Die *lumbale Lordose* wird gemessen von der Deckplatte Lendenwirbel 1 bis zur Deckplatte Sakralwirbel 1. Eine Beurteilung der Lendenlordose ohne Kenntnis der *Pelvic Incidence* ist heute obsolet. So beurteilt man heute die Abweichung von Lendenlordose und *Pelvic Incidence* [13]. Die ideale Lendenlordose sollte bei: *„Lendenlordose = Pelvic Incidence + 9°“* liegen. Eine Abweichung hiervon hat die höchste Korrelation zu einer eingeschränkten Lebensqualität [101].
Pelvic Incidence	Die *Pelvic Incidence* wird gemessen zwischen einer Verbindungslinie vom Hüftkopfzentrum bis zur Mitte S1 Endplatte sowie dem Lot zur Sakralwirbel 1 Endplatte. Sie ist durch die individuelle Anatomie festgelegt, lageunabhängig und ändert sich nach Abschluss des Körperwachstums nicht mehr [33; 72]
Pelvic Tilt	Die Anteversion oder Retroversion des Beckens wird mit dem sogenannten *Pelvic Tilt* bestimmt. Hierbei misst man den Winkel zwischen einer Verbindungslinie vom Hüftkopfzentrum zur Mitte der Sakralwirbel 1 Endplatte sowie einer vertikalen Linie von der Sakralwirbel 1 Endplatte. Verschiebt sich die Wirbelsäule nach ventral, muss dies das Becken ausgleichen, um nicht aus dem Gleichgewicht zu kommen. Diese Kompensation ist ebenfalls sehr energieaufwendig und korreliert bei Werten über 20° am zweithäufigsten nach der *Pelvic Incidence* mit einer Einschränkung der Lebensqualität [13; 101].
Sagittal Vertical Axis	Als Dritthäufigstes korreliert die Einschränkung der Lebensqualität mit dem *Sagittal Vertical Axis* oder auch genannt C7-Lot. Hierbei wird der Abstand zwischen einem Lot von Cervikalwirbel 7 sowie der Hinterkante der Sakralwirbel 1 Grundplatte gemessen. Physiologisch ist ein Wert unter 5 cm [52].

Zur Beurteilung der sagittalen Balance der Wirbelsäule ist das Röntgenbild der Wirbelsäule im Stehen und im lateralen Strahlengang unabdingbar. Nur in dieser Darstellung lässt sich die sagittale Balance darstellen und beurteilen.

Die beiden häufigsten Gründe für eine sagittale Imbalance der Wirbelsäule sind: Eine Abflachung der Lendenwirbelsäule gemessen im Verhältnis zum *Pelvic Incidence* und die thorakale Hyperkyphose.

Umso wichtiger ist es gerade im Alter bei osteoporotischen Wirbelkörperfrakturen den Kyphosewinkel, auch in Hinblick auf Mehretagenfrakturen wiederherzustellen.

1.5 AO-Klassifikation

In der Betrachtung der Frakturmorphologie erfolgt die Klassifikation nach der neusten Arbeitsgemeinschaft für Osteosynthesefragen - Spine Klassifikation. [55; 92; 100]. Das AO-Spine Klassifikationssystem für Wirbelsäulenverletzungen wurde vom AO-Spine Wissensforum Trauma begründet und entwickelt, einer auf diese Verletzung fokussierten, internationalen Gruppe von Experten für Wirbelsäulenverletzungen. AO-Spine ist eine klinische Abteilung der AO-Foundation, welche eine unabhängige medizinisch geführte, gemeinnützige Organisation verkörpert. Die Studien wurden durch die AO-Abteilung für Wirbelsäulenforschung, sowie der klinischen Erfahrung des AO - Innovation Translation Center unterstützt.

Hierbei werden die Frakturen durch den Verletzungsmechanismus in drei Hauptgruppen unterteilt.

Die Frakturen vom Typ A sind reine Kompressionsfrakturen bei der die Kraft im Sinne einer Flektion auf die Wirbelsäule wirkt. **(Tabelle 3)** Die Frakturen vom Typ B sind Distraktionsfrakturen, bei denen entsprechenden Extensionskräften zur Fraktur führen. Bei Typ C Verletzungen ist die Krafteinwirkung so stark, dass sie zu einer Translation der Wirbelsäule führen.

Da die Indikation zur Kyphoplastie ausschließlich die stabilen Frakturen der Hauptgruppe A umfasst, wird nur diese im Folgenden näher erläutert:

Tabelle 3: Klassifikation der A-Frakturen nach AO-Spine.

A0	A1	A2	A3	A4
Kleine, **nicht strukturelle gefährdende Frakturen**, welche die Stabilität der Wirbelsäule nicht signifikant beeinflussen	**Kompressionsfraktur**: Nur eine Endplatte betreffend und nicht in die Hinterkante des Wirbelkörpers auslaufend	**Koronarer Spalt- oder Kneifzangenbruch**, welcher beide Endplatten, nicht aber die Hinterkante des Wirbelkörpers betrifft	**Berstungsfraktur** von einer Endplatte mit Beteiligung der Hinterkante.	**Berstungsfrakturen oder sagittale Spaltfrakturen** mit Beteiligung beider Endplatten und der Vor- und Hinterkante.

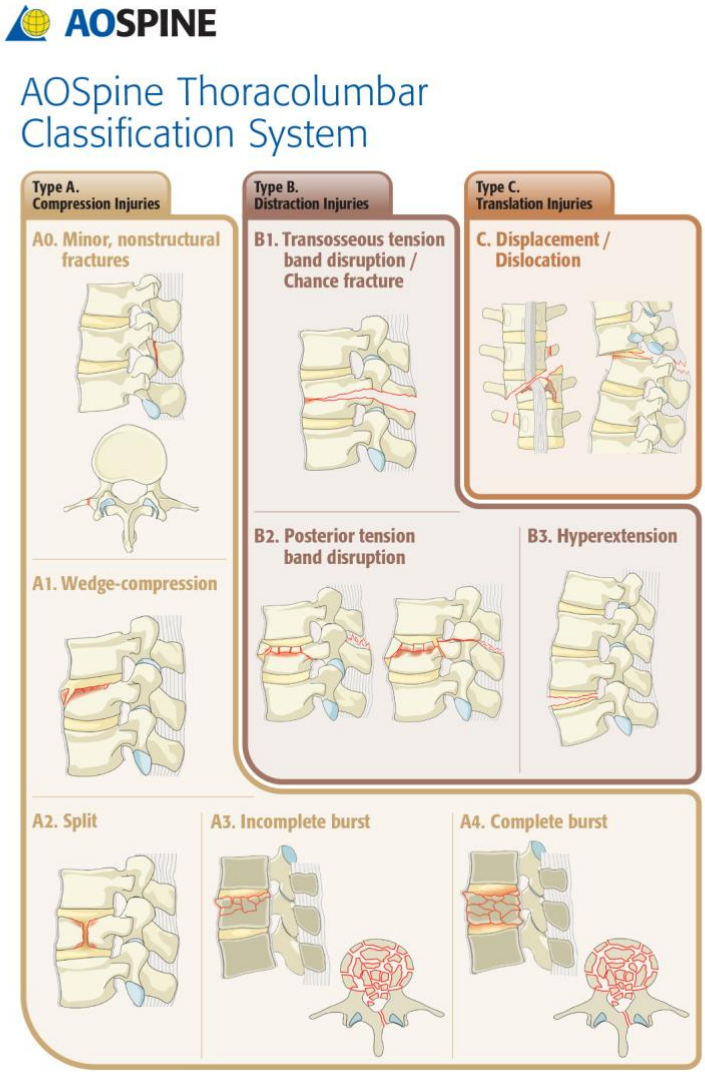

© AO Foundation, AO Spine, Switzerland

Abbildung 2: AO-Spine Klassifikation der Wirbelsäulenfrakturen [55]. (Mit freundlicher Genehmigung der AO Foundation, AO Spine, Switzerland)

Der Frakturtyp A0 muss nicht operativ angegangen werden und führt auch im weiteren Verlauf nur in Ausnahmefällen zu Beschwerden.

Die Subgruppen A1 und A2 sind die klassischen Indikationen für die Kyphoplastie.

In Abhängigkeit der Frakturlokalisation im Wirbelkörper und des Ausmaßes der Hinterkantenbeteiligung kann auch der Subtyp A3 kyphoplastiert werden. So kann zum einen die geringe Hinterkantenbeteiligung thorakal schon eine Myelopathie-

Gefahr und eine Kontraindikation darstellen, jedoch kann ggf. die gleiche Situation lumbal mitunter aufgrund der ausreichenden Platzverhältnisse im Bereich den *Conus caudatus* toleriert werden.

Im Bereich der Subtypen A3 und A4 ist regelhaft eine zu große Instabilität des Segmentes und auch der Wirbelsäule vorhanden. Mit o. g. Einschränkung stellen sie somit ebenfalls eine Kontraindikation für eine Kyphoplastie dar.

1.6 Operative Verfahren

1.6.1 Vertebroplastie

Die Vertebroplastie wurde erstmals durch Galibert et al. beschrieben[42]. Hierbei hatte die Arbeitsgruppe im Bereich der Halswirbelsäule in Wirbelkörper mit einem aggressiven Hämangiom minimalinvasiv von dorsal über einen transpedikulären Zugang zum Wirbelkörper Acrylzement in den Wirbelkörper injiziert. Er berichtete 1987 über die erfolgreiche Behandlung von Patienten mit einem zweijährigen Follow-Up. Seit diesem Zeitpunkt wurde die Indikation zur minimalinvasiven Zementaugmentation von Wirbelkörpern weiter ausgeweitet und etabliert. Über die Behandlung von aggressiven Tumoren [21; 22], oder lytischen Wirbelkörper-metastasen [21-23; 30; 73], bis hin zu osteoporotischen Wirbelkörperfrakturen [31; 53; 54] zeigten sich sehr gute postoperative Ergebnisse. Verglichen mit konservativ behandelten Patienten zeigte sich eine signifikante Schmerzreduktion [11]. Im Weiteren wurde dann die Vertebroplastie bei osteoporotischen Wirbelkörperfrakturen beschrieben.

1.6.2 Ballonkyphoplastie

Im Vergleich zu der Vertebroplastie wird über den gleichen Zugang auch eine Hohlnadel in den Wirbelköper eingebracht. Über diese Hohlnadel wird jedoch zusätzlich ein Expander in den Wirbelkörper geschoben, welcher an seiner Spitze über ein befüllbares Ballonsystem verfügt. Bei Befüllung expandiert der Ballon und schafft somit nicht nur eine Kavität im entsprechenden Wirbelkörper, sondern auch

eine der Frakturmorphologie entsprechende Reposition. In die entstandene Kavität wird danach ebenfalls über ein Applikator Knochenzement injiziert [108].

1.6.3 Radiofrequenz-Kyphoplastie

Nach Etablierung von Vertebroplastie und Ballon-Kyphoplastie als sicheres Verfahren ist seit 2009 ist ein Deutschland die Radiofrequenz-Kyphoplastie zugelassen [40; 45; 87]. Hierbei ist das operative Verfahren ähnlich dem der Vertebroplastie. Der Knochenzement wird jedoch außerhalb des Körpers mittels der Radiofrequenzenergie aktiviert. Der nun dadurch hochvisköse Knochenzement kann kontrollierter und gleichmäßiger in die Trabekelstruktur des Wirbelkörpers eingebracht werden, ohne diese wie bei der Ballon-Kyphoplastie zu beschädigen [43; 87].

1.6.4 Knochenzement

Der aktuell eingesetzte Knochenzement ist ebenfalls eine wegweisende Weiterentwicklung im Vergleich zu dem initial applizierten Werkstoff. Die Grundsubstanz ist bei allen applizierten Knochenzementen der einzelnen auf dem Markt vertretenen Firmen das Polymethylmethacrylat (PMMA – Acrylglas/ Plexiglas). Je nach Einsatz wird dem Zement Antibiotika, Hydroxyapatit oder zur besseren Darstellung in der Durchleuchtung Röntgenkontrastmittel hinzugemischt. Der Werkstoff wird als Zweikomponentenwerkstoff geliefert. Das pulverförmige, feste Polymer wird meist bei Unterdruck mit dem flüssigen Monomer gemischt. Der hierdurch entstandene visköse Werkstoff zeigt je nach Verarbeitungstemperatur und Hersteller eine differente Aushärtungsdauer. Die Aushärtung erfolgt in einer exothermen Reaktion in der bis zu 50 °C an Temperaturentwicklung entstehen kann. Moderne Knochenzemente liegen hier je nach Aktivator oder Aktivationsverfahren aber deutlich darunter.

1.7 Komplikationen der Kyphoplastie

Die Komplikationen der Kyphoplastie sind aus **Tabelle 4** ersichtlich.

Tabelle 4: Komplikationen der Kyphoplastie.

perioperative Risiken	Zementaustritt	Kyphosewinkel	Anschlussfraktur
Verletzung des Rückenmarks Verletzung der Segmentnervenabgänge Blutung/Nachblutung [14]	Austritt von Knochen-zement in benachbarte Gewebe oder Gefäßsysteme (klinisch meist inapparent) [84]	Nicht adäquate Wiederherstellung der Wirbelkörperhöhe Verbleibende Schmerzen	Erhöhung der Steifigkeit des Wirbelkörpers (Fraktur des angrenzenden Wirbelkörpers wird begünstigt) [111]

1.8 Fragestellung der Studie

Wenn die ostoporosebedingte Wirbelkörperfraktur zu einer kyphotischen Deformität führt, welche durch die Kompensationsmechanismen nicht mehr abgedeckt werden kann, kommt es durch eine fokale Überlastung zu chronischen Schmerzen. Es kann aber auch durch eine *Non-Union* (verzögerte Knochenbruchheilung) zu einer anhaltenden knöchernen Instabilität und somit auch zu bewegungsabhängigen persistenten Schmerzen kommen. Bei beiden Schmerzen kann die konservative Therapie nur symptomatisch wirken und stößt somit oft an ihre Grenzen [10; 47; 48; 71].

Erreicht die Kyphoplastie nun im entsprechenden Segment eine Korrektur der Deformität, entlastet sie die daraus entstehende fokale Überbelastung. Wird der Schmerz durch eine anhaltende Instabilität verursacht, kann der injizierte Zement im Wirbelkörper eine sofortige Festigkeit herstellen. Es wurde gezeigt, dass durch die Kyphoplastie eine schnelle Schmerzreduktion erzielt wird und das Patientenkollektiv hierdurch die bisherige Mobilität zeitnah wiedererlangt [10].

Hinsichtlich des oben genannten Ziels, die frakturierten Wirbelkörper mittels Kyphoplastie wiederaufzurichten, finden sich insbesondere Vergleichsstudien zwischen der Ballon-Kyphoplastie und der älteren Vertebroplastie. [28; 44; 68; 69; 99] Es existieren jedoch nur wenige Studien, die hingegen die Verfahren Ballon-Kyphoplastie und Radiofrequenz-Kyphoplastie vergleichen. [12; 86; 88] Darin scheint sich eine tendenzielle Überlegenheit der Radiofrequenz-Kyphoplastie bei der Wiederaufrichtung des frakturierten Wirbelkörpers abzuzeichnen. Diesbezüglich bleibt anzumerken, dass teilweise unterschiedliche Messverfahren zur erreichbaren Wirbelkörperaufrichtung angewendet worden sind, beziehungsweise die Bestimmung des Kyphosewinkels nur im Sinne einer Nebenzielgröße erhoben worden ist. Schließlich ist zu beachten, dass bei den verfügbaren Vergleichsstudien die novellierte Frakturklassifikation gemäß AO bei den bestehenden Veröffentlichungen nicht beleuchtet worden ist. [55; 92; 100]

Unklar ist folglich, ob zwischen den beiden Verfahren einer Ballon-Kyphoplastie vs. Radiofrequenz-Kyphoplastie ein Unterschied hinsichtlich des Grades der Wirbelkörperaufrichtung postoperativ mit besonderem Fokus auf Geschlecht, Fraktur-klassifikation nach neuen AO-Kriterien sowie Angulation der angrenzenden Wirbelkörpersegmente besteht. [Vergleiche 85]

Ziel unserer retrospektiven Studie ist es daher, die Ballon-Kyphoplastie vs. Radiofrequenz-Kyphoplastie hinsichtlich folgender postoperativer Parameter zu vergleichen:

1: Aufrichtung des osteoporotisch frakturierten Wirbelkörpers zwischen Radio-frequenz-Kyphoplastie mit der Ballon-Kyphoplastie (Hauptzielgröße)

2: Aufrichtung des umgebenden Wirbelsäulensegmentes des osteoporotisch frakturierten Wirbelkörpers zwischen Radiofrequenz-Kyphoplastie mit der Ballon-Kyphoplastie

3: Untersuchung hinsichtlich Unterschiede bezogen auf Geschlecht und Frakturmorphologie

Anders gesagt, ist als Nullhypothese zu formulieren:

Die Radiofrequenz-Kyphoplastie führt nicht zur besseren Aufrichtung des osteoporotisch frakturierten Wirbelkörpers als die Ballon-Kyphoplastie.

2 Material und Methoden

2.1 Ein-/Ausschlusskriterien

Die Ein- und Ausschlusskriterien der Studie sind **Tabelle 5** zu entnehmen.

Tabelle 5: Ein- und Ausschlusskriterien. [Vergleiche 85]

Einschlusskriterien	Ausschlusskriterien
Symptomatische, therapieresistente, osteoporotische Wirbelkörperfraktur	Asymptomatische, osteoporotische Wirbelkörperfraktur
A1 und A2 Frakturen nach AO-Spine	A0, A3 und A4 Frakturen nach AO-Spine
Kyphoplastie im Bundeswehrkrankenhaus Ulm in den letzten fünf Jahren	Konservative Therapie oder Kyphoplastie vor über 5 Jahren
Standarddiagnostik mit Röntgen der Wirbelsäule im Stehen in 2 Ebenen, prä- und postoperativ	Keine komplette Standarddiagnostik

Die Indikation zur operativen Therapie wurde gemäß der Leitlinie „Prophylaxe, Diagnostik und Therapie der Osteoporose bei postmenopausalen Frauen und Männern“ des Dachverbands der deutschsprachigen osteologischen Gesellschaft e.V. gestellt. (DV-Osteologie.org)

2.2 Standardisierter innerklinischer Behandlungsablauf

Es wurden alle Patienten, welche sich eine osteoporotische Wirbelkörperfraktur zugezogen haben, stationär aufgenommen und schmerztherapeutisch mittels Analgetika gemäß des WHO-Schmerzschemas behandelt. Das Schmerzniveau wurde kontinuierlich anhand des Schmerz-Score (Visuelle Analogskala, VAS) erhoben und dokumentiert.

Das Patientenkollektiv wurde einer intensiven, mehrmals täglichen Physiotherapie mit Mobilisationsversuchen zugeführt. Hierbei war es das Ziel, die begleitenden funktionellen Beschwerden zu behandeln und die Patienten schnellstmöglich zumindest bis auf Stationsebene zu mobilisieren. In dem erkrankungsbedingt entsprechend älteren und komorbiden Patientenkollektiv kommt der Mobilisation in den sicheren Gang eine hohe Priorität zu. Diese dient zur Vermeidung von Stürzen mit Folgetraumata sowie liegebedingten Folgeerkrankungen wie Thrombosen, Embolien und Liegegeschwüren. Zeigte sich ein Patient anhaltend mit therapieresistentem Schmerz mit einer Schmerzscore (VAS) von > 5, war die intensive Physiotherapie erfolglos. Wurden durch den behandelnden Arzt sowie den mitbehandelnden Therapeuten keine andere Schmerzursache gefunden, wurde dieser Patient einer interdisziplinären Einzelfalldiskussion zugeführt. Durch die dokumentierte interdisziplinäre Einzelfalldiskussion wurde die Indikation zur Kyphoplastie geprüft und ggf. gestellt. Bei gegebener OP-Fähigkeit, chirurgischer Risikoaufklärung und weiteren operativen Vorbereitungen wurden die Patienten dem Eingriff zugeführt. [Vergleiche 85]

2.3 Ethikkommission

Nach der Deklaration von Helsinki 1964 durch die Generalversammlung des Weltärztebundes (World Medical Association, WMA), wie derer Revisionen und Neufassung 2008 [89] ist es bei einer Studie mit Studienteilnehmern die Pflicht der durchführenden Ärzte nach § 15 das Studienvorhaben einer Ethikkommission vorzulegen. Das Studienvorhaben wurde unter exakter Beschreibung der Studie, des Studienablaufes und der möglichen ethischen Konflikte auch unter Berücksichtigung der aktuellen Studienlage der Ethikkommission der Universität Ulm zur Prüfung vorgelegt. Der Studie wurde seitens Ethikkommission der Universität Ulm mit der Votum-Nummer 15/17 die Zustimmung erteilt.

2.4 Datenerhebung

In einer Datenbankabfrage des Krankenhausinformationssystems des Bundeswehrkrankenhaus Ulm wurden alle Patienten mit entsprechender OPS-Fallkodierung detektiert. Die entsprechenden Matches wurden im Einzelfall auf die korrekten Einschlusskriterien geprüft (**Tabelle 5**). Bei positiver Übereinstimmung wurde den Patienten zur Anonymisierung eine laufende Nummer zugeteilt. Wenn mehrere Wirbelkörper bei einem Patienten gleichzeitig oder zeitlich versetzt Osteoporose bedingt frakturiert waren, wurden diese ebenfalls mittels laufender Nummer geführt.

Zu jedem frakturierten Wirbelkörper wurden folgende Daten erhoben:

- Geschlecht des Patienten/ der Patientin
- Alter des Patienten/ der Patientin zum Operationszeitpunkt
- Operationsdatum
- Operationsverfahren (Ballon-Kyphoplastie/ Radiofrequenz-Kyphoplastie)
- Klassifikation der Fraktur nach neuer AO-Klassifikation
- Wirbelkörperhöhe/ Lokalisation der Fraktur

2.5 Bildgebung

Bei allen Patienten, welche nach der Indikationsstellung einer operativen Therapie zugeführt wurden, wurde mindestens ein Röntgenbild im Stehen in zwei Ebenen des betroffenen Wirbelsäulensegmentes angefertigt. Das native Röntgenbild wurde hinsichtlich Anhaltspunkte für eine frische Fraktur begutachtet. Zeigten sich hier scharfe Frakturlinien, konnte von einer frischen Fraktur ausgegangen werden. Frakturkonsolidierung und Sklerosierung sind hingegen Anzeichen für eine alte Fraktur.

War aus der Anamnese in der Gesamtschau mit der Bildgebung nicht eindeutig von einer frischen Fraktur oder einer anhaltenden Instabilität bei Frakturen, die vor über drei Wochen eingetreten sind, auszugehen, wurde zur weiterführenden Diagnostik eine Magnetresonanztomographie des Wirbelsäulenabschnitts durchgeführt.

Im Speziellen in der STIR-Sequenz, in der das Fettsignal supprimiert wird, zeigt sich dabei ein entsprechendes Frakturhämatom oder ein hyperintenses Signalmuster, welches eine Instabilität nahelegte. Diese Bildgebung wurde als ein gewichtiger Faktor in die interdisziplinäre Indikationsprüfung miteinbezogen.

2.6 Radiofrequenz-Kyphoplastie

Im Bundeswehrkrankenhaus Ulm wird für die Radiofrequenz-Kyphoplastie das System StabiliT® (Fa. DFine, San Jose, CA, USA) verwendet. Die Radiofrequenz-Kyphoplastie wird beim narkotisierten Patienten durchgeführt. Hierbei kommt es bei dem Patienten nicht nur auf eine definierte und genau durchzuführende Lagerung, sondern auch auf eine genaue präoperative Planung und Positionierung der Geräte an.

Der Patient wird in Bauchlagerung mit entsprechenden Lagerungsmaterialen druckstellenfrei so gelagert, dass es auf dem entsprechenden Wirbelsegment durch den Durchhang mit Körpereigengewicht zu einem aufrichtenden Kraftmoment auf das Wirbelsegment kommt. Durch die Ligamentotaxis wird der Wirbelkörper hierdurch teilreponiert oder sogar komplett reponiert (aufgerichtet).

Nach dem sterilen Abdecken wird unter Durchleuchtung der frakturierte Wirbelkörper zweifelsfrei identifiziert.

Hiernach wird im exakten Winkel das sogenannte „Pedikelauge“ aufgesucht. Hiermit wird im anterior-posterioren Strahlengang das Summationsbild bezeichnet, welches der Pedikel in der Aufsicht abgibt. Nach einer Hautinzision wird stumpf bis auf die Lamina dorsalis präpariert.

Diese wird mittels einer Jamshidi-Hohlnadel eröffnet. Über diese Öffnung die Hohlnadel in den dorsalen Aspekt des Pedikels eingebracht. Die Hohlnadel wird nun in der Angulation unter Durchleuchtung so lange ausgerichtet, bis die Idealposition erreicht ist. Nun wird die Hohlnadel streng im Pedikel bis in den Wirbelkörper vorgeschoben. **(Abbildung 3)**

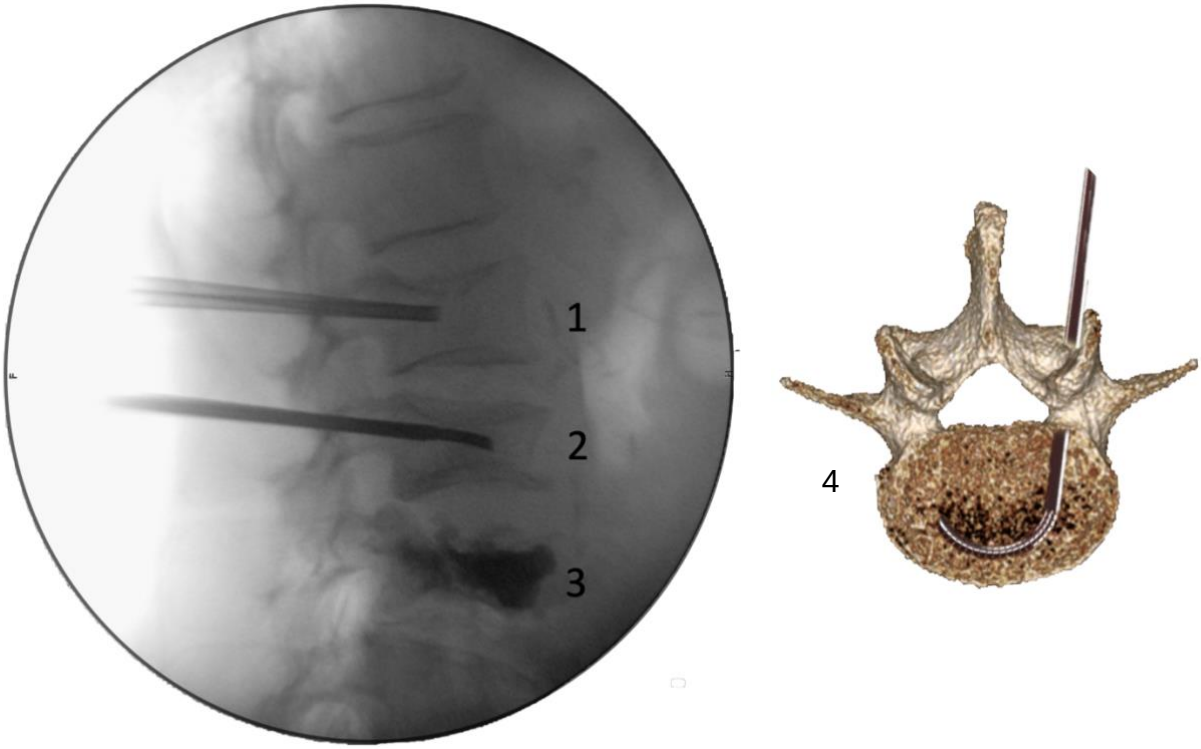

Abbildung 3: 1: Einführen der Jamshidi-Nadel in den Wirbelkörper über den Pedikel; 2: Vorschieben des Midline-Osteotoms über die Jamshidi-Nadel und Angulation des Midline – Osteotoms entsprechend der Aufsicht auf den Wirbelkörper wie unter Nummer 4 gezeigt; 3: Wirbelkörper mit Zement verfüllt. (Bilder mit freundlicher Genehmigung der Radiologie Bundeswehrkrankenhauses Ulm)

Es wird strengstens darauf geachtet, dass der Pedikel nicht verlassen wird. Nach kranial und kaudal würden potentiell die Segmentnervenwurzeln dadurch verletzt. Nach zentral potentiell das Rückenmark und nach lateral würde man den Wirbelkörper verfehlen.

Im Wirbelkörper angelangt, wird über die Hohlnadel mittels VertecoR® StraightLine Osteotom oder wahlweise VertecoR® MidLine Osteotom ein Hohlraum in den Wirbelkörper präpariert. Dieser dient zur Bahnung der späteren Auffüllung. Das StraightLine Osteotom ist am Ende starr und es wird ein gerader Kanal präpariert. Das MidLine Osteotom kann am Ende nach Passage der Hohlnadel anguliert werden. So können die Präparationen bis über die Mittellinie des Wirbelkörpers durchgeführt werden und evtl. ist eine einseitige Pedikulierung ausreichend. Die nun gebahnten

Kanäle sind danach für die Knochenzementbefüllung fertig. Der Knochenzement wird entsprechend vorbereitet. Nach Anmischen des Knochenzements aus einem pulverförmigen Polymer und aus einem flüssigen Monomer eine visköse Masse hergestellt. Um das Problem des Zementaustritts aus dem Wirbelkörper zu minimieren, wird der Zement *ex corpore* durch Radiofrequenz aktiviert und somit hochviskös in den Wirbelkörper eingebracht. Bei adäquatem Füllungszustand des Wirbelkörpers wird die Befüllung beendet und die Instrumente aus dem Patienten entfernt. Damit ist das operative Verfahren mit der folgenden Hautnaht beendet.

2.7 Ballon-Kyphoplastie

Im Bundeswehrkrankenhaus Ulm wird für die Ballon-Kyphoplastie das System Kyphon® (Fa. Medtronic GmbH, Meerbusch, Deutschland) verwendet.

Die Ballon-Kyphoplastie wird ebenfalls beim narkotisierten Patienten durchgeführt. Die nächsten Schritte bis zur korrekten Positionierung der Hohlnadel bleiben die identischen zur Radiofrequenz-Kyphoplastie. Der Patient wird gelagert und der frakturierte Wirbelkörper wird ebenfalls nach dem sterilen Abdecken unter Durchleuchtung identifiziert. Nach dem Hautschnitt wird bis auf die Lamina dorsalis präpariert und das Pedikelauge aufgesucht. Nach Eröffnung mittels einer Jamshidi-Hohlnadel wird diese bis in den Wirbelkörper vorgeschoben.

Im Unterschied zur Radiofrequenz-Kyphoplastie wird nun über die Hohlnadel ein Expander eingebracht, welcher an seiner Spitze ein Ballonsystem besitzt. Der XPander™ II wird, wenn er die ideale Position erreicht hat, mittels einer Insufflationsspritze mit Röntgenkontrastmittel befüllt. Über die Insufflationsspritze lässt sich ein definierter, digital angezeigter Druck einstellen. Somit kann unter Durchleuchtung die Expansion verfolgt und beurteilt werden. Im Falle des XPander™ II kann bis zur 6 ml Volumen mit einer Ausdehnung bis zu 32,6 mm instilliert werden.

Hierdurch werden die spongiösen Knochenbalken hydraulisch verdrängt und es entsteht eine Kavität im Wirbelkörper.

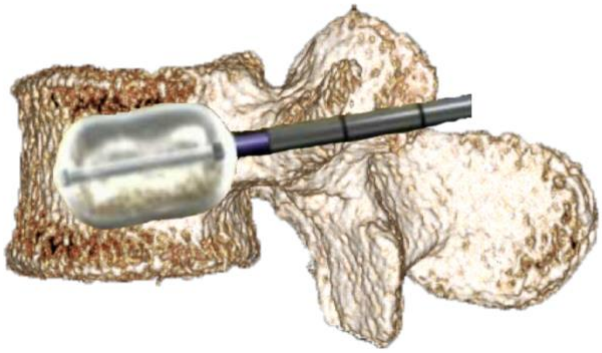

Abbildung 4: Expansion des Ballon-XPanders in der Seitaufsicht. (Bilder mit freundlicher Genehmigung der Radiologie Bundeswehrkrankenhauses Ulm)

Mit der Verdrängung lässt sich bei lagerungsbedingt teilreponierten Wirbelkörpern zu einem gewissen Grad eine weitere Reposition des Kyphosewinkels erreichen. Über die Hohlnadel wird im Folgenden auch der Knochenzement in die entstandene Kavität installiert, und somit die entstandene Reposition retiniert. Nach Aushärtung werden die Operationsinstrumentarien entfernt und die Operation ist nach Hautnaht beendet.

2.7.1 Perioperative Bildgebung

Es werden intraoperativ zur Kontrolle des Operationsprogresses mittels eines C-Bogens der Firma Ziehm Imaging GmbH (Nürnberg, Deutschland) die Kontrollen und eine abschließende Dokumentation angefertigt. Aus medicolegalen Gründen muss postoperativ eine Standardröntgenaufnahme im Stehen und in zwei Ebenen angefertigt werden, um den postoperativen Zustand zu dokumentieren. Hier kann man die entsprechende Verteilung des Knochenzements und den resultierenden Kyphosewinkel nach der operativen Versorgung beurteilen. Diese nativen Röntgenaufnahmen wurden zur weiteren Auswertung herangezogen. [Vergleiche 85]

2.8 Messung Kyphosewinkel

Die postoperativen Kontrollen liegen im Bundeswehrkrankenhaus im *Picture Archiving and Communication System* (PACS) (Fa. Cerner Corporation, North Kansas City, USA) gespeichert vor. Die Röntgenbilder wurden detektiert und den Patienten zugeordnet. Im gleichen Zug wurde durch digitales Entfernen des Klarnamens eine Anonymisierung durchgeführt.

Im sagittalen Strahlengang wurden die entsprechenden Winkel zum einen für den frakturierten Wirbelkörper selbst, zum anderen für den Segment-Kyphosewinkel bestimmt. Als Segment-Kyphosewinkel haben wir den Kyphosewinkel zwischen der Deckplatte des angrenzenden kranialen Wirbelkörpers bis zur Grundplatte des distal angrenzenden Wirbelkörpers definiert. Dieser Winkel ist der nächste angrenzende, beeinflussbare Winkel durch die stattgehabte osteoporotische Wirbelkörperfraktur. Ohne Veränderung dieses Winkels findet auch keine wesentliche Beeinflussung des kompletten Wirbelsäulenabschnitts statt.

Der Kyphosewinkel wurde, wie in **Abbildung 5** gezeigt, als Cobb-Winkel von der Deckplatte des frakturierten Wirbelkörpers bis zur Grundplatte des gleichen Wirbelkörpers erhoben.

Der Segment-Kyphosewinkel wurde ebenfalls, wie in **Abbildung 5** dargestellt, als Cobb-Winkel von der Deckplatte des kranial angrenzenden Wirbelkörpers bis zur Grundplatte des kaudal angrenzenden Wirbelkörpers gemessen. Der Segment-Kyphosewinkel wurde nur bei monosegmentaler Fraktur erhoben.

In der PACS Software wurde der Kyphosewinkel virtuell über die zu messenden Wirbelkörper projiziert und als Bilddokument gespeichert. [Vergleiche 85]

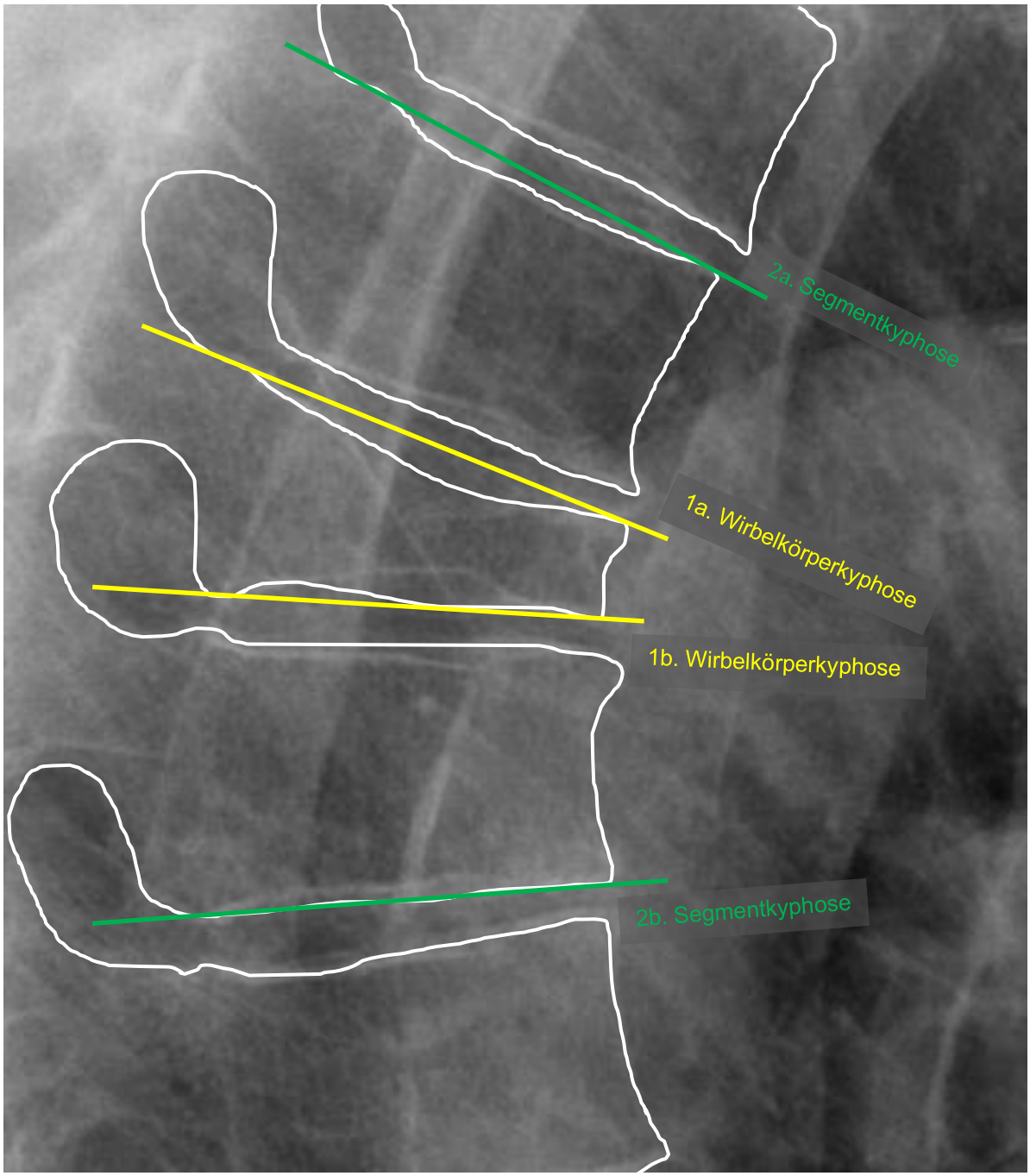

Abbildung 5: (Intraoperative Bildgebung Bundeswehrkrankenhaus Ulm) Digitale Messung des Kyphosewinkels der Wirbelkörperkyphose (Winkel zwischen 1a und 1b) und die Messung des Segmentkyphosewinkels im Wirbelsäulensegment (Winkel zwischen 2a und 2b.) [Vergleiche 85]

Die Werte wurden tabellarisch erfasst und die Daten zur Berechnung der Hauptzielgröße – Unterschied zwischen präoperativen und postoperativen Winkeln des osteoporotisch frakturierten Wirbelkörpers und des angrenzenden Segments – sowie den im Folgenden erläuterten Nebenzielgrößen ausgewertet.

2.9 Zielgrößen

In der Studie sollte das Aufrichtungsverhalten der frakturierten Wirbelköper durch die beiden Versorgungsvarianten Ballon-Kyphoplastie und Radiofrequenz-Kyphoplastie untersucht werden. Somit wurde als Hauptzielgröße bei der Auswertung der Unterschied zwischen dem Grad der Aufrichtung (präoperativ versus postoperativ) durch die Ballon-Kyphoplastie im Vergleich zu dem Grad der Aufrichtung (präoperativ versus postoperativ) durch die Radiofrequenz-Kyphoplastie ausgewertet.

Der Winkel wurde berechnet durch Subtraktion des postoperativen Kyphosewinkels von dem postoperativen Kyphosewinkel – sowohl für den jeweiligen Wirbelkörper als auch für das umgebende Segment. Die entstandene Differenz diente in der weiteren Berechnung als Grundlage.

Weiterhin sollte als Nebenzielgröße überprüft werden, ob die Daten Unterschiede hinsichtlich des Geschlechtes und der Frakturklassifikation nach den neuen AO-Kriterien (A1 und A2) aufweisen.

Als weitere Nebenzielgröße erfolgte eine Auswertung, ob sich die erreichte Aufrichtung der Deformität auf die angrenzenden Segmente (Segment-Kyphosewinkel) auswirkt – siehe oben.

Als Signifikanzniveau wird von einem p-Wert $< 0{,}05$ ausgegangen. Eine Fallzahlplanung erfolgte nicht, da wir unter Beachtung von Ein- und Ausschlusskriterien eine Vollerhebung unseres Patientenkollektives angestrebt haben.

Für die deskriptive und weitere statistische Auswertung wurde eine Berechnung mittels Microsoft Excel für Mac 2011, Version 14.6.1, Redmond, USA durchgeführt.

[Vergleiche 85]

3 Ergebnisse

3.1 Auswertung der Basisdaten

3.1.1 Patientenverteilung

Es konnten über den Zeitraum von 2009 bis 2017 für die Studie insgesamt 87 Patienten (m= 21, w= 66) mit osteoporotischen Wirbelkörperfrakturen identifiziert werden, welche nach den Einschlusskriterien und den Leitlinien gerecht mittels einer Kyphoplastie operativ versorgt und somit in die Studie aufgenommen worden sind.

3.1.2 Operatives Verfahren

Die Patienten wurden hinsichtlich des angewendeten operativen Verfahrens auf die Hauptgruppen Ballon-Kyphoplastie mit n=46 (m=13, w=33) und mit n=41 (m=8, w=33) auf die Radiofrequenz-Kyphoplastie durch den Sektionsleiter Wirbelsäulenchirurgie randomisiert. Hierzu wurde die Reihenfolge des anzuwendeten OP-Verfahrens durch Losverfahren festgelegt und die Patienten in Reihenfolge der Indikationsstellung zugeordnet. Es waren in beiden Therapiearmen wesentlich weniger Männer als Frauen vorhanden. In der Gruppe der Ballon-Kyphoplastie waren nur 28,3% der Patienten männlich und in der Gruppe der Radiofrequenz-Kyphoplastie waren es nur 19,5% der Patienten. In beiden Therapiearmen war die gleiche Anzahl an Frauen beteiligt. **(Tabelle 6)**

[Vergleiche 85]

Tabelle 6: Anzahl und Geschlecht der Patienten, Bundeswehrkrankenhaus Ulm, 2009-2017 (BKP: Ballon-Kyphoplastie; RFK: Radiofrequenz-Kyphoplastie)

	BKP	**RFK**
männlich	13 (28,3%)	8 (19,5%)
weiblich	33 (71,2%)	33 (80,5%)
Summe	46 (100%)	41 (100%)

Bezogen auf das Alter der Patienten in Jahren zeigte sich sowohl zwischen den Therapiearmen als auch zwischen den Geschlechtern kein signifikanter Unterschied. **(Tabelle 7)** [Vergleiche 85]

Tabelle 7: Alter der Patienten, Bundeswehrkrankenhaus Ulm, 2009-2017 (BKP: Ballon-Kyphoplastie; RFK: Radiofrequenz-Kyphoplastie)

	BKP	**RFK**	**GESAMT**
männlich	77,6 ±7,4 J	74,4±10,6 J	76,2±8,7 J
weiblich	75,6 ±9,4 J	79,0±7,0 J	77,3±8,4 J

3.1.3 Frakturverteilung

Es lag bei 56 Patienten eine singuläre Wirbelkörperfraktur vor. Bei weiteren 31 Patienten lagen mehr als eine Wirbelkörperfraktur vor. Da jeder Wirbelkörper im gesunden Individuum unabhängig von dem benachbarten Wirbelkörper als eine separate, funktionelle Einheit vorhanden ist, wird auch bei mehr als einer Wirbelkörperfraktur, jede Fraktur gesondert betrachtet, und in die Auswertung mit aufgenommen. Somit lag die betrachtete Gesamtanzahl der Wirbelkörperfrakturen bei insgesamt 142 Wirbelkörperfrakturen. Es entfielen 108 und somit 76 % der frakturierten Wirbelkörper auf weibliche Patienten und 34 frakturierte Wirbelkörper, was 24 % entspricht, auf männliche Patienten.

In der Betrachtung der Wirbelköperfrakturen innerhalb der Operationsverfahren zeigt sich hinsichtlich der Geschlechtsverteilung, dass kein signifikanter Unterschied hinsichtlich des Verteilungsmusters besteht, genauso wie bei der Patientenverteilung. **(Tabelle 8)** [Vergleiche 85]

Tabelle 8: Anzahl und Geschlechtsverteilung der frakturierten Wirbelkörper, Bundeswehrkrankenhaus Ulm, 2009-2017 (BKP: Ballon-Kyphoplastie; RFK: Radiofrequenz-Kyphoplastie)

	BKP	**RFK**
männlich	18 (26,9%)	16 (21,3%)
weiblich	49 (73,1%)	59 (78,7%)
Summe	67 (100%)	75 (100%)

In der genaueren Betrachtung der Anzahl frakturierter Wirbelkörper pro Patienten gab es in der Gruppe der Ballon-Kyphoplastie 16 mehrfache Wirbelkörperfrakturen mit einem Maximum von 4 gleichzeitig frakturierten Wirbelkörpern bei einem Patienten. In der Gruppe der Radiofrequenz-Kyphoplastie lagen 15 mehrfache

Wirbelkörperfrakturen vor mit einem Maximum von 7 gleichzeitig frakturierten Wirbelkörpern. Die **Abbildung 6** zeigt die Verteilung auf. [Vergleiche 85]

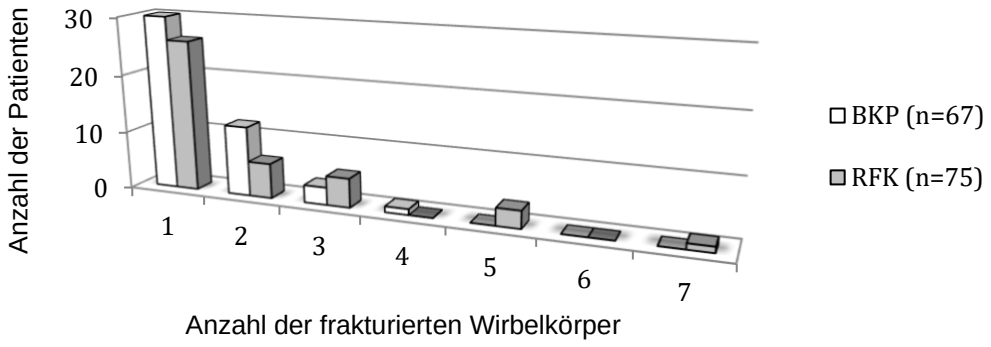

Abbildung 6: Anzahl der Patienten mit der jeweiligen Anzahl der Frakturen, Bundeswehrkrankenhaus Ulm, 2009-2017 (BKP: Ballon-Kyphoplastie; RFK: Radiofrequenz-Kyphoplastie)

Die Verteilung der frakturierten Wirbelkörper in Hinsicht auf die Wirbelsäulenhöhe, wird im **Abbildung 7** dargestellt. Hierbei wird die Gesamtzahl der erfassten Wirbelkörperfrakturen pro Wirbelkörperhöhe über alle Patienten zusammengefasst, um somit ein Verteilungsmuster zu erhalten. Die thorakalen Wirbelkörper werden nomenklatorisch vereinfacht von T1 bis T12 und die lumbale Wirbelsäule von L1 bis L5 eingeteilt. Es zeigt sich eine deutliche Häufung von Wirbelkörperfrakturen im thorakolumbalen Übergang, wo die thorakale Wirbelsäulenkyphose unter gleichzeitig von kranial nach kaudal gestiegener Belastung in eine Lendenlordose übergeht. [Vergleiche 85]

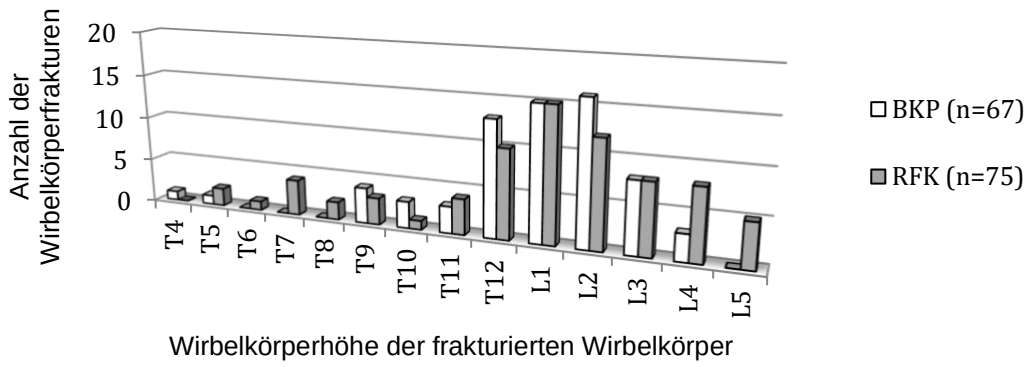

Abbildung 7: Anzahl der Wirbelkörperfrakturen in Abhängigkeit der Wirbelkörperhöhe, Bundeswehrkrankenhaus Ulm, 2009-2017 (BKP: Ballon-Kyphoplastie; RFK: Radiofrequenz-Kyphoplastie; T: Thorakal; L: Lumbal) [Vergleiche 85]

3.1.4 Frakturklassifikation

Die Wirbelkörperfrakturen wurden nach der aktuellen AO-Spine Klassifikation eingeteilt. [55; 92; 100] Es zeigt sich, dass ungeachtet des operativen Verfahrens mehr A1 als A2 Frakturen mittels einer Kyphoplastie versorgt wurden. In Hinsicht auf die Frakturmorphologie wurden jedoch ähnlich viele Frakturen durch die Ballon-Kyphoplastie und ähnlich viele Frakturen durch die Radiofrequenz-Kyphoplastie versorgt. (Abbildung 8) [Vergleiche 85]

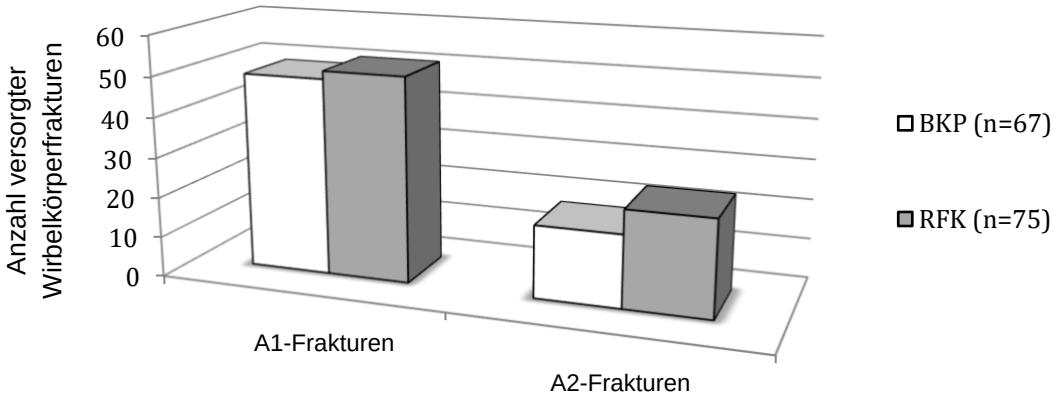

Abbildung 8: Anzahl der versorgten Wirbelkörperfrakturen in Abhängigkeit der AO-Spine Klassifikation, Bundeswehrkrankenhaus Ulm, 2009-2017 (BKP: Ballon-Kyphoplastie; RFK: Radiofrequenz-Kyphoplastie) [Vergleiche 85]

3.2 Statistik und Normalverteilung

Die Berechnung der Signifikanz wurde mittels T-Test durchgeführt. Zugrunde lag die Berechnung der Normalverteilung für die einzelnen, zu berechnenden Kollektive. Hierzu wurde jeweils die Schiefe und die Kurtosis mittels des approximativen Standardfehlers auf Z standardisiert. Die ermittelte Schiefe und Kurtosis lag innerhalb des Konfidenzintervalls für den Mittelwert. Somit ist bei den Daten von einer Normalverteilung auszugehen und der T-Test kann angewendet werden.

3.3 Operative Aufrichtung der frakturierten Wirbelkörper

Als erstes wurde überprüft, ob überhaupt eine postoperativ anhaltende Aufrichtung des Wirbelkörpers durch das operative Verfahren stattgefunden hat: In der Auswertung der Daten zur Ballon-Kyphoplastie zeigte sich eine Aufrichtung des osteoporotisch frakturierten Wirbelkörpers von präoperativ 11,5±6,0°R=24,5° gemitteltem Kyphosewinkel zu einem postoperativen gemittelten Kyphosewinkel von 6,2±4,6°R=20,5° ($p < 0,001$). Auch bei der Radiofrequenz-Kyphoplastie konnte der gemittelte Kyphosewinkel von präoperativ 9,9±6,2°R=29,0° auf postoperativ 6,3±4,4°R=16,9° angehoben werden ($p < 0,001$). Es kam folglich durch beide operativen Verfahren zu einer hoch signifikanten Verbesserung des Kyphosewinkels und somit zu einer Aufrichtung des kyphotisch deformierten Wirbelkörpers. [Vergleiche 85]

3.4 Auswertung nach Frakturmorphologie

In der weiteren Untersuchung wurde die Frakturmorphologie betrachtet.

A1 Frakturen: Bei der Wirbelkörperkompressionsfraktur ist nach der Klassifikation nur eine Endplatte betroffen und die Fraktur läuft hierbei nicht in die Hinterkante aus. Wiederum konnte hier die Ballon-Kyphoplastie eine Verbesserung des gemittelten Kyphosewinkels von präoperativ 11,3±5,8°R=22,3° zu postoperativ 5,6±3,8°R=20,5° mit einer hohen Signifikanz ($p<0,001$) aufgezeigt werden. Das gleiche Bild zeigte sich durch die Radiofrequenz-Kyphoplastie, mit Verbesserung des gemittelten

Kyphosewinkels für den osteoporotisch frakturierten Wirbelkörper von präoperativ 9,6±5,6°R=21,8° zu postoperativ 6,1±4,2°R=16,7° (p=0,001). Zusammengefasst kam es bei der A1 Fraktur nach AO-Spine sowohl durch die Ballon-Kyphoplastie als auch durch die Radiofrequenz-Kyphoplastie zu einer hoch signifikanten Aufrichtung des perioperativ gemittelten Kyphosewinkels des osteoporotisch frakturieren Wirbelkörpers.

Bei der A2 Fraktur nach AO-Spine ist die Verletzungsschwere des osteoporotisch frakturierten Wirbelkörpers deutlich höher. Hierbei besteht ein koronarer Spaltbruch oder Kneifzangenbruch, welcher beide Endplatten, nicht aber die Hinterkante des Wirbelkörpers betrifft. Der gemittelte Kyphosewinkel zeigte im präoperativen Winkel von 12,0±6,6°R=24,5° zum postoperativen Vergleich des Winkels mit 7,9±6,0°R=20,5° (p=0,06) keine Signifikanz in der Aufrichtung bei der Ballon-Kyphoplastie. Die Radiofrequenz-Kyphoplastie konnte ebenfalls von präoperativ 10,5±7,2°R=28,4° zu postoperativ 6,6±4,9°R=16,8° (p=0,33) keine signifikante Aufrichtung erreichen. [Vergleiche 85]

3.5 Auswertung nach Segment-Kyphosewinkel

Betrachtet man das angrenzende Wirbelsäulensegment von der Deckplatte des kranialen Wirbelkörpers zu der Grundplatte des kaudalen Wirbelkörpers, zeigt sich weder bei der Ballon-Kyphoplastie mit präoperativ 13,8±8,0°R=23,6° zu postoperativ 12,5±9,2°R=37,2° eine signifikante Änderung des Kyphosewinkels, noch bei der Radiofrequenz-Kyphoplastie mit präoperativ 18,8±14,3°R=53,1° zu postoperativ 15,0±13,2°R=48,8°. Die Werte sind in Abbildung 9 zur besseren Übersicht dargestellt. [Vergleiche 85]

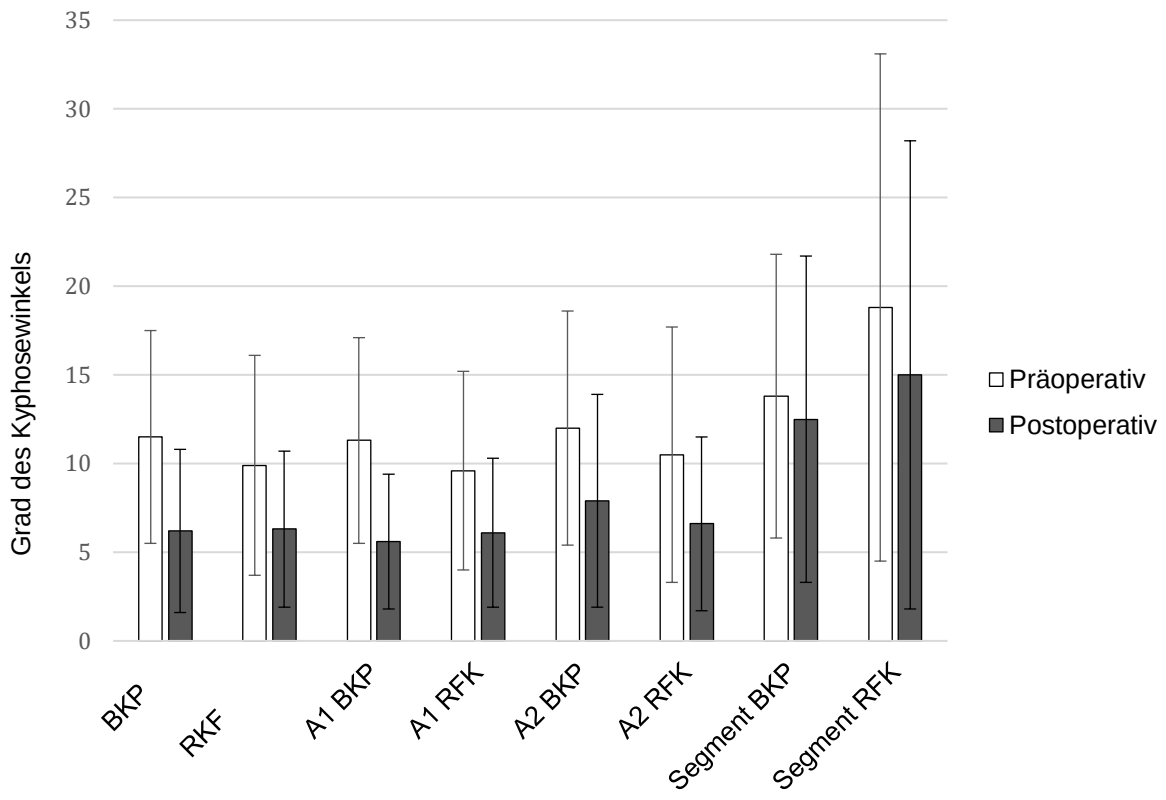

Abbildung 9: Vergleich der präoperativen und postoperativen Kyphosewinkel bezogen auf die einzelnen Gruppen an. Bundeswehrkrankenhaus Ulm, 2009-2017 (BKP: Ballon-Kyphoplastie; RFK: Radiofrequenz-Kyphoplastie; A1 BKP: A1-Frakturen mit Ballon-Kyphoplastie versorgt; A1 RFK: A1-Frakturen mit Radiofrequenz-Kyphoplastie versorgt; A2 BKP: A2-Frakturen mit Ballon-Kyphoplastie versorgt; A2 RFK: A2-Frakturen mit Radio-frequenz-Kyphoplastie versorgt; Segment BKP: Segmentwinkel der Ballon-Kyphoplastie; Segment RFK: Segmentwinkel der Radiofrequenz-Kyphoplastie)

3.6 Hauptgruppenanalyse

Die Hauptzielgröße ist der Winkelgrad der Aufrichtung des Wirbelkörpers durch die Ballon-Kyphoplastie versus Radiofrequenz-Kyphoplastie. Dieser wird bestimmt durch die Differenz der Cobb-Winkel zwischen der Grundplatte und der Deckplatte vor (prä) und nach (post) dem operativen Eingriff (Delta post-prä) und entspricht somit dem gemittelten Winkelgrad der operativ erzielten Aufrichtung des frakturierten Wirbelkörpers.

Es zeigte sich in der Gruppe der Ballon-Kyphoplastie eine Aufrichtung des Wirbelkörpers und somit eine Verbesserung des Kyphosewinkels postoperativ zu

präoperativ mit ($\Delta^{post-prä}$) -5,3±4,4°R=20,1°. Im Vergleich erzielte die Radiofrequenz-Kyphoplastie einen Wert ($\Delta^{post-prä}$) -3,6±4,4°R=17,7°. Mit einer Signifikanz von p=0,025 war die Ballon-Kyphoplastie in dieser Studie der Radiofrequenz-Kyphoplastie somit überlegen. [Vergleiche 85]

Präoperativ zeigte sich kein signifikanter Unterschied bezüglich der Kyphosewinkel zwischen den Gruppen: Die Gruppe der Ballon-Kyphoplastie zeigte präoperativ einen gemittelten Kyphosewinkel von 11,5±6,0°R=24,5° und die Radiofrequenz-Kyphoplastie einen Winkel von 9,9±6,2°R=29,0° bei einem Signifikanzniveau von p=0,12. Postoperativ zeigte sich ebenfalls mit 6,2±4,6°R=20,5° für die Ballon-Kyphoplastie und 6,3±4,4°R=16,9° für die Radiofrequenz-Kyphoplastie und einem Signifikanzniveau von p=0,88 kein Unterschied in den Kyphosewinkeln der kyphoplastierten Wirbelkörpern. [Vergleiche 85]

Deutlich herauszuheben ist, dass es zu einer höchst signifikanten Anhebung der Wirbelkörper durch beide Verfahren – sowohl der Ballon-Kyphoplastie mit präoperativ $BKP^{prä}$ = 11,5±6,0°R=24,5° zu postoperativ BKP^{post} = 6,2±4,6°R=20,5° mit einer Signifikanz von $p < 0,001$ als auch der Radiofrequenz-Kyphoplastie mit präoperativ $RFK^{prä}$ = 9,9±6,2°R=29,0° zu postoperativ RFK^{post} = 6,3±4,4°R=16,9° mit einer Signifikanz von $p < 0,001$ – gekommen ist. [Vergleiche 85]

3.7 Subgruppenanalyse Geschlecht

Da sich die Osteoporose vermehrt beim weiblichen Geschlecht in der Menopause wiederfindet, wurden beide Geschlechter im Vergleich betrachtet. In der Betrachtung der geschlechterspezifischen Aufrichtung zeigte sich keine Überlegenheit eines der beiden operativen Verfahren in Bezug auf das Geschlecht. **(Tabelle 9**) [Vergleiche 85]

Tabelle 9: Vergleich der geschlechtsbezogenen Wirbelkörperaufrichtung hinsichtlich der einzelnen OP-Verfahren, Bundeswehrkrankenhaus Ulm, 2009-2017 (BKP: Ballon-Kyphoplastie; RFK: Radiofrequenz-Kyphoplastie).

	BKP	RFK	Statistik
männlich BKP vs. RFK	-5,6±4,6°R=19,3°	-3,0±4,2°R=16,0°	p = 0,091
weiblich BKP vs. RFK	-5,2±4,4°R=18,6°	-3,8±4,5°R=17,7°	p = 0,108

3.8 Subgruppenanalyse Frakturklassifikation

Die Frakturmorphologie ist innerhalb der AO-Spine Klassifikation von Subklassifikation zu Subklassifikation durch eine massivere Schädigung der knöchernen Struktur respektive der Deformität charakterisiert. Die Daten wurden hinsichtlich einer Auswirkung dieses Umstands auf die operativen Ergebnisse der beiden Operations-verfahren untersucht. **(Tabelle 10)** Es zeigte sich hier kein signifikanter Unterschied. [Vergleiche 85]

Tabelle 10: Vergleich Wirbelkörperaufrichtung bezogen auf die einzelnen OP-Verfahren an, Bundeswehrkrankenhaus Ulm, 2009-2017 (BKP: Ballon-Kyphoplastie; RFK: Radiofrequenz-Kyphoplastie; A1: Frakturen der Klassifikation A1 nach AO; A2: Frakturen der Klassifikation A2 nach AO)

	BKP	RFK	Statistik
A1 BKP vs. RFK	-5,7±4,8°R=20,1°	-3,5±4,5° R=17,7°	p = 0,017
A2 BKP vs. RFK	-4,1±3,1° R=11,3°	-3,9±3,8° R=15,2°	p = 0,864

3.9 Subgruppenanalyse Segmentaufrichtung

Bei dieser Analyse wurden nur die Patienten (n = 56) mit unisegmentaler Wirbelkörperfraktur in die Berechnung aufgenommen. Hierbei zeigte sich kein signifikanter Unterschied in der Aufrichtung im Vergleich von Ballon-Kyphoplastie mit -1,3±3,7°R=14,0° zu der Radiofrequenz-Kyphoplastie -3,8±5,7°R=30,2° **(Tabelle 11)** Präoperativ lagen die Werte zwischen Ballon-Kyphoplastie 13,8±8,0°R=23,6°, und Radiofrequenz-Kyphoplastie bei 18,8±6,2°R=53,1° (p=0,17). Postoperativ lagen die Werte der Ballon-Kyphoplastie bei 12,5±9,2°R=37,2° und der Radiofrequenz-Kyphoplastie bei 15,0±13,2°R=48,8° (p=0,47). Durch keines der beiden Kyphoplastie-Verfahren kam es im umgebenden Wirbelsäulensegment zu einer signifikanten Änderung des Segmentwinkels. Der Segmentwinkel wurde bei der Ballon-Kyphoplastie von präoperativ 13,8°±8,0°R=23,6° zu postoperativ 12,5°±9,2°R=37,2° (p=0,638) nicht signifikant verändert. Ebenso wurde der Segmentwinkel bei der Radiofrequenz-Kyphoplastie von präoperativ 18,8°±14,3° R=53,1° zu postoperativ 15,0°±13,2° R=15,0° (p=0,330) nicht signifikant verändert.

Eine Subgruppenanalyse hinsichtlich des Geschlechts und Frakturmorphologie wurde aufgrund der zu kleinen Fallzahl nicht durchgeführt. [Vergleiche 85]

Tabelle 11: Vergleich Wirbelkörperaufrichtung bezogen auf die einzelnen OP-Verfahren an, Bundeswehrkrankenhaus Ulm, 2009-2017 (BKP: Ballon-Kyphoplastie; RFK: Radiofrequenz-Kyphoplastie),

	BKP	**RFK**	**Statistik**
Segment BKP vs. RFK	-1,3°±3,7° R=14,0°	-3,8°±5,7° R=30,2°	p = 0,101

4 Diskussion

Ziel dieser retrospektiven Studie an 87 Patienten, bzw. 143 frakturierten Wirbelkörpern war es, den Grad der operativ erreichten Wirbelkörperaufrichtung (Delta Grund-/ Deckplattenwinkel „post“-„prä“) von Ballon-Kyphoplastie und Radiofrequenz-Kyphoplastie zu vergleichen. Als Nebenzielgrößen wurden das Geschlecht, die Frakturklassifikation nach den neuen AO-Kriterien sowie die Angulation der angrenzenden Wirbelkörpersegmente (Cobb-Winkel) betrachtet.

In der getrennten Betrachtung der beiden konkurrierenden operativen Verfahren zeigte sich eine hoch signifikante Verbesserung des Kyphosewinkels des osteoporotisch frakturierten Wirbelkörpers, sowohl für die Ballon-Kyphoplastie (n=67) als auch für die Radiofrequenz-Kyphoplastie (n=75). Neben der schon bekannten postoperativen sofortigen Schmerzverbesserung [10] zeigte sich in der Studie eine signifikante, Prozeduren bedingte Aufrichtung des osteoporotisch frakturierten Wirbelkörpers. Diese gilt grundsätzlich für beide operativen Verfahren. Es wurde nun durch uns untersucht, ob sich im direkten Vergleich der beiden operativen Verfahren eines der beiden sich gegenüber dem anderen als Überlegen herausstellt.

Eine wesentliche Weiterentwicklung der bereits etablierten Vertebroplastie ist die Ballon-Kyphoplastie. Im Gegensatz zur reinen Zementauffüllung bei der Vertebroplastie wird bei der Ballon-Kyphoplastie durch die zusätzliche hydraulische Bildung einer Kavität die partielle, oder im besten Fall die komplette Wiederherstellung der Wirbelkörperhöhe erreicht. Dass die zusätzliche Aufrichtung durch die Ballondilatation sich auch in einer verbesserten Wiederherstellung der Wirbelkörperhöhe und somit auch des Alignements der Wirbelsäule niederschlägt, wurde für die Ballon-Kyphoplastie bereits mehrfach gezeigt. [28; 44; 68; 69; 99].

Die Schaffung der Kavität mittels Ballon-Kyphoplastie ist jedoch nicht nur mit der Verbesserung der Wiederaufrichtung verbunden. Die Kehrseite hierzu stellt die dadurch hervorgerufene Beeinträchtigung der umgebenden Trabekelstruktur des osteoporotischen Wirbelkörpers dar. Hierdurch entsteht das erhöhte Risiko für eine erneute Fraktur in dem osteoporotischen Wirbelkörper im Verlauf. [26]

Das neue operative Verfahren stellt nun die Radiofrequenz-Kyphoplastie dar. Die Radiofrequenz-Kyphoplastie könnte hier insofern einen Vorteil bieten, als dass sie wie die Vertebroplastie ohne Ballondilatation arbeitet. Durch Miller *et al.* wurde in einer Studie aufgezeigt, dass die nichtinvolvierte Trabekelstruktur geschont wurde und, dass sich die Fraktur dadurch schneller und anhaltender stabilisiert hat. Da im Rahmen der Radiofrequenz-Kyphoplastie der Werkstoff ebenso durch hydraulischen Druck in den osteoporotisch frakturierten Wirbelkörper injiziert wird, kann es dabei ebenfalls zu einer Wirbelkörperaufrichtung kommen. [76] Dadurch erscheint die Frage, ob durch die Radiofrequenz-Kyphoplastie eine ähnlich gute Aufrichtung wie mit der Ballon-Kyphoplastie erreichbar ist, besonders interessant.

Der von uns beleuchtete Kyphosewinkel ist insofern von klinischer und operativer Relevanz, als dass der bei einer osteoporotischen Wirbelkörperfraktur entstehende erhöhte Kyphosewinkel auch als Grund für die Entwicklung chronischer Schmerzsyndrome angesehen wird. Hierbei stößt die konservative Therapie häufig an ihre Grenzen. Als Grund hierfür wird die veränderte Statik angesehen. [10; 47; 48; 71] In der anatomischen Funktionseinheit eines Wirbelkörpers gilt es zum einen die Stabilität zu gewährleisten, und zum anderen die Beweglichkeit durch die Gelenke um die Beweglichkeit zu erhalten. Daraus ergibt sich eine Vielzahl an Möglichkeiten der Schmerzgenese. Da dem osteoporotischen Wirbelkörperbruch kein Trauma zu Grunde liegt, stellt die ligamentäre Verletzung hierbei kein Problem dar. Im Wesentlichen werden je nach Frakturmorphologie die Gelenke des Wirbelkörpers in der Raumebene verschoben. Als echte Gelenke gelten hierbei die *Processus articulares* der Wirbelkörper. Die hierbei entstehenden Inkongruenzen oder sogar (Sub-) Luxationen in den Wirbelgelenken sind ein wesentlicher Fokus. Je nach Wirbelkörperhöhe kommt eine zusätzliche Belastung durch das Körpergewicht hinzu. So ist das belastende Körpergewicht auf hochthorakale Frakturen geringer als bei tieflumbalen Frakturen. Dies ist als zusätzlicher schmerz-generierender Faktor anzusehen. Frakturen, welche hochthorakal noch klinisch inapparent verlaufen können, stellen sich ggf. lumbal als deutlich schmerzhafter dar. Hierbei darf die Bandscheibe als unechtes Wirbelgelenk nicht außer Acht gelassen werden, da sie, je nach Frakturmorphologie, ggf. betroffen und ebenfalls an der Schmerzgenese mitbeteiligt ist.

Im Akutstadium ist neben diesen morphologischen Deformationen für die Schmerzentstehung die Fraktur mit ihren bewegungsabhängigen schmerzhaften Relativ-bewegungen der Frakturfragmente maßgeblich ausschlaggebend.

Welchen Anteil der Schmerzreduktion auf die anatomische Wiederherstellung der Wirbelkörperkonfiguration und welchen Anteil auf die Stabilisierung des Wirbelkörpers mittels des injizierten Polymethylmethacrylat (Knochenzement) zurückzuführen ist, konnte bisher keine wissenschaftliche Untersuchung klären.

Die Annahme, dass es Kompensationsmechanismen gibt, die über die Segmente hinweg einzelne Deformitäten ausgleichen, wird dadurch gestützt, dass die Kyphoplastie den Kyphosewinkel des frakturierten Wirbelkörpers verbessert, dies aber über das entsprechende Segment hinweg nicht signifikant zum Tragen kommt.

Zusammengefasst lässt sich durch jedes kyphoplastische Verfahren in unterschiedlichem Ausmaß der durch die Fraktur entstandene Kyphosewinkel und somit die Stellung im Raum verbessern. Durch das Injizieren des Polymethylmethacrylats wird bei jedem kyphoplastischen Verfahren der Wirbel so stabilisiert, dass die schmerzhaften belastungs-, und bewegungsabhängigen Schmerzen signifikant reduziert werden.

So untersuchten Ma *et al.* im Rahmen eines systematischen Reviews mit Metaanalyse insgesamt zwölf Studien zu diesem Thema. Sie konnten anhand ihrer Analyse insgesamt sieben Studien zur Schmerzverbesserung durch die operativen Prozeduren identifizieren. [39; 44; 60; 68; 78; 94; 99] Sie stellten dabei die Ballon-Kyphoplastie der etablierte Vertebroplastie gegenüber. Sie untersuchten die direkt postoperative Schmerzverbesserung. Sie konnten anhand der vorhandenen Studien zeigen, dass direkt postoperativ die Kyphoplastie der Vertebroplastie in der Schmerzreduktion signifikant überlegen ist.

Bei den Langzeitergebnissen sah dies wieder anders aus. Hier fanden Sie insgesamt 10 Studien [44; 60; 68; 69; 78; 94; 96; 114; 117] mit entsprechenden Ergebnissen. Diese zeigten im zeitlichen Intervall keine signifikanten Unterschiede zwischen den Therapiearmen mehr. Interessant ist dabei, dass es bis dahin nur drei Studien zur Messung des postoperativen Kyphosewinkels gab. Diese Studien [78; 94; 99] zeigten

postoperativ zwischen Ballon-Kyphoplastie und Vertebroplastie keinen signifikanten Unterschied bezüglich der Verbesserung des Kyphosewinkels. Anders stellte es sich jedoch in den Langzeitergebnissen zu der Verbesserung des Kyphosewinkels der beiden OP-Verfahren dar. Diese zeigte eine signifikante Überlegenheit bei der Verbesserung des Kyphosewinkels durch die Ballon-Kyphoplastie im Langzeit-Follow up.[39; 68; 94; 99; 114]

Von Taylor *et al.* [106] wurde gesondert bei der Ballon-Kyphoplastie der Zusammenhang zwischen dem Grad der Wirbelkörperaufrichtung, hinsichtlich des Kyphosewinkels und der Wirbelkörperhöhe, sowie der postoperativen Schmerzlinderung untersucht. Sie konnten bereits einen gewissen Zusammenhang zwischen dem Grad der Wirbelkörperaufrichtung und der postoperativen Schmerzlinderung aufzeigen. Eine signifikante Korrelation konnte bis heute in der Literatur noch nicht belegt werden. Sie arbeiteten in ihrer Meta-Analyse 21 Case Reports und vier vergleichende Studien auf und konnten über alle Studien eine mittlere Wiederherstellung der Wirbelkörperhöhe um 21% und einer Verbesserung des Kyphosewinkels postoperativ von 6,3° aufzeigen. In dem hier gezeigten Kollektiv konnte eine gemittelte Aufrichtung des Kyphosewinkels durch die Ballon-Kyphoplastie von 5,3° errechnet werden.

Eine der ersten Studien, welche die Radiofrequenz-Kyphoplastie mit der Ballon-Kyphoplastie verglichen hat, war von Pflugmacher *et al.* [88] Es wurden hierbei an 228 Probanden kein signifikanter Unterschied im Aufrichtungsverhalten als auch in der Veränderung des Kyphosewinkels in beiden operativ verglichenen Verfahren festgestellt. Im Durchschnitt zeigte sich eine Aufrichtung von 3,1 mm im mittleren Wirbelkörperbereich beider Therapieverfahren. Eine Aufrichtung des Kyphosewinkels konnte in beiden Gruppen im Durchschnitt um 4° festgestellt werden. In unserer Studie lag die Verbesserung des Kyphosewinkels in einem vergleichbaren Bereich, nämlich bei 5,3°±4,4° R=20,1° für die Ballon-Kyphoplastie und bei 3,6°±4,4° R=17,7° für die Radiofrequenz-Kyphoplastie.

Eine weitere Studie aus der gleichen Arbeitsgruppe zeigte – vergleichbar mit unseren Erkenntnissen – ebenfalls für beide Verfahren eine signifikante Verbesserung der Wirbelkörperaufrichtung und des Kyphosewinkels des einzelnen Wirbelkörpers. In

der Studie ließ sich jedoch zwischen den Gruppen kein signifikanter Unterschied feststellen. [12] Wir konnten hingegen eine Überlegenheit der Ballon-Kyphoplastie beobachten (p=0,025).

Petersen *et al.* haben hingegen gezeigt, dass bei ihrem Kollektiv die Radiofrequenz-Kyphoplastie eine im Vergleich zur Ballon-Kyphoplastie bessere Aufrichtung des Kyphosewinkels aufwies. Dies führten sie auf den Umstand zurück, dass nach der Wirbelkörperaufrichtung durch den Ballon der Wirbelkörper wieder einige Grad rekyphosiert, wenn der Ballon wieder entfernt wird. [86] Diese Hypothese wird durch unsere Erkenntnisse nicht unterstützt. Einen Repositionsverlust, wie von Petersen vermutet, versuchen wir durch eine bereits durch die Lagerung adressierte Reposition mit möglichst gutem Wirbelsäulenalignement vor der Intervention zu verhindern. Auch haben wir die Zeit bis zur klinisch kontrollierten, extrakorporalen und vollständigen Aushärtung einer Werkstoffprobe gewartet bis der Patient auf dem OP-Tisch entlagert wurde. Ob die o. g. Arbeitsgruppe hierbei ein anderes Lagerungsverfahren oder Prozedere durchgeführt hat, kann methodisch nicht beurteilt werden.

Nun würde eine maximale Aufrichtung des Wirbelkörpers und Applikation einer größtmöglichen Menge an Knochenzement, um dieser These zu untermauern, die optimale Zielgröße perioperativ darstellen. Hier ist den Systemen eine natürliche physiologische Grenze gesetzt. Es kommt sowohl durch die Lagerung als auch durch die Ballondilatation zu einer zusätzlichen Reposition der Grenzplatten des Wirbelkörpers. Ist durch die Frakturfragmente oder durch eine Spaltbildung eine Grenzschicht defekt, kommt es hier im Weiteren durch die hydraulische Installation des Werkstoffes in den Wirbel zu einem ungewollten oder sogar unkontrollierten Austritt des Werkstoffes in die angrenzende Umgebung. Je nach Gewebe oder sogar Gefäßen kommt es zu klinisch stummen oder fulminanten klinischen Symptomen [93]. Die Stabilisierung des Wirbelkörpers in einer Kette von osteoporotischen Wirbelkörpers birgt weiterhin die Gefahr einer lokalen Belastungserhöhung mit konsekutiver Anschlussfraktur bei dem unmittelbar benachbarten Wirbelkörper. [115]

Als nächstes untersuchten wir den Einfluss von Geschlecht und Frakturmorphologie auf das Aufrichtungsverhalten in den beiden operativen Verfahren. Hier konnten wir

in der Subgruppenanalyse keinen signifikanten Einfluss des Geschlechts auf die Aufrichtung in den Untergruppen feststellen.

Da der Aufbau der Wirbelkörper zwar interindividuell sehr unterschiedlich, aber nicht geschlechtsspezifisch ist, sind wir auch nicht davon ausgegangen ein entsprechend anderes Ergebniss zu erhalten.

Interessant hierzu wäre der Einfluss der Osteoporoseschwere auf die postoperativen Ergebnisse. Durch den oteoporosebedingten Stabilitätsverlust der knöchernen Struktur kann bei nicht vollständiger Auffüllung und zu weicher Struktur des Wirbelkörpers postoperativ ein weiterer Kollaps der verbliebenen Trabekel bei Mobilisation und Belastung auftreten. Wie sich dieser Effekt postoperativ auswirkt, ist durch eine weitere Studie mit Vergleich der intraoperativen bildgebenden Dokumentationen zu den postoperativen Bildern zu beleuchten.

Als bisher noch gänzlich vernachlässigtes Kriterium haben wir weiterhin die Auswirkung der Frakturmorphologie auf die Ergebnisse untersucht.

Da sich die Verletzungsschwere, mit dadurch zunehmender morphologischer Schädigung, in der neuen AO-Spine Klassifikation [55; 92; 100] niederschlägt, war zu erwarten, dass sich durch eine höhere Klassifikation auch das postoperative Ergebnis hinsichtlich der Aufrichtung des Wirbelkörpers verschlechtert. Prinzipiell erstreckt sich die Indikation zur Kyphoplastie auf die A1 und A2 Frakturen nach der neuen AO-Spine Klassifikation. Beide OP-Verfahren haben die Zulassung für o. g. Frakturmorphologien.

Die Grund- und Deckplatten sind zum einen als physiologische Grenze für die Zementausbreitung unter Druck (siehe die Ausführungen zu möglichen Komplikationen im Kapitel 1.7) als auch als ein Widerlager für die hydraulische Kavitätsbildung durch den Ballon bei der Ballon-Kyphoplastie essentiell. Kommt es bei der A2 Fraktur zu einer Schädigung beider Grenzplatten, sind diese Mechanismen ausgeschaltet. In Hinsicht auf die Frakturmorphologie war die Ballon-Kyphoplastie der Radiofrequenz-Kyphoplastie bei A1-Frakturen nach der AO-Spine Klassifikation überlegen. Es war jedoch zu beobachten, dass sowohl die Ballon-

Kyphoplastie als auch die Radiofrequenz-Kyphoplastie A1-Frakturen signifikant besser aufrichten konnten.

Bezüglich A2-Frakturen konnte kein signifikanter Unterschied im Vergleich der beiden Verfahren festgestellt werden. Auch hier kam es bei beiden Verfahren zu einer tendenziellen Verbesserung des Kyphosewinkels. Während aber die Ballon-Kyphoplastie nicht mit einer signifikanten Veränderung einherging ($p = 0{,}060$), so lag die Besserung in der Radiofrequenz-Gruppe im signifikanten Bereich ($p = 0{,}033$). Wir gehen davon aus, dass sie fehlende Signifikanz der Ballon-Kyphoplastie-Gruppe durch die niedrige Fallzahl dieser Subgruppenanalyse begründet ist. Folglich scheinen beide Verfahren als adäquater Ansatz zur Wiederaufrichtung eines frakturierten Wirbelkörpers – unabhängig von der AO-Graduierung.

Inwieweit es zu Kompensationen des entstandenen Kyphosewinkels durch die angrenzenden Segmente kommt, wurde in der Überprüfung des Segment-Kyphose-winkels untersucht. Indem sich hier keine signifikante Änderung des Winkels ergab, obgleich in der gleichen Gruppe der Kyphosewinkel des einzelnen Wirbelkörpers signifikant angehoben wurde, muss man davon ausgehen, dass im deformierten Zustand eine entsprechende Kompensation durch Ligamente und Muskulatur statt-gefunden hat. Kompensation ist immer energieintensiv und führt bei Überlastung des Systems zu funktionellen Beschwerden in Form von Schmerz.

Die in dieser Arbeit untersuchten, operativen Verfahren unterschieden sich hinsichtlich der Anzahl der Patienten, welche mit der Ballon-Kyphoplastie (n=46) und derer welche mittels Radiofrequenz-Kyphoplastie versorgt wurden (n=41) nur marginal. Auch die Altersverteilung der Patienten war mit einem mittleren Patientenalter von 76,2±8,7 Jahren bei dem männlichen Kollektiv und einem mittleren Patientenalter von 77,3±8,4 Jahren bei dem weiblichen Kollektiv fast identisch. Dies spiegelt sehr gut den entsprechend osteoporosespezifischen Altersgipfel wider. Aufgrund der geschlechtsspezifischen Prävalenz der Osteoporose, durch die Menopause der Frau, ist auch in unserem Kollektiv mit 66 Frauen und 21 Männern, das weibliche Geschlecht überpräsentiert. Es zeigte sich im Vergleich der beiden operativen Gruppen, dass sie sich die Kollektive präoperativ hinsichtlich des Ausmaßes der frakturbedingten Wirbelkörperdeformation nicht unterschieden.

Dahingegen ist als Limitationen unserer Studie ist zu erwähnen, dass es sich um eine retrospektive Datenanalyse des vorhandenen Patientengutes gehandelt hat. Die Randomisierung erfolgte per Losverfahren direkt nach Indikationsstellung zur Operation durch den Sektionsleiter Wirbelsäulenchirurgie am Bundeswehrkrankenhaus Ulm.

Ein weiterer Kritikpunkt sind mögliche Projektions- sowie Messfehler im Rahmen der Bestimmung der Grund-/ Deckplattenwinkel. Da sich der Strahlengang der Röntgenanlage kegelförmig ausbreitet, sind die Randbereiche der Röntgen-aufnahme immer zu einem gewissen Grad verzerrt. Die höchste Schärfe entsteht in der Bildmitte, da hier die Strahlen fast parallel und orthogonal auf den Detektor auftreffen. Bei jedem Wirbelkörper, welcher nicht exakt in der Mitte des Bildes zur Darstellung kommt, ist eine Verzerrung der Darstellung vorhanden. Dies führt selbst bei genauster Messung immer zu einer Unschärfe bei der manuellen Ausmessung. Eine Ausmessung der Winkel in einer Computertomographie stellt hierbei keine Alternative dar. Diese wird ohne Belastung im Liegen durchgeführt. Für valide Messungen bedarf es einer Aufnahme im Stehen. Den Fehlern kann man nur durch die bestmögliche Standardisierung der Messtechnik und durch die Erfahrung des radiologietechnischen Assistenten bei der Fokussierung und dem Einblenden der Röntgenaufnahme begegnen.

Weiterhin ist die postoperative Röntgenaufnahme eine Momentaufnahme. Wie bereits ausgeführt, gibt es absehbar in der Langzeitbeobachtung eine Differenz der beiden Verfahren hinsichtlich der Nachsinterung des Wirbelkörpers, der Refraktur und der Anschlussfraktur der benachbarten Wirbelkörper. Weitere Studien in zeitlichem Abstand müssen diese Aspekte evaluieren.

5 Zusammenfassung

In zunehmendem Alter steigt die Prävalenz für eine Verminderung der mechanischen Belastbarkeit des Knochens durch osteoporotischen Umbau der Knochenbinnenstruktur. Die auslösenden Faktoren fand man hierfür in den unterschiedlichen physiologischen Regelkreisen und in der hormonellen Steuerung des menschlichen Körpers. Eine der häufigsten Lokalisationen von osteoporotischen Frakturen stellt die Wirbelsäule im menschlichen Achsenskelett dar. Eine frakturbedingte Instabilität oder eine Deformierung des betroffenen Wirbelkörpers mit Veränderung der Statik kann bei Überschreiten der lokalen Kompensationsmöglichkeiten zu entsprechender Symptomatik führen. Mit der Kyphoplastie steht nun eine operative Möglichkeit zur Verfügung, den Patienten schnell und suffizient den Schmerz zu verbessern und anschließend die sichere Mobilisation durchzuführen. Durch die Weiterentwicklung der operativen Technik und Verbesserung der Werkstoffe haben sich zwei konkurrierende Verfahren entwickelt. Zum einen die Ballon-Kyphoplastie und die neuere Radiofrequenz-Kyphoplastie. Es existieren nur wenige vergleichende Studien zu diesen Techniken.

Hauptzielgröße der Studie war es, die Aufrichtung des deformierten Wirbelkörpers als Maß des operativen Erfolgs zwischen der Ballon-Kyphoplastie und der Radiofrequenz-Kyphoplastie zu untersuchen.

Als Nebenzielgröße untersuchten wir die Aufrichtung der beiden Methoden in Hinsicht auf Geschlecht, Frakturmorphologie und im Hinblick auf die Aufrichtung innerhalb des angrenzenden Wirbelsäulensegments.

In unsere retrospektive Studie wurden 87 Patienten mit 142 frischen osteoporotischen Wirbelkörperfrakturen eingeschlossen, die in den letzten fünf Jahren im Bundeswehrkrankenhaus Ulm mittels einer Kyphoplastie operativ versorgt wurden.

Anhand der Einschlusskriterien für die Studie wurden die Patienten identifiziert und nach Aufnahme in die Studie pseudonymisiert. An die osteoporotisch frakturierten

Wirbelkörper und deren angrenzende Segmente wurden die Kyphosewinkel der Grund- und Deckplatten mittels Cobb-Winkel bestimmt. Die Daten wurden hinsichtlich der Haupt- und Nebenzielgrößen ausgewertet.

Es zeigte sich grundsätzlich ein signifikant verbesserter Kyphosewinkel im Vergleich präoperativ zu postoperativ durch die Ballon-Kyphoplastie und die Radiofrequenz-Kyphoplastie. Es zeigte sich darüber hinaus eine verbesserte Aufrichtung durch die Ballon-Kyphoplastie im Vergleich der beiden Verfahren.

Die Untersuchung des Einflusses des Geschlechtes auf das Ergebnis zeigte keine Unterschiede.

Die A1 Fraktur nach Arbeitsgemeinschaft für Osteosynthesefrage-Spine konnte durch beide operativen Verfahren signifikant im Kyphosewinkel verbessert werden. Auch hier war die Ballon-Kyphoplastie der Radiofrequenz-Kyphoplastie überlegen. Bei den A2 Frakturen zeigte sich hier kein signifikanter Unterschied.

In der Betrachtung des direkt angrenzenden Wirbelsäulensegmentes konnte bei der osteoporotischen Wirbelkörperfraktur eines einzelnen Wirbelkörpers keine relevante Veränderung des Wirbelsäulenalignements gefunden werden.

In der Zusammenschau lagen bisher nur wenige Studien vor, welche entweder keinen signifikanten Unterschied zwischen den beiden operativen Techniken der Ballon-Kyphoplastie und der Radiofrequenz-Kyphoplastie fanden. Wir konnten zeigen, dass sich der perioperative Kyphosewinkel durch beide Verfahren signifikant verbessern lässt. Hierbei zeigte jedoch die Ballon-Kyphoplastie eine signifikant bessere Aufrichtung als die Radiofrequenz-Kyphoplastie.

Teile dieser Dissertation sind erschienen in: [85]

Palm H G, Steinbach M, Lang P, Hackenbroch C, Friemert B, Riesner H J: [Vertebral Body Height after Balloon Kyphoplasty vs. Radiofrequency Kyphoplasty]. Z Orthop Unfall 156: 281-286 (2018)

6 Literaturverzeichnis

1. Abu E O, Bord S, Horner A, Chatterjee V K, Compston J E: The expression of thyroid hormone receptors in human bone. Bone 21: 137-142 (1997)
2. Amarasekara D S, Yu J, Rho J: Bone Loss Triggered by the Cytokine Network in Inflammatory Autoimmune Diseases. J Immunol Res 2015: 832127 (2015)
3. Arnett T R, Orriss I R: Metabolic properties of the osteoclast. Bone 115: 25-30 (2018)
4. Barragan-Adjemian C, Nicolella D, Dusevich V, Dallas M R, Eick J D, Bonewald L F: Mechanism by which MLO-A5 late osteoblasts/early osteocytes mineralize in culture: similarities with mineralization of lamellar bone. Calcif Tissue Int 79: 340-353 (2006)
5. Barrett-Connor E: The economic and human costs of osteoporotic fracture. Am J Med 98: 3s-8s (1995)
6. Bartl R, von Tresckow E, C. B: Bisphosphonat-Manual, Wirkung-Indikationen-Strategien. Springer Verlag, (2006)
7. Bianco P, Riminucci M, Gronthos S, Robey P G: Bone marrow stromal stem cells: nature, biology, and potential applications. Stem Cells 19: 180-192 (2001)
8. Bleibler F, Rapp K, Jaensch A, Becker C, Konig H H: Expected lifetime numbers and costs of fractures in postmenopausal women with and without osteoporosis in Germany: a discrete event simulation model. BMC Health Serv Res 14: 284 (2014)
9. Bonewald L F: The amazing osteocyte. J Bone Miner Res 26: 229-238 (2011)
10. Boonen S, Wahl D A, Nauroy L, Brandi M L, Bouxsein M L, Goldhahn J, Lewiecki E M, Lyritis G P, Marsh D, Obrant K, Silverman S, Siris E, Akesson K: Balloon kyphoplasty and vertebroplasty in the management of vertebral compression fractures. Osteoporos Int 22: 2915-2934 (2011)
11. Bornemann R, Deml M, Wilhelm K E, Jansen T R, Wirtz D C, Pflugmacher R: [Long-term efficacy and safety of balloon kyphoplasty for treatment of osteoporotic vertebral fractures]. Z Orthop Unfall 150: 381-388 (2012)
12. Bornemann R, Jansen T R, Kabir K, Pennekamp P H, Stuwe B, Wirtz D C, Pflugmacher R: Comparison of Radiofrequency-targeted Vertebral Augmentation with Balloon Kyphoplasty for the Treatment of Vertebral Compression Fractures: 2-year Results. Clin Spine Surg (2016)
13. Boulay C, Tardieu C, Hecquet J, Benaim C, Mouilleseaux B, Marty C, Prat-Pradal D, Legaye J, Duval-Beaupere G, Pelissier J: Sagittal alignment of spine and pelvis regulated by pelvic incidence: standard values and prediction of lordosis. Eur Spine J 15: 415-422 (2006)
14. Bouza C, Lopez T, Magro A, Navalpotro L, Amate J M: Efficacy and safety of balloon kyphoplasty in the treatment of vertebral compression fractures: a systematic review. Eur Spine J 15: 1050-1067 (2006)
15. Boyce B F, Xing L: Functions of RANKL/RANK/OPG in bone modeling and remodeling. Arch Biochem Biophys 473: 139-146 (2008)

16. Boyce B F: Advances in osteoclast biology reveal potential new drug targets and new roles for osteoclasts. J Bone Miner Res 28: 711-722 (2013)
17. Boyce B F, Li J, Xing L, Yao Z: Bone Remodeling and the Role of TRAF3 in Osteoclastic Bone Resorption. Front Immunol 9: 2263 (2018)
18. Brasier M, Cowie J, Taylor M: Decision on the Precambrian-Cambrian boundary stratotype. Episodes 17: 95–100 (1994)
19. Capulli M, Paone R, Rucci N: Osteoblast and osteocyte: games without frontiers. Arch Biochem Biophys 561: 3-12 (2014)
20. Cooper C, Atkinson E J, O'Fallon W M, Melton L J, 3rd: Incidence of clinically diagnosed vertebral fractures: a population-based study in Rochester, Minnesota, 1985-1989. J Bone Miner Res 7: 221-227 (1992)
21. Cortet B, Cotten A, Boutry N, Dewatre F, Flipo R M, Duquesnoy B, Chastanet P, Delcambre B: Percutaneous vertebroplasty in patients with osteolytic metastases or multiple myeloma. Rev Rhum Engl Ed 64: 177-183 (1997)
22. Cotten A, Dewatre F, Cortet B, Assaker R, Leblond D, Duquesnoy B, Chastanet P, Clarisse J: Percutaneous vertebroplasty for osteolytic metastases and myeloma: effects of the percentage of lesion filling and the leakage of methyl methacrylate at clinical follow-up. Radiology 200: 525-530 (1996)
23. Cotten A, Boutry N, Cortet B, Assaker R, Demondion X, Leblond D, Chastanet P, Duquesnoy B, Deramond H: Percutaneous vertebroplasty: state of the art. Radiographics 18: 311-320; discussion 320-313 (1998)
24. Crane J L, Cao X: Bone marrow mesenchymal stem cells and TGF-beta signaling in bone remodeling. J Clin Invest 124: 466-472 (2014)
25. Dallas S L, Prideaux M, Bonewald L F: The osteocyte: an endocrine cell ... and more. Endocr Rev 34: 658-690 (2013)
26. Dalton B E, Kohm A C, Miller L E, Block J E, Poser R D: Radiofrequency-targeted vertebral augmentation versus traditional balloon kyphoplasty: radiographic and morphologic outcomes of an ex vivo biomechanical pilot study. Clin Interv Aging 7: 525-531 (2012)
27. Danks L, Komatsu N, Guerrini M M, Sawa S, Armaka M, Kollias G, Nakashima T, Takayanagi H: RANKL expressed on synovial fibroblasts is primarily responsible for bone erosions during joint inflammation. Ann Rheum Dis 75: 1187-1195 (2016)
28. De Negri P, Tirri T, Paternoster G, Modano P: Treatment of painful osteoporotic or traumatic vertebral compression fractures by percutaneous vertebral augmentation procedures: a nonrandomized comparison between vertebroplasty and kyphoplasty. Clin J Pain 23: 425-430 (2007)
29. Dennison E, Cooper C: Epidemiology of osteoporotic fractures. Horm Res 54 Suppl 1: 58-63 (2000)
30. Deramond H, Depriester C, Toussaint P: [Vertebroplasty and percutaneous interventional radiology in bone metastases: techniques, indications, contra-indications]. Bull Cancer Radiother 83: 277-282 (1996)
31. Deramond H, Mathis J M: Vertebroplasty in osteoporosis. Semin Musculoskelet Radiol 6: 263-268 (2002)
32. DFine. (2010). OP-Technik Radiofrequenz-Kyphoplastie mit dem StabiliT Vertebral Augmentation System.

33. Duval-Beaupere G, Schmidt C, Cosson P: A Barycentremetric study of the sagittal shape of spine and pelvis: the conditions required for an economic standing position. Ann Biomed Eng 20: 451-462 (1992)
34. Golub E, Boesze-Battaglia K: The role of alkaline phosphatase in mineralization. Current Opinion in Orthopaedics: 444-448 (2007)
35. Elicki O: Als das Leben „explodierte“ und eine völlig neue Welt entstand: Das Kambrium. Biologie in unserer Zeit 33: 380–389 (2003)
36. Felsenberg D, Silman A J, Lunt M, Armbrecht G, Ismail A A, Finn J D, Cockerill W C, Banzer D, Benevolenskaya L I, Bhalla A, Bruges Armas J, Cannata J B, Cooper C, Dequeker J, Eastell R, Felsch B, Gowin W, Havelka S, Hoszowski K, Jajic I, Janott J, Johnell O, Kanis J A, Kragl G, Lopes Vaz A, Lorenc R, Lyritis G, Masaryk P, Matthis C, Miazgowski T, Parisi G, Pols H A, Poor G, Raspe H H, Reid D M, Reisinger W, Schedit-Nave C, Stepan J J, Todd C J, Weber K, Woolf A D, Yershova O B, Reeve J, O'Neill T W: Incidence of vertebral fracture in europe: results from the European Prospective Osteoporosis Study (EPOS). J Bone Miner Res 17: 716-724 (2002)
37. Feng X, McDonald J M: Disorders of bone remodeling. Annu Rev Pathol 6: 121-145 (2011)
38. Fleisch H: Bisphosphonates in bone Disease. Bd 4th Edition, Academic Press, (2000)
39. Folman Y, Shabat S: A comparison of two new technologies for percutaneous vertebral augmentation: confidence vertebroplasty vs. sky kyphoplasty. Isr Med Assoc J 13: 394-397 (2011)
40. Fourney D R, Schomer D F, Nader R, Chlan-Fourney J, Suki D, Ahrar K, Rhines L D, Gokaslan Z L: Percutaneous vertebroplasty and kyphoplasty for painful vertebral body fractures in cancer patients. J Neurosurg 98: 21-30 (2003)
41. Frost H M: Dynamics of bone remodeling. Bone Dynamics: 316-333 (1996)
42. Galibert P, Deramond H, Rosat P, Le Gars D: [Preliminary note on the treatment of vertebral angioma by percutaneous acrylic vertebroplasty]. Neurochirurgie 33: 166-168 (1987)
43. Goost H, Deborre C, Kabir K, Weber O, Wirtz D C, Karius T, Pflugmacher R: Erste experimentelle Ergebnisse Radiofrequenz-Zement-augmentierter und kanülierter Pedikelschrauben. J MINER STOFFWECHS: 32-34 (2010)
44. Grohs J G, Matzner M, Trieb K, Krepler P: Minimal invasive stabilization of osteoporotic vertebral fractures: a prospective nonrandomized comparison of vertebroplasty and balloon kyphoplasty. J Spinal Disord Tech 18: 238-242 (2005)
45. Hacein-Bey L, Baisden J L, Lemke D M, Wong S J, Ulmer J L, Cusick J F: Treating osteoporotic and neoplastic vertebral compression fractures with vertebroplasty and kyphoplasty. J Palliat Med 8: 931-938 (2005)
46. Hadjidakis D J, Androulakis, II: Bone remodeling. Ann N Y Acad Sci 1092: 385-396 (2006)
47. Hall S E, Criddle R A, Comito T L, Prince R L: A case-control study of quality of life and functional impairment in women with long-standing vertebral osteoporotic fracture. Osteoporos Int 9: 508-515 (1999)
48. Hallberg I, Rosenqvist A M, Kartous L, Lofman O, Wahlstrom O, Toss G: Health-related quality of life after osteoporotic fractures. Osteoporos Int 15: 834-841 (2004)

49. Hofbauer L C, Schoppet M: Clinical implications of the osteoprotegerin/RANKL/RANK system for bone and vascular diseases. Jama 292: 490-495 (2004)
50. Hofstetter W, Wetterwald A, Cecchini M C, Felix R, Fleisch H, Mueller C: Detection of transcripts for the receptor for macrophage colony-stimulating factor, c-fms, in murine osteoclasts. Proc Natl Acad Sci U S A 89: 9637-9641 (1992)
51. Hou P, Sato T, Hofstetter W, Foged N T: Identification and characterization of the insulin-like growth factor I receptor in mature rabbit osteoclasts. J Bone Miner Res 12: 534-540 (1997)
52. Jackson R P, McManus A C: Radiographic analysis of sagittal plane alignment and balance in standing volunteers and patients with low back pain matched for age, sex, and size. A prospective controlled clinical study. Spine (Phila Pa 1976) 19: 1611-1618 (1994)
53. Jensen M E, Dion J E: Vertebroplasty relieves osteoporosis pain. Diagn Imaging (San Franc) 19: 68, 71-62 (1997)
54. Jensen M E, Dion J E: Percutaneous vertebroplasty in the treatment of osteoporotic compression fractures. Neuroimaging Clin N Am 10: 547-568 (2000)
55. Kaul R, Chhabra H S, Vaccaro A R, Abel R, Tuli S, Shetty A P, Das K D, Mohapatra B, Nanda A, Sangondimath G M, Bansal M L, Patel N: Reliability assessment of AOSpine thoracolumbar spine injury classification system and Thoracolumbar Injury Classification and Severity Score (TLICS) for thoracolumbar spine injuries: results of a multicentre study. Eur Spine J (2016)
56. Kobayashi T, Atsuta Y, Matsuno T, Takeda N: A longitudinal study of congruent sagittal spinal alignment in an adult cohort. Spine (Phila Pa 1976) 29: 671-676 (2004)
57. Koller H, Acosta F, Hempfing A, Rohrmuller D, Tauber M, Lederer S, Resch H, Zenner J, Klampfer H, Schwaiger R, Bogner R, Hitzl W: Long-term investigation of nonsurgical treatment for thoracolumbar and lumbar burst fractures: an outcome analysis in sight of spinopelvic balance. Eur Spine J 17: 1073-1095 (2008)
58. Koller H, Zenner J, Ferraris L, Meier O: Sagittale Balance und posttraumatische Fehlstellung der Brust- und Lendenwirbelsäule Teil1. Orthopädie und Unfallchirurgie up2date 4: 277-290 (2009)
59. Korovessis P G, Stamatakis M V, Baikousis A G: Reciprocal angulation of vertebral bodies in the sagittal plane in an asymptomatic Greek population. Spine (Phila Pa 1976) 23: 700-704; discussion 704-705 (1998)
60. Kumar K, Nguyen R, Bishop S: A comparative analysis of the results of vertebroplasty and kyphoplasty in osteoporotic vertebral compression fractures. Neurosurgery 67: ons171-188; discussion ons188 (2010)
61. Lafage V, Schwab F, Skalli W, Hawkinson N, Gagey P M, Ondra S, Farcy J P: Standing balance and sagittal plane spinal deformity: analysis of spinopelvic and gravity line parameters. Spine (Phila Pa 1976) 33: 1572-1578 (2008)
62. Le Pape F, Vargas G, Clezardin P: The role of osteoclasts in breast cancer bone metastasis. J Bone Oncol 5: 93-95 (2016)
63. Legaye J, Duval-Beaupere G, Hecquet J, Marty C: Pelvic incidence: a fundamental pelvic parameter for three-dimensional regulation of spinal sagittal curves. Eur Spine J 7: 99-103 (1998)

64. Legaye J, Duval-Beaupere G: Gravitational forces and sagittal shape of the spine. Clinical estimation of their relations. Int Orthop 32: 809-816 (2008)
65. Lemaitre G: Un Univers homogene de masse constante et de rayon croissant rendant compte de la vitesse radiale des nebuleuses extra-galactiques. Annales de la Societe Scientifique de Bruxelles: 49–59 (1927)
66. Leschen R A B, Cutler B: Cuticular calcium in beetles (Coleoptera: Tenebrionidae: Phrenapetinae). Annals of the Entomological Society of America 87: 918–921. (1994)
67. Lippuner K, von Overbeck J, Perrelet R, Bosshard H, Jaeger P: Incidence and direct medical costs of hospitalizations due to osteoporotic fractures in Switzerland. Osteoporos Int 7: 414-425 (1997)
68. Liu J T, Liao W J, Tan W C, Lee J K, Liu C H, Chen Y H, Lin T B: Balloon kyphoplasty versus vertebroplasty for treatment of osteoporotic vertebral compression fracture: a prospective, comparative, and randomized clinical study. Osteoporos Int 21: 359-364 (2010)
69. Lovi A, Teli M, Ortolina A, Costa F, Fornari M, Brayda-Bruno M: Vertebroplasty and kyphoplasty: complementary techniques for the treatment of painful osteoporotic vertebral compression fractures. A prospective non-randomised study on 154 patients. Eur Spine J 18 Suppl 1: 95-101 (2009)
70. Lynn S G, Sinaki M, Westerlind K C: Balance characteristics of persons with osteoporosis. Arch Phys Med Rehabil 78: 273-277 (1997)
71. Lyritis G P, Mayasis B, Tsakalakos N, Lambropoulos A, Gazi S, Karachalios T, Tsekoura M, Yiatzides A: The natural history of the osteoporotic vertebral fracture. Clin Rheumatol 8 Suppl 2: 66-69 (1989)
72. Mac-Thiong J M, Berthonnaud E, Dimar J R, 2nd, Betz R R, Labelle H: Sagittal alignment of the spine and pelvis during growth. Spine (Phila Pa 1976) 29: 1642-1647 (2004)
73. Martin J B, Wetzel S G, Seium Y, Dietrich P Y, Somon T, Gailloud P, Payer M, Kelekis A, Ruefenacht D A: Percutaneous vertebroplasty in metastatic disease: transpedicular access and treatment of lysed pedicles--initial experience. Radiology 229: 593-597 (2003)
74. Martin T J, Sims N A: RANKL/OPG; Critical role in bone physiology. Rev Endocr Metab Disord 16: 131-139 (2015)
75. Mattyasovszky S G, Kurth A A, Drees P, Gemidji J, Thomczyk S, Kafchitsas K: [Minimally invasive cement augmentation of osteoporotic vertebral compression fractures with the new radiofrequency kyphoplasty]. Oper Orthop Traumatol 26: 497-512 (2014)
76. Miller M A, Race A, Gupta S, Higham P, Clarke M T, Mann K A: The role of cement viscosity on cement-bone apposition and strength: an in vitro model with medullary bleeding. J Arthroplasty 22: 109-116 (2007)
77. Mizuno Y, Hosoi T, Inoue S, Ikegami A, Kaneki M, Akedo Y, Nakamura T, Ouchi Y, Chang C, Orimo H: Immunocytochemical identification of androgen receptor in mouse osteoclast-like multinucleated cells. Calcif Tissue Int 54: 325-326 (1994)
78. Movrin I, Vengust R, Komadina R: Adjacent vertebral fractures after percutaneous vertebral augmentation of osteoporotic vertebral compression fracture: a comparison of balloon kyphoplasty and vertebroplasty. Arch Orthop Trauma Surg 130: 1157-1166 (2010)

79. Norton R A, M. V, Behan-Pelletier: Calcium carbonate and calcium oxalate as cuticular hardening agents in oribatid mites (Acari: Oribatida). Canadian Journal of Zoology **69**: 1504–1511 (1991)
80. Novack D V, Mbalaviele G: Osteoclasts-Key Players in Skeletal Health and Disease. Microbiol Spectr 4 (2016)
81. O'Neill T W, Felsenberg D, Varlow J, Cooper C, Kanis J A, Silman A J: The prevalence of vertebral deformity in european men and women: the European Vertebral Osteoporosis Study. J Bone Miner Res 11: 1010-1018 (1996)
82. Okada S, Yoshida S, Ashrafi S H, Schraufnagel D E: The canalicular structure of compact bone in the rat at different ages. Microsc Microanal 8: 104-115 (2002)
83. Ottewell P D: The role of osteoblasts in bone metastasis. J Bone Oncol 5: 124-127 (2016)
84. Palm H G, Riesner H J, Lang P, Haentzsch M, Friemert B, Hackenbroch C: Diagnostic Accuracy of Fluoroscopy, Radiography, and Computed Tomography in Detecting Cement Leakage in Kyphoplasty. J Neurol Surg A Cent Eur Neurosurg 79: 502-510 (2018)
85. Palm H G, Steinbach M, Lang P, Hackenbroch C, Friemert B, Riesner H J: [Vertebral Body Height after Balloon Kyphoplasty vs. Radiofrequency Kyphoplasty]. Z Orthop Unfall 156: 281-286 (2018)
86. Petersen A, Hartwig E, Koch E M, Wollny M: Clinical comparison of postoperative results of balloon kyphoplasty (BKP) versus radiofrequency-targeted vertebral augmentation (RF-TVA): a prospective clinical study. Eur J Orthop Surg Traumatol 26: 67-75 (2016)
87. Pflugmacher R, Schulz A, Schroeder R J, Schaser K D, Klostermann C K, Melcher I: [A prospective two-year follow-up of thoracic and lumbar osteolytic vertebral fractures caused by multiple myeloma treated with balloon kyphoplasty]. Z Orthop Ihre Grenzgeb 145: 39-47 (2007)
88. Pflugmacher R, Bornemann R, Koch E M, Randau T M, Muller-Broich J, Lehmann U, Weber O, Wirtz D C, Kabir K: [Comparison of clinical and radiological data in the treatment of patients with osteoporotic vertebral compression fractures using radiofrequency kyphoplasty or balloon kyphoplasty]. Z Orthop Unfall 150: 56-61 (2012)
89. Puri K S, Suresh K R, Gogtay N J, Thatte U M: Declaration of Helsinki, 2008: implications for stakeholders in research. J Postgrad Med 55: 131-134 (2009)
90. Raynaud-Messina B, Bracq L, Dupont M, Souriant S, Usmani S M, Proag A, Pingris K, Soldan V, Thibault C, Capilla F, Al Saati T, Gennero I, Jurdic P, Jolicoeur P, Davignon J L, Mempel T R, Benichou S, Maridonneau-Parini I, Verollet C: Bone degradation machinery of osteoclasts: An HIV-1 target that contributes to bone loss. Proc Natl Acad Sci U S A 115: E2556-e2565 (2018)
91. Rebolo R: Cosmological parameter estimation using Very Small Array data out to l=1500. . Monthly Notices of the Royal Astronomical Society Oxford 353.2004: 747–759 (2004)
92. Reinhold M, Audige L, Schnake K J, Bellabarba C, Dai L Y, Oner F C: AO spine injury classification system: a revision proposal for the thoracic and lumbar spine. Eur Spine J 22: 2184-2201 (2013)
93. Riesner H J, Kiupel K, Lang P, Stuby F, Friemert B, Palm H G: Clinical Relevance of Cement Leakage after Radiofrequency Kyphoplasty vs. Balloon

Kyphoplasty: A Prospective Randomised Study. Z Orthop Unfall 154: 370-376 (2016)
94. Rollinghoff M, Siewe J, Zarghooni K, Sobottke R, Alparslan Y, Eysel P, Delank K S: Effectiveness, security and height restoration on fresh compression fractures--a comparative prospective study of vertebroplasty and kyphoplasty. Minim Invasive Neurosurg 52: 233-237 (2009)
95. Ross P D, Ettinger B, Davis J W, Melton L J, 3rd, Wasnich R D: Evaluation of adverse health outcomes associated with vertebral fractures. Osteoporos Int 1: 134-140 (1991)
96. Santiago F R, Abela A P, Alvarez L G, Osuna R M, Garcia Mdel M: Pain and functional outcome after vertebroplasty and kyphoplasty. A comparative study. Eur J Radiol 75: e108-113 (2010)
97. Schaller W T: Mineralogical notes, Series 2. Mineralogy of the French phosphorites. U.S. Geological Survey Bulletin 509: 89-100 (1912)
98. Schiebler T H, Korf H-W: Anatomie. Bd 10, Steinkopff-Verlag Heidelberg (2007)
99. Schofer M D, Efe T, Timmesfeld N, Kortmann H R, Quante M: Comparison of kyphoplasty and vertebroplasty in the treatment of fresh vertebral compression fractures. Arch Orthop Trauma Surg 129: 1391-1399 (2009)
100. Schroeder G D, Vaccaro A R, Kepler C K, Koerner J D, Oner F C, Dvorak M F, Vialle L R, Aarabi B, Bellabarba C, Fehlings M G, Schnake K J, Kandziora F: Establishing the injury severity of thoracolumbar trauma: confirmation of the hierarchical structure of the AOSpine Thoracolumbar Spine Injury Classification System. Spine (Phila Pa 1976) 40: E498-503 (2015)
101. Schwab F J, Blondel B, Bess S, Hostin R, Shaffrey C I, Smith J S, Boachie-Adjei O, Burton D C, Akbarnia B A, Mundis G M, Ames C P, Kebaish K, Hart R A, Farcy J P, Lafage V: Radiographical spinopelvic parameters and disability in the setting of adult spinal deformity: a prospective multicenter analysis. Spine (Phila Pa 1976) 38: E803-812 (2013)
102. Sims N A, Martin T J: Coupling Signals between the Osteoclast and Osteoblast: How are Messages Transmitted between These Temporary Visitors to the Bone Surface? Front Endocrinol (Lausanne) 6: 41 (2015)
103. Skelton D A: Effects of physical activity on postural stability. Age Ageing 30 Suppl 4: 33-39 (2001)
104. Stagnara P, De Mauroy J C, Dran G, Gonon G P, Costanzo G, Dimnet J, Pasquet A: Reciprocal angulation of vertebral bodies in a sagittal plane: approach to references for the evaluation of kyphosis and lordosis. Spine (Phila Pa 1976) 7: 335-342 (1982)
105. Suda T, Takahashi N, Udagawa N, Jimi E, Gillespie M T, Martin T J: Modulation of osteoclast differentiation and function by the new members of the tumor necrosis factor receptor and ligand families. Endocr Rev 20: 345-357 (1999)
106. Taylor R S, Fritzell P, Taylor R J: Balloon kyphoplasty in the management of vertebral compression fractures: an updated systematic review and meta-analysis. Eur Spine J 16: 1085-1100 (2007)
107. Teti A, Rizzoli R, Zambonin Zallone A: Parathyroid hormone binding to cultured avian osteoclasts. Biochem Biophys Res Commun 174: 1217-1222 (1991)

108. Teyssedou S, Saget M, Pries P: Kyphopasty and vertebroplasty. Orthop Traumatol Surg Res 100: S169-179 (2014)
109. Thomas D M, Udagawa N, Hards D K, Quinn J M, Moseley J M, Findlay D M, Best J D: Insulin receptor expression in primary and cultured osteoclast-like cells. Bone 23: 181-186 (1998)
110. Walker Harris V, Brown T T: Bone loss in the HIV-infected patient: evidence, clinical implications, and treatment strategies. J Infect Dis 205 Suppl 3: S391-398 (2012)
111. Wardlaw D, Cummings S R, Van Meirhaeghe J, Bastian L, Tillman J B, Ranstam J, Eastell R, Shabe P, Talmadge K, Boonen S: Efficacy and safety of balloon kyphoplasty compared with non-surgical care for vertebral compression fracture (FREE): a randomised controlled trial. Lancet 373: 1016-1024 (2009)
112. Warshawsky H, Goltzman D, Rouleau M F, Bergeron J J: Direct in vivo demonstration by radioautography of specific binding sites for calcitonin in skeletal and renal tissues of the rat. J Cell Biol 85: 682-694 (1980)
113. Xu L X, Kukita T, Nakano Y, Yu H, Hotokebuchi T, Kuratani T, Iijima T, Koga T: Osteoclasts in normal and adjuvant arthritis bone tissues express the mRNA for both type I and II interleukin-1 receptors. Lab Invest 75: 677-687 (1996)
114. Yan D, Duan L, Li J, Soo C, Zhu H, Zhang Z: Comparative study of percutaneous vertebroplasty and kyphoplasty in the treatment of osteoporotic vertebral compression fractures. Arch Orthop Trauma Surg 131: 645-650 (2011)
115. Zhang H, Xu C, Zhang T, Gao Z, Zhang T: Does Percutaneous Vertebroplasty or Balloon Kyphoplasty for Osteoporotic Vertebral Compression Fractures Increase the Incidence of New Vertebral Fractures? A Meta-Analysis. Pain Physician 20: E13-e28 (2017)
116. Zhang Z, Chen J, Jin D: Platelet-derived growth factor (PDGF)-BB stimulates osteoclastic bone resorption directly: the role of receptor beta. Biochem Biophys Res Commun 251: 190-194 (1998)
117. Zhou J L, Liu S Q, Ming J H, Peng H, Qiu B: Comparison of therapeutic effect between percutaneous vertebroplasty and kyphoplasty on vertebral compression fracture. Chin J Traumatol 11: 42-44 (2008)

Danksagung

Die Danksagung wurde aus Gründen des Datenschutzes entfernt.

Lebenslauf

Der Lebenslauf wurde aus Gründen des Datenschutzes entfernt.