Aus der Universitätsklinik für Hals-Nasen-Ohrenheilkunde,

Kopf- und Halschirurgie

der Medizinischen Fakultät der Universität Ulm

Direktor: Univ. Prof. Dr. med. Thomas Hoffmann

Die Instillation von Natriumchloridlösung mit gleichzeitiger Paukendrainage zur Behandlung von Adhäsivprozessen des Trommelfells

Dissertation

zur Erlangung des Doktorgrades der Medizin

der Medizinischen Fakultät der Universität Ulm

vorgelegt von

Frane Heepen

Viersen

2016

Amtierender Dekan: Prof. Dr. rer. nat. Thomas Wirth

1.Berichterstatter: Univ.-Prof. Dr. med. Thomas Hoffmann

2.Berichterstatter: Prof. Dr. med. Thomas Kapapa

Tag der Promotion: 19.10.2017

Meinen Eltern und meinem Bruder

Inhaltsverzeichnis

Abkürzungsverzeichnis

BET	Ballontuboplastie der Eustachischen Tube
ET	Eustachische Tube
HNO	Hals–Nasen-Ohren
NaCl	Natriumchlorid
PR	Paukenröhrchen
RTAP	Rezidiv-Trommelfell-Adhäsivprozess
TAP	Trommelfell-Adhäsivprozess
TTI	Transtympanale Instillation
TPR	T-Tube-Paukenröhrchen
TUF	Tubenfunktion

1. Einleitung..... 1

1.1 Definition..... 1

1.2 Prävalenz..... 2

1.3 Klinik..... 3

1.4 Therapie..... 3

1.5 Anatomische und physiologische Grundlagen..... 4

1.6 Pathophysiologie des TAP.....7

1.7 Die unterschiedlichen Therapien des TAP.....12

1.8 Die TTI von NaCl mit gleichzeitiger TPR-Einlage.....13

1.9 Fragestellung..... 14

2. **Material und Methoden**..... 15

2.1 Patienten.....15

2.2 Operatives Equipment.....16

2.3 Nachuntersuchungen.....16

2.4 Datenerhebung.....17

2.5 Statistische Auswertung.....18

3. Ergebnisse.....20

3.1 Patientenkollektiv.....20

3.2 Alter und Geschlecht.....20

3.3 Chirurgische Begleiteingriffe.....21

3.4 Operative Eingriffe vor TTI von NaCl mit gleichzeitiger TPR-Einlage.....22

3.5 Adenotomie und Paukendrainage vor oder während der TTI von NaCl mit gleichzeitiger TPR-Einlage.....23
3.6 Familienmitglieder mit Paukenröhrcheneinlagen, rezidivierenden Mittelohrentzündungen und Tympanoplastiken.....24
3.7 Das Beschwerdebild vor und nach der TTI von NaCl mit gleichzeitiger TPR-Einlage.....25
3.8 Hörempfinden.....29
3.9 Postoperative Bewertungen.....30
3.10 Tonaudiometrische Testungen.....32
3.11 Patienten nach Verlust des TPR.....35
3.12 Das kontralaterale Ohr.....36
3.13 Der Trommelfellbefund nach TTI von NaCl mit gleichzeitiger TPR-Einlage.....37
3.14 TAP nach TTI von NaCl mit gleichzeitiger TPR-Einlage.....39

4. Diskussion.....41
4.1 Der TAP.....41
4.2 Die TTI von NaCl mit gleichzeitiger TPR-Einlage.....44
4.3 Der RTAP.....50
4.4 Die optimale Therapie des TAP.....54

5. Zusammenfassung.....64

6. Literaturverzeichnis.....66
Anhang.....75

1. Einleitung

1.1 Definition

Das Trommelfell kann sich durch unterschiedliche Krankheitszustände nach medial verlagern. Lokalisierte Trommelfellverlagerungen der Pars flaccida und der Pars tensa des Trommelfells werden als Retraktionstaschen bezeichnet. Eine generalisierte Verlagerung der Pars tensa des Trommelfells wird als Trommelfell-Adhäsivprozess (TAP) definiert. Unterschiedliche Stadieneinteilungen, je nach Lokalisation und Fortschritt des Krankheitsprozesses, wurden von Sade [42], Tos [57], Carachon [10] und Gersdorff [6] vorgeschlagen. Die vorliegende Arbeit befasst sich mit Bezug auf die Definition von Sade auf die generalisierten Trommelfellverlagerungen der Pars tensa des Trommelfells. Das Ausmaß eines TAP lässt sich nach Sade in vier Kategorien einteilen [51]. Der Gegenstand dieser Arbeit ist die Behandlung von TAP Grad 3 und Grad 4.

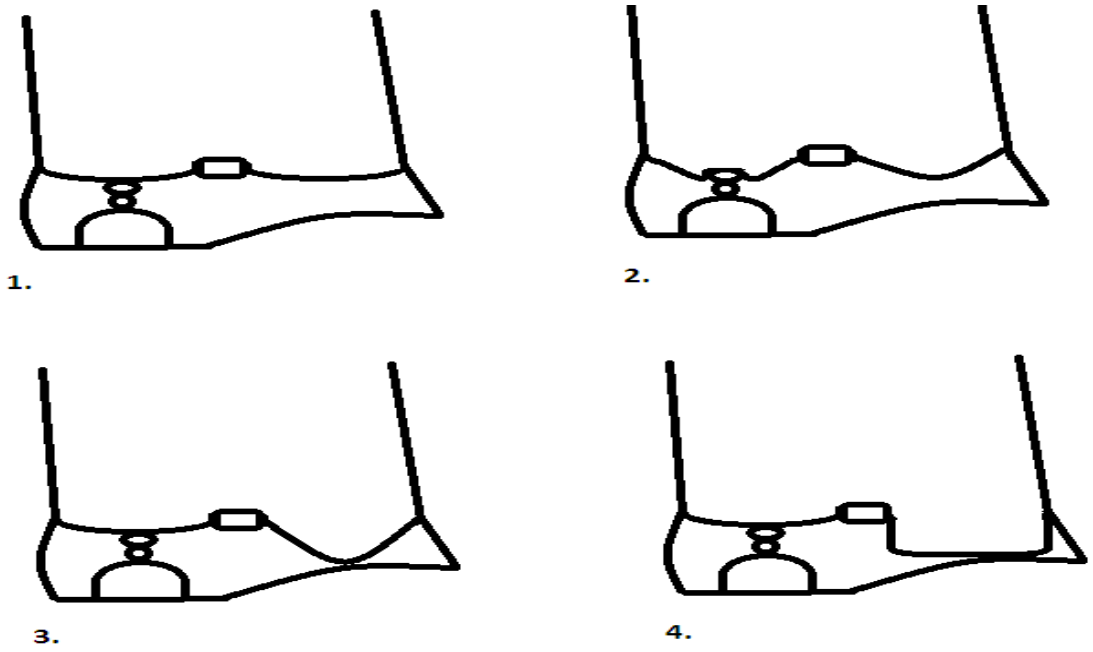

Abb.1: Einteilung des Trommelfell-Adhäsivprozesses nach Sade.

Grad 1: Bleibende Trommelfellverlagerung in Richtung Pauke.

Grad 2: Bleibende Anlagerung des Trommelfells an das Stapesköpfchen mit Ambossfixation.

Grad 3: Trommelfell erreicht das Promontorium.

Grad 4: Breitflächige Verbindung mit der Promontoriumschleimhaut, verbunden mit der Gefahr der Ausbildung eines Cholesteatoms.

1.2 Prävalenz

In die englische Longitudinalstudie ALSPAC (Avon Longitudinal Study of Parents and Children), deren Probanden Kinder und deren Eltern sind, wurde eine Querschnittstudie eingefügt, um Daten über otologische Befunde zu sammeln. 6.575 Kinder im Alter zwischen 9 und 10 Jahren wurden hinsichtlich möglicher Trommelfellpathologien videoendoskopisch untersucht. Die Prävalenz, einen einseitigen TAP vorzufinden, betrug 6,1 bis 6,4 %. 4 % der Kinder wiesen einen beidseitigen TAP auf. Die Prävalenz eines TAP ist in der benannten Studie umgekehrt proportional zum Schweregrad des TAP, so dass Trommelfellretraktionen korrespondierend zu einem Grad 1 TAP am häufigsten

vorgefunden wurden. Die Prävalenz, einen TAP Grad 3 vorzufinden, beträgt lediglich 0,6 bis 0,7 % [27]. Unter Berücksichtigung der eingeschränkten Repräsentativität dieser epidemiologischen Daten ist anzunehmen, dass die Prävalenz fortgeschrittener TAP-Stadien verhältnismäßig niedrig ist.

1.3 Klinik

Eine TAP-Erkrankung kann zu unterschiedlichen Beschwerden und Symptomen führen. Die häufigsten klinischen Symptome sind Hypakusis, Ohrdruck, Otalgie, Tinnitus, Otorrhö und Schwindel. In einigen Fällen sind Krankheitsverläufe ohne eindeutige klinische Symptome möglich, so dass das Krankheitsbild im Rahmen einer Routineuntersuchung erkannt wird. Ein TAP kann über Jahre hinweg in seinem Zustand und Schwerebild konstant bleiben. Eine Progression einhergehend mit irreversibler Zerstörung der Gehörknöchelchen sowie die Entstehung einer Cholesteatomerkrankung sind nach entsprechender Krankheitsdauer und fortschreitendem Grad einer TAP-Erkrankung möglich.

1.4 Therapie

Der TAP ist ein otologisches Krankheitsbild, das in der klinischen Therapiefindung häufig zu Kontroversen führt. Es bestehen verschiedene therapeutische Möglichkeiten, die auch abhängig vom Stadium von rein konservativen bis zu radikalen operativen Maßnahmen reichen. Einerseits erfordern operative Maßnahmen eindeutige Indikationen, um die Patienten keinen unnötigen Risiken auszusetzen, andererseits dürfen fortschreitende

Krankheitsprozesse nicht unbehandelt bleiben, da diese zu bleibenden Schäden führen können. Die unterschiedliche Ausprägung der klinischen Symptomatik, einhergehend mit den nicht vorhersehbaren klinischen Verläufen, erschwert die Identifikation der adäquaten Therapie.

1.5 Anatomische und physiologische Grundlagen

1.5.1 Trommelfell

Das Trommelfell ist eine gräulich schimmernde Membran mit einem Durchmesser von ca. 1 cm und einer Dicke von 0,1 mm, die sich in eine Pars flaccida (Sharpnell-Membran) und eine Pars tensa unterteilen lässt [44]. Das Trommelfell besteht histologisch aus zwei Hauptschichten, dem äußeren Stratum cutaneum und dem inneren Stratum mucosum. Die mittlere Bindegewebsschicht bildet die Laminae propria, eine kollagenfibrillenreiche Mittelschicht. Die äußere Schicht der Lamina propria ist charakterisiert durch radiär verlaufende Fasern (Stratum radiatum) und die innere Schicht durch zirkulär verlaufende Fasern (Stratum circulare) [3]. Im Gegensatz zur Pars tensa besteht die Pars flaccida nur aus äußerem und innerem Epithel. Eine klassische Lamina propria fehlt. Das Trommelfell hat hauptsächlich zwei Funktionen. Einerseits sammelt es den Schall wie eine Mikrofonmembran und leitet diesen durch die Gehörknöchelchen an das Innenohr weiter, andererseits schützt es die Membran des runden Fensters vor direkter Schalleinwirkung [37].

1.5.2 Mastoid

Der Warzenfortsatz (das Mastoid) bildet einen Teil der Paukenhöhle. Vom Epitympanon, dem Kuppelraum, führt der Aditus ad antrum mastoideum ins Antrum mastoideum, in den die Cellulae mastoidea münden. Die Cellulae mastoidea pneumatisieren den Processus mastoideus, es handelt sich um viele miteinander kommunizierende schleimhautbedeckte Hohlräume [43]. Das Mastoid vervielfacht erheblich die Oberfläche der Mittelohrschleimhaut und beteiligt sich an dem diffusionsbedingten Gasaustausch zwischen den Blutgefäßen und dem Mittelohrraum.

1.5.3 Eustachische Tube

Die Eustachische Tube (ET) ist ca. 31 bis 38 mm lang. Sie verbindet die Paukenhöhle mit dem Nasenrachenraum. Die medialen zwei Drittel der ET bestehen aus Knorpel und werden daher Pars cartilaginea genannt, im Gegensatz zu dem lateralen knöchernen ein Drittel, welches als Pars ossea bezeichnet wird. Im dreidimensionalen Modell zeigt sich eine Sanduhrform mit einer zentralen Engstelle am Übergang zwischen der Pars ossea und der Pars cartilaginea, die als Isthmus-Tube bezeichnet wird.

Die ET ist funktionell bedeutend für die Paukenhöhle, da sie über den Pharynx den Druck im Mittelohr regulieren kann. Eine aktive Öffnung wird durch den M.tensor veli palatini gewährleistet [28]. Außer der Regulation der Mittelohrbelüftung sind wichtige Funktionen der ET die Sicherung des Sekretabflusses aus dem Mittelohrraum sowie der Schutz der Paukenhöhle vor infektiösen Keimen [34].

1.5.4 Physiologie der Mittelohrbelüftung

Die Mukosa der Mittelohrschleimhaut stellt eine Barriere zum intravasalen Raum dar, die Bedeutung für den Gasaustausch hat. Das Gas des Mittelohrraums besteht hauptsächlich aus Stickstoff, Wasserdampf, Argon, Sauerstoff und Kohlendioxid. Im Gegensatz zum Sauerstoff und Kohlendioxid besteht für Stickstoff ein Druckgradient zwischen Mittelohrgas und Blutpartialdruck von bis zu 50 mmHg. Aufgrund dieser physikalischen Begebenheit diffundiert Stickstoff stetig in den intravasalen Raum und sorgt latent für die Entwicklung eines Unterdruckes [35]. Die Aufrechterhaltung eines konstanten Mittelohrgasvolumens wird durch nervale Einflüsse reguliert. Die Mukosa der Mittelohrschleimhaut enthält Barorezeptoren, die den Plexus tympanicus bilden. Der Plexus tympanicus wird durch sympathische und parasympathische Fasern innerviert, beinhaltet aber auch autonome Rezeptoren, wie zum Beispiel Glomus-tympanicus-Zellen, Mittelohrganglienzellen, Mittelohrkorpuskeln und freie Nervenendungen. Die aufgenommenen Reize und Informationen werden via Plexus tympanicus über den Nervus glosspharyngeus und den Nervus vagus zum Nucleus tractus solitarius vermittelt. Die Informationen werden im Nucleus tractus solitarius verarbeitet, danach entweder direkt oder über Interneurone zum Nucleus ambiguous und schließlich zu den trigeminalen Motorneuronenkernen mit Einfluss auf die ET übermittelt [41].

Es wird angenommen, dass Mechanorezeptoren des Trommelfells an der Druckregulation des Mittelohrgasvolumens partizipieren. Durch gezielte Blockaden der jeweiligen Nervenrezeptoren mittels Lidocain konnte eine geringere Einflussnahme der Mechanorezeptoren des Trommelfells im Vergleich zu den Barorezeptoren des Plexus tympanicus auf die Druckregulation dargestellt werden [49].

Das Mastoid erhöht einerseits durch die vielen miteinander verbundenen und mit Mittelohrschleimhaut ausgekleideten Zellen die Oberfläche der Mittelohrmukosa für den diffusionsbedingten Gasaustausch, andererseits wird das reine Gasvolumen der Paukenhöhle erhöht. Dem Mastoid wird die Funktion eines Gaspuffers zugeschrieben, es kann sowohl einen Unter- als auch Überdruck in der Pauke ausgleichen [1].

Die ET nimmt eine zentrale Rolle in der Regulation der Mittelohrbelüftung ein. Aufgrund des erhöhten peritubalen Druckes ist die ET in der Regel verschlossen. Der diffusionsbedingte Unterdruck in der Pauke wird durch rasch wiederholte Öffnungen der ET mittels Kontraktionen des Musculus tensor veli palatini ausgeglichen [17].

1.6 Pathophysiologie des TAP

1.6.1 Pathophysiologie Trommelfell

Die Voraussetzung für die Entwicklung eines TAP ist die Bildung einer Retraktion des Trommelfells. Eine strukturelle Schwächung des Stützapparates des Trommelfells ist eine pathophysiologische Bedingung, die einen TAP ermöglicht. Rezidivierende Otitiden führen zu morphologischen Veränderungen des Trommelfells. Durch eine spezifische Anordnung von Kollagenfasern unterschiedlicher Dichte und Steifigkeit im Bereich der Lamina propria wird die Straffheit des Trommelfells vermittelt. Kollagen Typ I bis IV sind die häufigsten Kollagene der Lamina propria. Kollagen Typ I zeichnet sich durch hohe Widerstandsfähigkeit gegenüber äußerlichen Krafteinwirkungen aus. Kollagen Typ II ist formbildend und Kollagen Typ III und Typ IV sind für ihre elastischen Eigenschaften von Bedeutung [23]. Histologische Studien zeigen, dass im Falle

eines TAP die natürliche Anordnung der äußeren Radiärfasern und der inneren Zirkulärfasern der Lamina propria aufgehoben wird [48]. Im Falle eines TAP verliert das Trommelfell seine Steifigkeit und formbildenden Eigenschaften.

1.6.2 Pathophysiologie Mastoid

Druckänderungen des Mittelohres sind häufig und können durch Verlagerungen des Trommelfells oder Schwellungen der Mittelohrmukosa kurzfristig kompensiert werden. Das gut pneumatisierte Mastoid, welches durch das entsprechend große Gasvolumen eine Art Puffer darstellt, verhindert diese kurzfristigen Druckänderungen. Genetische Faktoren und rezidivierende akute und chronische Otitiden führen zu einer gehemmten Pneumatisierung des Mastoids, dies kann eine Ossifikation des mastoidalen Zellsystems verursachen. Im Vergleich zu gesunden Ohren reduziert sich das Volumen des Mittelohres. Schnelle Druckänderungen treten gehäuft auf und können unzureichender kompensiert werden. Phasen prolongierter Tubendysfunktionen können nur mangelhaft ausgeglichen werden [14].

1.6.3 Die Tubendysfunktion

Die ET bildet eine Verbindung zwischen dem Mittelohr und dem Nasenrachenraum. Druckunterschiede werden insbesondere beim Schlucken durch die Öffnung der ET ausgeglichen. Eine Tubendysfunktion bzw. eine mangelhafte Öffnung führt zu einem persistierenden Unterdruck im Mittelohr.

Die Folge sind entzündliche Reaktionen der Mittelohrmukosa und eine Transsudation von Flüssigkeit ins Mittelohr, ähnlich der Entwicklung einer Otitis Media mit Erguss [26]. Es existieren unterschiedliche pathologische Faktoren, die zu einer Tubendysfunktion führen können. Rhinosinusitiden, allergische Rhinitiden, laryngopharyngealer Reflux, nasopharyngeale Infektion, adenoide Vegetationen, Septumdeviationen und Lippen-Kiefer-Gaumenspalten können ursächlich für eine Tubendysfunktion sein [8]. Seltene Ursachen sind mechanische Obstruktionen durch nasopharyngeale Tumoren oder Aneurysmen der Arteria carotis interna [13]. Pathophysiologische Faktoren, wie zum Beispiel muskuläre Dysfunktion der öffnenden Muskeln der ET, können zu einer Tubendysfunktion führen [9]. Mangelhafte Elastizität der auskleidenden peritubalen Mukosa oder erhöhte Steifigkeit der knorpeligen Anteile der ET [47], verursacht durch kongenitale oder erworbene Ursachen wie rezidivierende bakterielle oder virale Infektionen, können zu Vernarbungen der Mukosa oder Kalzifizierung des Tubenknorpels führen und so ebenfalls eine Tubendysfunktion bedingen [30].

1.6.4 Pathophysiologie der Mittelohrbelüftung

Ein anhaltender negativer Mittelohrdruck wirkt sich auf die Mukosa des Mittelohres aus. Auf die Transsudation von Flüssigkeit folgt eine Entzündungsreaktion mit ödematösem Anschwellen der Mukosa. Schon 14 bis 18 Stunden nach anhaltendem negativen Druck treten Schleimhautmetaplasien auf [36]. In einer entzündeten Mittelohrmukosa werden Entzündungsmediatoren freigesetzt, die die Blutgefäße erweitern. Durch das weitgestellte Blutgefäßsystem wird der diffusionsbedingte Gasaustausch

erhöht, was eine weitere Verschiebung Richtung negativem Mittelohrdruck begünstigt. Unter der Transsudation von Flüssigkeit und der anhaltenden Entzündungsreaktion ist anzunehmen, dass die Rezeptoren des Plexus tympanicus die Regulation des Mittelohrvolumens nicht adäquat aufrecht-erhalten können. Im Falle des Fortbestehens einer Tubendysfunktion bleiben eine Retraktion des Trommelfells und Entzündungsreaktion des Mittelohres bestehen. Sowohl der physikalisch wirksame Unterdruck als auch das inflammatorische Milieu können zu einem Progress mit konsekutivem Voranschreiten des TAP führen.

1.6.5 Vom TAP zum Cholesteatom

Die Entstehung einer erworbenen Cholesteatomerkrankung steht in einem Zusammenhang mit einem TAP. Als Cholesteatom wird jedes Vorhandensein von verhornendem Plattenepithel in den Mittelohrräumen verstanden, dessen weitere Ausdehnung und Entzündungsreaktion zu einer Zerstörung der angrenzenden knöchernen Strukturen führt. Es handelt sich um eine Anhäufung verhornender, zwiebelschalenartig angeordneter Epidermismassen, deren epithelialer Bestandteil als Cholesteatommatrix und das subepitheliale Gewebe als Perimatrix bezeichnet werden [50]. Die genaue Pathogenese der erworbenen Cholesteatomerkrankung ist bis heute nicht vollständig bekannt. Es existieren im Wesentlichen vier Theorien bezüglich der Pathogenese. Die Metaplasietheorie beschreibt einen Übergang von chronisch entzündeter Mittelohrschleimhaut in Plattenepithel. Die Immigrationstheorie setzt eine randständige Trommelfellperforation voraus, über die Gehörgangsepithel in das Mittelohr einwächst. Die Proliferationstheorie beschreibt ein papilläres

Tiefenwachstum der Basalzellschicht des Stratum corneum im Bereich der Pars flaccida. Die Retraktionstaschentheorie setzt eine Tubenventilationsstörung voraus, die zur Ausbildung einer Retraktion bzw. Retraktionstasche führt, in deren Folge sich Zelldetritus ansammelt, mit Ausbildung einer lokalen Entzündung und Induktion einer Epithelproliferation. Es wird vermutet, dass eine Kombination von Retraktionstaschenbildung und Proliferationsmechanismus die wesentlichen pathologischen Mechanismen eines erworbenen Cholesteatoms sind [55]. Entsprechend der Retraktionstaschentheorie besteht ein pathophysiologischer Zusammenhang zwischen einer erworbenen Cholesteatomerkrankung und einem TAP.

In einer histologischen Studie wurden die unterschiedlichen Schweregrade der TAP-Erkrankung untersucht und charakterisiert. Es konnte eine chronische subepitheliale Entzündung des Trommelfells, eine überschüssige Proliferation von Keratin in der äußeren Epithelschicht, epitheliale Zapfen und ein Verlust der mittleren Kollagenfaserschicht, der Lamina propria, als auch der inneren Mukosaschicht dargelegt werden. Die subepitheliale Entzündung des Trommelfells konnte gleichermaßen in allen Graden eines TAP nachgewiesen werden. Die epithelialen Zapfen, der Verlust der Lamina propria und der Verlust der inneren Mukosaschicht nahmen mit Zunahme des Grades des TAP zu, so dass von einem kontinuierlichen Prozess ausgegangen werden kann. Die Basalzellschicht war in allen histologischen Proben jedoch unversehrt [48]. Die meisten TAP entwickeln sich nicht zu Cholesteatomen, solange die Zellmigration von der Basalzellschicht zur epithelialen Oberfläche regelrecht verläuft und die Selbstreinigung von Keratin stattfindet. In einigen TAP werden diese zellulären Abläufe gestört, es kommt zur Proliferation des äußeren Epithels mit einer überschüssigen Ansammlung von Keratin. Die Selbstreinigungsfunktion des Trommelfells ist in einem normalen Maß nicht mehr möglich. Als Folge

entstehen epitheliale Zapfen und überschüssiges Keratin. Diese epithelialen Zapfen fusionieren zu größeren Zapfen. Unter der Freisetzung von Kollagenasen kommt es schließlich zu einem Bruch der Basalmembran, einer gestörten Zellmigration und schließlich zur Bildung eines Cholesteatoms [53].

1.7 Die unterschiedlichen Therapien des TAP

Es bestehen unterschiedliche therapeutische Möglichkeiten eines TAP. Unterschieden wird zwischen einem abwartenden konservativen und einem interventionell operativen Vorgehen. Das Therapiekonzept des abwartenden Verhaltens wird neudeutsch als „Watch and Wait“ bezeichnet. Demgegenüber steht die klassische tympanoplastische Versorgung. Alternativ können Paukenröhrchen (PR) eingesetzt oder die Ballontuboplastie der Eustachischen Tube (BET) durchgeführt werden [52].

Als First Line Therapie gilt „Watch and Wait“, weil frühzeitige Retraktionen über eine Tendenz zur Spontanheilung verfügen. Zur Besserung der Tubenfunktion (TUF) werden unterstützende medikamentöse Maßnahmen verordnet, wie zum Beispiel abschwellendes Nasenspray, Behandlungen mit Histamin und Kortison oder Übungen zur Besserung des Druckausgleiches [31]. Die BET ergänzt als neue chirurgische Maßnahme das Behandlungsspektrum.

Die klassische operative Therapie des TAP basiert auf den Grundlagen der tympanoplastischen Operationen, wie sie in den fünfziger Jahren durch Wullstein eingeführt wurden. Es bestehen die Varianten eines retroaurikulären oder enauralen Zugangs. Die Trommelfelladhäsion wird vom Promontorium und den adhärenten Mittelohrstrukturen gelöst und reseziert. Das Trommelfell wird

in Underlay Technik entweder mit Muskelhaut (Faszie), Knorpelhaut (Perichondrium) oder vollständigem Knorpel beispielsweise vom Tragus oder dem Cavum Concha unterfüttert bzw. ersetzt. Aufgrund seiner rigiden Eigenschaften wird der Ersatz durch Knorpel bevorzugt. Knorpel erweist sich resistenter gegenüber erneuten negativen Drücken bei gestörter TUF und soll deshalb postoperative Retraktionen und Adhäsion verhindern [33]. Der Knorpel wird entweder in Form von mehreren Palisaden oder als einzelnes Transplantat verwendet [21]. Mit dem Ziel, einen Rezidiv-Trommelfell-Adhäsivprozess (RTAP) zu verhindern und die Belüftung des Ohres zu verbessern, kann ergänzend zur Tympanoplastik ein PR platziert werden [38].

1.8 Die TTI von NaCl mit gleichzeitiger TPR-Einlage

Die transtympanale Instillation (TTI) von Natriumchlorid (NaCl) mit gleichzeitiger T-Tube (TPR)-Einlage ist ein neues minimalinvasives Verfahren zur Therapie des TAP. In dieser Arbeit wurden ausschließlich Patienten behandelt, die eine Trommelfellfixierung am Promontorium aufwiesen. Diese konnte außer durch eine Tympanoplastik nicht auf konventionelle Art, wie zum Beispiel ein forciertes Vasalva-Manöver gelöst werden. Die Trommelfellfixierung war entweder punktuell oder breitflächig, so dass ausschließlich TAP Grad 3 und Grad 4 behandelt wurden. Der Eingriff wurde in einer Allgemeinnarkose durchgeführt. Die Inspektion des adhäsiven Trommelfells erfolgte über ein Ohrspekulum. Im Bereich des Annulus des Trommelfells, nahe der Trommelfelladhäsion zum Promontorium, wurde mittels einer dünnen Kanüle mithilfe einer 5-10 ml-Spritze Kochsalzlösung unter das Trommelfell gespritzt. Die Flüssigkeit erzeugte einen intratympanalen Druck, der zur Lösung der

Adhäsion führte. Das Trommelfell wurde vom Promontorium abgehoben und imponierte durch eine atrophe, ballonierte und schlaffe Struktur. Folgend wurde eine Parazentese durchgeführt und die Kochsalzlösung abgesaugt. Ein TPR, ein sogenanntes Langzeitpaukenröhrchen, wurde in das Trommelfell eingesetzt. Das TPR sichert unmittelbar die Mittelohrbelüftung und verhindert den erneuten Kontakt des Trommelfells zum Promontorium.

Abb.2: Foto des in dieser Studie verwendeten T-Tube-Paukenröhrchens

Nach Beendigung des Eingriffs wurden die Patienten für einen kurzen Zeitraum überwacht und noch am Operationstag in die weitere ambulante Betreuung entlassen.

1.9 Fragestellung

Diese klinische Studie befasst sich mit der operativen Therapie von TAP Grad 3 und Grad 4 nach Sade. Es wird evaluiert, inwiefern fortgeschrittene TAP, die eine Trommelfellverklebung aufweisen, durch eine Hydrodissektion mit gleichzeitiger Einlage eines TPR auch langfristig saniert werden können.

2. Material und Methoden

2.1 Patienten

Vor Beginn der Studie erfolgte eine berufsrechtliche Beratung vor der Durchführung biomedizinischer Forschung am Menschen nach § 15 Berufsordnung für die nordrheinischen Ärztinnen und Ärzte. Die Ethikkommission der Ärztekammer Nordrhein prüfte das Vorhaben und erteilte ein positives Votum. Dieser Studie wurde das Aktenzeichen 2013157 der Ethikkommission zugeteilt. Bei der vorliegenden Arbeit handelt es sich um eine retrospektive klinische Studie. Seit fast 10 Jahren werden Patienten im Dominikus-Krankenhaus in Düsseldorf-Heerdt mit TAP Grad 3 und Grad 4, entsprechend punktueller oder breitflächiger Adhäsionen des Trommelfells mit dem Promontorium, mittels TTI von NaCl mit gleichzeitiger TPR-Einlage therapiert. Die Paukendrainage sollte mindestens ein Jahr bestehen bleiben, bevor das TPR vom weiter behandelnden Arzt entfernt wurde, um eine Heilung des Trommelfells und Mittelohres zu gewährleisten. In einigen Fällen ging die Paukendrainage ohne fremde Einwirkung verloren. Patienten mit einem TAP Grad 1 und Grad 2 haben in der Regel wenig Beschwerden und diese TAP haben eine Tendenz zur Spontanheilung, so dass diese konservativ therapiert wurden. Das Patientenkollektiv umfasst 34 Patienten mit 47 Ohrbefunden. Das Kollektiv setzt sich zusammen aus Patienten, die sich vom Juli 2008 bis Dezember 2013 einer TTI von NaCl mit gleichzeitiger TPR-Einlage unterzogen haben. Die Nachuntersuchungen fanden nach der Intervention von Januar 2013 bis Februar 2014 statt. Der Eingriff erfolgte ambulant sowohl in Masken- als auch Intubationsnarkose. Die präoperative Anamnese, die klinischen Befunde und die postoperativen Ergebnisse wurden in ambulanten Karten archiviert. Eingeschlossen wurden Patienten, die nicht nur nach Aktenlage, sondern systematisch in den Jahren 2013 sowie 2014 nachuntersucht oder behandelt

wurden. In dieser Studie konnten 62 % der behandelten Patienten nachuntersucht werden. Die anderen Patienten (13 Patienten mit 18 Ohrbefunden) waren entweder nicht zu erreichen bzw. entzogen sich der Teilnahme an dieser Studie.

2.2 Operatives Equipment

Zur TTI von NaCl mit gleichzeitiger TPR-Einlage werden ein Ohrspekulum, ein Parazentesemesser, eine 10 ml-Spritze, ein Ohrsauger, eine dünne Kanüle und ein Langzeitpaukenröhrchen benötigt. Das Röhrchen hat die Handelsbezeichnung „Goode T-Tube Ventilation Tube“ aus Silikon mit den Maßen 1.14 mm I.D. x 12 mm L von der Firma Medtronic Xomed aus Jacksonville, Florida, USA.

2.3 Nachuntersuchungen

Im Rahmen der Studie wurden die ambulanten Karten und die Operationsbücher nach jenen Patienten durchgesucht, deren TAP mittels NaCl Instillation mit gleichzeitiger TPR-Einlage in den Jahren 2008 bis 2013 therapiert wurden. Diesen Patienten boten wir Nachuntersuchungen an. Das durchschnittliche Nachuntersuchungsintervall betrug 13 Monate (395 Tage). 62 % der behandelten Patienten wurden zur Nachuntersuchung vorstellig. Die Patienten wurden über die Teilnahme und den Inhalt dieser Studie informiert und ausführlich aufgeklärt, dies wurde schriftlich fixiert. Ein durch die Ethikkommission der Ärztekammer Nordrhein bewilligter Aufklärungsbogen fand Verwendung (Anhang S. 75). Es bestanden für volljährige Patienten und für Eltern der an dieser Studie teilnehmenden Kinder zwei unterschiedliche

Aufklärungsbögen. Im Aufklärungsbogen wurde zuerst das operative Verfahren der TTI von NaCl mit gleichzeitiger TPR-Einlage erläutert. Des Weiteren folgten Informationen zur Freiwilligkeit, Erreichbarkeit des Prüfarztes, Versicherung, Schweigepflicht und Datenschutz. In einem separaten Teil wurde die Einwilligung und die Einwilligungserklärung zum Datenschutz schriftlich festgehalten. In Form eines standardisierten Fragebogens wurden die erhobenen Daten eingetragen. Der Trommelfellbefund wurde otoskopisch erhoben. Das Anfertigen von Trommelfellbildern erfolgte mithilfe einer 2,8 mm 0 Grad Kinderoptik und dem portablen Endoskopiesystem PES2 von der Firma Otopront aus Hohenstein, Deutschland. Das Gehör wurde mittels Audiometrie und Stimmgabelprüfung kontrolliert, zusätzlich erfolgte in gleicher Sitzung die Tympanometrie.

2.4 Datenerhebung

Mit einem Fragebogen wurden die Daten dieser Studie erhoben. Es wurde die Tatsache berücksichtigt, dass zum Zeitpunkt der Nachuntersuchung das TPR entweder im Trommelfell vorhanden oder entfernt, alternativ verloren gegangen war. Entsprechend der verschiedenen Zustände wurden unterschiedliche Fragen gestellt. Zu Beginn der Nachuntersuchung notierten wir als Erstes den Namen des Patienten, das Datum der TTI von NaCl mit gleichzeitiger TPR-Einlage und das Datum der Befragung der Patienten. Der erste Teil des Fragebogens bestand aus einem subjektiven Feedback der Patienten. Die Patienten mit TPR im Trommelfell sollten als Erstes die Beschwerden vor dem Eingriff beschreiben. Es folgte eine Darlegung der aktuellen Beschwerden. Nach den fünf Symptomen Otalgie, Otorrhö, Schwindel, Tinnitus und Ohrdruck wurde direktiv gefragt. Es sollte berichtet werden, ob das Gehör sich verbessert, verschlechtert oder gleich geblieben sei. Der erste Teil

des Fragebogens wurde mit der Frage beendet, wie belastend der Eingriff empfunden wurde und welche Einschränkungen durch das TPR im Alltag entstanden seien. Patienten, die kein TPR im Trommelfell mehr hatten, stellten wir ergänzend die Frage nach einer bereits erfolgten Vorstellung beim HNO-Arzt. Es wurde nach der Art des Verlustes des TPR sowie unmittelbar nachfolgenden Beschwerden gefragt. Im zweiten Teil des Fragebogens erfolgte ein objektives Untersucherfeedback. Zuerst wurde eine tonaudiometrische Untersuchung durchgeführt. Die Hörschwelle wurde über drei repräsentative Frequenzen festgehalten. Es folgte der Hörtest nach Rinne. Mit Zustimmung der Patienten wurden Trommelfellfotos zur Dokumentation der Befunde angefertigt. Diesen Teil des Fragebogens schlossen zwei Prüfärzte durch die Befunderhebung ab. Eine Tympanometrie und Ergänzung des Befundes hinsichtlich einer erneuten Adhäsion wurden bei Patienten ohne TPR durchgeführt. Im letzen Abschnitt des Fragebogens sammelten wir Patientendaten wie Alter, Geschlecht, familiäre Anamnese, eigene gebietsspezifische Krankheitsgeschichte und Zustand des vermeintlich gesunden Ohres auf der Gegenseite. Dieser Teil wurde mit Fragen nach dem Beschwerdebeginn und den Symptomen, die die Patienten zum Arztbesuch veranlassten, abgeschlossen. Falls das TPR sich nicht mehr im Trommelfell befand, wurde die Frage nach einer erfolgten bzw. einer indizierten Tympanoplastik hinzugefügt.

2.5 Statistische Auswertung

Die Daten, die durch die Fragebögen festgehalten wurden, wurden mithilfe von Microsoft Excel aufgearbeitet und graphisch dargestellt. Als statistisches Analyseprogramm wurde R Version 3.1.0. [39] verwendet. Die Fischer- als auch

T-Testungen erfolgten mit den jeweiligen Routineprogrammen. Gewonnene Schlussfolgerungen wurden als signifikant bewertet mit einem P-Wert unter 5 %.

3. Ergebnisse

3.1 Patientenkollektiv

Das Patientenkollektiv umfasst 34 Patienten mit 47 Ohrbefunden. Der Eingriff erfolgte 16 Mal auf einem rechten Ohr und 25 Mal auf einem linken Ohr. In sechs Fällen wurden beide Ohren gleichzeitig behandelt. 21 Patienten wurden einmalig auf einem Ohr operiert und einmalig nachuntersucht, entweder mit oder ohne TPR in der Trommelfellebene. Sechs Patienten wurden mit TPR und dann später nach Verlust des TPR nachuntersucht. In einem Fall wurde der Eingriff am selben Ohr zweimal durchgeführt. Nach der ersten Intervention bildete sich nach Verlust des TPR ein RTAP. Die Intervention wurde wiederholt.

3.2 Alter und Geschlecht

Unter den 34 Patienten lag der Frauenanteil bei 44,1 % (n=15), der Männeranteil lag bei 55,9 % (n=19). Das mediane Alter zum Zeitpunkt der Behandlung aller Patienten lag bei 23 Jahren. Für die Männer ließ sich ein medianes Alter von 22 Jahren ermitteln, mit dem jüngstem Patienten im Alter von drei Jahren und dem ältesten Patienten im Alter von 67 Jahren. Das mediane Alter der Frauen betrug 22 Jahre, mit der jüngsten Patientin im Alter von vier Jahren und der ältesten Patientin im Alter von 64 Jahren. 35,3 % (n=12) der Patienten waren zum Zeitpunkt der Nachuntersuchung nicht älter als 10 Jahre alt. 29,4 % (n=10) der Patienten waren zwischen 11 und 20 Jahre alt. 8,8 % (n=3) aller Patienten waren jeweils zwischen 21 und 30 Jahre bzw. 61 und 70 Jahre alt. Ein Patient befand sich zwischen dem 31. und 40. Lebensjahr. Vier Patienten (11,8 %) gehörten zur Altersgruppe der 40-Jährigen. Lediglich ein

Patient befand sich zum Zeitpunkt der Nachuntersuchung zwischen dem 51. und 60. Lebensjahr.

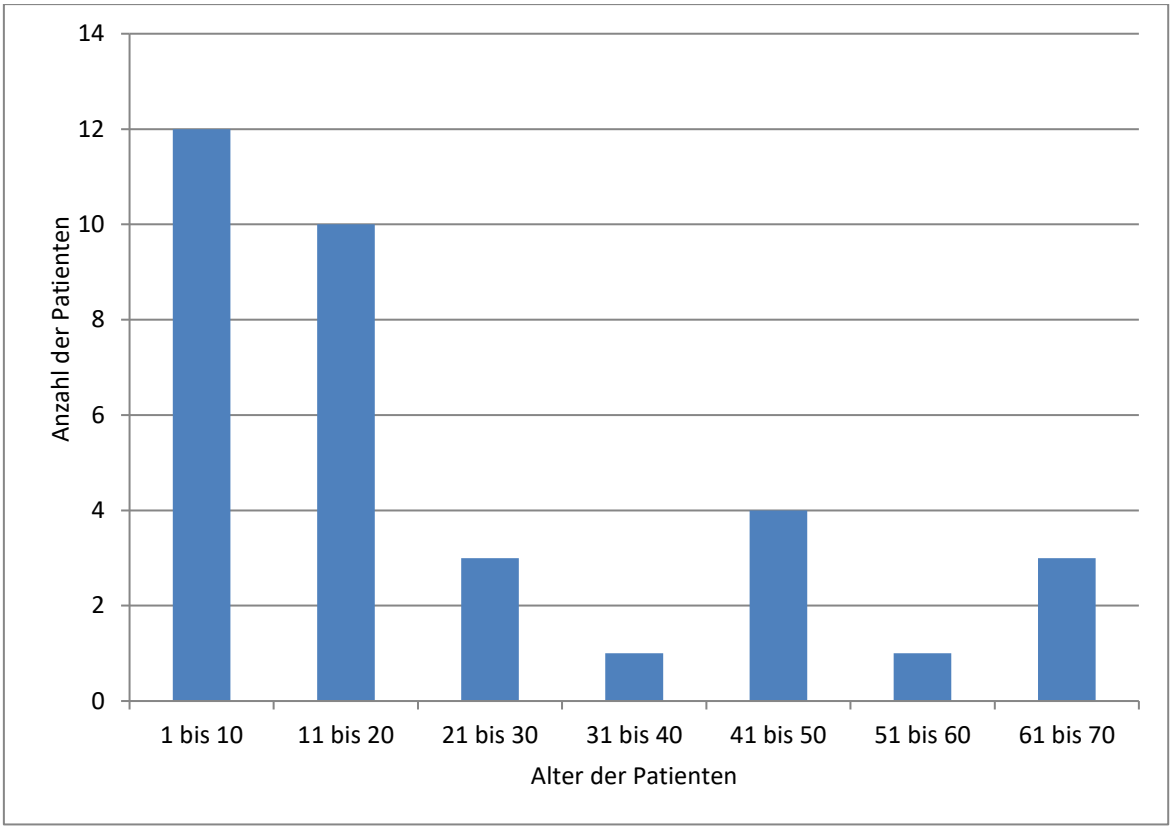

Abb.3: Altersverteilung der Patienten zum Zeitpunkt der Behandlung (2008-2013) im Dominikus-Krankenhaus in Düsseldorf.

3.3 Chirurgische Begleiteingriffe

Die TTI von NaCl mit gleichzeitiger TPR-Einlage erfolgte in 28,6 % (n=10) der Fälle ohne eine weitere operative Intervention. Die Adenotomie und Nasenracheninspektion waren die häufigsten operativen Begleiteingriffe aufgrund der hohen Beteiligung von Kindern an dieser Studie, mit einem Anteil von 40 % (n=14). Die PR-Einlage, PR-Entfernung bzw. Parazentese auf der Gegenseite fand in 28,6 % (n=10) der Fälle statt. Die BET nach Sudhoff [18]

wurde simultan in 14,3 % (n=5) der Fälle und eine Tympanoplastik auf der Gegenseite in 8,6 % (n=3) der Fälle durchgeführt. Andere Eingriffe, wie zum Beispiel die Septumplastik, Conchotomie oder Tonsillektomien nahmen einen Anteil von 8,6 % (n=3) an ergänzenden Eingriffen ein.

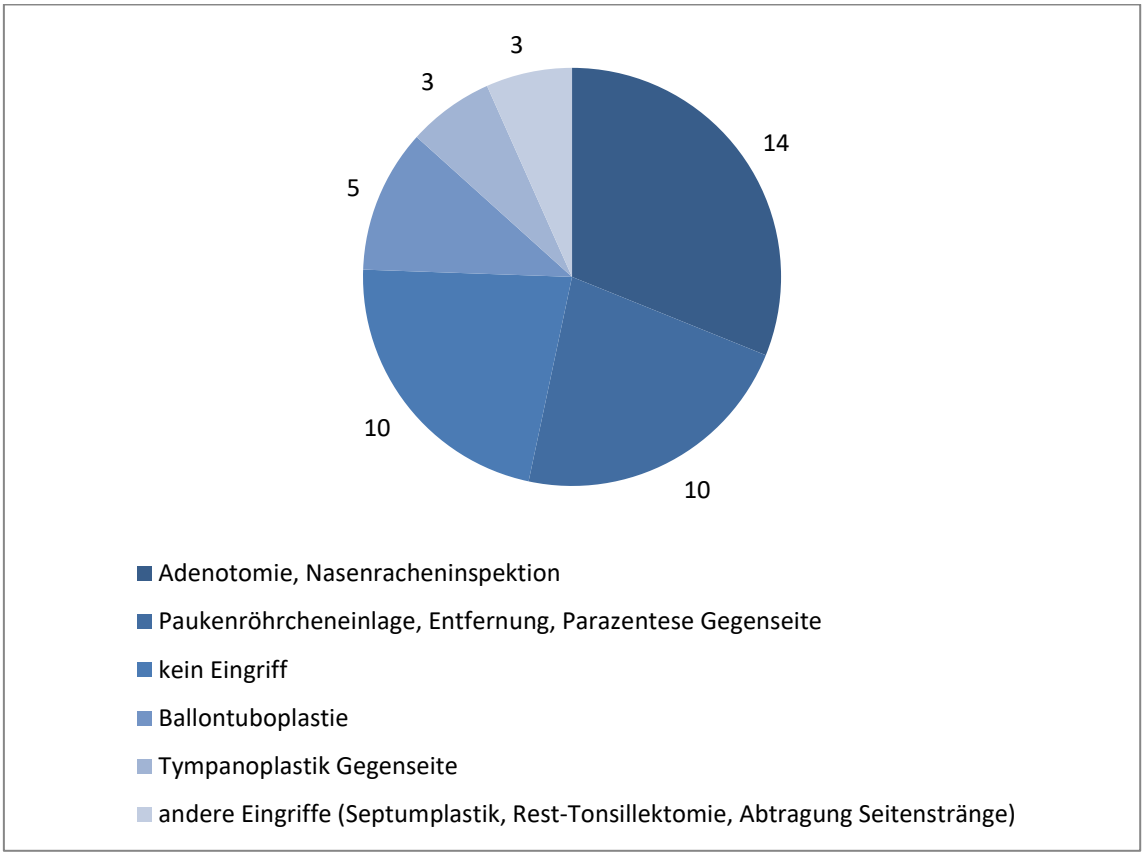

Abb.4: Chirurgische Begleiteingriffe während der transtympanalen Instillation von Natriumchlorid mit gleichzeitiger T-Tube-Paukenröhrchen Einlage (2008-2013) im Dominikus-Krankenhaus in Düsseldorf.

3.4 Operative Eingriffe vor TTI von NaCl mit gleichzeitiger TPR-Einlage

Fünf Patienten (14,7 %) hatten vor der TTI von NaCl mit gleichzeitiger TPR-Einlage keinen operativen Eingriff im Hals-Nasen-Ohren (HNO) Gebiet. Am häufigsten wurden eine PR oder TPR-Einlage mit 61,8 % (n=21) und Adenotomie

mit 55,9 % (n=19) in der Vorgeschichte durchgeführt. Tonsillektomiert wurden 41,2 % (n=14) der Patienten vor der Behandlung. An der Nasenscheidewand wurden 20,6 % (n=7) der Patienten und an den Nasennebenhöhlen 8,8 % (n=3) der Patienten operiert. Eine Tympanoplastik vor TTI von NaCl mit gleichzeitiger TPR-Einlage hatten 14,7 % (n=5) der Patienten.

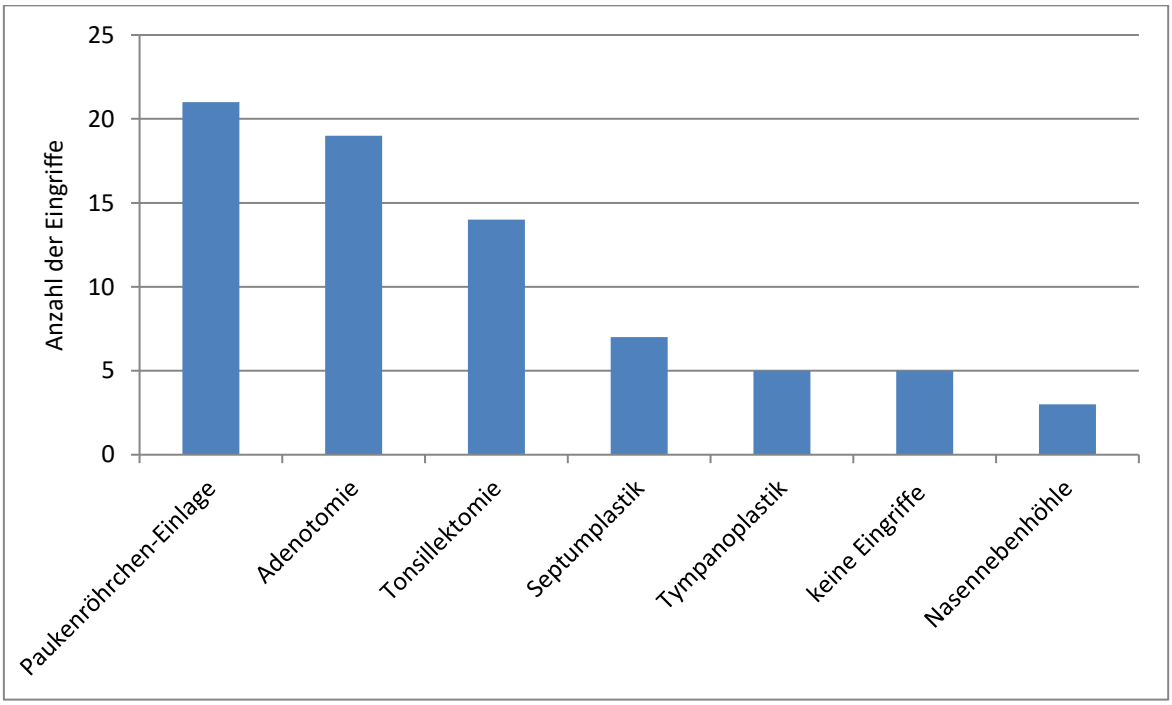

Abb.5: Operative Eingriffe im HNO-Gebiet vor transtympanaler Instillation von Natriumchlorid mit gleichzeitiger T-Tube-Paukenröhrchen-Einlage (2008-2013) im Dominikus-Krankenhaus in Düsseldorf.

3.5 Adenotomie und Paukendrainage vor oder während der TTI von NaCl mit gleichzeitiger TPR-Einlage

Adenotomiert wurden 64,7 % (n=22) aller Patienten einmalig entweder vor oder während der TTI von NaCl mit gleichzeitiger TPR-Einlage. Zweimalig wurden 11,8 % (n=4) der Patienten und dreimalig ein Patient adenotomiert. Bei sieben Patienten (20,7 %) wurden die Adenoide nicht entfernt. Eine PR-Einlage vor der

Behandlung erfolgte selten einmalig. Häufiger erfolgten zweimalige 11,8 % (n=4), dreimalige 20,6 % (n=7) oder mehr als dreimalige 29,4 % (n=10) PR-Einlagen. 32,4 % (n=11) der Patienten hatten vor der TTI von NaCl mit gleichzeitiger TPR-Einlage keine PR-Einlage erfahren.

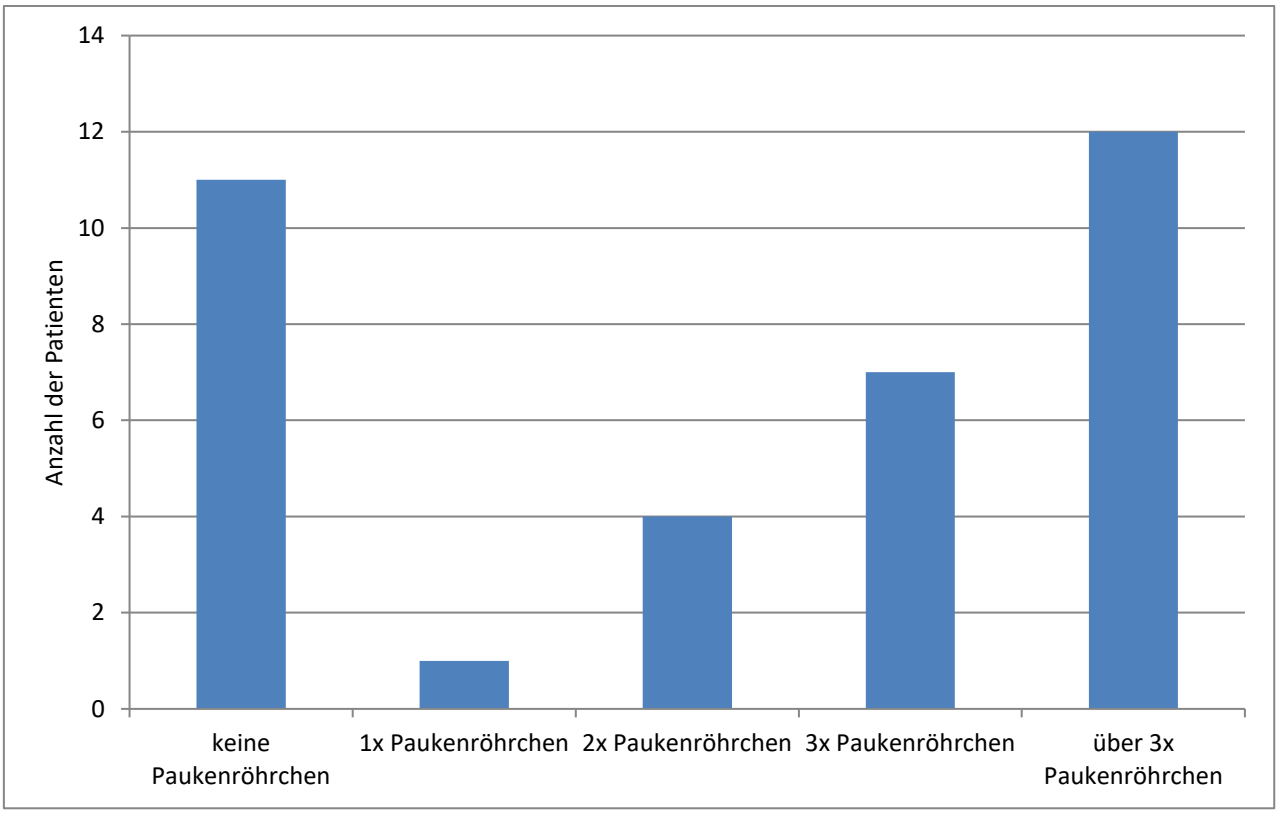

Abb.6: Paukenröhrchen vor transtympanaler Instillation von Natriumchlorid mit gleichzeitiger T-Tube-Paukenröhrchen-Einlage (2008-2013) im Dominikus-Krankenhaus in Düsseldorf.

3.6 Familienmitglieder mit Paukenröhrcheneinlagen, rezidivierenden Mittelohrentzündungen und Tympanoplastiken

Patienten, deren Familienmitglieder unter rezidivierenden Mittelohrentzündungen litten oder mittels PR-Einlagen therapiert wurden, bilden einen Anteil von 21,2 % (n=7) der Patientenkohorte. Patienten, deren

Angehörige bereits eine Tympanoplastik erhalten hatten, bilden einen Anteil von 14,7 % (n=5). 78,8 % (N=26) der Patienten haben keine Angehörigen mit rezidivierenden Mittelohrentzündungen oder Zustand nach PR-Einlage. Keine Angehörigen mit Zustand nach Tympanoplastik hatten ebenfalls 84,8 % (n=28) der Patienten. Die Mehrzahl der Patientenkohorte 94 % (n=31) litt seit Jahren an Ohrbeschwerden. Patienten, die unter Ohrbeschwerden erst seit einigen Monaten litten, bilden eine kleine Gruppe von 5,9 % (n=2).

Ohrbeschwerden waren erstmalig aufgetreten in den ersten zehn Lebensjahren bei 84,8% (n=28) der Patienten. Nach dem 10. Lebensjahr waren bei 15,2% (n=5) der Patienten erstmalig Ohrbeschwerden aufgetreten.

3.7 Das Beschwerdebild vor und nach der TTI von NaCl mit gleichzeitiger TPR-Einlage

Die Patienten wurden befragt, welche Beschwerden sie zum Arztbesuch veranlasst haben. Eine Hypakusis hat bei 73,5 % (n=25), Druck auf dem Ohr bei 29,4 % (n=10) und eine Otalgie bei 26,5 % (n=9) der Patienten zum Arztbesuch geführt. Als Zufallsbefund wurde ein TAP bei 26,5 % (n=8) der Patienten diagnostiziert. Rezidivierende Mittelohrentzündungen traten mit 17,6 % (n=6), ein Tinnitus mit 11,8 % (n=4) und eine Otorrhö mit 8,8 % (n=3) als Grund für die Arztkonsultation auf.

Im Rahmen der Nachuntersuchungen sollten die Patienten die Beschwerden vor der Behandlung bei manifestem TAP nennen. Eine Hypakusis wurde von 85,7 % der Patienten (n=30) angegeben. Otalgie mit 37,1 % (n=13) und Ohrdruck mit 40 % (n=14) waren die zweithäufigsten genannten Beschwerden. Rezidivierende

Mittelohrentzündungen und Tinnitus beklagten 14,3 % (n=5) der Patienten. Unter Schwindel und Otorrhö litt ein Patient vor TTI von NaCl mit gleichzeitiger TPR-Einlage. Keine Beschwerden gaben 17,1 % (n=6) der Patienten an.

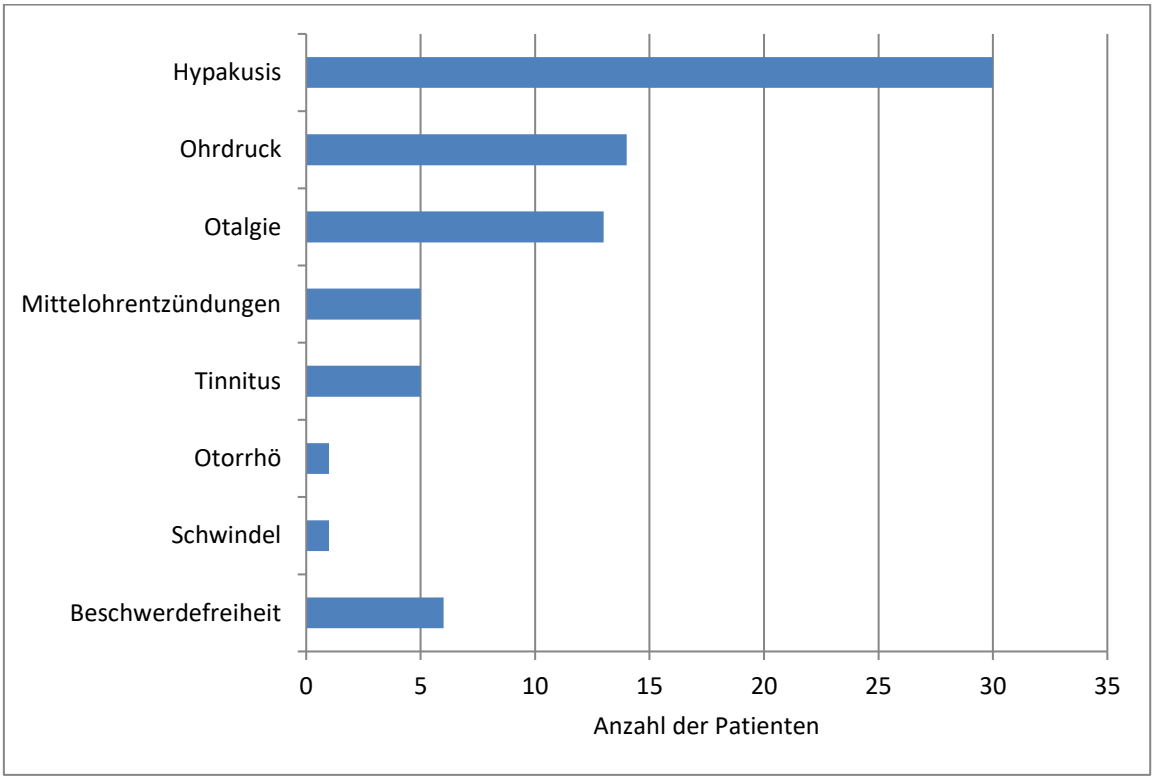

Abb.7: Beschwerden vor transtympanaler Instillation von Natriumchlorid mit gleichzeitiger T-Tube-Paukenröhrchen-Einlage (2008-2013) im Dominikus-Krankenhaus in Düsseldorf.

Zum Zeitpunkt der Nachuntersuchung wurden die Patienten zu ihrem aktuellen Beschwerdebild befragt. Zunächst wurden die Patienten betrachtet, die zum Zeitpunkt der Nachuntersuchung noch das TPR in der Trommelfellebene liegend hatten. 64,3 % (n=18) der Patienten hatten keine Beschwerden mehr. Einen Tinnitus gaben 28,6 % (n=8) der Patienten an. Unter einer Hypakusis litten 14,3 % (n=4) der Patienten. Ohrdruck und Otorrhö wurden von 7,1 % (n=2) der

Patienten beklagt. Schwindel wurde nicht genannt. Ein Patient verspürte Ohrenschmerzen.

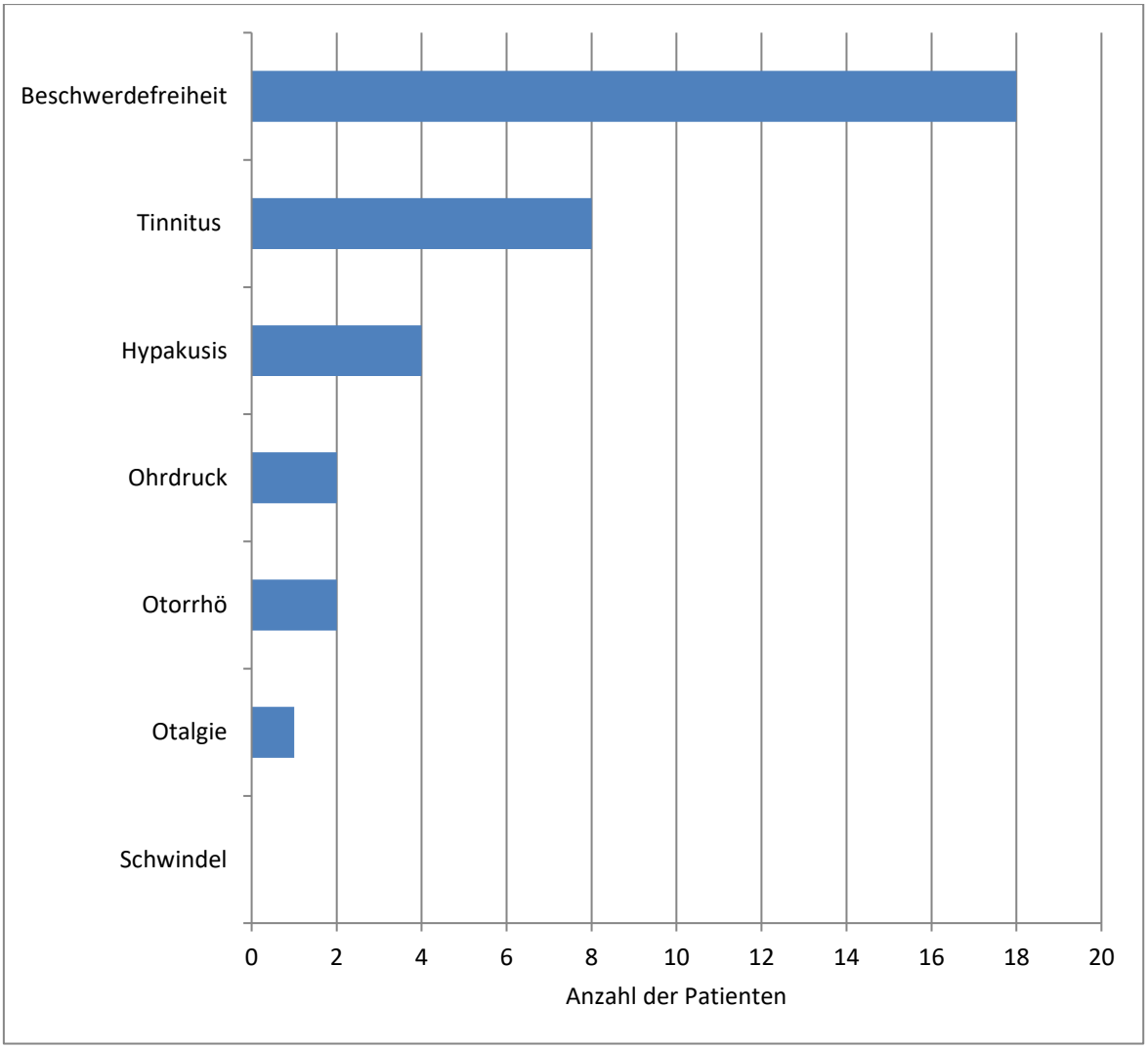

Abb.8: Beschwerden (2008-2014) nach transtympanaler Instillation von Natriumchlorid mit gleichzeitiger T-Tube-Paukenröhrchen-Einlage (2008-2013) im Dominikus-Krankenhaus in Düsseldorf.

Unter den Patienten, die kein TPR mehr in der Trommelfellebene hatten, berichteten 47,4 % (n=9) über eine Hypakusis zum Zeitpunkt der

Nachuntersuchung. Tinnitus hatten 47,4 % (n=9), Otalgie 21,1 % (n=4), Ohrdruck 10,5 % (n=2), Otorrhö 10,5 % (n=2) und Schwindel 5,3 % (n=1) der Patienten genannt. Keine Beschwerden wurden hingegen von 15,7 % (n=3) der Patienten angegeben.

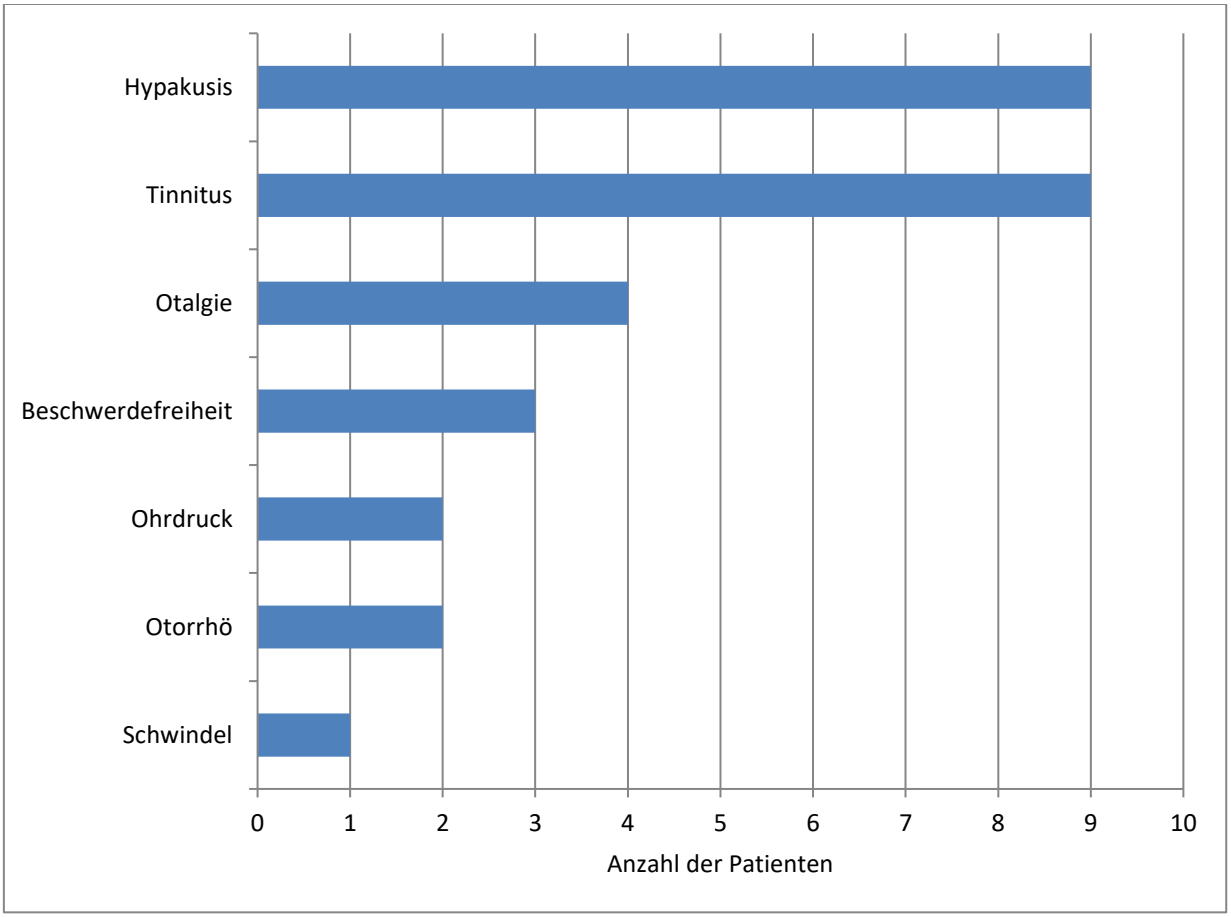

Abb.9: Beschwerden (2008-2014) nach transtympanaler Instillation von Natriumchlorid mit gleichzeitiger T-Tube-Paukenröhrchen-Einlage (2008-2013) im Dominikus-Krankenhaus in Düsseldorf ohne Paukendrainage.

Die Veränderung des präoperativen Beschwerdebildes im Vergleich zum postoperativen, jeweils mit und ohne TPR in der Trommelfellebene liegend,

wurde mittels Fisher-Testung statistisch geprüft. Das Verhältnis der Patienten mit und ohne Beschwerden hat sich signifikant Richtung Beschwerdefreiheit nach TTI mit NaCl und gleichzeitiger TPR-Einlage mit TPR-Paukendrainage verändert (p=0,0014). Eine signifikante Veränderung des Beschwerdebildes nach Verlust oder Entfernung des TPR konnte nicht nachgewiesen werden (p=1).

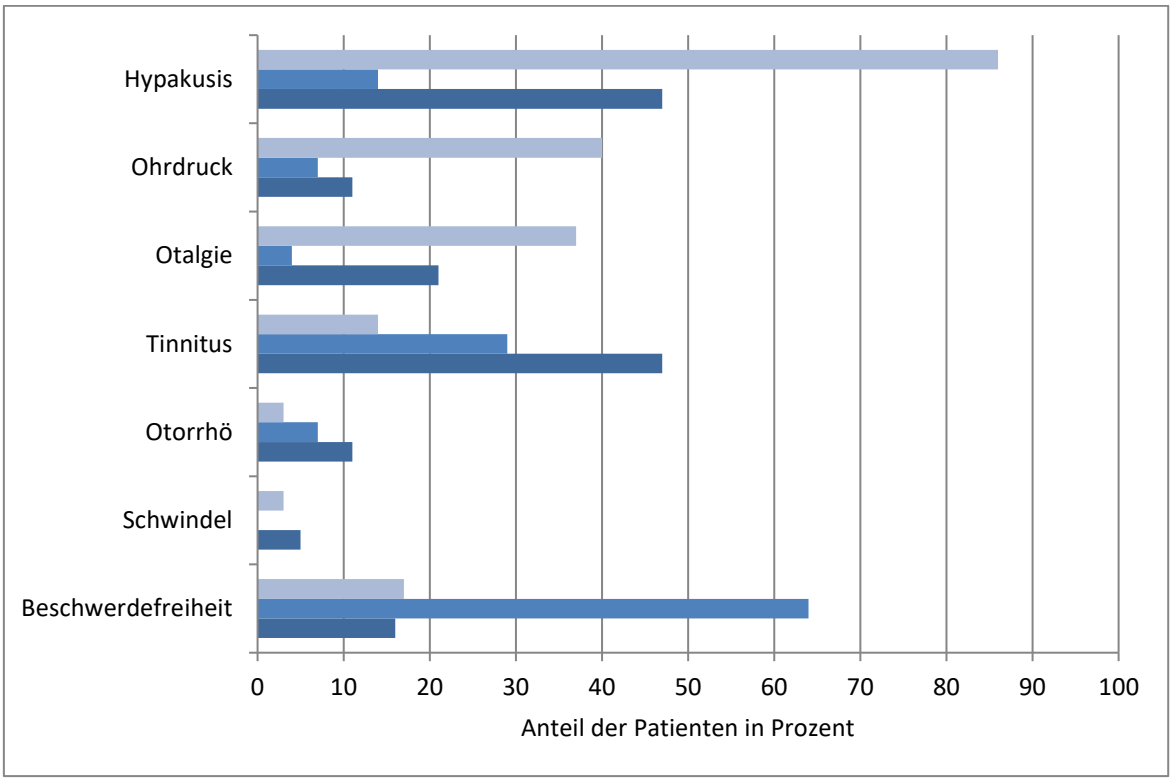

Abb.10: Hellblau**:** Beschwerden vor transtympanaler Instillation von Natriumchlorid mit gleichzeitiger T-Tube-Paukenröhrchen-Einlage (2008-2013) im Dominikus-Krankenhaus in Düsseldorf. Blau: Beschwerden (2008-2014) nach transtympanaler Instillation von Natriumchlorid mit gleichzeitiger T-Tube-Paukenröhrchen-Einlage (2008-2013) im Dominikus-Krankenhaus in Düsseldorf. Dunkelblau: Beschwerden (2008-2014) nach transtympanaler Instillation von Natriumchlorid mit gleichzeitiger T-Tube-Paukenröhrchen-Einlage (2008-2013) im Dominikus-Krankenhaus in Düsseldorf ohne Paukendrainage.

3.8 Hörempfinden

Das Patientenkollektiv sollte sich zum Hörempfinden nach der Behandlung äußern. Von den Patienten mit Paukendrainage berichteten 67,9 % (n=19) über eine Verbesserung des Gehörs auf der betroffenen Ohrseite. 32,1 % (n=9) der Patienten bemerkten weder eine Hörverbesserung noch eine

Hörverschlechterung. Kein Patient beklagte eine Verschlechterung der Hörleistung.

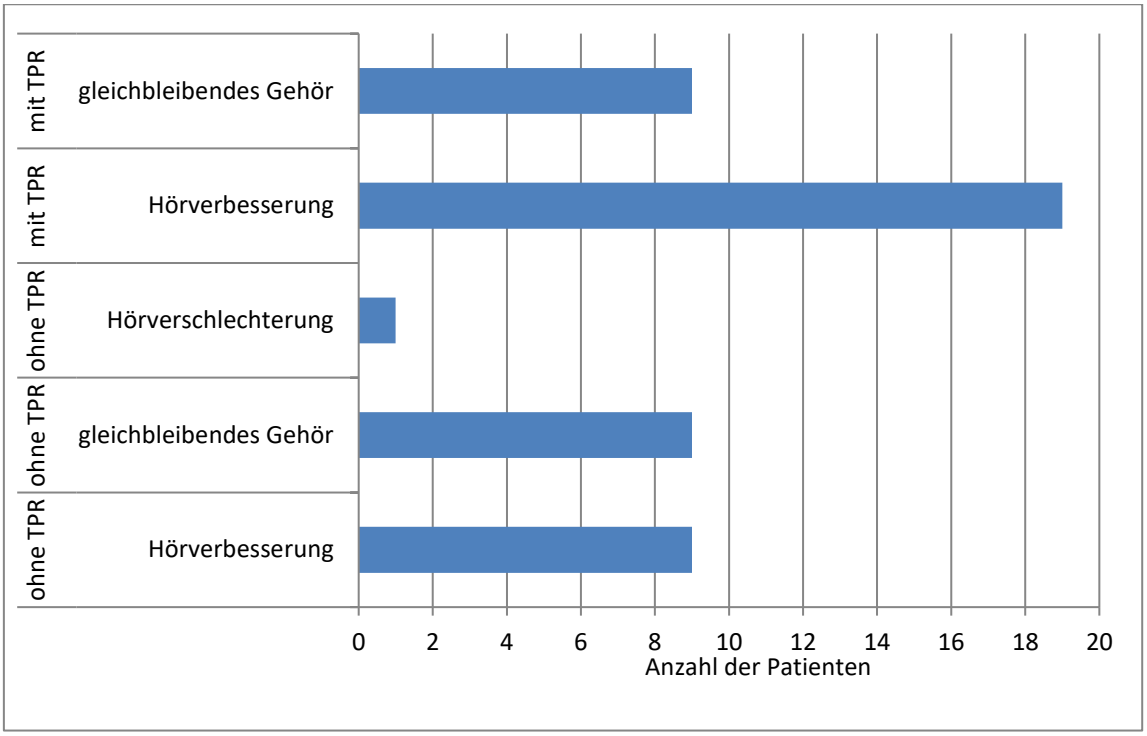

Abb.11: Subjektives Hörempfinden nach transtympanaler Instillation (2008-2013) im Dominikus-Krankenhaus in Düsseldorf mit T-Tube-Paukenröhrchen und nach Entfernung oder Verlust des T-Tube-Paukenröhrchens zum Zeitpunkt der Nachuntersuchung (2013-2014). TPR= T-Tube-Paukenröhrchen.

Patienten ohne Paukendrainage berichteten gleichermaßen mit einem Anteil von 47,4 % (n=9) sowohl über eine Hörverbesserung als auch über ein gleichbleibendes Gehör. In einem Fall (5,3 %) trat eine Hörverschlechterung ein. Eine subjektive Verbesserung der Hörleistung nach TTI von NaCl mit gleichzeitiger TPR-Einlage erweist sich statistisch als nicht signifikant (p=0,1354).

3.9 Postoperative Bewertungen

Die Patienten wurden befragt, ob Ohrenschmerzen unmittelbar nach der Behandlung auftraten. 25,7 % (n=9) der Patienten beklagten Ohrenschmerzen, 74,3 % (n=26) hatten keine. Des Weiteren wurden die Patienten hinsichtlich der

Belastung des Eingriffs befragt. Für 77,1 % (n=27) der Patienten war der Eingriff nicht belastend im Gegensatz zu 22,9 % (n=8), die den Eingriff als belastend empfanden.

Das Patientenkollektiv sollte die Alltagseinschränkungen nach TTI von NaCl mit gleichzeitiger TPR-Einlage bewerten. Keine Alltagseinschränkungen nannten 29,4 % (n=10) der Patienten.

Beim Duschen und Baden sind 32,4 % (n=11) der Patienten und beim Schwimmen 52,9 % (n=18) der Patienten eingeschränkt.

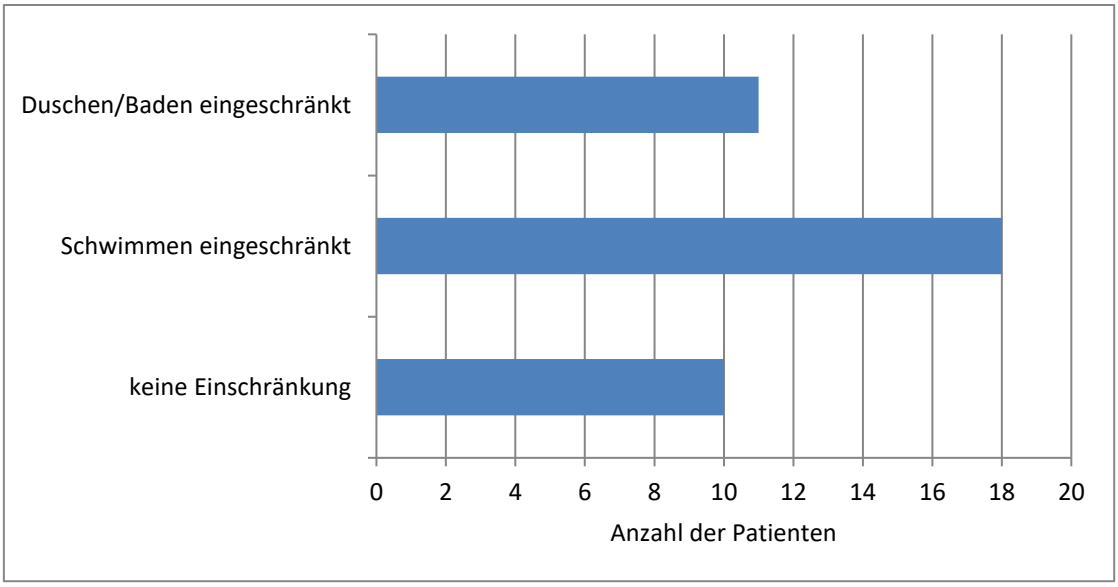

Abb.12: Alltagseinschränkungen (2008-2014) der Patienten nach transtympanaler Instillation von Natriumchlorid mit gleichzeitiger T-Tube-Paukenröhrchen-Einlage (2008-2013) im Dominikus-Krankenhaus in Düsseldorf.

3.10 Tonaudiometrische Testungen

Über drei Frequenzen wurden Tonaudiogramme vor und nach der TTI von NaCl mit gleichzeitiger TPR-Einlage verglichen. Vor der Behandlung lag die Hörschwelle durchschnittlich bei 250 Hz bei 28,5 dB, bei 1000 Hz bei 26,6 dB und bei 3000 Hz bei 24,3 dB. Nach der Behandlung befand sich die Hörschwelle durchschnittlich bei den Patienten mit TPR im Trommelfell bei 250 Hz bei 19,5 dB, bei 1000 Hz bei 17,5 dB und bei 3000 Hz bei 19,1 dB. Ohne TPR im Trommelfell lag die Hörschwelle durchschnittlich bei 250 Hz bei 25,8 dB, bei 1000 Hz bei 26,9 dB und bei 3000 Hz bei 20,3 dB.

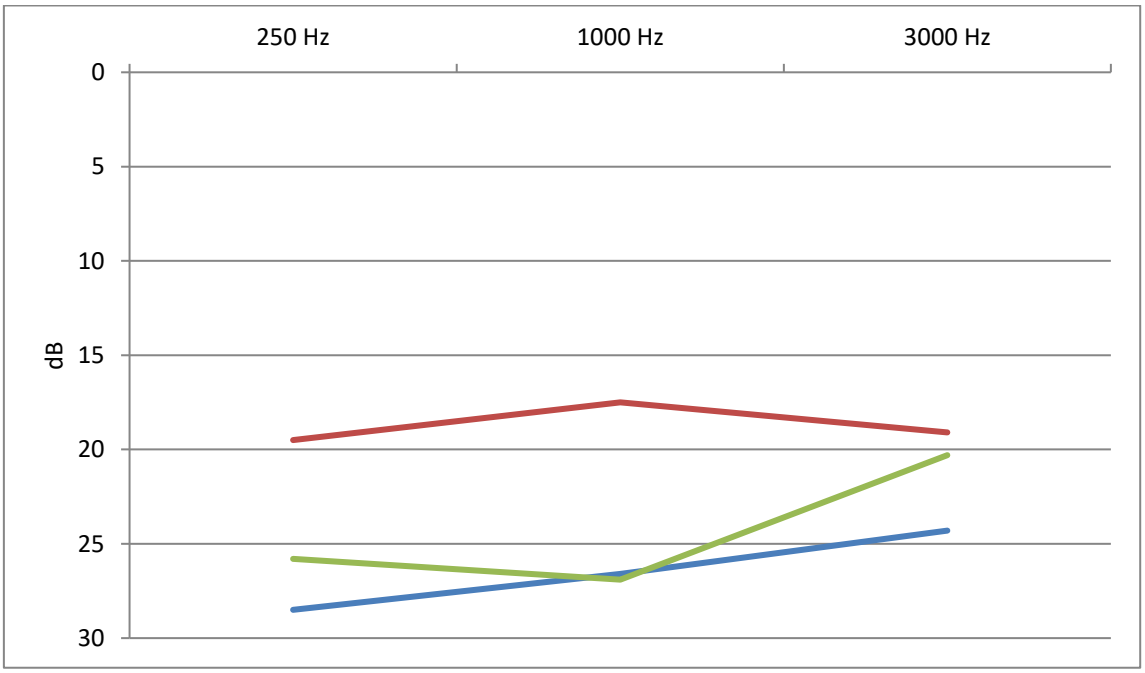

Abb.13: Hörschwellen-Durchschnitt. Rot: Hörschwellen-Durchschnitt nach transtympanaler Instillation von Natriumchlorid mit gleichzeitiger T-Tube-Paukenröhrchen-Einlage (2008-2013) im Dominikus-Krankenhaus in Düsseldorf mit Paukendrainage n=28 zum Zeitpunkt der Nachuntersuchung (2013-2014). Grün: Hörschwellen-Durchschnitt nach transtympanaler Instillation von Natriumchlorid mit gleichzeitiger T-Tube-Paukenröhrchen-Einlage (2008-2013) im Dominikus-Krankenhaus in Düsseldorf nach elektiver Entfernung oder Verlust der Paukendrainage n=18 (2008-2013) zum Zeitpunkt der Nachuntersuchung (2013-2014). Blau: Hörschwellen-Durchschnitt vor transtympanaler Instillation von Natiumchlorid mit gleichzeitiger T-Tube-Paukenröhrchen-Einlage n=30 (2008-2013) im Dominikus-Krankenhaus in Düsseldorf.

Die postoperativen tonaudiometrischen Untersuchungen erfolgten zu verschiedenen Zeitpunkten. Der Zeitpunkt der Nachuntersuchungen hat keinen signifikanten Einfluss auf die Hörschwelle (p=0,6489).

Mit dem Tukey-HSD-Test konnte eine signifikante Veränderung der präoperativen im Vergleich zur postoperativen Hörschwelle bei 1000 Hz für die Patienten mit Paukendrainage nachgewiesen werden (p=0,03). Die statistische Testung mit dem Welch Two Sample T-Test bestätigt eine signifikante Veränderung der Hörschwelle für diese Patientengruppe (p=0,0073). Hingegen konnte eine signifikante Veränderung der Hörschwelle für die Patienten nach Verlust oder Entfernung des TPR nicht mehr nachgewiesen werden (p=0,6617).

Der Test nach Rinne wurde vor und nach der TTI von NaCl mit gleichzeitiger TPR-Einlage durchgeführt und verglichen. Hierbei zeigten 41,5 % (n=17) der Patienten einen negativen und 31,7 % (n=13) einen positiven Test nach Rinne vor der Behandlung.

Nach der Behandlung mit Paukendrainage präsentierten 96,4 % (n=27) der Patienten einen positiven Test nach Rinne. Kein Patient hatte nach der Behandlung mit Paukendrainage einen negativen Test nach Rinne**.** Die Patienten haben postoperativ mit Paukendrainage eine signifikant höhere Wahrscheinlichkeit, einen positiven Rinne-Test zu haben als präoperativ (p=0).

Nach der TTI von NaCl mit gleichzeitiger TPR-Einlage und Entfernung oder Verlust des TPR zeigten 73,7 % (n=14) der Patienten einen positiven Test nach Rinne und erneut 26,3 % (n=5) einen negativen Test nach Rinne. Es besteht eine signifikant erhöhte Wahrscheinlichkeit, nach der Behandlung, wenn die Paukendrainage durch Verlust oder Entfernung des TPR nicht mehr vorhanden ist, einen positiven Test nach Rinne aufzuweisen (p=0,0359). Vergleicht man die beiden postoperativen Zustände nach der Behandlung mit oder ohne TPR, so ist

während der Dauer der Paukendrainage die Wahrscheinlichkeit signifikant erhöht, einen positiven Test nach Rinne zu haben (p=0,0085).

Eine tympanometrische Untersuchung wurde nach TTI von NaCl mit gleichzeitiger TPR-Einlage bei all jenen Patienten durchgeführt, die kein TPR mehr in der Trommelfellebene hatten. Die durchschnittliche Verweildauer der Paukendrainage betrug 17 Monate. In 12 Fällen wurde das TPR elektiv entfernt. Ohne Fremdeinwirkung dislozierte das TPR dreimal. Vier Patienten konnten keine Angabe zum Verlust der Paukendrainage tätigen. Bei 21,1 % (n=4) der Patienten war die Tympanometrie aufgrund eines persistierenden Trommelfelldefektes nicht möglich. Eine normwertige Tympanometrie zeigten 21,1 % (n=4) der Patienten. Ein pathologisches Tympanogramm wiesen 57,9 % (n=11) der Patienten auf.

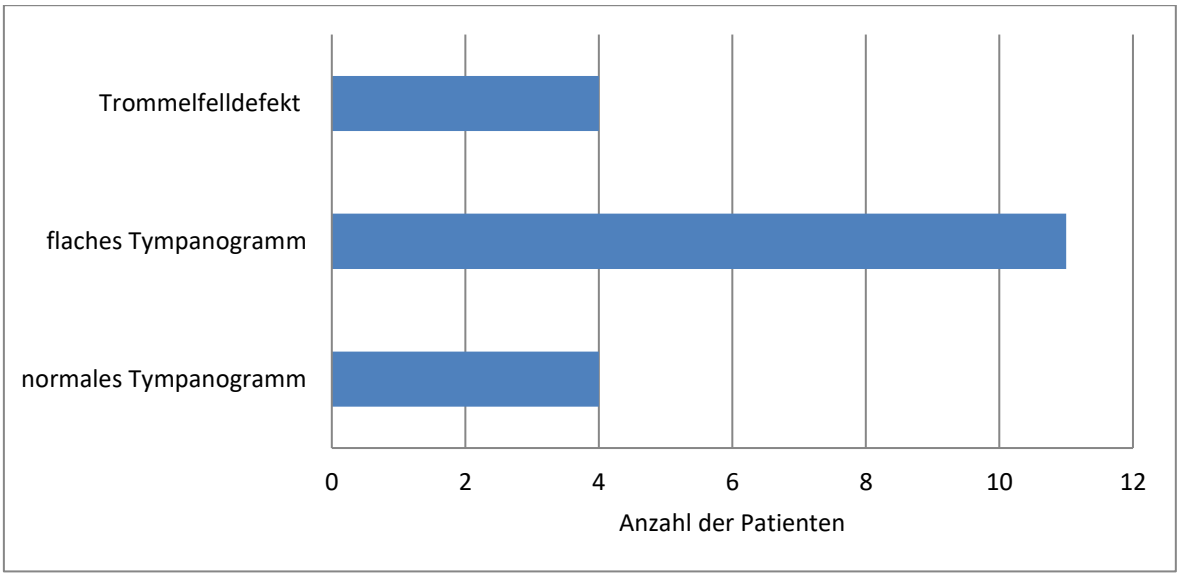

Abb.14: Tympanometrischer Untersuchungsbefund nach transtympanaler Instillation von Natriumchlorid mit gleichzeitiger T-Tube-Paukenröhrchen-Einlage (2008-2013) im Dominikus-Krankenhaus in Düsseldorf nach Entfernung oder Verlust des T-Tube zum Zeitpunkt der Nachuntersuchung (2013-2014).

3.11 Patienten nach Verlust des TPR

Die Patienten, die zum Zeitpunkt der Nachuntersuchung kein TPR mehr in der Trommelfellebene hatten, wurden befragt, ob vor der Nachuntersuchung eine Kontrolle oder ein Besuch beim Hals-Nasen-Ohrenarzt erfolgte. 45 % (n=9) der Patienten wurden vorstellig. Bei 30 % (n=6) der Patienten handelt es sich um die erste Vorstellung nach der Behandlung. Die TPR wurden entweder vom betreuenden Arzt elektiv gezogen, dies geschah bei 60 % (n=12), oder sind mit der Zeit verloren gegangen, diesen Verlust erlitten 16 % (n=3) der Patienten. Vier Patienten konnten keine Angaben zum Verlust der Paukendrainage tätigen. Des Weiteren wurden die Patienten gefragt, ob Beschwerden unmittelbar nach dem Verlust des TPR aufgetreten sind. 63,2 % (n=12) der Patienten hatten erneute Beschwerden, 36,8 % (n=7) waren beschwerdefrei. Als häufigstes Symptom nach Verlust des TPR wurde Hypakusis genannt 36,8 % (n=7). Druck auf dem Ohr bzw. Beschwerden beim Vasalva-Manöver zusammen mit einem Tinnitus machten 26,3 % (n=5) der Beschwerden aus. Otalgie wurde zu 21,1 % (n=4) angegeben. Andere Beschwerden wie Otorrhö und Schwindel machten 5,3 % (n=1) der Beschwerden aus.

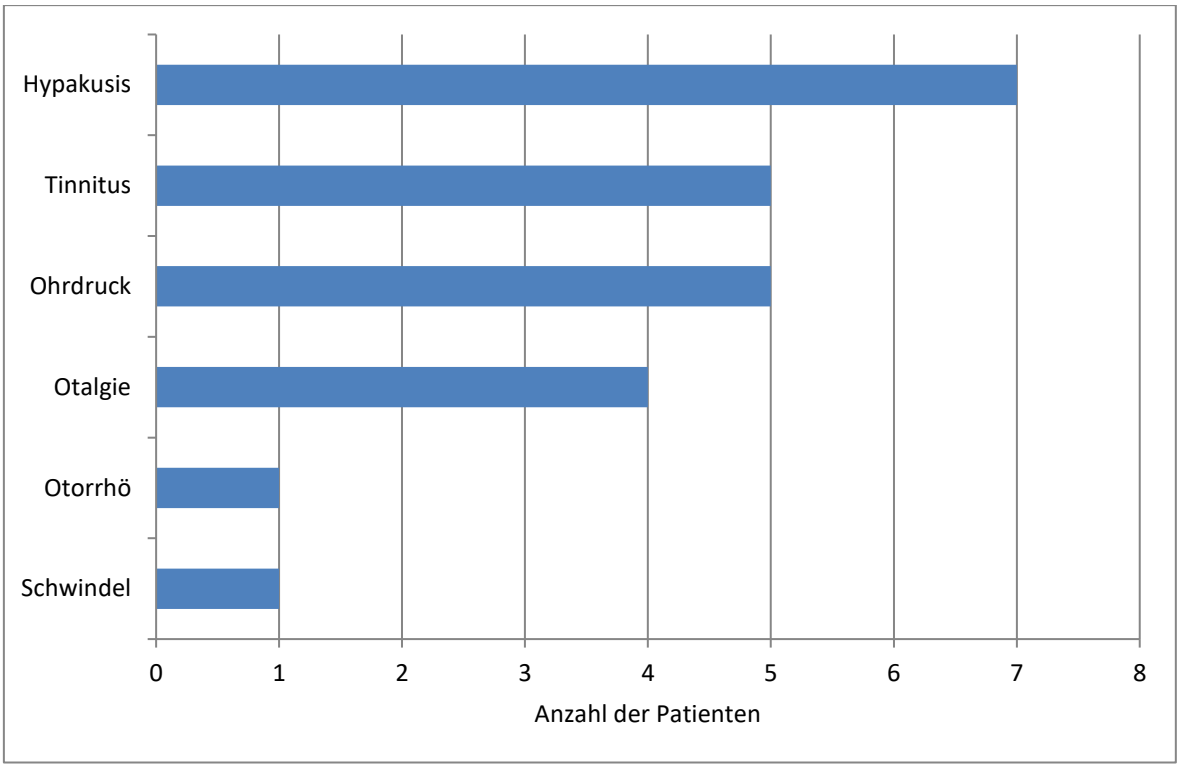

Abb.15: Unmittelbare Ohrbeschwerden (2008-2014) nach Entfernung oder Verlust des T-Tube-Paukenröhrchens nach transtympanaler Instillation von Natriumchlorid mit gleichzeitiger T-Tube-Paukenröhrchen-Einlage (2008-2013) im Dominikus-Krankenhaus in Düsseldorf.

3.12 Das kontralaterale Ohr

Zum Zeitpunkt der Nachuntersuchung wurde jeweils das kontralaterale Ohr, das vermeintlich gesunde Ohr, untersucht. 32,4 % (n=11) der Patienten hatten ein reizloses gesundes Trommelfell zum Zeitpunkt der Nachuntersuchung. Bei 23,5 % (n=8) der Patienten war ein TPR in situ bei Zustand nach TTI von NaCl mit gleichzeitiger TPR-Einlage, bei weiteren 17,6 % (n=6) war ein PR in situ. Ein Zustand nach Tympanoplastik herrschte in 20,6 % (n=7), eine Mikrotie in einem Fall.

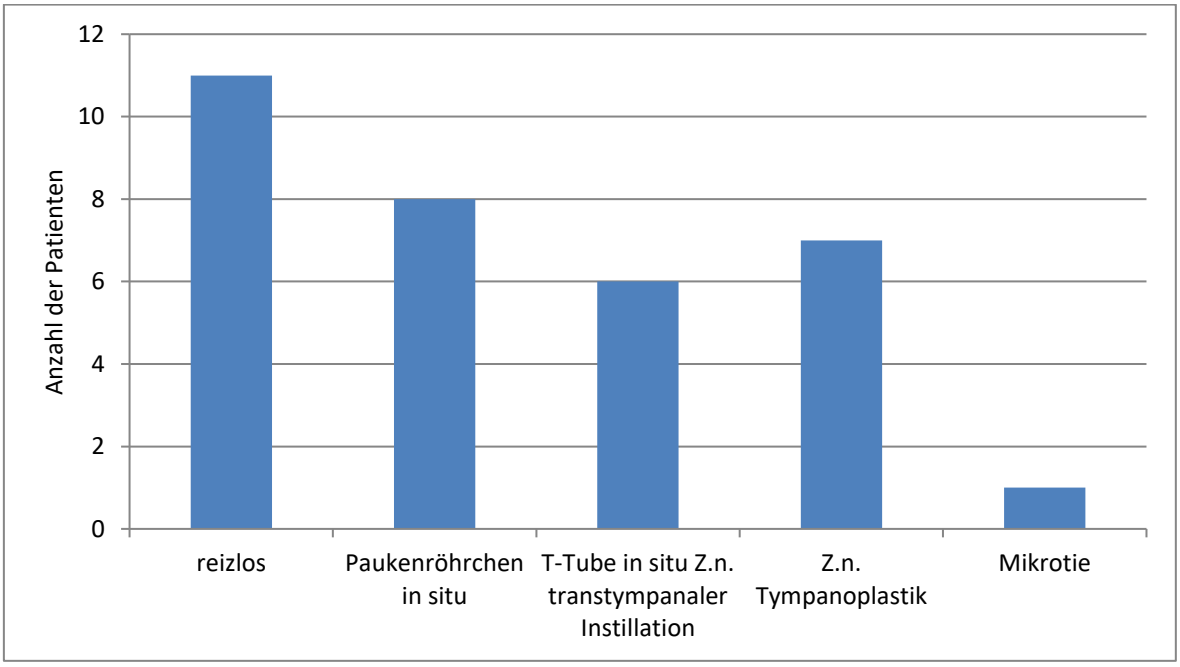

Abb.16: Der Zustand des kontralateralen Ohres zum Zeitpunkt der Nachuntersuchung (2013-2014) im Dominikus-Krankenhaus in Düsseldorf.

3.13 Der Trommelfellbefund nach TTI von NaCl mit gleichzeitiger TPR-Einlage

Das Patientenkollektiv mit TPR in der Trommelfellebene zum Zeitpunkt der Nachuntersuchung zeigte drei unterschiedliche Befunde. Ein regelrechtes Trommelfell mit TPR in der Trommelfellebene zeigte sich in 92,9 % (n=26) der Fälle. Ein retrahiertes oder adhäsives Trommelfell mit TPR im Trommelfell zeigte sich jeweils in 3,6 % (n=1) der Fälle. In fünf Fällen erfolgte als Begleiteingriff die BET. Diese Fälle bilden ein Fünftel der Kohorte mit regelrechtem Trommelfell mit TPR im Trommelfell.

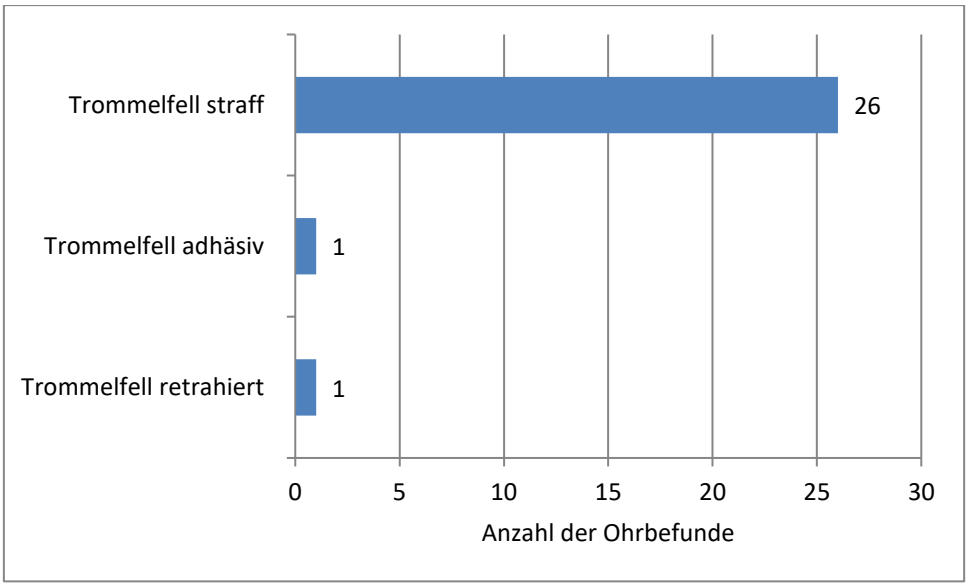

Abb.17: Befundbeschreibung des behandelten Ohres nach transtympanaler Instillation von Natriumchlorid mit T-Tube-Paukenröhrchen-Einlage (2008-2013) im Dominikus-Krankenhaus in Düsseldorf mit T-Tube-Paukenröhrchen im Trommelfell zum Zeitpunkt der Nachuntersuchung (2013-2014).

Das Patientenkollektiv ohne TPR im Trommelfell weist unterschiedlich Befunde auf. Ein reizloses intaktes Trommelfell wurde mit 21,1 % (n=4) der Fälle genau so häufig wie ein Trommelfelldefekt diagnostiziert. Eine erneute Rezidivadhäsion trat in 36,8 % (n=7) der Fälle auf.

Paukenergüsse wurden in 10,5 % (n=2) der Fälle beobachtet, in einem Fall einhergehend mit einer Trommelfelladhäsion. Trommelfellretraktionen zeigten sich in 15,8 % (n=3) der Fälle.

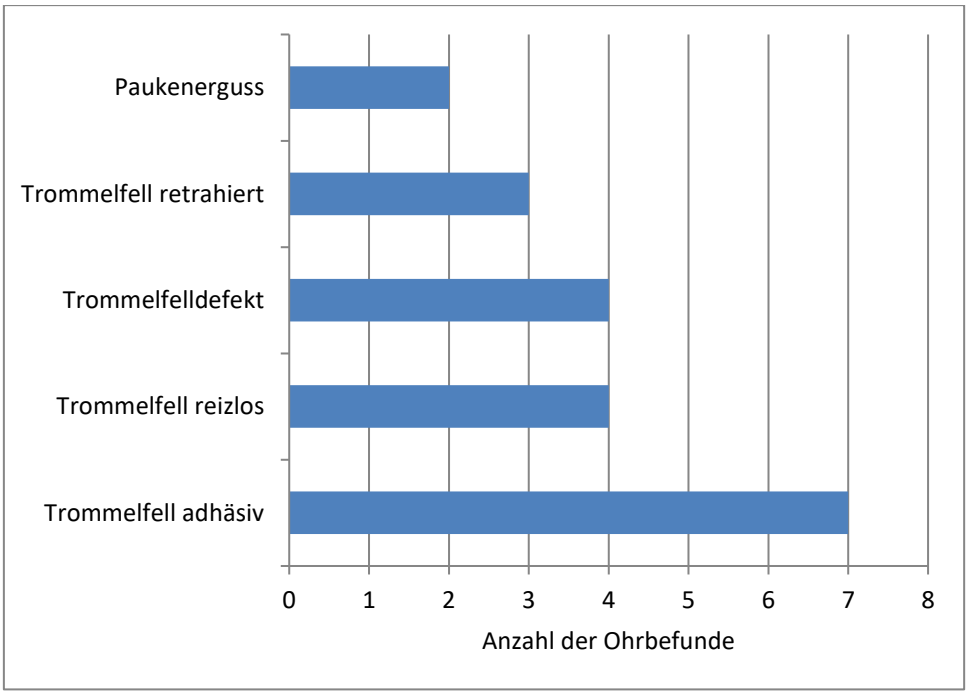

Abb.18: Befundbeschreibung des behandelten Ohres nach transtympanaler Instillation von Natriumchlorid mit T-Tube-Paukenröhrchen-Einlage (2008-2013) im Dominikus-Krankenhaus in Düsseldorf nach Entfernung oder Verlust des T-Tube-Paukenröhrchens zum Zeitpunkt der Nachuntersuchung (2013-2014).

3.14 TAP nach TTI von NaCl mit gleichzeitiger TPR-Einlage

Bei den Patienten, die zum Zeitpunkt der Nachuntersuchung das TPR in der Trommelfellebene hatten, zeigte sich in 92,9 % (n=26) der Fälle kein erneuter TAP. In 7,1 % (n=2) der Fälle hatte sich ein erneuter RTAP entwickelt.

Bei den Patienten, die kein TPR mehr in der Trommelfellebene hatten, zeigte sich in 52,6 % (n=10) der Fälle ein erneuter RTAP. In 47,4 % (n=9) der Fälle konnte kein erneuter RTAP nachgewiesen werden.

Die Wahrscheinlichkeit, einen RTAP zu entwickeln, ist signifikant höher nach Entfernung oder Verlust der Paukendrainage (P=0). Von den TAP, die nach TTI von NaCl mit gleichzeitiger TPR-Einlage erneut aufgetreten waren, wurde der Grad bestimmt. Ein Grad 1 TAP trat in 33,3 % (n=4) der Fälle auf, ein Grad 2 TAP

ließ sich in 16,7 % (n=2) der Fälle, eine Grad 3- und Grad 4-Adhäsion hingegen in 25 % (n=3) der Fälle beobachten.

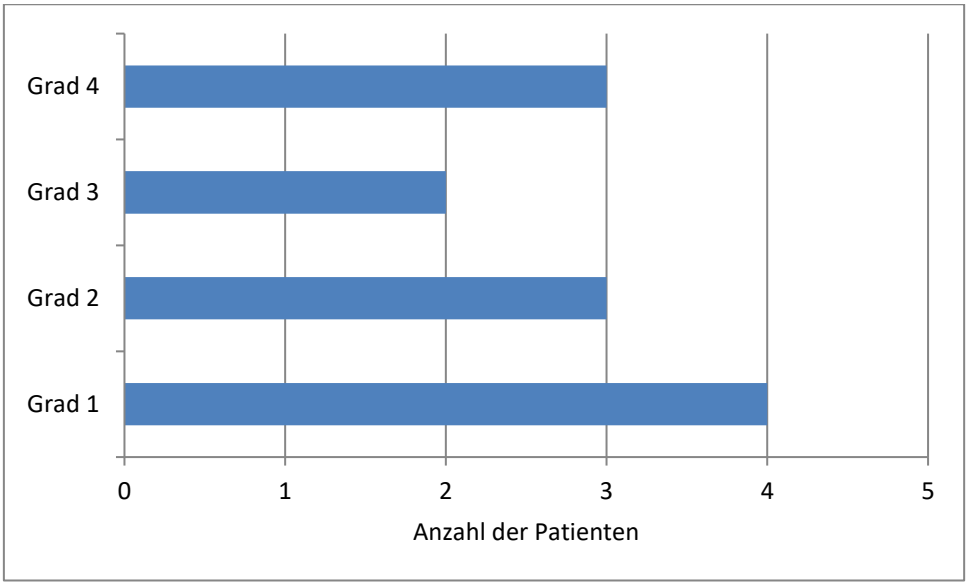

Abb.19: Rezidiv-Trommelfell-Adhäsivprozess-Gradeinteilung der aufgetretenen Rezidiv-Trommelfell-Adhäsivprozesse nach transtympanaler Instillation von Natriumchlorid mit T-Tube-Paukenröhrchen-Einlage (2008-2013) im Dominikus-Krankenhaus in Düsseldorf zum Zeitpunkt der Nachuntersuchung (2013-2014).

4. Diskussion

4.1 Der TAP

Ein TAP kann in jedem Patientenalter auftreten. In dieser Studie lag der Altersdurchschnitt bei 23 Jahren. Zum Zeitpunkt der TTI von NaCl mit gleichzeitiger TPR-Einlage war ein Drittel der Patienten nicht älter als 10 Jahre alt. Eine anatomische Besonderheit der ET im Kindesalter bedingt das häufige Vorkommen von Kindern mit TAP. Die kindliche Tube ist nur halb so kurz wie im Erwachsenenalter, zeigt ein verändertes Längenverhältnis von 1 zu 8, im Vergleich zum Erwachsenen von 1 zu 4, zwischen Pars ossea und cartilaginea. Die ET der Kinder hat außerdem einen flacheren Neigungswinkel zur Horizontalen. Eine neuromuskuläre Schwäche der peritubaren Muskulatur und eine Instabilität der Tubenwand, bedingt durch eine dünn angelegte Lamina medialis des Tubenknorpels, führen zu einer Prädisposition zur Tubendysfunktion im Kindesalter [4]. Aufgrund dieser Faktoren sind Kinder empfänglich für chronische Tubenbelüftungsstörungen mit rezidivierenden Otitiden, die nach entsprechender Krankheitsdauer zur Entwicklung eines TAP führen können.

Die Mehrheit der beteiligten Patienten war nicht mehr im Kindesalter, sondern erwachsen. Die anatomischen und physiologischen Besonderheiten der kindlichen Tube führen zu einer Anfälligkeit für Otitiden und Tubenventilationsstörungen. Im Allgemeinen endet diese Anfälligkeit mit dem Wachstum des Kopfes und der ET. Die Funktion der Tube wird rehabilitiert. Patienten mit TAP weisen auch im höheren Alter Otitiden, Paukenergüsse und mehrfache PR-Versorgungen auf, so dass die physiologischen und anatomischen Veränderungen sich nicht auf die Funktion der ET positiv auswirken.

In einer Studie konnte dargelegt werden, dass Patienten mit rezidivierenden Otitiden in der Kindheit nachweislich eine schlechtere TUF im Erwachsenenalter aufweisen [54]. Die häufigste Ursache für die Entwicklung eines TAP ist eine anhaltende Tubenbelüftungsstörung mit einem vom Alter unabhängigen chronischen Verlauf.

Die TTI von NaCl mit gleichzeitiger TPR-Einlage war für die wenigsten Patienten der erste operative Eingriff. Die Mehrheit wurde im Vorfeld adenotomiert und mit PR versorgt. Mehrfache PR-Einlagen erfolgten häufig. Die Adenotomie wird im Kindesalter durchgeführt bei anhaltender Nasenatmungsbehinderung, chronischer Mundatmung, Rhonchopathie und wiederholten Infekten des oberen Atemtraktes. Eine bedeutende Indikation für die Adenotomie ist die Otitis Media mit bleibendem Paukenerguss [58].

Eine Adenotomie wird zur Besserung der TUF durchgeführt, da eine mechanische Verlegung des Tubenostiums durch Adenoide aufgehoben wird. Die Mehrheit der Patienten mit TAP wurde im Vorfeld adenotomiert. Diese Gegebenheit ist ein Hinweis auf wiederholte Otitiden und Paukenergüsse vor der Entwicklung eines TAP, die durch konservative Maßnahmen nicht mehr ausreichend zu behandeln waren.

Mehrfache PR-Einlagen sind ein Hinweis auf langanhaltende Tubenbelüftungsstörungen. Eine PR-Einlage erfolgte bei zwei Dritteln der Patientenkohorte vor der Behandlung. Die mehrfache PR-Einlage vor der Entstehung eines TAP kann als eine Ursache im Krankheitsgeschehen betrachtet werden, weil diese sich auf die Integrität des Trommelfells auswirken kann. Trommelfellatrophien, Tympanoskleroseplaques und Trommelfellretraktionen werden als Folgen einer PR-Einlage beschrieben [20].

Mehrfache Parazentesen mit nachfolgender PR-Einlage können zur partiellen Destruktion der Lamina propria und Vernarbung des Trommelfells führen und folglich eine Schwächung der Trommelfellstruktur herbeiführen. Für die Entwicklung eines TAP können diese Bereiche eine Prädisposition darstellen, da infolge eines langanhaltenden negativen Mittelohrdruckes diese Trommelfellbereiche bevorzugt kollabieren und mit dem Mittelohr adhärent werden können.

Als führendes klinisches Symptom wurde eine Hypakusis am häufigsten genannt. Die Symptome, die am zweithäufigsten genannt wurden, sind der Ohrdruck und die Otalgie. Viele Patienten berichteten über keine Beschwerden und der TAP wurde zufällig diagnostiziert. Ein TAP Grad 3 und Grad 4 nach Sade führt zum Kontakt und zur Fixierung des Trommelfells am Promontorium, folglich wird das freie Schwingen des Trommelfells verhindert und die physiologische Trichterform geht verloren. Es entwickelt sich eine Schallleitungsschwerhörigkeit, die bei der Mehrheit der Patientenkohorte durch einen negativen Test nach Rinne vor der Behandlung erkennbar wird. Die Hörschwelle vor dem Eingriff liegt in der Regel zwischen 20 und 30 dB und kann folglich als Normakusis und in manchen Fällen als geringgradige Hypakusis bezeichnet werden. Im Falle eines gesunden Ohres auf der kontralateralen Seite können die Patienten die unterschiedlichen Hörschwellen jedoch unterscheiden und unter einer Hypakusis leiden.

Das kontralaterale Ohr war in weniger als der Hälfte der Fälle reizlos. Die Mehrheit der Patienten leidet auf der Gegenseite unter einer Tubenventilationsstörung, so dass sich häufig entweder ein PR zum Zeitpunkt der Operation im Trommelfell befand oder gelegt werden musste. In sieben Fällen herrschte ein Zustand nach Tympanoplastik und in sechs Fällen ein TAP auf der Gegenseite.

Dieses Ergebnis ist vergleichbar mit kontralateralen Ohren von Patienten mit einer unilateralen Cholesteatomerkrankung. Trommelfellveränderungen, Hörverlust und Mittelohrschwerhörigkeit sind in dieser Patientengruppe erhöht und weisen auf ein erhöhtes Risiko, eine Mittelohrpathologie zu entwickeln [12].

In einer weiteren Studie wurden über 200 Kinder mit einer erworbenen Cholesteatomerkrankung bezüglich des kontralateralen Ohres untersucht. In 52 % der Fälle konnten pathologische Veränderungen aufgezeigt werden. Die häufigsten waren Trommelfellretraktionstaschen [18]. Einerseits werden durch diese Ergebnisse die pathophysiologischen Zusammenhänge und das bilaterale Auftreten einer TAP und Cholesteatomerkrankungen deutlich, andererseits wird die Dringlichkeit aufgezeigt, dem Befund des kontralateralen Ohres besondere Aufmerksamkeit zu schenken.

4.2 Die TTI von NaCl mit gleichzeitiger TPR-Einlage

Die TTI von NaCl mit gleichzeitiger TPR-Einlage ist eine Methode, die auf eine Vorgehensweise anknüpft, die in den 60er Jahren Herr Professor Plester, damals Düsseldorf, später Tübingen etablierte. Bevor als diagnostisches Mittel eine Tympanometrie zur Verfügung stand, benutzte Plester die transtympanale Luftinsufflation, um eine Flüssigkeitsansammlung hinter dem Trommelfell zu beweisen bzw. auszuschließen. Diese Methode wurde aufgegriffen und auf TAP übertragen. Das maßgebliche Kriterium, welches die Therapierbarkeit eines TAP mithilfe dieser Methode definiert, ist die Unterscheidung, ob eine

Trommelfellverklebung oder Trommelfellverwachsung bei einem TAP Grad 3 oder Grad 4 besteht.

Die transtympanale Luftinsufflation zeigte sich unzureichend, um Verklebungen von Verwachsungen zu unterscheiden. Erst mithilfe der Flüssigkeitsinstillation können Trommelfellverklebungen durch eine Hydrodissektion gelöst werden. Da zur Unterscheidung zwischen einer Trommelfellverklebung und Trommelfellverwachsung zurzeit kein diagnostisches Mittel vorhanden ist, ist die Flüssigkeitsinstillation die einzige sichere Methode, die diesen Unterschied darlegen kann. Im Falle einer Verklebung kann diese vollständig gelöst und ein PR eingesetzt werden. Eine Trommelfellverwachsung muss tympanoplastisch scharf getrennt werden.

Bei diesem Eingriff sind unterschiedliche potentielle Risiken zu berücksichtigen. Einerseits kann es zur Alteration bzw. Perforation der Rundfenstermembran durch die verwendete Kanüle kommen und andererseits kann der durch die Flüssigkeit erzeugte Druck im Mittelohr, insbesondere wenn das Trommelfell sich nicht mobilisieren lässt, zu einer Ruptur der Rundfenstermembran führen. Keine bedeutende Komplikation verursachen punktuelle Mikrotraumen der Paukenschleimhaut. Eine Zerreißung des atrophierten Trommelfells muss als Komplikation in Erwägung gezogen werden. Die Relevanz der Risiken ist schwer einzuschätzen, weil der tatsächlich wirksame Druck, der durch die Flüssigkeit im Mittelohr erzeugt wird, nicht zu messen ist. Die unterschiedliche Konfiguration des Mittelohres und Compliance des adhäsiven Trommelfells als auch der durch den Operateur ungleich angewandte Einspritzdruck der Flüssigkeit lassen eine Berechnung des wirksamen Druckes nicht zu.

Die TTI von NaCl mit gleichzeitiger TPR-Einlage erweist sich dennoch risikoarm. Keine wesentlichen Komplikationen sind in dieser Studie aufgetreten.

Postoperative Ohrenschmerzen wurden von einem Viertel der Patienten genannt. Der Eingriff erfolgt in Allgemeinanästhesie und wurde von der Mehrheit der Patienten nicht belastend empfunden. Die Risiken des Eingriffs sind mit einer gewöhnlichen PR-Einlage vergleichbar. Das Unterspritzen des Trommelfells mit NaCl-Lösung erzeugt einen gewissen intratympanalen Druck, der das atrophierte adhäsive Trommelfell hebt. In dieser klinischen Studie zeigte sich in keinem Fall eine Schädigung des Innenohres mit konsekutivem Hörverlust. Die TTI von Flüssigkeiten ist ein etabliertes Verfahren in der HNO-Heilkunde. Kortison wird zum Beispiel zur Behandlung des akuten Hörsturzes intratympanal injiziert [40].

Die deutliche Mehrheit der untersuchten Patientenkohorte berichtete nach TTI von NaCl mit gleichzeitiger TPR-Einlage mit TPR-Drainage zum Zeitpunkt der Nachuntersuchung über keine Beschwerden. Das häufigste Symptom war ein Tinnitus. Unter einer Hypakusis litten vier Patienten und unter einer Otorrhö zwei Patienten von 26 Patienten mit Paukendrainage. Ein Drittel der Patienten hatte weder eine Verbesserung noch eine Verschlechterung der Hörleistung empfunden. Zwei Drittel der Patientenkohorte konnten eine Besserung der Hörleistung attestieren. Kein Patient berichtete über eine Verschlechterung der Hörleistung. Der Versuch nach Rinne war bei allen Patienten positiv. In der tonaudiometrischen Untersuchung wurde die Hörschwelle bei 1000 Hz im Durchschnitt um 9 dB verbessert. Es konnten eine signifikante Veränderung der Hörschwelle und Beschwerdelinderung gezeigt werden. Ein regelhaftes Trommelfell mit TPR in situ bei belüfteter Paukenhöhle konnte bei 26 Ohren diagnostiziert werden. In einem Fall war das Trommelfell zurückgezogen,

korrespondierend zu einem TAP Grad 1, in einem anderen Fall lag das Trommelfell auf den Gehörknöchelchen mit Kontakt zum Promontorium, in diesem Falle korrespondierend zu einem Grad 3 TAP.

Die Ergebnisse mit Paukendrainage können positiv beurteilt werden. Sowohl die präinterventionell genannten Beschwerden als auch der anatomisch pathologische Befund konnten zum großen Teil behoben werden. Nach TTI von NaCl mit gleichzeitiger TPR-Einlage kommt es zu einer Restitution des Trommelfells unter gesicherter Belüftung durch das TPR. Der pathophysiologische Prozess eines TAP erweist sich reversibel. Das Trommelfell mit TPR in situ ist straff und stabil. Folglich wird die Lamina propria des Trommelfells wieder aufgebaut.

Nach Lösung eines TAP ist die Abstinenz eines negativen Mittelohrdruckes von großer Bedeutung zur Restitution des Trommelfells. In zwei Ausnahmefällen kam es trotz gesicherter Belüftung durch das Langzeitpaukenröhrchen zu keiner Restitution. Einerseits ist an eine unvollständige Lösung der Trommelfelladhäsion zu denken, so dass Areale des Trommelfells auch nach dem Eingriff adhärent blieben, andererseits erfolgte eine anatomisch physiologische Restitution auch bei Abstinenz eines negativen Mittelohrdruckes in diesen Fällen nicht.

Die Besserung der Hypakusis und die Anhebung der Hörschwelle können durch die anatomisch physiologische Restitution des Trommelfells erklärt werden. Ein straffes und stabiles Trommelfell mit Paukendrainage leitet den auftreffenden Schall normwertig an die Gehörknöchelchen weiter und behebt eine präoperativ durch den TAP bedingte Schallleitungsschwerhörigkeit.

Die Ergebnisse dieser Studie zeigen, dass Patienten nach der Behandlung mit Paukendrainage von dem Eingriff profitieren. Die präinterventionellen

Beschwerden und Symptome werden gemindert, das Gehör verbessert sich und es kommt zu einer anatomischen Restitution des Trommelfells. Der Krankheitsprozess wird aufgehalten und ein Progress des TAP wird verhindert. Eine PR-Versorgung der Patienten mit TAP erscheint vielversprechend.

Nach elektiver Entfernung oder Verlust des TPR berichtete die Mehrzahl der Patienten über erneute Beschwerden. Das Hauptsymptom ist die Hypakusis, aber auch ein Ohrdruck oder eine Otalgie wurden angegeben. 4 von 15 Patienten hatten keine Beschwerden. Das Beschwerdebild ähnelt dem präinterventionellen Zustand der Patienten mit TAP. In der tonaudiometrischen Untersuchung veränderte sich die durchschnittliche Hörschwelle bei 1000 Hz im Vergleich zum präoperativen Zustand nicht. Rinne-negative Ergebnisse traten erneut auf. Sieben Trommelfelladhäsionen und drei Trommelfellretraktionen konnten festgestellt werden. In vier Fällen zeigten sich Trommelfellperforationen und in zwei Fällen bestand zusätzlich ein Paukenerguss. Vier reizlose Trommelfellbefunde konnten erhoben werden. Ein normwertiges Tympanogramm ließ sich in diesen vier Fällen ableiten. In weiteren vier Fällen war dies aufgrund einer Trommelfellperforation nicht möglich. In den restlichen 10 Fällen zeigte sich den Befunden entsprechend ein flaches Tympanogramm.

Eine Hörverbesserung konnte annähernd die Hälfte der Patienten wahrnehmen, die andere Hälfte konnte weder eine Verbesserung noch eine Verschlechterung feststellen. Ein Patient berichtete über eine Hörverschlechterung. Vier von 19 Ohren konnten durch die TTI von NaCl mit gleichzeitiger TPR-Einlage kuriert werden ohne dauerhafte Paukendrainage. Die durch die PR-Einlage gesicherte Belüftung führte zu einer Restitution des Trommelfells, die nach Entfernung bzw. Verlust des TPR bestehen blieb. Interessanterweise waren die erfolgreichen Fälle allesamt Kinder zwischen dem 5. und 10. Lebensjahr. Alle

anderen Ohren, außer denen die eine Trommelfellperforation aufwiesen, entwickelten einen erneuten RTAP.

Eine Trommelfellperforation aufgrund dieser Behandlung ist als eine Komplikation zu werten. Die Indikation zur Trommelfellverschlussplastik muss kritisch gestellt werden, weil bei einer pathologischen Mittelohrbelüftung das postoperative Outcome schlecht ist. Die vorhandene Perforation kann als natürliche Paukendrainage betrachtet werden, die vor einem RTAP schützt.

Nach Verlust oder Entfernung des TPR ist eine Heilung des Trommelfells möglich. Ebenfalls können sich ein RTAP oder eine Trommelfellperforation bilden. Die Paukendrainage nach TTI von NaCl mit gleichzeitiger TPR-Einlage wendet in der Mehrzahl der Fälle einen RTAP ab, da ein negativer Mittelohrdruck verhindert wird. Diese Protektion ermöglicht einen Wiederaufbau des meist ausgedünnten atrophierten Trommelfells mit einer Reorganisation der Lamina propria. In dieser Studie konnten lediglich 21 % der Ohren nach Verlust oder Entfernung der Paukendrainage weiterhin als geheilt betrachtet werden. Zu den Therapieversagern gehören die Patienten mit Trommelfellperforation und RTAP. Interessanterweise waren die erfolgreichen Fälle allesamt Kinder zwischen dem 5. und 10. Lebensjahr.

Wahrscheinlich ursächlich für die hohe Quote an RTAP ist eine weiterhin vorhandene Tubenventilationsstörung, die nach Beendigung der Paukendrainage erneut wirksam wird und zu einem Kollaps mit Verklebung des Trommelfells führt.

Im Falle der Kinder mit einem gesunden Trommelfell nach Beendigung der Paukendrainage kann die Reifung der ET einhergehend mit dem kraniofazialem Wachstum zur Ausheilung einer chronischen Tubenfunktionsstörung führen. Der Trommelfellumbau bzw. die Restitution der Lamina propria könnte im

Kindesalter umfassender stattfinden, so dass eine gewisse Protektion vor einem erneuten Kollaps des Trommelfells bzw. einem pathologischen Umbau besteht.

4.3 Der RTAP

Von 19 nachuntersuchten Ohren ohne TPR im Trommelfell konnten vier gesunde Ohren, vier Ohren mit einer Trommelfellperforation, zwei Ohren mit Paukenerguss und 10 RTAP diagnostiziert werden. Unter genauer Betrachtung der erfolgreichen Fälle wird auffällig, dass es sich ausschließlich um Kinder zwischen dem 5. und 10. Lebensjahr handelt. Falls die Trommelfellperforation zuwuchs, entwickelte der Großteil der Patienten eine erneute Adhäsion. Dieses Ergebnis lässt sich durch einen wiederauftretenden negativen Mittelohrdruck bei chronischer Tubenbelüftungsstörung erklären. Die ausgeglichenen Druckverhältnisse, die durch das TPR gesichert wurden, können nach PR-Entfernung in den meisten Fällen nicht aufrechterhalten werden. Ein langfristiger therapeutischer Ansatz wäre die BET zur Therapie der chronischen Tubenbelüftungsstörung.

Ein negativer Mittelohrdruck entwickelt sich zügig, der unmittelbar auf das geheilte Trommelfell wirkt, welches schließlich kollabiert und erneut adhäsiv wird.

Alle perforierten Trommelfelle entwickelten weder eine Retraktion noch Adhäsion. Ein negativer Mittelohrdruck ist notwendig zur Entwicklung einer Retraktion und Adhäsion. Um nach der TTI von NaCl mit gleichzeitiger TPR-Einlage einen Trommelfell RTAP zu vermeiden, muss die erneute Entwicklung eines anhaltenden negativen Mittelohrdruckes verhindert werden. Dies kann einerseits durch eine erneute PR-Einlage vor der Entstehung eines RTAP

erfolgen, andererseits müssen alle therapeutischen Möglichkeiten betrachtet werden, die eine suffiziente Mittelohrbelüftung wiederherstellen können. Die konsequente Behandlung der chronischen Tubendysfunktion spielt hierbei die entscheidende Rolle.

Die Behandlungsmöglichkeiten unterteilen sich in interventionelle und nicht interventionelle Eingriffe. Pharmakologische Maßnahmen stehen zur Verfügung, wie zum Beispiel Applikationen von nasalen Steroiden, Antihistaminika mit Epinephrinzusatz und abschwellende Substanzen, sowie praktische Übungen wie das Politzer Manöver [32]. Als chirurgische Maßnahmen sind die BET und die Laser Tuboplastie anzuführen. Die BET über das nasopharyngeale Tubenostium ist ein neues Therapieverfahren zur Behandlung chronisch obstruktiver Tubenventilationsstörungen. Bei der BET handelt es sich um ein operatives Verfahren, welches in Vollnarkose durchgeführt wird. Transnasal wird mit Hilfe eines Tubenendoskopes ein spezieller Ballonkatheter mit einer Ballonlänge von 2 cm über das pharyngeale Tubenostium eingeführt und vorgeschoben.

Die Dilatation des Ballons erfolgt mit physiologischer NaCl-Lösung und wird für zwei Minuten empfohlen. Unklar bleibt der genaue Wirkmechanismus der BET. Möglicherweise ist das Lösen von Verklebungen und Vernarbungen sowie Mikrofrakturen im Tubenknorpel verantwortlich für eine dauerhafte Erweiterung der Tube [52].

Die normwertige TUF ist entscheidend für den Erfolg aller operativer Interventionen am Trommelfell bzw. Mittelohr. In einer klinischen Studie wurde vor einer Tympanoplastik die TUF mit Hilfe eines modifizierten Druckausgleich-Testes, dem sogenannten Deflations-Inflationstest, bei perforiertem Trommelfell geprüft. Hierbei konnte gezeigt werden, dass eine gute TUF mit einem positiven Hörerfolg nach Tympanoplastik Typ 1 korreliert [11].

Patienten mit TAP verfügen über eine schlechte TUF. Der angestrebte Therapieerfolg ist abhängig vom Potenzial der aufgeführten Maßnahmen zur Verbesserung der TUF.

Die aktuellen klinischen Studien lassen keine eindeutigen Schlüsse hinsichtlich der therapeutischen Bemühungen zur Verbesserung der TUF zu, da diese uneinheitlich definiert wird und sich demnach die Ergebnisse nicht sicher einordnen lassen. Beispielsweise konnte eine klinische Studie die Effektivität der Nasalen-Steroid-Applikation zur Behandlung der Tubendysfunktion nicht bestätigen [32].

Die Ergebnisse der chirurgischen Therapien erscheinen vielversprechend. Die Laserablation der hinteren Tubenzirkumferenz zur Behandlung der Tubendysfunktion verbessert die Mittelohrbelüftung in ca. 70 % der Fälle [46].

12 Monate nach erfolgter BET konnte eine ausgeprägte Verbesserung mit Normalisierung der TUF in 49 % der Fälle beobachtet werden [52].

Die Ergebnisse einer Therapie der Tubendysfunktion richtig einzuschätzen ist schwierig, da eine eindeutige Diagnose durch die otologische Diagnostik schlecht evaluiert ist und sich zu aufwendig gestaltet. Die Anamneseerhebung ist das wichtigste Instrument zur Einschätzung der TUF [24]. Spezielle Fragebögen werden deshalb eingesetzt, um das Ausmaß der Erkrankung zu erkennen. Tubenscores werden durch die Fragebögen berechnet, die auf subjektiven Angaben der Patienten basieren. Die Objektivierung der TUF wird anhand der verfügbaren Messinstrumente, wie zum Beispiel dem Tympanogramm oder der Tubenmanometrie nach Esteve, durchgeführt. Die Befunderfassung gestaltet sich schwierig, da ein klassisches klinisches Korrelat in diesen Untersuchungen fehlen kann. Ein wiederholt nicht durchführbares Vasalva-Manöver bildet das wichtigste Kriterium [45].

Aus Momentaufnahmen und mit Hilfe nicht physiologischer Über- und Unterdrücke auf das Abbild der TUF zu schließen, ist nur bedingt möglich. In den aktuellen Studien fehlt häufig bei den untersuchten Probanden ein organisches Korrelat zur beschriebenen Tubendysfunktion. Die Patienten klagen über Druck auf dem Ohr und dem unmöglichen Durchführen des Vasalva-Manövers, bei meist mikroskopisch belüftetem Mittelohr mit reizlosem Trommelfell.

Neuere Studien prüfen die Wirksamkeit der BET zur Behandlung pathologischer Ohrbefunde, wie beispielsweise Paukenergüsse und Trommelfell-Retraktionen. In einer dieser neueren klinischen Studien wurden 27 Patienten mit langjährigen chronischen Mittelohrergüssen mit der BET behandelt.

Es handelt sich um voroperierte Patienten mit Zustand nach mehrfachen PR-Einlagen oder Tympanoplastiken. Diese Patienten entwickelten trotz Ausschöpfung aller konservativen Maßnahmen persistierende Paukenergüsse. Bei 18 dieser 27 Patienten konnte durch 3-5 Dilatationen im Abstand von jeweils 12 Wochen eine komplette Beschwerdefreiheit bei geschlossenem reizlosen Trommelfell erreicht werden [56]. In einer anderen Studie wurden neun Patienten mit Paukenergüssen mithilfe der BET therapiert, 50 % der Ohren konnten geheilt werden. Eine weitere Gruppe bestand aus sieben Ohren mit Trommelfellretraktion, vier Ohren waren zwei Monate nach BET geheilt [45]. Weitere und größer angelegte Studien, insbesondere mit einer angemessenen Kontrollgruppe werden nachfolgen müssen, um den therapeutischen Nutzen der BET sicher einzuordnen und die Wirksamkeit hinsichtlich der Heilung eines pathologischen Ohrbefundes zu beweisen [25].

Fortgeschrittene TAP sind durch die TTI von NaCl mit gleichzeitiger TPR-Einlage heilbar. Hierbei ist zu berücksichtigen, dass es sich bei den erfolgreichen Fällen um Kinder zwischen dem 5. und 10. Lebensjahr handelt. Häufig entwickeln sich insbesondere im Erwachsenalter, wenn keine Trommelfellperforationen

auftreten, wieder RTAP. Der Erfolg der Behandlung nach PR-Extrusion ist verknüpft mit einer rehabilitierten und normwertigen TUF. Die positiven Ergebnisse im Kindesalter scheinen möglicherweise auch dem kraniofazialen Wachstum und der Reifung der ET geschuldet.

Inwiefern und mit welchem Erfolg die TUF durch chirurgische und nicht chirurgische Maßnahmen wiederherstellbar ist, lässt sich anhand der aktuellen Studienlage nicht eindeutig beantworten. Eine Studie, die die TTI mit TPR-Einlage mit gleichzeitiger BET untersucht, wäre sinnvoll. Weitere prospektive Studien sind notwendig.

4.4 Die optimale Therapie des TAP

Ein TAP kann konservativ oder operativ therapiert werden. Beide Therapieansätze bieten gewisse Vor- und Nachteile. Einen TAP lediglich zu beobachten wird als „Watch and Wait“ bezeichnet. Der Vorteil dieser Vorgehensweise liegt im Verzicht auf einen operativen Eingriff. Eine Allgemeinnarkose und postoperative Schmerzen bleiben den Patienten erspart. Ein Nachteil dieses Therapieansatzes ist, dass ein Progress eines TAP sehr schwierig vorherzusehen ist. Binnen weniger Monate kann sich ein Cholesteatom entwickeln, andererseits können Trommelfelladhäsionen über Jahrzehnte in einem stabilen Zustand verbleiben. Das Voranschreiten des Krankheitsprozesses lässt sich nicht vorhersehen. Aufgrund dieser Tatsache können eindeutige Zeiträume für Kontrolluntersuchungen nicht sicher definiert werden. 4- bis 6-monatige Intervalle werden vorgeschlagen. Zu beachten ist, dass engmaschige Kontrollen nur möglich sind bei entsprechend hoher Patientencompliance [5].

Symptomatische Patienten, die unter Hypakusis, Otalgie oder Ohrdruck leiden, werden durch „Watch and Wait“ keine Beschwerdelinderung erfahren, da diese weiterhin unter den Krankheitssymptomen leiden müssen. Folglich profitieren vom „Watch and Wait“ diejenigen Patienten, die anamnestisch wenig oder keine Krankheitssymptome aufweisen.

Die Knochenarrosion der Gehörknöchelchen ist eine irreversible Folge eines TAP. Eine Zerstörung oder Luxation der Gehörknöchelchen kann die Hörfähigkeit der Patienten dauerhaft beeinträchtigen. Die Gefahr beim „Watch and Wait“ besteht in versäumter Therapie dieses pathologischen Prozesses. Vorgeschlagen wird, den TAP nicht nur otoskopisch zu kontrollieren, sondern auch regelmäßige audiologische Kontrollen durchzuführen. Eine Mittelohrschwerhörigkeit von unter 20 dB rechtfertigt demnach ein weiteres Abwarten, steigt die Mittelohrschwerhörigkeit über 20 dB ist eine operative Therapie indiziert [2]. Diese Therapieempfehlung ist einzuschränken, weil die Zerstörung der Gehörknöchelchen sich nicht direkt proportional zum Grad eines TAP oder der Schwere einer Mittelohrschwerhörigkeit verhält [22]. Das Therapiekonzept des „Watch and Wait“ sollte bei beginnenden und niedriggradigen TAP, symptomarmen Patienten und bei einer hohen Patientencompliance angewendet werden.

Im Gegensatz zum „Watch and Wait“ steht das operative Verfahren der Tympanoplastik. Als operative Maßnahme ist diese verbunden mit einem stationären Krankenhausaufenthalt und einer Nachsorge, da die Gehörgangstamponaden im poststationären Verlauf entfernt werden müssen. Der Vorteil einer Tympanoplastik liegt in der Eröffnung der Paukenhöhle und sicheren Kontrolle der Mittelohrpathologie, da einwachsendes Epithel insbesondere in den Aditus ad antrum ausgeschlossen werden kann. Die Gehörknöchelchen können überprüft und insgesamt die Mittelohrsituation

inspiziert werden. Der Eingriff kann, wenn notwendig, bei entsprechender Pathologie erweitert werden. Ein gewisses Operationsrisiko im Sinne einer iatrogenen Schädigung von Mittelohr und Innenohrstrukturen ist zu bedenken. Beim Präparieren und Lösen des adhärenten Trommelfells von der Kette und der medialen Paukenwand kann es zu einem Einreißen des dünnen Trommelfells kommen. Aus kleinsten Resten des Trommelfells, die nach der Tympanoplastik in der Pauke verbleiben, können sich Cholesteatome entwickeln. Die Schäden der Schleimhaut der Mittelohrmukosa, die durch die Tympanoplastik entstehen, können zu Vernarbungen und Briden führen, die sich nachteilig auf die Mittelohrphysiologie auswirken.

Eine retrospektive Studie konnte zeigen, dass drei von fünf Patienten (60 %) nach Tympanoplastik keine postoperativen Komplikationen entwickelten. In 11 % der Fälle litten die Patienten postoperativ unter Schwindel, Übelkeit und Erbrechen. Sensorineuraler Hörverlust, Blutungen, lokale Infektionen, Fazialisparese und endokranielle Komplikationen gehören zu den selteneren Risiken [15].

Das Trommelfell wird durch ein Knorpeltransplantat versteift. Bei persistierenden negativen Drücken im Mittelohr ist das Trommelfell bis zu einem gewissen Grad gegenüber erneuten Adhäsionen geschützt. Die Pathophysiologie eines TAP wird kausal nicht behandelt, dennoch wird eine stabile Ohrsituation geschaffen. Trommelfellareale, die nicht durch das Knorpeltransplantat gestützt werden, bleiben anfällig für Retraktionen und Adhäsionen. Um dies zu vermeiden wird empfohlen, mit dem Knorpeltransplantat möglichst das ganze Trommelfell abzudecken [33]. Ein mit Knorpel vollständig unterfüttertes Trommelfell verhindert die mikroskopische Einsicht hinter das Trommelfell, so dass die frühzeitige Erkennung eines wachsenden Cholesteatoms nicht möglich ist [16]. Die Tympanoplastik wird bei

höhergradigen TAP empfohlen. Eine Indikation zur Tympanoplastik besteht bei TAP Grad 3 und Grad 4 [2]. Der anatomische Erfolg und der erreichte Hörgewinn bei einem Grad 3 TAP ist nach Tympanoplastik höher als bei einem Grad 4 TAP. Nach operativer Sanierung eines Grad 4 TAP können eine erneute Retraktion bzw. ein Cholesteatom auftreten [7]. Die Entstehung eines Grad 4 TAP sollte dringlich vermieden werden.

Die Tympanoplastik als sanierender Eingriff ist bei höhergradigen TAP indiziert. Eine Cholesteatomerkrankung bzw. eine Gehörknöchelchenarrosion können sicher ausgeschlossen werden. Bei unerwarteten Mittelohrpatholgien kann in gleicher Sitzung gehandelt werden.

Die TTI von NaCl mit gleichzeitiger TPR-Einlage lässt sich zu den operativen Therapien einordnen. In Vergleich zu einer Tympanoplastik kann die TTI von NaCl mit TPR-Einlage als ein minimal invasiver Eingriff betrachtet werden.

Eine PR-Einlage ist ein etabliertes Verfahren in der HNO-Heilkunde. Im Falle eines TAP erfolgt diese häufig bei unkomplizierten Grad 1 und 2 TAP. Das PR kann in ein vorhandenes Mittelohrlumen eingelegt werden. Viele beginnende Retraktionen bzw. Adhäsionen können auf diese Art und Weise behoben werden [7]. Die PR Einlage gestaltet sich bei höhergradigen Adhäsionen schwierig. Falls lufthaltige Trommelfellareale neben einer Adhäsion am Promontorium bestehen, so verbleibt die Adhäsion trotz erfolgter PR-Einlage. Mit der TTI von NaCl mit gleichzeitiger TPR-Einlage gelingt es im Falle eines Grad 3 TAP diesen in der Regel zu lösen. Nicht jede Adhäsion kann gelöst werden, so dass in diesen Fällen der Eingriff nicht gelingt. Es ist angeraten, im Vorfeld über eine Erweiterung des Eingriffs in Form einer Tympanoplastik aufzuklären, damit diese dann gegebenenfalls in gleicher Sitzung erfolgen kann. Eine unzureichende Trommelfelllösung, die auf Verwachsungen mit dem Mittelohr

beruht und nicht durch eine Hydrodissektion gelöst werden kann, bedarf der Tympanoplastik.

Die TTI von NaCl mit gleichzeitiger TPR-Einlage kann ambulant erfolgen und die Patienten müssen nicht nachbehandelt werden. In dieser klinischen Studie wurde der Eingriff selten als solitärer Eingriff durchgeführt, häufig wurde eine Adenotomie mit PR-Einlage auf der Gegenseite durchgeführt. Die BET, eine Tympanoplastik oder andere HNO-Eingriffe können in gleicher Sitzung erfolgen. Bei einer unilateralen Cholesteatomerkrankung bietet sich diese Behandlung als elegantes Verfahren an, um einen kontralateralen TAP gleichzeitig zu beheben. Operationstechnisch kann es sich problematisch erweisen, eine kleine Parazentese in das gelöste Trommelfell zu setzen, da das Trommelfell eine schlaffe Konsistenz aufweist, was ein Einreißen des Trommelfells im Rahmen eines Parazenteseschnittes begünstigt. Eine Kettenarrosion und Unterbrechung der Gehörknöchelchenkette kann durch eine TTI von NaCl mit gleichzeitiger TPR-Einlage nicht geheilt werden. Zwar kann das Trommelfell sich erneut stabil ausrichten, trotzdem bleibt die Kettenunterbrechung weiterhin bestehen, so dass folglich zur Hörverbesserung eine Tympanoplastik notwendig bleibt.

Die möglichen Komplikationen einer PR-Einlage müssen beachtet werden. Die häufigste Komplikation ist die Otorrhö. Nach Langzeitpaukenröhrchen-Einlage können eine Myringosklerose, Trommelfellatrophien, Retraktionen, Granulationsbildung, aber auch bleibende Trommelfellperforationen auftreten. Mit Perforationsraten von 16,6 % bis 35 % kann gerechnet werden [60]. Die Patienten mit TPR müssen daher weiterhin regelmäßig betreut und kontrolliert werden, besonders nach Entfernung oder Verlust des TPR, da Trommelfellpathologien und insbesondere Trommelfellperforationen auftreten können. Nach der Behandlung sollte der Zeitraum, bis das TPR entfernt oder verloren geht, so lange wie möglich aufrecht erhalten werden. Im Unterschied

zu den gewöhnlichen PR, die 6 bis 12 Monate im Trommelfell verbleiben, wurden TPR Langzeitröhrchen in dieser Studie verwendet. TPR können jahrelang im Trommelfell verbleiben. Der Zeitpunkt der TPR-Entfernung muss sorgfältig gewählt werden, um einen frühzeitigen RTAP zu vermeiden. Nach zwei Jahren Verweildauer wird über ein signifikant erhöhtes Risiko, eine Infektion bzw. Otorrhö zu entwickeln, berichtet. Nach drei Jahren steigt das Risiko einer permanenten Perforation und nach vier Jahren können vermehrt Fremdkörperreaktionen und Granulationen entstehen [29].

Die Patienten sind durch die PR wenig in ihrem Alltag eingeschränkt. Trotzdem muss beim Duschen, Baden und Schwimmen sowie beim Wassersport auf die Ohren geachtet werden. Empfohlen werden Ohrschutz, Badekappen und auf Tauchen zu verzichten, um eine Infektion durch penetrierendes Wasser zu verhindern [19]. Schwimmen auf der Wasseroberfläche kann bedenkenlos trotz PR und ohne Ohrschutz stattfinden [59].

Die Ergebnisse dieser Studie belegen, dass Patienten während der Dauer der Paukendrainage von dem Eingriff profitieren. Eine Progression des TAP kann verhindert werden. Die Patienten hören besser und sind wenig in ihrem Alltag eingeschränkt. Trotz dieser Vorteile sind regelmäßige Kontrollen notwendig, da Komplikationen, wie zum Beispiel eine Otorrhö, behandelt werden müssen. Der Zeitpunkt eines TPR-Wechsels oder einer dauerhaften Entfernung muss kritisch bedacht werden, um Patienten so wenig wie möglich zu belasten. Der Nachteil dieser Therapie ist, dass nach Verlust oder Entfernung der Paukendrainage sich häufig eine RTAP oder eine Trommelfellperforation bilden können. Die dauerhafte Heilung des Ohres bleibt in einem Großteil der Fälle nach Beendigung der Paukendrainage ungewiss.

Welche Therapie ist die optimale Therapie des TAP? In den oberen Abschnitten wurden die Vor- und Nachteil der konventionellen Therapien und der TTI von NaCl mit gleichzeitiger TPR-Einlage genannt. Aktuell existiert keine Studie, die statistisch einen Vorteil zwischen einem operativen oder konservativen Vorgehen bestätigen kann [31].

Patienten mit einem TAP Grad 1 und Grad 2 haben in der Regel wenig Beschwerden und diese TAP haben eine Tendenz zur Spontanheilung. Mit unterstützenden Maßnahmen, die die Mittelohrbelüftung verbessern, ist ein konservatives Vorgehen gerechtfertigt. Eine Tympanoplastik ist weder durch den Befund noch durch die Beschwerden zu rechtfertigen. Sind Beschwerden vorhanden, so kann eine PR-Einlage sinnvoll sein. Ist eine Mangelbelüftung ursächlich, können PR diese bessern. Eine TTI von NaCl mit gleichzeitiger TPR-Einlage bietet sich nicht in diesen Fällen an, da ein PR auch ohne die NaCl-Instillation problemlos gelegt werden kann. Die einzige Indikation, die im Falle eines TAP Grad 1 oder Grad 2 eine Tympanoplastik rechtfertigt, ist eine deutliche Mittelohrschwerhörigkeit, die eine Arrosion oder Zerstörung der Gehörknöchelchenkette anzeigen kann. Hochgradige TAP konservativ zu behandeln, ist nicht zu empfehlen. In einer Studie wurden 25 TAP Grad 3 und sieben TAP Grad 4 über einen Zeitraum von zwei Jahren beobachtet. Eine Progression der Erkrankung konnte bei acht Grad 3 TAP festgestellt werden, so dass diese sich zu einem Grad 4 TAP entwickelten. Aus drei Grad 3 und fünf Grad 4 TAP entstand ein Cholesteatom [7]. Ein TAP Grad 3 kann demnach konservativ behandelt werden, trotzdem müssen diese Patienten engmaschig kontrolliert werden, weil sie durch einen Progress der Erkrankung gefährdet sind. Eine konservative Therapie ist sinnvoll, wenn eine Operation abgelehnt wird, aber Bereitschaft besteht, engmaschige Kontrolltermine wahrzunehmen.

Die Tympanoplastik eines TAP Grad 3 wurde in 24 Fällen nachuntersucht. 79 % der Ohren (n=19) konnten geheilt werden. Zu einem RTAP kam es in fünf Fällen, hierbei in drei Fällen zu einem Grad 3 und in zwei Fällen zu einem Grad 4 TAP [7]. Bei Betrachtung dieser Zahlen erscheint die Tympanoplastik im Falle eines TAP Grad 3 der TTI von NaCl mit gleichzeitiger TPR-Einlage überlegen, da wir in unserer Studie eine endgültige Heilung in 21,1 % der Fälle erreichten. Eine Heilung wurde in der oben genannten Studie mit dem anatomischen Erfolg verknüpft. Betrachtet man den Hörerfolg nach der Tympanoplastik, so beträgt der funktionelle Erfolg, der mit einer Minderung der Schallleitungsschwerhörigkeit unter 10 dB einhergeht, 47 %. Wird der funktionelle und anatomische Erfolg der TTI von NaCl mit gleichzeitiger TPR-Einlage, während die Paukendrainage gesichert ist, begutachtet, so erscheint die Tympanoplastik mit einer RTAP-Rate von 20 % der TTI von NaCl mit gleichzeitiger TPR-Einlage unterlegen.

Prinzipiell ist die TTI von NaCl mit gleichzeitiger TPR-Einlage während der Dauer der Paukendrainage der Tympanoplastik mit einem anatomischen Erfolg von 92,2 % überlegen und es kann ein Progress bis hin zum Cholesteatom ausgeschlossen werden. Nach Beendigung der Paukendrainage kann eine dauerhafte Heilung nicht garantiert werden. Um eine dauerhafte Heilung zu erreichen, müsste eine permanente Paukendrainage gesichert werden. Kinder mit einem TAP Grad 3 könnten auch langfristig von einer TTI von NaCl mit gleichzeitiger TPR-Einlage profitieren, da diese Patientengruppe in dieser Studie einen Therapieerfolg auch ohne Paukendrainage aufzeigen konnte.

TAP Grad 4 bedürfen zwingend einer Therapie. Zwar kann die TTI von NaCl mit gleichzeitiger TPR-Einlage angewendet werden, jedoch besteht die Gefahr, dass das Trommelfell sich mit dieser Methode nicht lösen lässt und letztendlich eine Tympanoplastik notwendig bleibt. Die Tympanoplastik ist im Falle eines TAP

Grad 4 die primär anzuwendende Therapie. Die Gefahr einer Cholesteatomerkrankung und die fortgeschrittene Trommelfell-Pathologie rechtfertigen dieses Vorgehen.

Schlussendlich sollten ein TAP Grad 1 oder Grad 2 konservativ therapiert werden. Ein TAP Grad 3 sollte operativ therapiert werden. Alternativ zur Tympanoplastik empfiehlt sich die TTI von NaCl mit gleichzeitiger TPR-Einlage. TAP Grad 4 bedürfen einer Tympanoplastik. Eine TTI von NaCl mit gleichzeitiger TPR-Einlage sollte hier nur in Ausnahmefällen erfolgen. Die TTI von NaCl mit gleichzeitiger TPR-Einlage ist der Tympanoplastik daher nicht entgegenzustellen, sondern diese Methode sollte als eine Prophylaxe verstanden werden, weil weitere Schäden des Trommelfells durch die chronische Tubenbelüftungsstörung verhindert werden. Der Vorteil der Behandlung liegt in dem geringeren Operationstrauma im Vergleich zur Tympanoplastik, da auf einen enauralen oder retroaurikülaren Zugang verzichtet werden kann. Die Mittelohrmukosa und wichtige Mittelohrstrukturen werden geschont.

Ist man gezwungen, eine Tympanoplastik durchzuführen, so handelt es sich doch um einen radikaleren Eingriff, der die Physiologie des Mittelohres und insbesondere der Schleimhaut stärker belastet und sogar irreversibel schädigen kann. Unter der TTI von NaCl mit gleichzeitiger TPR-Einlage kann es bei Kindern zur vollständigen Genesung kommen. Erwachsene profitieren von dem guten anatomischen und funktionellen Ergebnis der Behandlung, welches während der Dauer der Paukendrainage der Tympanoplastik überlegen ist. Nach Beendigung der Paukendrainage ist bei Erwachsenen ein RTAP nicht auszuschließen, so dass in der Regel eine dauerhafte Paukendrainage indiziert ist.

Der Vorteil der TTI von NaCl mit gleichzeitiger TPR-Einlage besteht darin, zu einem frühen Zeitpunkt den beginnenden Mittelohrkrankheitsprozess zu stoppen und spätere Folgen zu verhindern. Die Einlage eines Langzeitpaukenröhrchens wurde bewusst gewählt, um den Mittelohrstrukturen und der Schleimhaut genügend Zeit zu verschaffen, zu regenerieren und ihre physiologische Funktion wiederzugewinnen. Die TTI von NaCl mit gleichzeitiger TPR-Einlage ist eine minimalinvasive Maßnahme, die nicht nur eine diagnostische Aufgabe erfüllt, sondern frühzeitig in eine sich anbahnende HNO-Pathologie eingreift.

5. Zusammenfassung

Die transtympanale Instillation von physiologischer Kochsalzlösung mit gleichzeitiger T-Tube-Paukenröhrchen Einlage ist ein minimalinvasiver Eingriff. Der Vorteil dieser Methode besteht darin, zu einem frühen Zeitpunkt den beginnenden Mittelohrkrankheitsprozess zu stoppen. An dieser Studie nahmen 34 Patienten (15 Frauen und 19 Männer) mit 47 pathologischen Ohrbefunden teil. Das mediane Alter zum Zeitpunkt der Behandlung aller Patienten lag bei 23 Jahren. Alle teilnehmenden Patienten wiesen vor der Therapie eine punktuelle bis breitflächige Trommelfell-Adhäsion auf entsprechend einem Trommelfell-Adhäsivprozess Grad 3 und Grad 4 nach Sade. Die Instillation erfolgt im Bereich eines Restlumens der Pauke. Der durch die Flüssigkeit erzeugte intratympanale Druck führt zur Hydrodissektion der Adhäsion. Gefolgt wurde das Manöver von einer Parazentese mit T-Tube-Paukenröhrchen Einlage. Im Rahmen der Nachuntersuchungen wurden die Ohrbefunde kontrolliert und die Patienten befragt. Die durchschnittliche Nachuntersuchungszeit betrug 13 Monate (395 Tage, Standardabweichung 445 Tage). In 28 Ohren befand sich zum Zeitpunkt der Nachuntersuchung weiterhin die Paukendrainage. 26 dieser Ohren zeigten ein regelhaftes Trommelfell mit T-Tube-Paukenröhrchen in situ, was einer Erfolgsquote von 92,9 % entspricht. Bei fünf dieser erfolgreichen Fälle erfolgte als Begleiteingriff die Ballontuboplastie der Eustachischen Tube. Die Patienten nach transtympanaler Instillation mit Paukendrainage haben signifikant weniger Beschwerden, wie zum Beispiel Ohrdruck, Otorrhö oder Otalgie, als präinterventionell ($p=0,0014$) und es konnte eine signifikante Veränderung der prä- im Vergleich zur postinterventionellen Hörschwelle bei 1000 Hz für die Patienten mit Paukendrainage nachgewiesen werden ($p=0,03$). Die Hörschwelle wurde im Durchschnitt um 9 dB bei 1000 Hz verbessert. In 19 Fällen kam es zu einem Verlust oder einer elektiven Entfernung der Paukendrainage durch die behandelnden Ärzte vor erfolgter Nachuntersuchung. Zum Zeitpunkt der

Nachuntersuchung konnten vier gesunde Ohren, vier Ohren mit einer Trommelfellperforation, zwei Ohren mit Paukenerguss und 10 Rezidiv-Trommelfell-Adhäsivprozesse diagnostiziert werden. Dies entspricht einer Erfolgsquote von 21,1 % ohne signifikante Veränderung der Beschwerden oder der Hörschwelle. Die Trommelfellperforationen sind als eine Komplikation der Therapie mit Langzeitpaukenröhrchen zu werten. Interessanterweise waren die erfolgreichen Fälle allesamt Kinder zwischen dem 5. und 10. Lebensjahr, was mitunter auch dem kraniofazialen Wachstum geschuldet sein könnte. Die transtympanale Instillation von physiologischer Kochsalzlösung mit gleichzeitiger T-Tube-Paukenröhrchen Einlage ergänzt die operativen Behandlungsmöglichkeiten eines Trommelfell-Adhäsivprozesses Grad 3 und Grad 4. Eine Tympanoplastik ist die bevorzugte Therapie zur Behandlung eines Trommelfell-Adhäsivprozess Grad 4, weil ausgedehnte Trommelfelladhäsionen nicht immer zuverlässig durch eine Hydrodissektion zu beheben sind. Die Therapie eines Trommelfell-Adhäsivprozess Grad 3 durch die die transtympanale Instillation von physiologischer Kochsalzlösung mit gleichzeitiger T-Tube-Paukenröhrchen Einlage gestaltet sich deutlich weniger invasiv als eine Tympanoplastik. Irreparable Schäden des Trommelfells und des Mittelohres bedingt durch die anhaltende Tubenventilationsstörung oder die Tympanoplastik werden vermieden. Das anatomische und funktionelle Ergebnis ist der Tympanoplastik während der gesicherten Paukendrainage überlegen. Nach Verlust oder elektiver Entfernung der Paukendrainage bei weiter bestehender Tubenfunktionsstörung ist ein Rezidiv-Trommelfell-Adhäsivprozess nicht auszuschließen. Weitere Studien, insbesondere in Kombination mit rehabilitativen Maßnahmen der Tubenfunktion, wie zum Beispiel dem neuen chirurgischen Verfahren der Ballontuboplastie der Eustachischen Tube, wären notwendig um den Stellenwert dieser Therapie weiter zu bewerten und gegebenenfalls die Rate an Rezidiv-Trommelfell-Adhäsivprozessen zu senken.

6.Literaturverzeichnis

[1] Alper CM, Kitsko DJ, Swarts JD, Martin B, Yuksel S, Cullen Doyle BM, Villardo RJ, Doyle WJ: Role of the mastoid in middle ear pressure regulation. The Laryngoscope 121: 404-408 (2011)

[2] Alzahrani M, Saliba I: Tympanic membrane retraction pocket staging: is it worthwhile? European archives of oto-rhino-laryngology : Official Journal of the European Federation of Oto-Rhino-Laryngological Societies 271: 1361-1368 (2014)

[3] Benninghoff, Drenckhahn: Anatomie, Makroskopische Anatomie, Histologie, Embryologie, Zellbiologie. Elseviert Gmbh, Urban & Fischer Verlag, S.713 (2004)

[4] Bockers A: Anatomy of the eustachian tube. HNO 61: 462-466 (2013)

[5] Borgstein J: In reference to Tympanic membrane retraction: an endoscopic evaluation of staging systems. The Laryngoscope 122: 2359 (2012)

[6] Bours AF, Decat M, Gersdorff M: Our classification of tympanic retraction pockets. Acta oto-rhino-laryngologica Belgica 52: 25-28 (1998)

[7] Cassano M, Cassano P: Retraction pockets of pars tensa in pediatric patients: clinical evolution and treatment. International journal of pediatric otorhinolaryngology 74: 178-182 (2010)

[8] Catalano PJ, Jonnalagadda S, Yu VM: Balloon catheter dilatation of Eustachian tube: a preliminary study. Otology & neurotology : official publication of the American Otological Society, American Neurotology Society and European Academy of Otology and Neurotology 33: 1549-1552 (2012)

[9] Chang KH, Jun BC, Jeon EJ, Park YS: Functional evaluation of paratubal muscles using electromyography in patients with chronic unilateral tubal dysfunction. European archives of oto-rhino-laryngology : official journal of the European Federation of Oto-Rhino-Laryngological Societies 270: 1217-1221 (2013)

[10] Charachon R: Classification of retraction pockets. Revue de laryngologie - otologie - rhinologie 109: 205-207 (1988)

[11] Choi SH, Han JH, Chung JW: Pre-operative Evaluation of Eustachian Tube Function Using a Modified Pressure Equilibration Test is Predictive of Good Postoperative Hearing and Middle Ear Aeration in Type 1 Tympanoplasty Patients. Clinical and experimental otorhinolaryngology 2: 61-65 (2009)

[12] Chung JH, Lee SH, Min HJ, Park CW, Jeong JH, Kim KR: The clinical and radiological status of contralateral ears in unilateral cholesteatoma patients. Surgical and radiologic anatomy SRA 36: 439-445 (2014)

[13] Cooper L, Ford K, Talwar R, Wareing M: An unusual cause of chronic otitis media with effusion. The Journal of laryngology and otology 128: 179-181 (2014)

[14] Csakanyi Z, Katona G, Konya D, Mohos F, Sziklai I: Middle ear gas pressure regulation: the relevance of mastoid obliteration. Otology & neurotology : official publication of the American Otological Society, American Neurotology Society and European Academy of Otology and Neurotology 35: 944-953 (2014)

[15] Fiedler T, Boeger D, Buentzel J, Esser D, Hoffmann K, Jecker P, Mueller A, Radtke G, Hafke D, Bitter T, Guntinas-Lichius O: Middle ear surgery in Thuringia, Germany: a population-based regional study on epidemiology and outcome. Otology & neurotology : official publication of the American Otological Society, American Neurotology Society and European Academy of Otology and Neurotology 34: 890-897 (2013)

[16] Friedman AB, Gluth MB, Moore PC, Dornhoffer JL: Outcomes of cartilage tympanoplasty in the pediatric population. Otolaryngology-head and neck surgery : official journal of American Academy of Otolaryngology-Head and Neck Surgery 148: 297-301 (2013)

[17] Ghadiali SN, Bell ED, Swarts JD: Timing of tensor and levator veli palatini force application determines eustachian tube resistance patterns during the forced-response test. Auris, nasus, larynx 37: 720-729 (2010)

[18] Hassman-Poznanska E, Kurzyna A, Trzpis K, Poznanska M: The status of the contralateral ear in children with acquired cholesteatoma. Acta oto-laryngologica 132: 404-408 (2012)

[19] Hellstrom S, Groth A, Jorgensen F, Pettersson A, Ryding M, Uhlen I, Bostrom KB: Ventilation tube treatment: a systematic review of the literature. Otolaryngology-head and neck surgery : official journal of American Academy of Otolaryngology-Head and Neck Surgery 145: 383-395 (2011)

[20] Hong HR, Kim TS, Chung JW: Long-term follow-up of otitis media with effusion in children: comparisons between a ventilation tube group and a non-ventilation tube group. International journal of pediatric otorhinolaryngology 78: 938-943 (2014)

[21] Iacovou E, Kyrodimos E, Sismanis A: Cartilage "shield" tympanoplasty: an effective and practical technique. European archives of oto-rhino-laryngology : official journal of the European Federation of Oto-Rhino-Laryngological Societies 271: 1903-1908 (2014)

[22] Jesic SD, Rovcanin LH, Jovicevic OD, Jotic AD, Slijepcevic NA, Ljubic VR: Pars tensa retractions without cholesteatoma in children: predictors for ossicular chain destruction, air conduction thresholds, and postoperative retractions. Otology & neurotology : official publication of the American Otological Society, American Neurotology Society and European Academy of Otology and Neurotology 35: 997-1002 (2014)

[23] Knutsson J, Bagger-Sjoback D, von Unge M: Structural tympanic membrane changes in secretory otitis media and cholesteatoma. Otology & neurotology : official publication of the American Otological Society, American Neurotology Society and European Academy of Otology and Neurotology 32: 596-601 (2011)

[24] Leuwer R: Diagnostic methods for distinguishing between chronic Eustachian tube obstruction and patulous Eustachian tube syndrome. HNO 62: 159 (2014)

[25] Llewellyn A, Norman G, Harden M, Coatesworth A, Kimberling D, Schilder A, McDaid C: Interventions for adult Eustachian tube dysfunction: a systematic review. Health technology assessment 18: 1-180 (2014)

[26] Mandel EM, Swarts JD, Casselbrant ML, Tekely KK, Richert BC, Seroky JT, Doyle WJ: Eustachian tube function as a predictor of the recurrence of middle ear effusion in children. The Laryngoscope 123: 2285-2290 (2013)

[27] Maw AR, Hall AJ, Pothier DD, Gregory SP, Steer CD: The prevalence of tympanic membrane and related middle ear pathology in children: a large longitudinal cohort study followed from birth to age ten. Otology & neurotology: official publication of the American Otological Society, American Neurotology Society and European Academy of Otology and Neurotology 32: 1256-1261 (2011)

[28] McCoul ED, Lucente FE, Anand VK: Evolution of Eustachian tube surgery.The Laryngoscope 121: 661-666 (2011)

[29] Moon IS, Kwon MO, Park CY, Lee JH, Kim JH, Hwang CS, Chung MH: When should retained Paparella type I tympanostomy tubes be removed in asymptomatic children? Auris, nasus, larynx 40: 150-153 (2013)

[30] Morshedi MM, Mafee MF: Calcification of the cartilaginous Eustachian tube. Neuroradiology 54: 525-527 (2012)

[31] Nankivell PC, Pothier DD: Surgery for tympanic membrane retraction pockets. The Cochrane database of systematic reviews: 1-20 (2010)

[32] Norman G, Llewellyn A, Harden M, Coatesworth A, Kimberling D, Schilder A, McDaid C: Systematic review of the limited evidence base for treatments of Eustachian tube dysfunction: a health technology assessment. Clinical otolaryngology : official journal of ENT-UK ; official journal of Netherlands Society for Oto-Rhino-Laryngology & Cervico-Facial Surgery 39: 6-21 (2014)

[33] Ozbek C, Ciftci O, Ozdem C: Long-term anatomic and functional results of cartilage tympanoplasty in atelectatic ears. European archives of oto-rhino-laryngology : official journal of the European Federation of Oto-Rhino-Laryngological Societies 267: 507-513 (2010)

[34] Ozturk K, Snyderman CH, Sando I: Do mucosal folds in the eustachian tube function as microturbinates? The Laryngoscope 121: 801-804 (2011)

[35] Pau HW: Eustachian tube and middle ear mechanics. HNO 59: 953-963 (2011)

[36] Paul AM, Grundmann T, Sanchez-Hanke M: MALT and the Epithelium of the Middle Ear Mucosa. Morphological Studies. Laryngo-rhino-otologie 90: 94-98 (2011)

[37] Probst R, Grevers G, Iro H: Hals-Nasen-Ohren-Heilkunde. Georg Thieme Verlag, Stuttgart New York, S. 208 (2008)

[38] Provenzano MJ, Choo DI: Is ventilation tube placement beneficial during tympanoplasty for atelectatic tympanic membranes? The Laryngoscope 124: 818-819 (2014)

[39] R Core Team. R: A Language and Environment for Statistical Computing. R Foundation for Statistical Computing, Vienna, Austria, (2014)

[40] Rauch SD, Halpin CF, Antonelli PJ, Babu S, Carey JP, Gantz BJ, Goebel JA, Hammerschlag PE, Harris JP, Isaacson B, Lee D, Linstrom CJ, Parnes LS, Shi H, Slattery WH, Telian SA, Vrabec JT, Reda DJ: Oral vs intratympanic corticosteroid therapy for idiopathic sudden sensorineural hearing loss: a randomized trial. JAMA 305: 2071-2079 (2011)

[41] Rinaldi V, Cappadona M, Gaffuri M, Torretta S, Pignataro L: Chorda tympani nerve, may it have a role in stabilizing middle ear pressure? Medical hypotheses 80: 726-727 (2013)

[42] Sade J, Berco E: Atelectasis and secretory otitis media. The Annals of otology, rhinology, and laryngology 85: 66-72 (1976)

[43] Schiebler TH, Korf H-W: Anatomie, Histologie, Entwicklungsgeschichte, makroskopische und mikroskopische Anatomie, Topographie. Steinkopff Verlag, S.707 (2007)

[44] Schiebler TH, Korf H-W: Anatomie, Histologie, Entwicklungsgeschichte, makroskopische und mikroskopische Anatomie, Topographie. Steinkopff Verlag, S.704 (2007)

[45] Schroder S, Reineke U, Lehmann M, Ebmeyer J, Sudhoff H: Chronic obstructive eustachian tube dysfunction in adults: long-term results of balloon eustachian tuboplasty. HNO 61: 142-151 (2013)

[46] Sedlmaier B, Pomorzev A, Haisch A, Halleck P, Scherer H, Goktas O: The improvement of middle ear ventilation by laser ablation of the epipharyngeal eustachian tube: a prospective study. Lasers in medical science 24: 793-800 (2009)

[47] Sheer FJ, Swarts JD, Ghadiali SN: Three-dimensional finite element analysis of Eustachian tube function under normal and pathological conditions. Medical engineering & physics 34: 605-616 (2012)

[48] Shunyu NB, Gupta SD, Thakar A, Sharma SC: Histological and immunohistochemical study of pars tensa retraction pocket. Otolaryngology—head and neck surgery : official journal of American Academy of Otolaryngology-Head and Neck Surgery 145: 628-634 (2011)

[49] Songu M, Aslan A, Unlu HH, Celik O: Neural control of eustachian tube function. The Laryngoscope 119: 1198-1202 (2009)

[50] Stark T, Gurr A, Sudhoff H: Principles of cholesteatoma surgery. HNO 59: 393-399 (2011)

[51] Strutz J, Mann W: Praxis der HNO-Heilkunde, Kopf- und Halschirurgie. Georg Thieme, Stuttgart, S. 258 (2010)

[52] Sudhoff H, Schroder S, Reineke U, Lehmann M, Korbmacher D, Ebmeyer J: Therapy of chronic obstructive eustachian tube dysfunction: evolution of applied therapies. HNO 61: 477-482 (2013)

[53] Sudhoff H, Tos M: Pathogenesis of sinus cholesteatoma. European archives of oto-rhino-laryngology : official journal of the European Federation of Oto-Rhino-Laryngological Societies 264: 1137-1143 (2007)

[54] Teixeira MS, Banks J, Swarts JD, Alper CM, Doyle WJ: Eustachian tube opening measured by sonotubometry is poorer in adults with a history of past middle ear disease. International journal of pediatric otorhinolaryngology 78: 593-598 (2014)

[55] Thomas JP, Volkenstein S, Minovi A, Dazert S: Current aspects of paediatric cholesteatomas. HNO 61: 380-387 (2013)

[56] Tisch M, Maier S, Hecht P, Maier H: Bilateral Eustachian tube dilation in infants: an alternative treatment for persistent middle ear functional dysfunction. HNO 61: 492-493 (2013)

[57] Tos M, Stangerup SE, Larsen P: Dynamics of eardrum changes following secretory otitis. A prospective study. Archives of otolaryngology head & neck surgery 113: 380-385 (1987)

[58] van den Aardweg MT, Schilder AG, Herkert E, Boonacker CW, Rovers MM: Adenoidectomy for otitis media in children. The Cochrane database of systematic reviews: 1-48 (2010)

[59] Wang MC, Liu CY, Shiao AS: Water penetration into middle ear through ventilation tubes in children while swimming. Journal of the Chinese Medical Association: JCMA 72: 72-75 (2009)

[60] Yaman H, Yilmaz S, Alkan N, Subasi B, Guclu E, Ozturk O: Shepard grommet tympanostomy tube complications in children with chronic otitis media with effusion. European archives of oto-rhino-laryngology : official journal of the European Federation of Oto-Rhino-Laryngological Societies 267: 1221-1224 (2010)

Anhang:

1. Verschiedene präoperative Trommelfell-Adhäsivprozess-Befunde

Trommelfell-Adhäsivprozess Grad 3 (geringer Kontakt zum Promontorium)

Trommelfell-Adhäsivprozess Grad 3 (deutlicher Kontakt zum Promontorium)

Trommelfell-Adhäsivprozes Grad 4 (breitflächiger Kontakt zum Promontorium)

2. Die transtympanale Instillation von Natriumchlorid mit gleichzeitiger T-Tube-Paukenröhrchen-Einlage: Instrumente

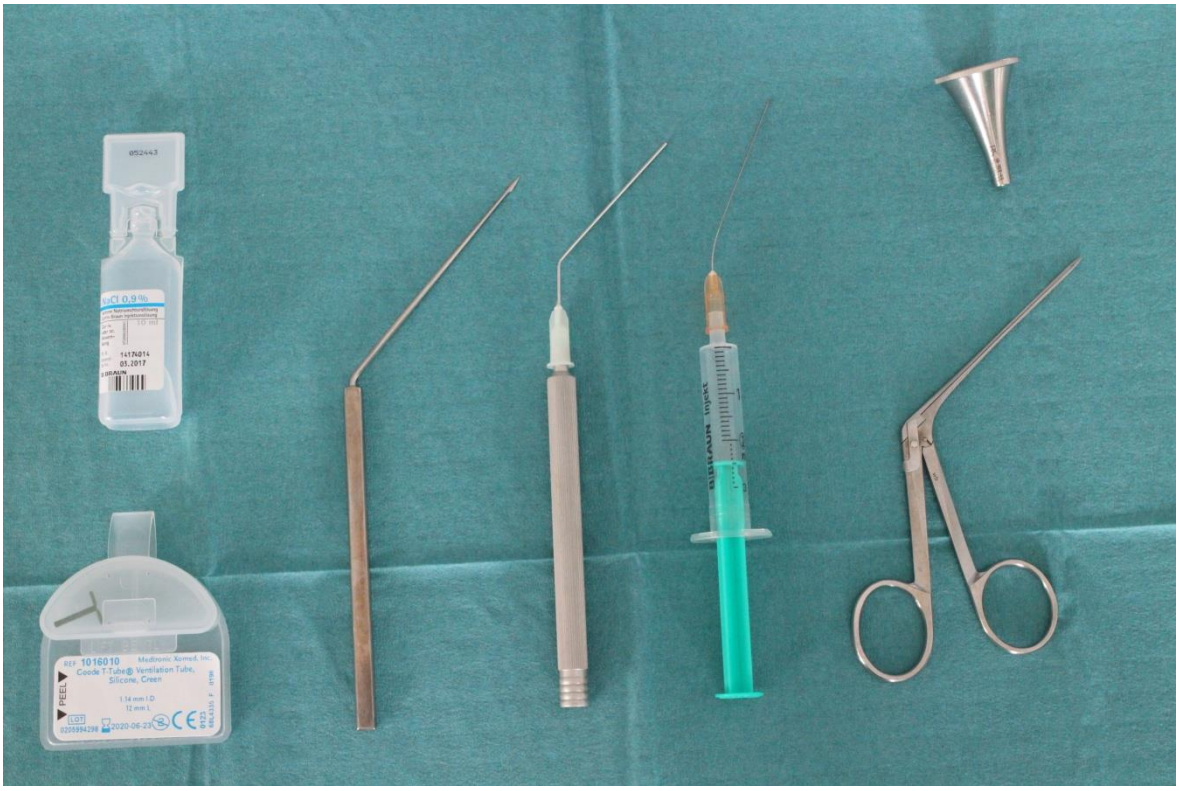

3. Die transtympanale Instillation von Natriumchlorid mit gleichzeitiger T-Tube-Paukenröhrchen-Einlage

Trommelfell-Adhäsivprozess Grad 3

Lösung der Adhäsion mittels Natriumchlorid-Instillation

T-Tube-Paukenröhrchen-Einlage

4. Postoperativer Befund nach transtympanaler Instillation von Natriumchlorid mit gleichzeitiger T-Tube-Paukenröhrchen-Einlage

Reizloser Trommelfellbefund 27 Tage nach transtympanaler Instillation von Natriumchlorid mit gleichzeitiger T-Tube-Paukenröhrchen-Einlage mit Paukendrainage

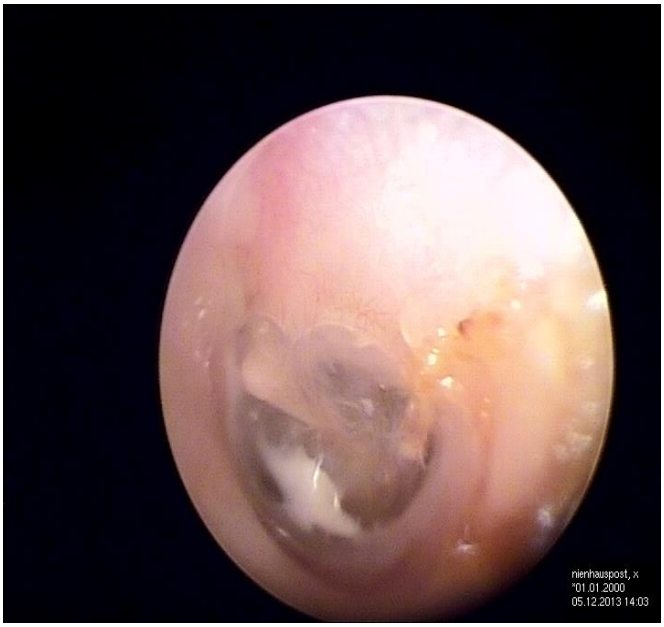

Reizloser Trommelfellbefund 211 Tage nach transtympanaler Instillation von Natriumchlorid mit gleichzeitiger T-Tube-Paukendrainage-Einlage ohne Paukendrainage

5. Vorstellung des Fragebogens dieser Studie

1.Zustand nach transtympanaler Natriumchlorid-Instillation mit T-Tube Einlage Paukendrainage weiterhin vorhanden

Patient:

Datum transtympanale-Natruimchlorid Instillation mit T-Tube-Einlage:

Datum Follow up:

Subjektives Patienten-Feedback:

1. Zusammenfassung Anamnese vor transtympanaler-Natruimchlorid Instillation mit T-Tube-Einlage:

2. Aktuelle Anamnese,(freie Patientenantwort):

3. Aktuelles Beschwerdebild(direktive Fragen):

Otalgie?

Otorrhö?

Schwindel?

Tinnitus?

Ohrdruck?

4. Subjektives Hörempfinden? Status Idem, Hyperakusis, Hypoakusis?

5. Patientenbewertung des Eingriffes:

Wie wurde der Eingriff vertragen, belastend, nicht belastend? Würde man sich der gleichen Prozedur erneut aussetzen? Waren postoperativ Schmerzen vorhanden? War eine Schmerzmitteleinnahme notwendig?

6. Postoperative Patientenbewertung:

Wie wird bzw. wurde das T-Tube-Paukenröhrchen vertragen, wird der Alltag eingeschränkt, wenn ja in welchem Maße?

Objektives Untersucher-Feedback:

1. Tonschwellenaudiometrie: Referenzaudio bei adhäsivem TF, Aktuelles Audio Vergleich über mehrere Frequenzen (mindestens 3 Frequenzen, 3 feste Werte, Hörschwelle, Schallleitung, Knochenleitung)

2. Stimmgabelprüfung: Rinne, Vergleich zu Stimmgabelprüfungen bei adhäsivem TF

3. Fotodokumentation: mindestens 4 Aufnahmen

4. Untersucher beschreibt Befund: Zum Beispiel: reizlose T-Tube-Lage, Cerumen, T-Tube verstopft, Trommelfellareale wieder adhäsiv, entzündet gerötet, Otorrhoe aus T-Tube,

Patientendaten:

1. Alter (Kinder, Jugendliche, Erwachsene, Senioren)

2. Geschlecht

3. Familiäre Vorbelastung(Geschwister, Eltern: Tubenventilationsstörungen, Zustand nach Adenotomie, Paukenröhrcheneinlage oder doch Tympanoplastik: Adhäsivprozess, Cholesteatomerkrankung)

4. Aktueller Zustand kontralaterales Trommelfell (keine Beschwerden, HNO-Pathologie, wenn ja welche?)

5. Beschreibung eigene HNO-Krankheitsgeschichte, Beispiel: Zustand nach Adenotomie, Tonsillektomie, Septumplastik, Paukenröhrchenversorgung, wenn ja wie häufig, welcher Paukenröhrchentypus Titan/T-Tube?

6. Ohrbeschwerden bewusst? Wenn ja, seit wann?

7. Welche Beschwerden führten zum Arztbesuch? Hypakusis? Ohrdruck? Andere? Oder Lagen keine Beschwerden vor/ wurde die Adhäsion durch eine Kontrolluntersuchung aufgedeckt?

2.Zustand nach transtympanaler Natriumchlorid-Instillation mit T-Tube-Einlage Paukendrainage nicht mehr vorhanden

Patient:

Datum transtympanale Natruimchlorid-Instillation mit T-Tube-Einlage:

Datum Follow up:

Datum: T-Tube-Entfernung, bzw. Verlust T-Tube

Subjektives Patienten-Feedback:

Siehe oben, zusätzliche Fragen

1. Haben Beschwerden zu einer erneuten HNO-Vorstellung vor diesem Feedback geführt?

Wenn ja welche?

2. Wie bewertet der Patient den Behandlungserfolg. Konnten Beschwerden gelindert werden?

3. Wann wurde das T-Tube entfernt bzw. ist es verloren gegangen? Sind Beschwerden nach Entfernung oder Verlust aufgetreten. Wenn ja nach wie vielen Wochen oder Monaten?

Objektives Untersucher-Feedback:

Siehe oben, zusätzliche Untersuchungen

1. Tympanogramm flache Kurve/oder normwertiges Tympanogramm

2. Allgemeine Trommelfellbeschreibung insbesondere hinsichtlich erneuter Adhäsion

Patientendaten:

Siehe oben zusätzliche Frage

1. Musste das Ohr operativ saniert werden? Besteht aktuell eine Indikation zur Tympanoplastik?

6.Vorstellung der Aufklärungsbögen dieser Studie

Hals-Nasen-Ohrenklinik

Plastische
Chirurgie im Kopf und Halsbereich
Spezielle Ohrchirurgie
Chefarzt Dr. med. B. Robbers
Sekretariat: Fr Lange/Fr Künzel
Tel.: 0211-567-2501

ELTERNINFORMATION

Titel der Studie: **TTI T-Tube-Studie**

Liebe Eltern, wir möchten Sie über die folgende Studie informieren und Ihr Kind zur Teilnahme einladen: Ihr Kind ist an einer Trommelfellerkrankung erkrankt, die zu einer Trommelfellverklebung (Adhäsivprozess) führte. Diese wurde therapiert durch eine mechanische Lösung der Verklebung, indem Kochsalz unter das Trommelfell gespritzt wurde und anschließend ein Langzeitpaukenröhrchen (T-Tube) eingesetzt wurde. Das Ziel dieser Studie ist es, Informationen zu sammeln und auszuwerten, um den Stellenwert dieser Therapie, insbesondere im Vergleich zu einer aufwändigen Ohroperation (Tympanoplastik) zu erörtern.

Freiwilligkeit

Die Teilnahme an diesem Forschungsprojekt ist freiwillig. Ihr Einverständnis kann jederzeit und ohne Angabe von Gründen widerrufen werden. Dieser eventuelle Widerruf hat keine Auswirkungen auf die weitere medizinische Behandlung bzw. Betreuung Ihres Kindes.

ERREICHBARKEIT DES PRÜFARZTES:

Sollten während des Verlaufs des Forschungsprojektes Fragen auftauchen, so können Sie jederzeit folgende(n) Ansprechpartner **Herr Frane Heepen** unter der Telefonnummer **0211/567240238** erreichen.

In Notfällen gilt folgende Nummer: **01721722211**

VERSICHERUNG:Während der Teilnahme an diesem Forschungsprojekt besteht Versicherungsschutz. Es gelten die allgemeinen Haftungsbedingungen.

Einen Schaden, der Ihrer Meinung nach auf das Forschungsprojekt zurückzuführen ist, melden Sie bitte unverzüglich dem Prüfarzt.

SCHWEIGEPFLICHT/DATENSCHUTZ:

Alle Personen, welche Ihr Kind im Rahmen dieses Forschungsprojekts betreuen, unterliegen der ärztlichen Schweigepflicht und sind auf das Datengeheimnis verpflichtet.

Die studienbezogenen Untersuchungsergebnisse werden in der Krankenakte festgehalten. Sie sollen in anonymisierter Form in wissenschaftlichen Veröffentlichungen verwendet werden.Soweit es zur Kontrolle der korrekten Datenerhebung erforderlich ist, dürfen autorisierte Personen (z.B.: des Auftraggebers, der Universität) Einsicht in die studienrelevanten Teile der Krankenakte nehmen.

Sofern zur Einsichtnahme autorisierte Personen nicht der obengenannten ärztlichen Schweigepflicht unterliegen, stellen personenbezogene Daten, von denen sie bei der Kontrolle Kenntnis erlangen, Betriebsgeheimnisse dar, die geheim zu halten sind.

Datum Name des/der aufklärenden Arztes/Ärztin

Hals-Nasen-Ohrenklinik

Plastische
Chirurgie im Kopf und Halsbereich
Spezielle Ohrchirurgie
Chefarzt Dr. med. B. Robbers
Sekretariat: Fr Lange/Fr Künzel
Tel.: 0211-567-2501

EINWILLIGUNGSERKLÄRUNG FÜR ELTERN

Name der Studie: **TTI T-Tube-Studie**

Inhalt, Vorgehensweise, Risiken und Ziel des obengenannten Forschungsprojektes sowie die Befugnis zur Einsichtnahme in die erhobenen Daten hat mir/uns (Dr.) .....Herr Heepen..... ausreichend erklärt.

Ich/Wir hatte(n) Gelegenheit Fragen zu stellen und habe(n) hierauf Antwort erhalten. Ich/Wir hatte(n) ausreichend Zeit, mich/uns für oder gegen die Teilnahme meines/unseres Kindes am Projekt zu entscheiden. Eine Kopie der Elterninformation und Einwilligungserklärung habe(n) ich/wir erhalten. Ich/Wir willigen in die Teilnahme unseres Kindes an diesem Forschungsprojekt ein.

....

(Name des Kindes) (Unterschrift des Vaters)

....

Ort, Datum (Unterschrift der Mutter)

INFORMATION UND EINWILLIGUNGSERKLÄRUNG ZUM DATENSCHUTZ

Bei wissenschaftlichen Studien werden persönliche Daten und medizinische Befunde über Ihr Kind erhoben. Die Speicherung, Auswertung und Weitergabe dieser studienbezogenen Daten erfolgt nach gesetzlichen Bestimmungen und setzt vor Teilnahme an der Studie folgende freiwillige Einwilligung voraus:

1. Ich/Wir erkläre(n) mich/uns damit einverstanden, dass im Rahmen dieser Studie erhobene Daten/Krankheitsdaten meines/unseres Kindes auf Fragebögen und elektronischen Datenträgern aufgezeichnet und ohne Namensnennung verarbeitet werden.
2. Außerdem erkläre(n) ich/wir mich/uns damit einverstanden, dass eine autorisierte und zur Verschwiegenheit verpflichtete Person (z.B.: des Auftraggebers, der Universität) in die erhobenen personenbezogenen Daten meines/unseres Kindes Einsicht nimmt, soweit dies für die Überprüfung des Projektes notwendig ist. Für diese Maßnahme entbinde(n) ich/wir den Arzt von der ärztlichen Schweigepflicht.

.....

(Unterschrift des Vaters)

....

Ort, Datum (Unterschrift der Mutter)

Hals-Nasen-Ohrenklinik
Plastische
Chirurgie im Kopf und Halsbereich
Spezielle Ohrchirurgie
Chefarzt Dr. med. B. Robbers

Sekretariat: Fr Lange/Fr Künzel

Tel.: 0211-567-2501

Patienteninformation

Titel der Studie: **TTI T-Tube-Studie**

Sehr geehrte Patienten,

Wir möchten Sie bitten, an der folgenden Studie teilzunehmen. Sie sind an einer Trommelfellerkrankung erkrankt, die zu einer Trommelfellverklebung (Adhäsivprozess) führte. Diese wurde therapiert durch eine mechanische Lösung der Verklebung, indem Kochsalz unterhalb das Trommelfell gespritzt wurde und anschließend ein Langzeitpaukenröhrchen(T-Tube) gelegt wurde. Das Ziel dieser Studie ist es, Informationen zu sammeln und auszuwerten, um den Stellenwert dieser Therapie, insbesondere im Vergleich zu einer aufwändigen Ohroperation (Tympanoplastik) zu erörtern.

FREIWILLIGKEIT:

An diesem Forschungsprojekt nehmen Sie freiwillig teil. Ihr Einverständnis können Sie jederzeit und ohne Angabe von Gründen widerrufen. Dieser eventuelle Widerruf hat keine Auswirkungen auf Ihre medizinische Betreuung.

ERREICHBARKEIT DES PRÜFARZTES:

Sollten während des Verlaufs des Forschungsprojektes Fragen auftauchen, so können Sie jederzeit folgende(n) Ansprechpartner **Herr Frane Heepen** unter der Telefonnummer **0211/567240238** erreichen.

In Notfällen gilt folgende Nummer**: 01721722211**

VERSICHERUNG:

Während der Teilnahme an dem Forschungsprojekt genießen Sie Versicherungsschutz. Es gelten die allgemeinen Haftungsbedingungen.
Einen Schaden, der Ihrer Meinung nach auf dieses Forschungsprojekt zurückzuführen ist, melden Sie bitte unverzüglich dem Prüfarzt.

SCHWEIGEPFLICHT/DATENSCHUTZ:

Alle Personen, welche Sie im Rahmen dieses Projekts betreuen, unterliegen der ärztlichen Schweigepflicht und sind auf das Datengeheimnis verpflichtet.Die studienbezogenen Untersuchungsergebnisse sollen in anonymisierter Form in wissenschaftlichen Veröffentlichungen verwendet werden.Soweit es zur Kontrolle der korrekten Datenerhebung erforderlich ist, dürfen autorisierte Personen (z.B.: des Auftraggebers, der Universität) Einsicht in die studienrelevanten Teile der Akte nehmen. Sofern zur Einsichtnahme autorisierte Personen nicht der obengenannten ärztlichen Schweigepflicht unterliegen, stellen personenbezogene Daten, von denen sie bei der Kontrolle Kenntnis erlangen, Betriebsgeheimnisse dar, die geheim zu halten sind.

Datum Name des/der aufklärenden Arztes/Ärztin

Hals-Nasen-Ohrenklinik

Plastische
Chirurgie im Kopf und Halsbereich
Spezielle Ohrchirurgie
Chefarzt Dr. med. B. Robbers

Sekretariat: Fr Lange/Fr Künzel

Tel.: 0211-567-2501

Einwilligungserklärung

TTI T-Tube-Studie

Inhalt, Vorgehensweise, Risiken und Ziel des obengenannten Forschungsprojektes sowie die Befugnis zur Einsichtnahme in die erhobenen Daten hat mir Herr Heepen ausreichend erklärt.Ich hatte Gelegenheit Fragen zu stellen und habe hierauf Antwort erhalten. Ich hatte ausreichend Zeit, mich für oder gegen die Teilnahme am Projekt zu entscheiden. Eine Kopie der Patienteninformation und Einwilligungserklärung habe ich erhalten.
Ich willige in die Teilnahme am Forschungsprojekt ein.

.....

(Name des Patienten)

…… .....

Ort, Datum (Unterschrift des Patienten)

INFORMATION UND EINWILLIGUNGSERKLÄRUNG ZUM DATENSCHUTZ

Bei wissenschaftlichen Studien werden persönliche Daten und medizinische Befunde über Sie erhoben. Die Speicherung, Auswertung und Weitergabe dieser studienbezogenen Daten erfolgt nach gesetzlichen Bestimmungen und setzt vor Teilnahme an der Studie folgende freiwillige Einwilligung voraus:

1. Ich erkläre mich damit einverstanden, dass im Rahmen dieser Studie erhobene Daten/ Krankheitsdaten auf Fragebögen und elektronischen Datenträgern aufgezeichnet und ohne Namensnennung verarbeitet werden
2) Außerdem erkläre ich mich damit einverstanden, dass eine autorisierte und zur Verschwiegenheit verpflichtete Person (z.B.: des Auftraggebers, der Universität) in meine erhobenen personenbezogenen Daten Einsicht nimmt, soweit dies für die Überprüfung des Projektes notwendig ist. Für diese Maßnahme entbinde ich den Arzt von der ärztlichen Schweigepflicht.

.....

(Name des Patienten)

....

Ort, Datum **(Unterschrift des Patienten)**

Herrn Dr. med. Grün bin ich zu größtem Dank verpflichtet für die unentbehrliche Hilfestellung und die vielen anregenden Diskussionen.

Lebenslauf

Der Lebenslauf wurde aus Gründen des Datenschutzes entfernt.