Aus der Klinik für Hals-, Nasen- und Ohrenheilkunde

der Universität zu Lübeck

Komm.-Direktor: Prof. Dr. med. S. Remmert

DIE KULTURGESCHICHTLICHE BEDEUTUNG DER OHRMUSCHEL UND DIE MÖGLICHKEITEN DER REKONSTRUKTION BEI DYSPLASIE DRITTEN GRADES

Inauguraldissertation

zur

Erlangung der Doktorwürde

Der Universität zu Lübeck

- Aus der medizinischen Fakultät –

Vorgelegt von

Tobias Berg

aus Mannheim

Lübeck 2002

1. Berichterstatter:	PD. Dr. med. K. Sommer
2. Berichterstatter:	Prof. Dr.med. Dr. med. dent. P. Sieg
Tag der mündlichen Prüfung:	24.08.2004
Zum Druck genehmigt, Lübeck, den	24.08.2004

In Erinnerung an meinen Vater

Inhaltsverzeichnis

1 Einleitung 1

1.1 Ziel der Arbeit 2

2 Material und Methode 3

3 Die Ohrmuschel 4

3.1 Die Anatomie der Ohrmuschel 4

3.1.1 Die Blutversorgung 9

3.1.2 Die nervale Versorgung der Ohrmuschel 12

3.2 Histologischer Aufbau der Ohrmuschel 13

3.3 Die Embryologie der Ohrmuschel 15

3.4 Anthropometrie 19

3.4.1 Größe und Breite der Ohrmuschel 19

3.4.2 Die Lage der Ohrmuschel am Kopf 24

4 Die soziokulturelle Bedeutung der Ohrmuschel 28

4.1 Das Ohr in den Mythologien und Religionen 28

4.2 Das Ohr im Brauchtum 32

4.3 Die Bedeutung des Ohres in der Anthropologie 39

4.4 Die Bedeutung der Ohrmuschel für das Gehör 45

4.5 Die Ohrmuschel in der Akupunktur 47

4.6 Die Ohrmuschel in der Kunst 49

4.7 Der Ohr-Schmuck 57

5 Gründe für die Rekonstruktion von Ohrmuscheln 65

5.1 Psychosoziale Aspekte der totalen Ohrmuschelrekonstruktion 65

5.2 Die Ohrmuschelanomalien 67

5.2.1 Die Pathogenese und Ätiologie von Ohrmuschelanomalien 67

5.2.2 Dysplasieformen 77

5.2.3 Klassifikation nach Marx 79
5.2.4 Klassifikation nach Tanzer 79
5.2.5 Klassifikation nach Weerda 80
5.2.6 Die Epidemiologie der Ohrmuschelmißbildungen 85
5.2.7 Die Epidemiologie der Mikrotie 87
6 Materialien zur Rekonstruktion der Ohrmuschel 89
6.1 Die epithetische Versorgung 89
6.2 Rekonstruktionen ohne Stützmaterial 93
6.2.1 Die Entstehung der ersten Ohrmuschelrekonstruktionsverfahren 93
6.2.2 Die Strategien vom Mittelalter bis zum Ende des 19. Jahrhunderts 95
6.3 Rekonstruktionen mit Stützgerüsten 98
6.3.1 Stützgerüste aus anorganischen Materialien 98
6.3.2 Silikon 100
6.3.3 Kombination anorganischer mit autologen Materialien 102
6.3.4 Stützgerüste aus organischen Materialien 103
6.4 Rekonstruktionen mit knorpeligen Materialien 105
6.4.1 Tierischer Knorpel 105
6.4.2 Allogener Knorpel 106
6.4.3 Autogener Knorpel 110
6.4.4 Kombinationen autogener Materialien 112
7 Chirurgische Strategien zur Rekonstruktion 114
7.1 Chirurgische Strategien zu Beginn des 20.Jahrhunderts 114
7.2 Strategien seit 1950 bis heute 124
7.2.1 Rekonstruktion nach Converse 124
7.2.2 Rekonstruktion nach Tanzer 128
7.2.3 Rekonstruktion nach Brent 134
7.2.4 Rekonstruktion nach Weerda 139

7.2.5 Rekonstruktion nach Nagata 144

8 Diskussion 150

9 Zusammenfassung 156

10 Anhang 158

10.1 Literaturverzeichnis 158

10.2 Tabellenverzeichnis 193

10.3 Abbildungsverzeichnis 194

10.4 Danksagung 200

10.5 Lebenslauf 201

1 Einleitung

Die Wiederherstellung einer verlorenen oder mißgebildeten Ohrmuschel wird häufig wegen der individuellen Form und der dünnen dreischichtigen Beschaffenheit des Ohres als eine der schwierigsten Aufgaben der plastischen Chirurgie beschrieben (BRENT B ; WEERDA H).

Der **erste Teil** dieser Arbeit versucht, die Entwicklung, die anatomische Form, die Position am Kopf und die Bedeutung eines Verlustes der Ohren darzustellen.

Der **zweite Teil** gibt einen Überblick über die soziokulturelle Bedeutung des Ohres unter unterschiedlichen Gesichtspunkten. Dabei wird versucht, die Assoziationen mit der Ohrmuschel in verschiedenen Kulturkreisen darzustellen.

„Das Ohr erschließt uns die Welt des Schalles, welche Phänomene darbietet, die - wie Sprache und Musik - in ihrer Entstehung und in ihrer Wirkung ebenso geheimnisvoll und wunderbar erscheinen, - als sie für das Leben und für die Kunst von unendlicher Bedeutung und Wichtigkeit sind“ (CZERMAK J und CZERMAK J, 1873).

Nicht nur als „Empfänger“ für das Sinnesorgan Ohr ist die Ohrmuschel für den Menschen wichtig, es ist auch ein Blickfang und Fixpunkt jeden Gesichtes. Dementsprechend schwerwiegend erscheint eine Mißbildung oder das völlige Fehlen.

„Zufriedenheit mit dem eigenen Erscheinungsbild hat eine enorme Bedeutung für Kopf- bzw. Körperhaltung und Selbstbewußtsein“ (BLAIR VP, 1922).

Der **dritte Teil** der Arbeit befaßt sich mit den chirurgischen Fortschritten bei der Totalrekonstruktion der Ohrmuschel im Laufe der Jahrhunderte.

Das Ziel der Ohrmuschelrekonstruktion ist im Prinzip Wunschziel jeder rekonstruktiven Operation: das Erreichen eines ästhetisch anspruchsvollen Resultates. Als Teil des Gesichts gehört die Ohrmuschel zu einer Körperregion, deren Unauffälligkeit für das Familieleben, den Beruf und die soziale Integration eine entscheidende Bedeutung hat.

1.1 Ziel der Arbeit

Ziel dieser Dissertation ist es, die Anatomie und die Embryologie der Ohrmuschel, sowie die Ätiologie und die Epidemiologie der Ohrmuscheldysplasie darzustellen. Außerdem wird die vielfältige Bedeutung der Ohrmuschel in der Gesellschaft behandelt und auf die Stigmatisierung einer Deformation oder Fehlens des Ohres eingegangen. Ein weiteres Ziel ist es, einen Überblick über die Entwicklung der totalen Ohrmuschelrekonstruktion und der verwendeten Materialien zu erarbeiten. Es soll untersucht werden, wann sich diese zum Teil noch heute gebräuchlichen Methoden entwickelt und welche Vor- und Nachteile sie im Bezug auf das ästhetische Ergebnis haben.

2 Material und Methode

Die medizinische Fachliteratur wurde nach Erkenntnissen über die Anatomie, Histologie und Embryologie der Ohrmuschel gesichtet. Hierzu wurden sowohl historische als auch neuere Quellen herangezogen. Im Rahmen dieses Literaturstudiums wurde zusätzlich die topographische Lage der Ohrmuschel am Kopf untersucht.

Um eine möglichst umfassende Übersicht über die Bedeutung der Ohrmuschel für die Kulturgeschichte bis zum heutigen Tag zu erhalten, wurde sowohl auf medizinische Fachliteratur als auch auf zeitgenössische Literatur zurückgegriffen.

3 Die Ohrmuschel

3.1 Die Anatomie der Ohrmuschel

Das äußere Ohr, Auris externa, besteht aus dem äußeren Gehörgang, Meatus acusticus externus, der sich nach außen hin trichterförmig öffnet und in den sichtbaren Anteil des äußeren Ohres, in die Ohrmuschel, übergeht.
Die Ohrmuschel, Auricula, läßt sich als eine Art Hautfalte mit dazwischen liegendem Gerüst aus elastischem Knorpel, Cartilago auriculae, bezeichnen.
Das individuelle Reliefbild der Ohrmuschel mit seinen verschiedenen Erhebungen und Vertiefungen wird maßgeblich durch die Form dieses Ohrknorpels bestimmt.

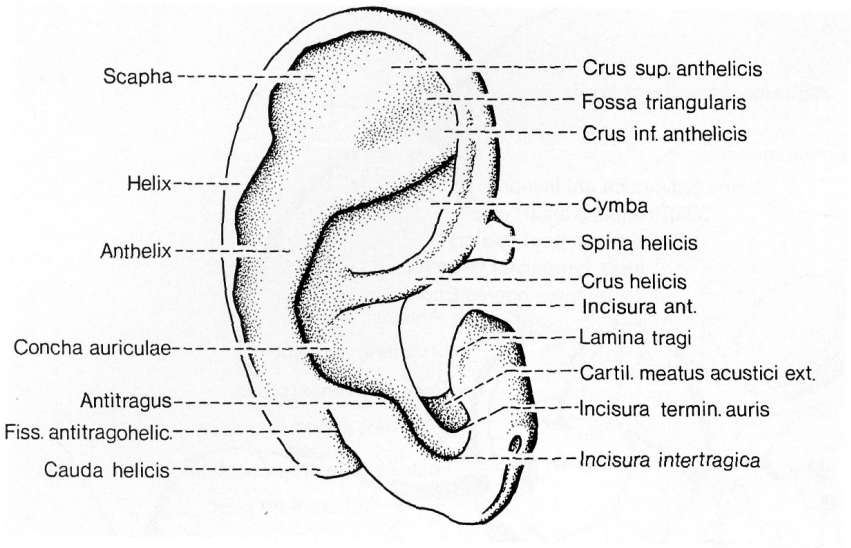

Abbildung 1: Strukturen des Ohrmuschelknorpels. Aus Lang J, 1992.

Die anatomischen Bezeichnungen der sichtbaren Außenfläche der Ohrmuschel stimmen weitestgehend mit denen des Ohrknorpels überein (Abb. 2).
Von der Peripherie der konkavseitigen Ohrmuschel beginnend, steigt der nach innen gerollte Ohrrand, die Helix, mit seinem aufsteigenden Schenkel, Crus helicis, oberhalb des Gehörganges auf. Ventral bildet der Ohrknorpel aus diesem Schenkel die Spina helicis (Abb. 1; Abb. 2(1)).

Die Helix umgreift die Muschel von oben und hinten und läuft, nach unten abflachend, in das Ohrläppchen, Lobulus auriculae, aus. Ein Knorpelfortsatz, Cauda helicis, ragt in das Ohrläppchen hinein (Abb.2(2)).
Annähernd parallel dazu läuft die Anthelix, die oberhalb des Crus helicis am Vorderrand der Ohrmuschel mit den zwei Crura anthelicis in der Fossa triangularis beginnt.
Die Anthelix verdickt sich schließlich hinter und unterhalb der Gehörgangsöffnung zum Antitragus (Abb. 2(3)). Zwischen Helix und Anthelix ist die Scapha ausgebildet.
Der Einschnitt im Knorpel zwischen der freien Cauda helicis und dem Antitragus wird Fissura antitrago-helicina genannt.
Der Antitragus liegt dem vor der Gehörgangsöffnung gelegenen Tragus gegenüber (Abb. 2(9)). Die knorpelige Unterlage des Tragus, die Lamina tragi, gehört bereits zum äußeren Gehörgang. Lamina tragi und das Crus helicis sind durch eine knorpelfreie Einziehung, der Incisura terminalis auris, voneinander getrennt.
Der Eingang in den äußeren Gehörgang wird durch die Incisura intertragica gebildet (Abb. 2(a)).
Tragus, Antitragus sowie Anthelix umrahmen die Concha auriculae. Diese wird durch das Crus helicis in eine obere Grube, die Cymba conchae, und eine untere Grube, das Cavum conchae, zweigeteilt.
Bei der Betrachtung der Ohrrückfläche stellen sich alle Vertiefungen der Ohrvorderfläche als Erhebungen, Eminentia concha, Eminentia fossae triangularis und Eminentia scapha, sowie alle Erhebungen der Vorderseite als Vertiefungen auf der Rückseite, Fossa anthelicis, Sulcus anthelicis transversus und Sulcus cruris helicis dar.

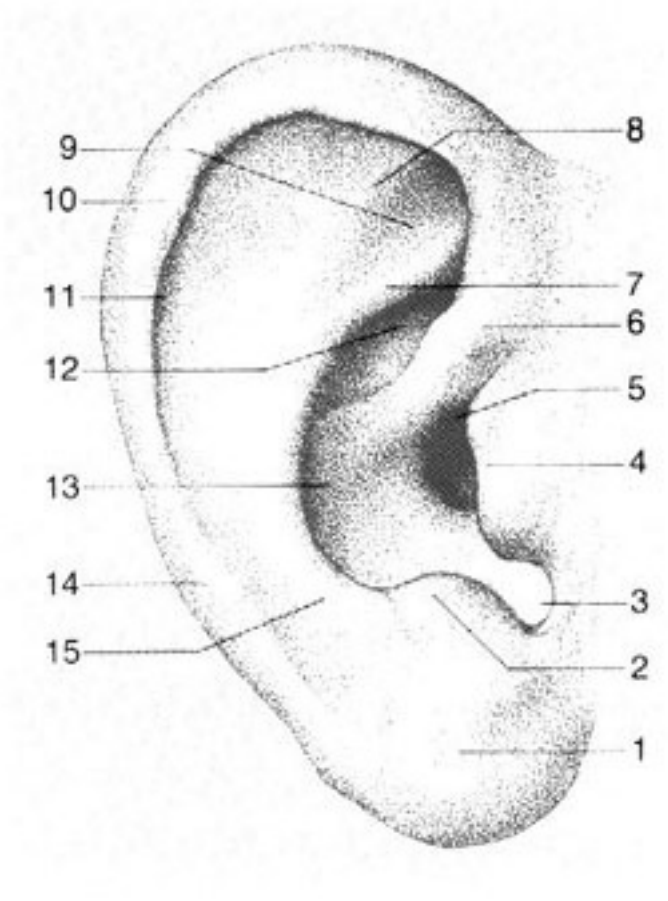

Abbildung 2: Anatomie der Ohrmuschelvorderseite. Aus Weerda H, 1994.

1 Lobulus	9 Fossa triangularis
2 Antitragus	10 Darwinscher Höcker
3 Incisura intertragica	11 Scapha
4 Tragus	12 Cymba conchae
5 Incisura anterior	13 Concha
6 Crus helicis	14 Helix
7 Crus inferius anthelicis	15 Anthelix
8 Crus superius anthelicis	

Das Ohrläppchen ist der einzige Teil der Muschel, in dem ein stützendes Knorpelgerüst fehlt. Es handelt sich hierbei um eine Hautduplikatur, die fibröses Gewebe mit Fetteinlagerungen enthält.

Befestigt ist die Ohrmuschel am Os temporale. Die Insertion erfolgt über drei Bänder. Das vordere Ligamentum auriculare anterius verläuft von der Spina helicis und der Lamina tragi zum Jochbein. Eine obere Verbindung, Ligamentum auriculare superius, inseriert ebenfalls an der Spina helicis und befestigt die Ohrmuschel am oberen

Rand des knöchernen Gehörganges. Das Ligamentum auriculare posterius zieht von der dorsalen Conchawand zum Mastoid.

Eine weitere Verbindung der Ohrmuschel mit dem Schädel erfolgt über verschiedene Muskeln, den Musculus auricularis anterior, auricularis superior, sowie den auricularis posterior und die Musculi obliquus und transversus (Abb. 3). LINCKE (1837) war sogar der Ansicht, daß „ ihre Bestimmung unstreitig darin besteht, den Ohrknorpel in seiner Lage zu erhalten, die Ohrmuschel etwas hervorzuziehen, sie dadurch mehr auszuhöhlen, den Gehörgang bei seiner Mündung zu erweitern und seine Richtung in eine mehr gerade zu verwandeln, damit die größtmögliche Menge von Schallwellen gegen das Trommelfell geworfen werden kann“

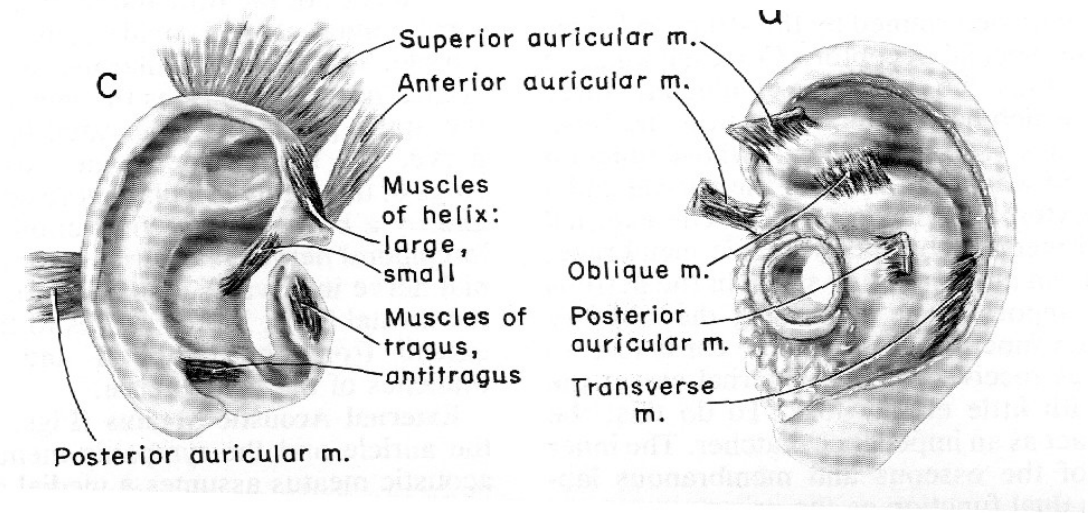

Abbildung 3: Muskuläre Anheftung der Ohrmuschel an den Schädel. Aus Paparella M et al., 1991.

Ebenfalls auf Abbildung 3 sind die kleinen Muskeln der Ohrmuschel selbst zu erkennen. Während BECK (1827) der Meinung war, „ daß die Ohrmuschel... ihre Spannkraft... vorzüglich aber durch das irritable Vermögen des [Musculus] Tragicus, Antitragicus major und minor helicis und Transversus auriculae erhält“, spricht man ihnen heute so gut wie keine Aufgabe zu. Zu ihrem Einfluß auf aktive Verformbarkeit und Beweglichkeit meinten CZERMAK und CZERMAK (1873): „...Muskeln besitzt zwar das menschliche Ohr ebenfalls - aber sie sind so armselig entwickelt und werden so wenig geübt, daß sie die wenigsten Menschen willkürlich gebrauchen können - wodurch übrigens nichts verloren wird. Da ihre Wirkung unter allen Umständen unbedeutend und von keinem merklichen Einfluß auf das Hören ist.“

Beinahe einhundert Jahre später präsentierten MATSUO und HIROSE (1987) einen klinischen Fall, bei dem die Muskeln des Tragus und Antitragus willkürlich zur Verengung des äußeren Gehörganges eingesetzt werden konnten.

3.1.1 Die Blut- und Lymphgefäßversorgung der Ohrmuschel

Die arterielle Blutversorgung für die Ohrmuschel kommt aus Ästen der Arteria temporalis superficialis, occipitalis und auricularis posterior und ist identisch mit den sich aus dem ersten und zweiten Kiemenbogen entwickelnden Anteilen der Ohrmuschel (HAMMAR JA, 1902; FLEISCHER K, 1954; PARK C et al., 1992).
PARK et al. (1992) konnten zwei arterielle Netzwerke auf der Vorderseite der Ohrmuschel nachweisen, die sowohl aus den Ästen der Arteria temporalis superficialis als auch durch Perforatorarterien von der Ohrmuschelrückseite versorgt werden (Abb. 4).
Aus der Arteria temporalis zweigt eine variierende Anzahl von ein bis drei Ästen, Aa. auriculares anteriores, ab.
„Ein bis zwei obere Äste versorgen das Crus helicis, den Oberteil der Helix, die Crurae anthelicis, die Cymba conchae und das obere Drittel der Muschelhinterfläche“ (NEUMANN G und KRUSE G, 1972).
Der Tragus und das Ohrläppchen werden von ein bis vier weiteren Ästen versorgt.

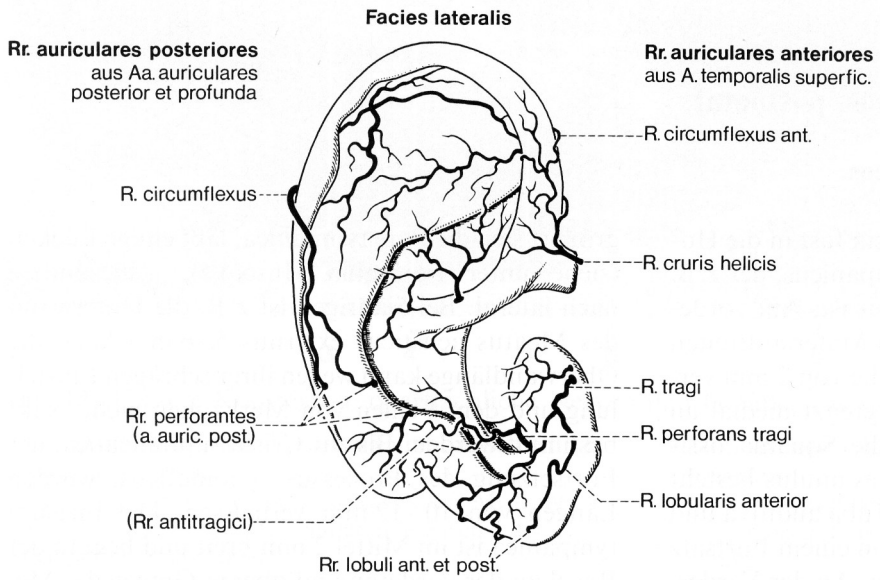

Abbildung 4: Arterien der Ohrmuschelvorderseite. Aus Lang J, 1992.

Auch die A. auricularis posterior verzweigt sich in Höhe des Gehörgangs auf der dorsalen Seite in mehrere Rami auricularis posteriores und versorgen die hintere Hälfte der Ohrmuschel sowie „den inneren Teil des äußeren Ohres“ (ALLISON GR, 1978) (Abb.5).

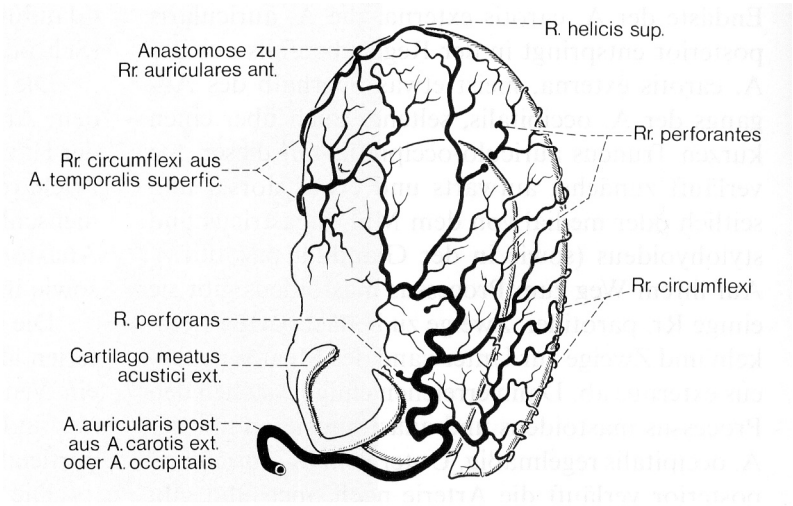

Abbildung 5: Blutversorgung der Ohrmuschelrückseite **Lang J, 1992.**

Der venöse Abfluß erfolgt über die Vena temporalis superficialis, facialis und auricularis posterior in die Vena jugularis interna beziehungsweise externa.

Die Lymphe fließt über die auf dem Warzenfortsatz liegenden Lymphknoten, Nodi lymphatici retroauriculares et infraauriculares, sowie über die vor dem Ohr liegenden Nodi lymphatici parotidei in die oberflächlichen und tiefen Halslymphknoten, Nodi lymphatici cervicalis superficiales et profundi, ab (Abb. 6).
Dabei „drainieren die vor dem Ohr liegenden Knoten die laterale oder Außenfläche, während die hinteren und tiefen Lymphknoten die Rückseite und den Meatus drainieren“(CONWAY H und HOWELL JA, 1957).

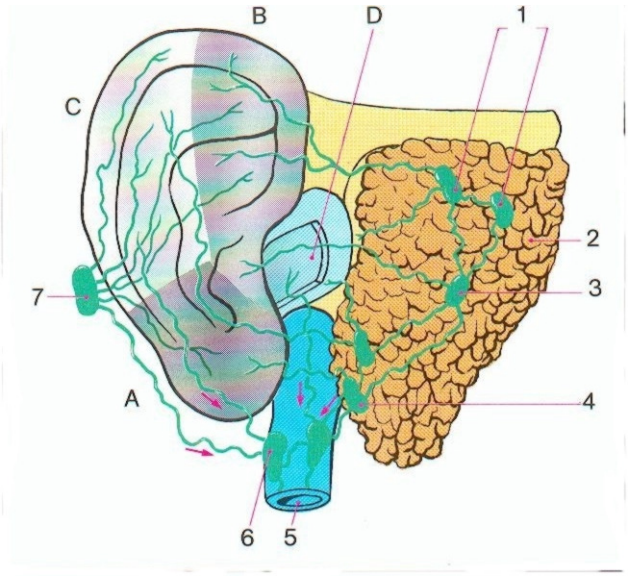

Lymphterritorien und regionale Lymphknoten der Ohrmuschel und des äußeren Gehörganges.
A unteres Territorium
B vorderes Territorium
C hinteres Territorium
D äußerer Gehörgang
1 Lnn. parotidei anteriores (präauriculares)
2 Glandula parotidea
3 Lnn. parotidei profundi
4 Lnn. parotidei inferiores (infraauriculares)
5 V. jugularis interna
6 Lnn. jugulares interni
7 Lnn. retroauriculares
Lymphgefäße der medialen Fläche der Muschel
unterbrochene Linien

Abbildung 6: Lymphabfluß der Ohrmuschel. Aus Kubik S, 1987.

3.1.2 Die nervale Versorgung der Ohrmuschel

Die Ohrmuschelmuskulatur wird durch den Nervus facialis motorisch innerviert.
Die sensible Versorgung der Ohrmuschel wird durch Nervenfasern aus Ästen des Nervus trigeminus, vagus und der Zervikalsegmente sichergestellt.
Der Nervus auriculotemporalis aus dem 3. Trigeminusast versorgt den vorderen Teil der Ohrmuschel; die hinteren Anteile des Gehörganges und die Ohrrückfläche werden vom N. auricularis magnus sensibel innerviert.
Verschiedene Rami auriculares aus den Hirnnerven V, IX und X versorgen die Vorderfläche der Concha.

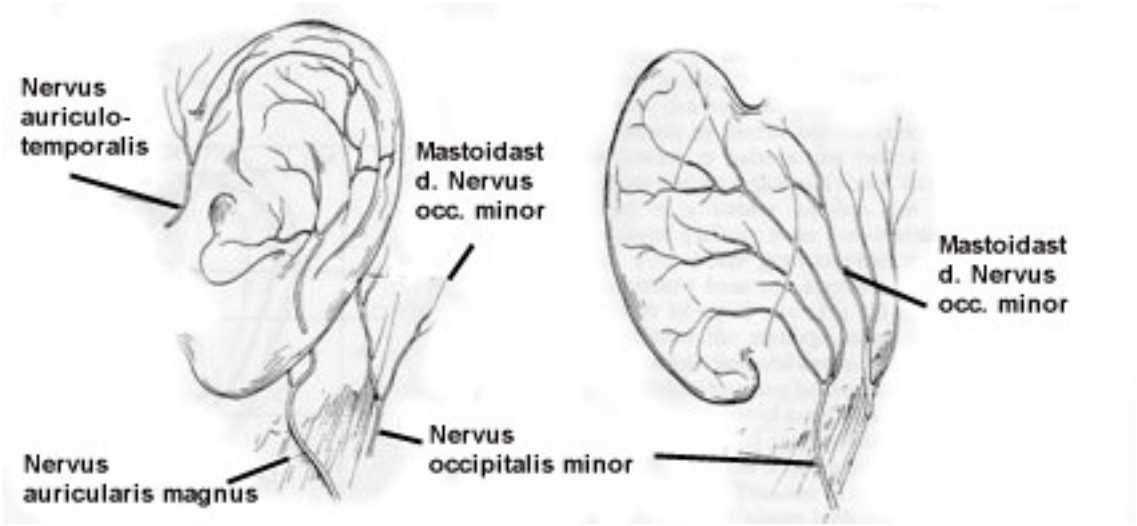

Abbildung 7: Nervale Versorgung der Ohrmuschel. Aus Lucente FE et al., 1995.

3.2 Der histologische Aufbau der Ohrmuschel

Der elastische Knorpel des Ohres enthält in der interterritorialen Substanz nicht maskierte elastische Fasernetze (Abb.8(1)). An den Knotenpunkten der elastischen Fasern treten membranartige Verbreiterungen auf. Im Übrigen stimmt der Aufbau des elastischen Knorpelgewebes mit dem des Hyalinknorples grundsätzlich überein, d.h., es enthält wie dieser maskierte Kollagenfasern. In den rundlichen und ovalen Räumen liegen die Knorpelzellen (Abb. 8(3)).
Am linken Bildrand erkennt man das Perichondrium (Abb.8(2)) mit oberflächenparallel ziehenden feinen elastischen Fäserchen.

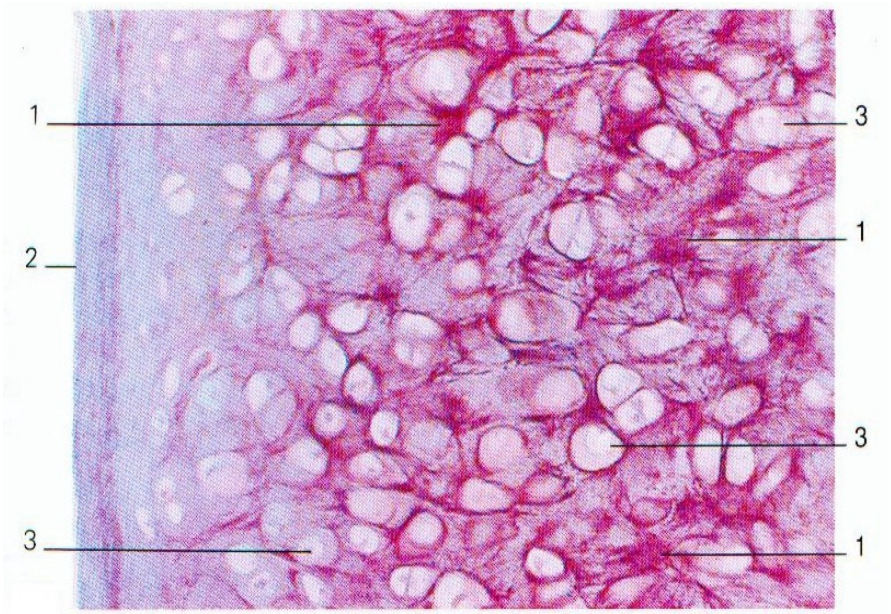

Abbildung 8: Querschnitt durch die gesamte Ohrmuschel:
Elastischer Knorpel; 1 = elastische Fasern, 2 = Perichondrium, 3 = Knorpelzelle.
Aus Kühnel W, 1992.

Die Hautbedeckung des Knorpels ist an der Ohrmuschelvorderseite fest mit dem Perichondrium verwachsen und besitzt keine Subcutis (QUATELA VC und GOLDMANN ND, 1995).
Die Ohrhaut ist sehr dünn und stark durch Gefäßplexus, die sich parallel zur Oberfläche ausbreiten, versorgt. Die Rückseite zeigt eine locker aufsitzende Haut mit

subkutanem Fettgewebe. Diese Subkutis ist ebenfalls flach und enthält keine Columnae adiposae, die in die Dermis hineinragen (SMAHEL J und CONVERSE JM, 1980), sondern Fettpolster in der Zona reticulare . Die retroaurikuläre Haut entspricht an der Insertionsstelle der Ohrmuschel histologisch der des Ohres, an der Grenze zum Haaransatz besitzt sie den Aufbau der Kopfhaut.

3.3 Die Embryologie der Ohrmuschel

Die drei Abschnitte des Ohres, das äußere Ohr, das Mittelohr und das Innenohr, entstehen aus ganz verschiedenen embryonalen Ursprüngen und spiegeln die komplizierte phylogenetische Geschichte der Adaptation des primitiven Pharyngealbogenapparates an das Hören und das Gleichgewicht wieder. HIS (1885) legte die ersten grundlegenden Arbeiten über die Entwicklungsgeschichte der Ohrmuschel vor.

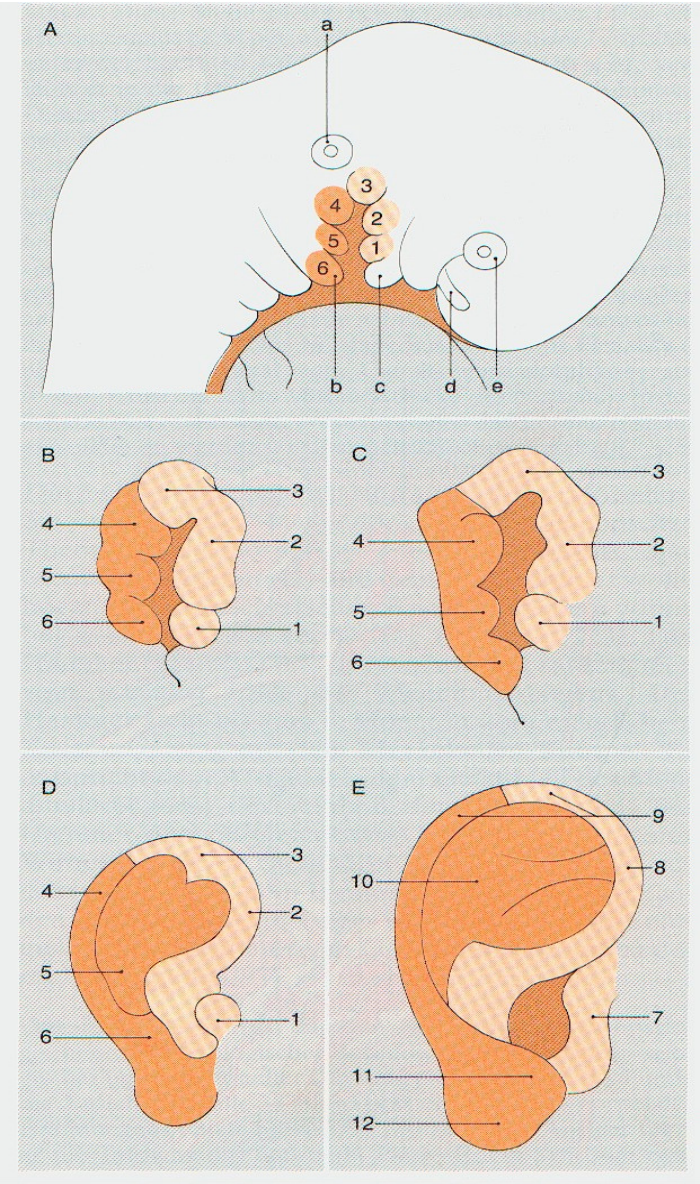

Abbildung 9: Entwicklung der Ohrmuschel. Aus Naumann HH et al., 1994.

Als erstes Zeichen einer normalen Ohrregion entwickelt sich zu Beginn der 4. Woche die Ohr-Placode beiderseits des Rautenhirns (ROGERS BO, 1964).
Durch Einstülpung dieser Ohr-Placode bildet sich bei gleichzeitiger Proliferation des umgebenden Mesoderms das Ohrbläschen (Abb.9A.a). Daraus entwickelt sich in der 5. embryonalen Woche eine ventrale Komponente, aus der Sacculus und Schneckengang mit dem Corti-Organ hervorgehen und eine dorsale Komponente, die später den Utrikulus, die Bogengänge und den Ductus endolymphaticus bildet.
Somit ist bis zu diesem Zeitpunkt „von den primitiven Vorläufern des externen Ohres noch nichts zu sehen“ (ROGERS BO, 1974).
Dann aber proliferiert das Mesenchym im Bereich der ersten Pharyngealgrube und entwickelt eine Reihe von sechs kleinen Ohrhöckern, colliculi auricularis (Abb.9 A1-6) (MOLDENHAUER W, 1877; AREY LB, 1954). Die erste Pharyngealgrube vertieft sich und bildet den Meatus acusticus externus aus, der ursprünglich in der mandibulozervikalen Region liegt.

Drei der oben beschriebenen Höcker entwickeln sich aus dem ersten Pharyngealbogen, dem Mandibularbogen (Abb. 9Ac), die anderen drei aus dem zweiten Pharyngealbogen, dem Hyoidbogen (Abb. 9Ab).
Diese Colliculi haben bis zum 41. Tag ihre maximale Größe erreicht, beginnen dann zu verschmelzen und führen so zu der charakteristischen Form der Ohrmuschel. Zwischen dem 43. und 45. Tag ist dieser Vorgang abgeschlossen (Abb. 9 B-E).
Da in der 7. und 8. Embryonalwoche der Hyoidbogen stärker proliferiert als der Mandibularbogen (Abb. 10), besteht die endgültige Ohrmuschel zu 85% aus Anteilen des Hyoidbogens.

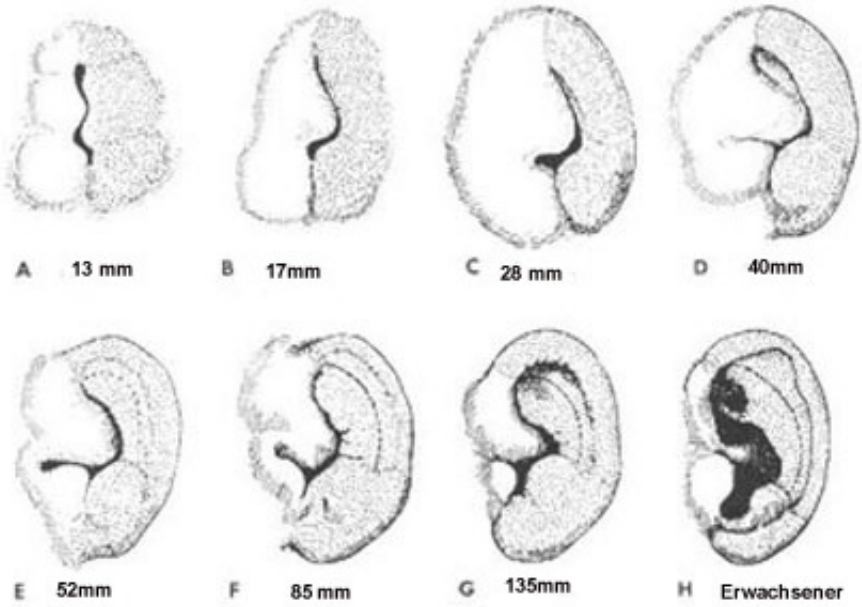

Abbildung 10: Historische Abbildung der Entwicklungsstadien des äußeren Ohres.
Die mandibularen Anteile sind weiß, die hyoidalen sind gepunktet dargestellt.
Aus STREETER GL, 1922.

Während HIS (1885) und andere (FEDERICI F, 1930; CONGDON et al., 1932; WOOD-JONES FI und CHUAN W, 1933; KLEINSASSER O und SCHLOTHANE R, 1964; MANIGLIA A et al., 1977; WEERDA H, 1994)) aus ihren Beobachtungen folgerten, daß bestimmte Teile der Ohrmuschel sich aus einzelnen Colliculi bilden, widersprachen einige diesen Ansichten (GRADENIGO G, 1893; SCHWALBE G, 1891; STREETER GL 1922; STARCK D 1955; ANSON B und BAST T, 1980; DAVIS JE, 1987).

Nach WEERDA (1994) entwickelt sich aus dem ersten Höcker der Tragus, aus dem zweiten und dritten die Helix, aus dem vierten die Crura anthelices, aus dem fünften die Anthelix und aus dem sechsten der Antitragus (Abb. 10; Vergl. Abb. 9A-D).

Bis zur 20. embryonalen Woche hat sich das Ohr in seiner eigentlichen Form entwickelt, lediglich das Ohrläppchen bildet sich später aus Teilen des ersten Hyoidhöckers.

Während der weiteren Entwicklung des Gesichts verändert die Ohrmuschel ihre Position zum Unterkiefer von ventro-caudal nach dorso-cranial. Dies erklärt, warum abnorm geformte Ohren häufig zu weit anterior und caudal gelegen sind.

Abbildung 11 zeigt diese Wanderung der Ohrmuschel. Daraus ist zu ersehen, je schwerer und früher die Malformation der Ohrmuschel oder der anderen Organe der

ersten beiden Kiemenbögen erfolgt, um so mehr ist das Rudiment der Ohrmuschel nach vorn unten verlagert (SIEGERT et al., 1994)(Abb. 11).

Im dritten bis sechsten Monat verfeinert sich das Relief der Ohrmuschel, so daß Störungen in dieser Zeit nur zu kleineren Deformitäten führen, wie z.B. zu der Kryptotie oder zu abstehenden Ohren.

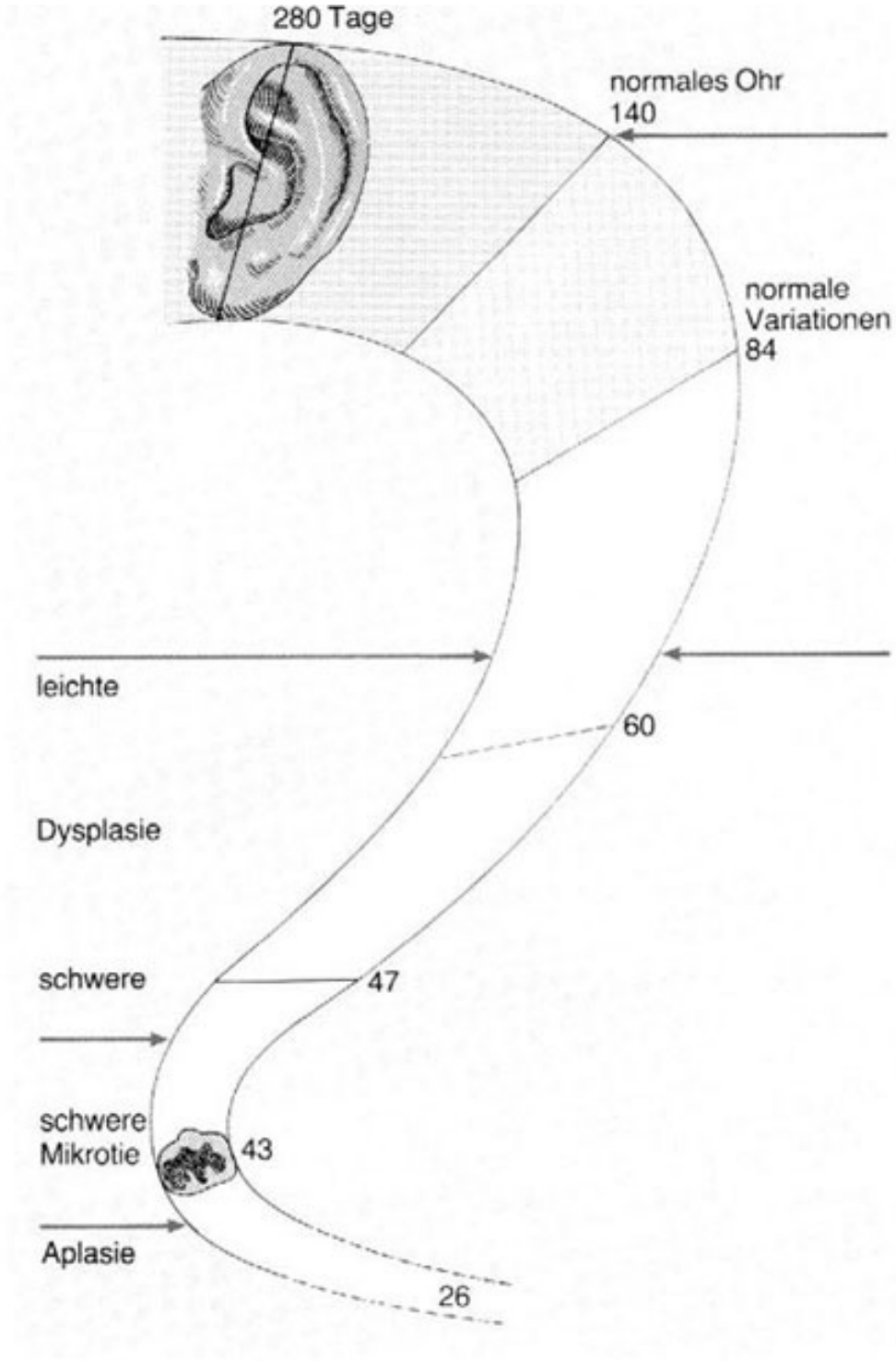

Abbildung 11: Wanderung der Ohrmuschel im Laufe der Embryonalentwicklung. Aus Weerda H, 1994.

3.4 Anthropometrie

Die Rekonstruktion der Ohrmuschel erfordert im Falle von kongenitalen Anomalien sowie partiellen oder totalen Verlusten, die genaue Kenntnis sowohl der Größe und Breite als auch ihrer Lage am Kopf.

3.4.1 Größe und Breite der Ohrmuschel

Auch nach Abschluß der embryonalen Entwicklung wächst die Ohrmuschel ein ganzes Leben lang weiter.
Während Einigkeit darüber besteht, daß die größte Wachstumsphase der Ohrmuschel im Kindesalter stattfindet, finden sich viele unterschiedliche Angaben zum Erreichen der Erwachsenengröße. So kam BROWN (1943), nachdem er 300 Kinder zwischen 5 und 16 Jahren vermessen hatte, zu dem Schluß, daß das Wachstum im Alter von 5 Jahren abgeschlossen sei. McEVITT (1947) sieht das Wachstum bis zum 8. Lebensjahr als abgeschlossen an. STARK und SAUNDERS (1962) sind der Meinung, daß „das einmal geformte Ohr ... ungefähr bis zum 6. oder 7. Lebensjahr [wächst], wenn es ungefähr die Erwachsenengröße erreicht hat.“ Diesem Urteil schließen sich JAYES (1951) und TANZER (1969) an.

RUBIN (1962) untersuchte 150 Ohren, welche einen Größenzuwachs von 5.8 auf 7.5 cm zwischen dem 1. und 8. Lebensjahrzehnt zeigte. Wenig Wachstum verzeichnet er in beiden Dimensionen zwischen der 6. und 8. Dekade.
ADAMSON et al. (1965) führten eine Studie an einem Kollektiv von 2300 Ohren durch. Sie berichteten, daß 85% des Ohrmuschelwachstums mit dem 3. Lebensjahr erreicht seien. Danach kommt es zu einem verlangsamten kontinuierlichem Wachstum bis zum 70. Lebensjahr.

Alter in	Höhe Jungen Ohr		Höhe Mädchen Ohr	
Jahren	Li	Re	Li	Re
0,5	43,9	44,5	40,8	41,3
1	49,7	50,2	46,8	46,8
2	48,6	50,1	48,5	48,9
3	50,2	51,5	49,5	50,8
4	51,6	53	50,8	51,4
5	53,2	54,5	52	52,3
6	54,8	55,8	53,1	53,9
7-8	56,1	56,8	56,5	56,5
9-10	57	58,3	55,5	58,5
11-12	59,7	60,8	57,7	57,9
13-14	60,5	60,3	57	58,3
15-16	62,6	63,4	57,8	58,6
17-18	63,4	63,7	58,7	59,3

Tabelle 1: Größenwachstum der Ohrmuschel laut Daten aus Farkas L, 1974.

Aus **Tabelle 1** ist ersichtlich, daß das größte Ohrmuschelwachstum in den ersten drei Lebensjahren stattfindet, indem ein Wachstum von annähernd 6 mm bei beiden Geschlechtern stattfindet. Bei Jungen wächst die Ohrmuschel von 43,9 mm links bzw. 44,5 mm rechts auf 50,2 mm links bzw. 51,5 mm rechts, bei Mädchen sogar von 40,8mm links und 41,3 mm rechts auf 49,5mm bzw. 50,8 mm. Abbildung 12 veranschaulicht dies noch einmal graphisch.

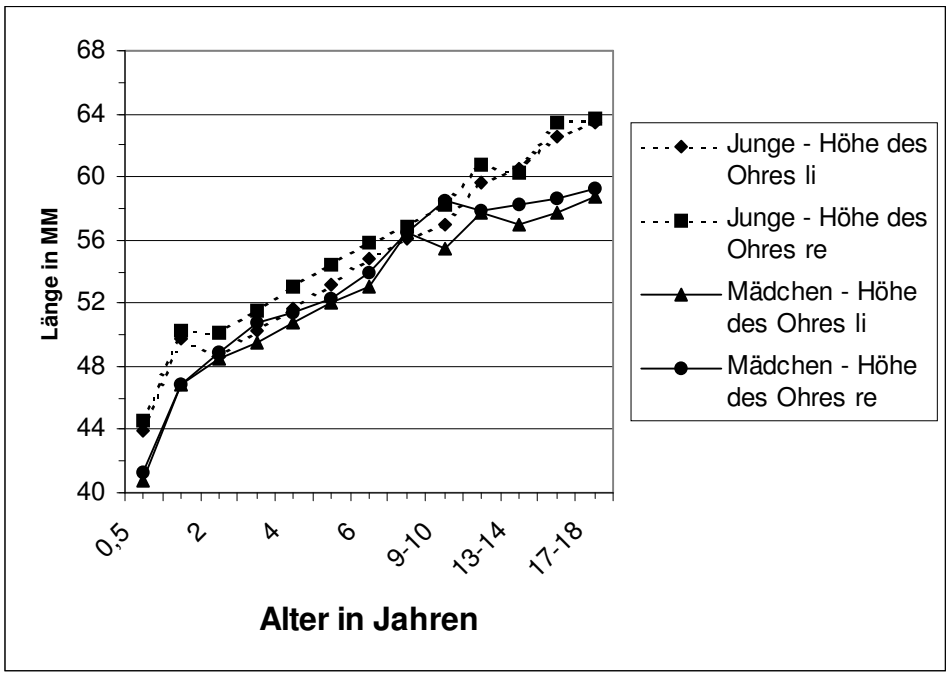

Abbildung 12: Größenwachstum des Ohres bei männlichen und weiblichen Kindern zwischen 0,5 und 18 Jahren. Daten nach Farkas L, 1974.

Bereits WEBSTER (1969) und HAJNIS (1971) beobachteten, daß bei beiden Geschlechtern das rechte Ohr ein wenig größer ist als das linke. Dies wurde durch FARKAS (1974) bestätigt (Abb. 12).

Ferner läßt sich ein geschlechtsspezifischer Entwicklungsunterschied feststellen. Das voll entwickelte Ohr einer Frau ist ca. 5 mm kleiner als bei einem vergleichbaren männlichen Individuum (Abb. 12 und Abb. 13).

Alter in	Breite Jungen Ohr		Breite Mädchen Ohr	
Jahren	Li	Re	Li	Re
0,5	26,2	27,7	24,8	25
1	31	31,9	28,8	29,4
2	31,5	32,4	30,2	31,3
3	31,9	32,5	31,1	31,5
4	30,8	32,4	31,3	31,5
5	33,4	33,2	31,9	32
6	32,9	33,7	32,4	32,7
7-8	33,3	33,8	32,8	32,9
9-10	34,8	35,1	32,1	33
11-12	34,6	35,2	33,1	33,3
13-14	34,6	36,3	33,2	34,3
15-16	36,7	36,8	32,3	33,9
17-18	34,6	36	31,7	33,2

Tabelle 2: Breitenwachstum der Ohrmuschel nach Farkas L, 1974.

Daß das Wachstum der Ohrmuschel vor allem ein Größenwachstum ist läßt sich aus dem Vergleich der Tabelle 1 und Tabelle 2 erkennen. Während die Größe von der Geburt bis zum 18. Lebensjahr um 20 mm zunimmt, läßt sich im selben Zeitraum nur ein Breitenzuwachs von 8,3 mm feststellen. Im Vergleich zu Abbildung 12 stellen sich dementsprechend die Breitenwachstumskurven in Abbildung 13 viel flacher dar.

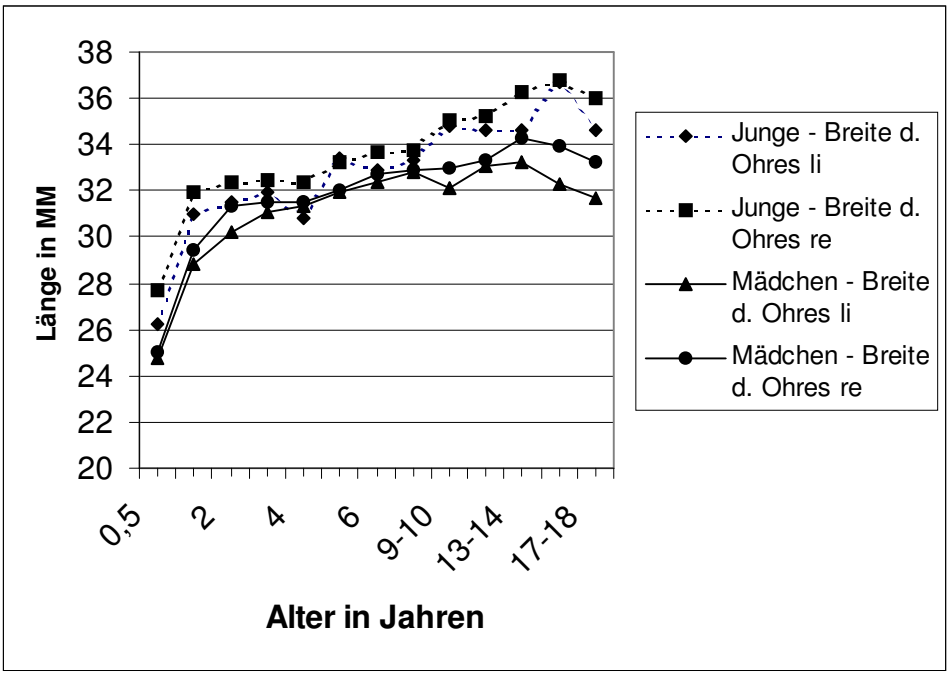

Abbildung 13: Breitenwachstum des Ohres bei männlichen und weiblichen Kindern zwischen 0,5 und 18 Jahren. Daten nach Farkas L, 1974.

Siegert et al. (1994) stellten einen Bezug zwischen der Größe des Individuum und der Größe und Breite der Ohrmuschel her (s. Abb.14). Dabei zeigte sich, daß größere Menschen auch größere Ohrmuscheln haben.

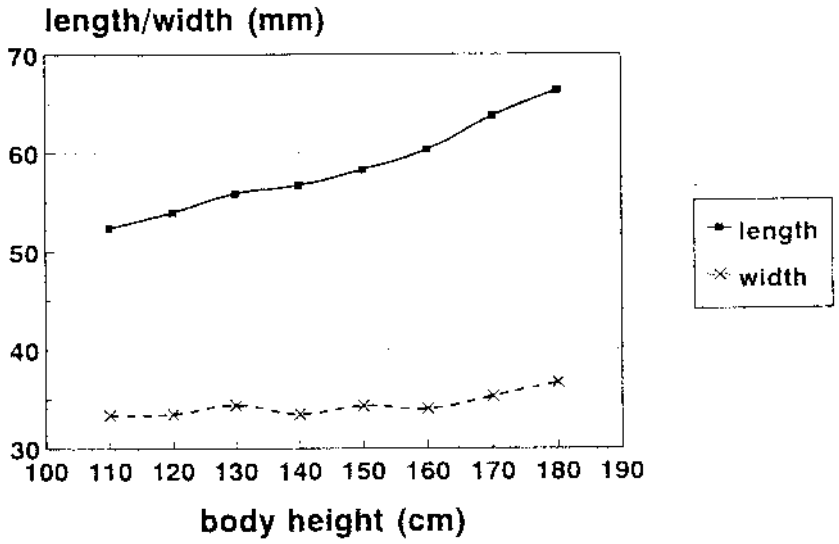

Abbildung 14: Abhängigkeit der Ohrmuschelgröße und –breite von der Größe des Individuums. Aus Siegert R et al., 1994.

3.4.2 Die Lage der Ohrmuschel am Kopf

Für ein ästhetisches Äußeres spielen neben der Größe und Breite vor allem die Lage der Ohrmuschel am Kopf, ihre Form und ihre Kontur eine entscheidende Rolle, „ da die Ohrmuscheln neben Augen, Nase und Lippen den Gesichtsausdruck des Individuums im wesentlichen mitprägen...“ (KINDLER D, 1969). Um die „Normalposition“ der Ohrmuschel am Kopf zu beschreiben, versuchten viele Autoren, sie in Bezug zu anderen Punkten eines ästhetischen Idealgesichts zu setzen.

BROADBENT und MATTHEWS (1957) meinten, daß „die untere Ohranheftung sich auf einem Level mit dem Nasenansatz (befindet). Die obere Helixanheftung ist eine Ohrlänge posterior von dem lateralen Orbitarand.“ Folgt man ihren Vorstellungen weiter, so verläuft die longitudinale Achse der Ohrmuschel im gleichen Winkel wie der Nasenrücken von dorsal nach anterior (Abb. 15 und Abb.17). Dieser Gedanke ist nicht neu, da schon neoklassizistische Zeichnungsrichtlinien z.B. von PIERO DELLA FRANCESCA (1420-1492) einen gleichen Neigungswinkel von Ohr und Nase forderten.

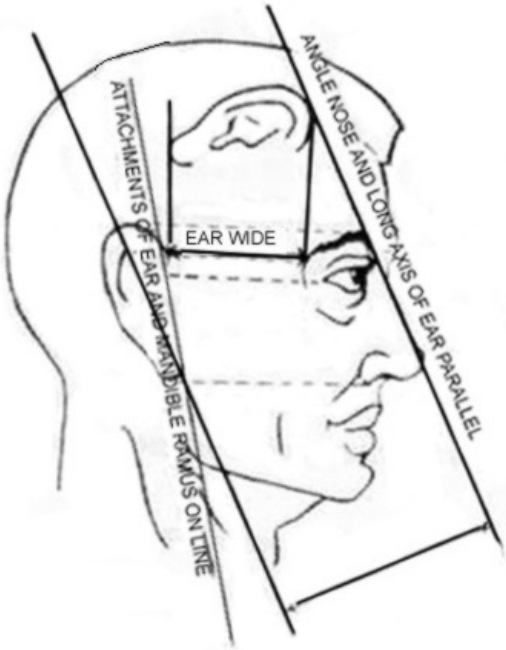

Abbildung 15: Anatomisch-ästhetische Beziehungen markanter Fixpunkte des Gesichts. Broadbent TR und Mathews VL, 1957.

FIGALOVA und FARKAS (1968) wählten das Nasion (Abb.16B), die Columella (Abb.16C) und das Menton (Abb.16D), um die Distanz zur Ohrmuschel zu bestimmen.
Dabei ist die Höhe des Ohres am Kopf durch die Position der oberen Insertion (Otobasis superius) und die untere Insertion (Otobasis inferius) bestimmt (Abb.16A). Die obere Insertion ist lokalisiert durch das Verschwinden der anterioren Helix in der temporalen Kopfhaut. Die Anheftung des Ohrläppchens an die Gesichtshaut markiert die untere Insertion.

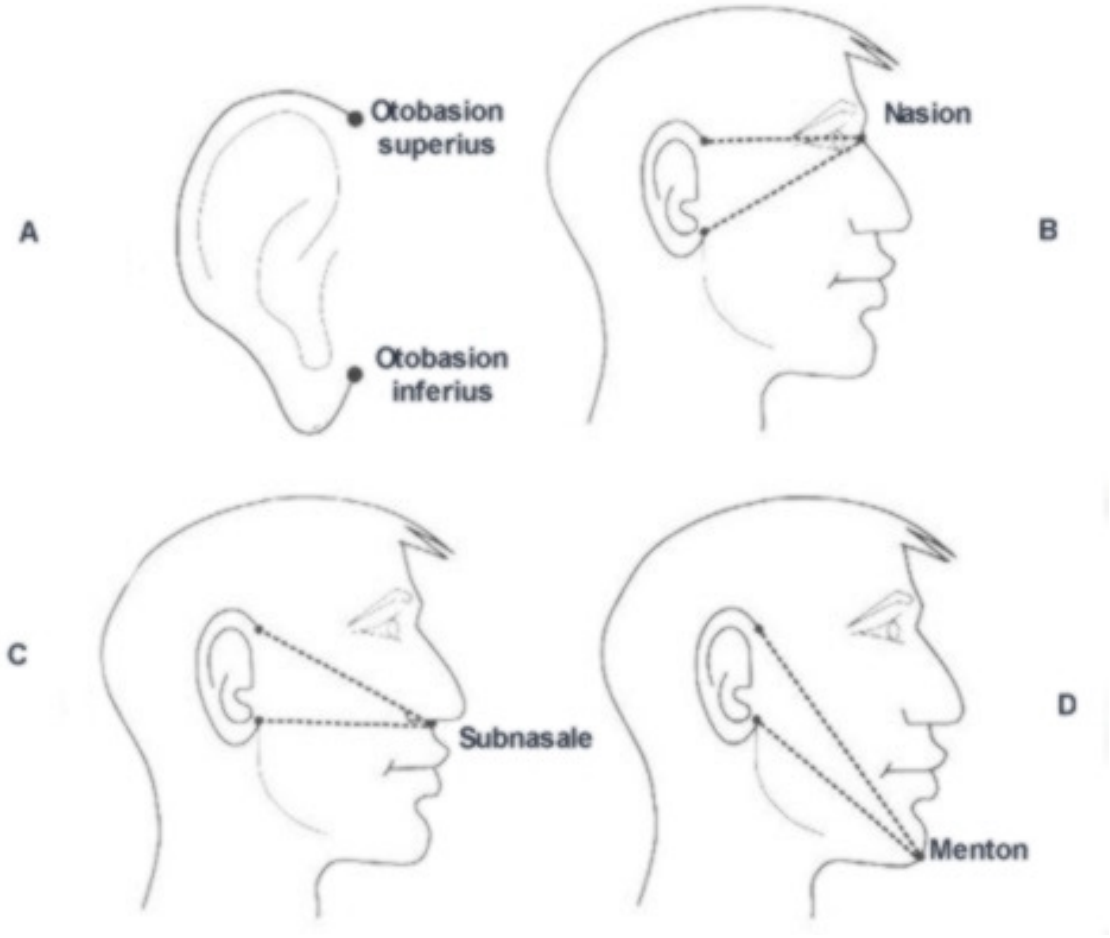

Abbildung 16: Methode zur Lokalisation der Ohrmuschel nach Farkas L, 1974.

Der Neigungswinkel der Ohrmuschel wird durch die generelle „Gesichtsprofil-Linie“ bestimmt. Diese wird durch die prominenten Stellen der Stirn und des Kinns gelegt und verläuft parallel der longitudinalen Achse der Ohrmuschel. „Bei jungen

kanadischen Erwachsenen betrug die durchschnittliche Neigung der Ohrmuschel bei Männern 14 Grad und bei Frauen 12 Grad. Der Neigungswinkel lag zwischen 10-30 Grad bei Männern und 2-20 Grad bei Frauen“ (FARKAS L, 1974).
GORNEY et al. (1971) kamen zu ähnlichen Ergebnissen und fügten noch hinzu, daß sich der Tragusmittelpunkt auf einer Höhe mit der Falte des Nasenflügels befindet.
DAVIS (1974) faßte seine Erkenntnisse folgendermaßen zusammen: „Die Höhe des Ohres sollte normalerweise gleich der der Nase sein. Die normale Ohrmuschel sollte nach hinten um 17° aus der Vertikalen gekippt sein. Die obere Grenze der Ohrmuschel sollte auf Höhe der Horizontallinie des Supraorbital-Wulstes sein.“ Dieser Auffassung schlossen sich auch COOK TA und MILLER PJ 1995 sowie LARRABEE WF und SHERRIS DA 1995 an.
SKILES und RANDALL (1983) konnten anhand von seitlichen Gesichtsaufnahmen zeigen, daß die Ohrachse im Durchschnitt 14.9 Grad von der Nasenachse abweicht, Der Neigungswinkel wurde von der „Gesichtsprofil-Linie“ ausgehend gemessen.
TOLLETH (1990) griff die Idee von BROADBENT und MATTHEWS (1957) auf, die Lage der Ohrmuschel über den Abstand zum Augenrand zu beschreiben (Abb. 17). Der laterale Abstand zum Auge sollte 6,5 cm bis 7,5 cm und damit der durchschnittlichen Ohrmuschellänge entsprechen. Demnach befindet sich das obere Helixende in einer horizontalen Linie mit der Augenbraue. Der caudale Lobulusrand liegt in einer horizontalen Ebene mit der Columella.

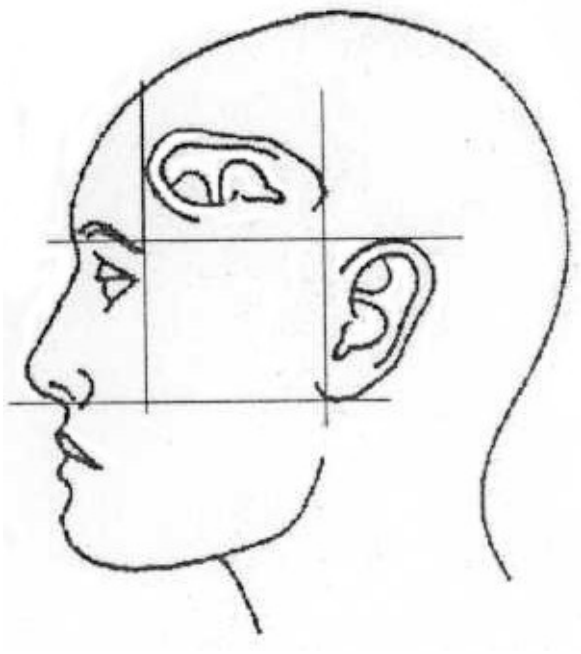

Abbildung 17: Position der Ohrmuschel. Aus Tolleth H, 1990.

SIEGERT et al. (1994) vermaß 1000 Ohren, um die Lage der Ohrmuschel am Kopf zu bestimmen. Die horizontale Position der Ohrmuschel ließ sich durch den Abstand einer vertikalen Profillinie, die durch die Spitze der Oberlippe und der Glabella gelegt wurde, zum Tragus bestimmen, sowie durch den Abstand des Tragus vom Occipitum. Es zeigte sich, daß die ermittelten Werte von der Körpergröße abhängig waren (Abb. 18). Die vertikale Position ließ sich durch den Abstand des Tragus vom Vertex, der höchsten Stelle des Schädels bestimmen. Danach wich die Ohrmuschelachse von der vertikalen Profillinie um 10° (± 4°) nach dorsal ab (Abb. 19). Diese Werte waren ebenfalls von der Größe der Personen abhängig.

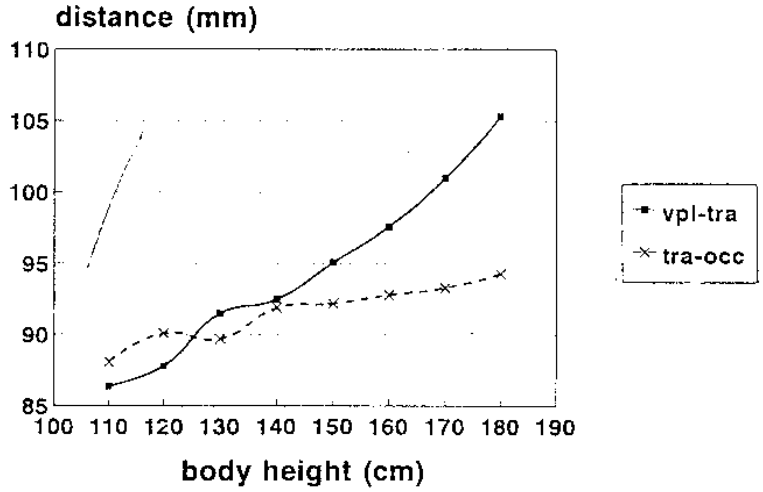

Abbildung 18: Distanz der vertikalen Profillinie vom Tragus und vom Tragus zum Occiput im Verhältnis zur Körpergröße. Aus Siegert R et al., 1994,

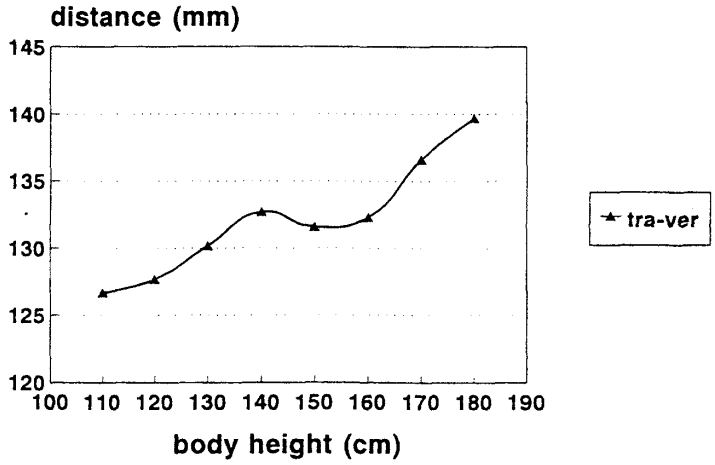

Abbildung 19: Distanz vom Tragus zur horizontalen Profillinie, die durch den Vertex verläuft, im Verhältnis zur Körpergröße. Aus Siegert R et al., 1994 .

4 Die soziokulturelle Bedeutung der Ohrmuschel

Die Ohrmuschel hat neben ihrer Bedeutung als Teil des Ohres und damit des Gehörs vielseitige Bedeutungen erlangt.
So hat die Ohrmuschel in der Religion eine besondere Bedeutung, da sie das gesprochene Wort Gottes aufnimmt. Daneben finden sich aber auch viele Sprichworte und Lebensweisheiten, welche die Ohrmuschel betreffen. Zeitweise wurde sogar versucht, den Charakter eines Menschen anhand seiner Ohrmuschelform zu bestimmen.

4.1 Das Ohr in den Mythologien und Religionen

In der Genesis, der Mythologie und Religion vieler Kulturen spielte die Ohrmuschel eine bedeutende Rolle.

In der altägyptischen Religion galt das Ohr als Symbol für die geistige Bereitschaft des Menschen, sich dem Gehörten zu öffnen. Ohren, die an heiligen Orten in gemalter oder plastischer Form vorkamen, waren ein Sinnbild für die Gebetserhörung und deuteten auf das Geneigtsein der Götter hin. Auf vielen Stelen waren übergroße Ohren dargestellt, die auch als magisches Instrument zur Vermittlung des Gebets an die Götter dienten (ANGERSTEIN W, 1998).

Ein frühes Beispiel findet sich nach ANGERSTEIN (1998) in der altägyptischen Stadt Memphis. Dort widmeten 1000 v. Chr. die Einwohner dem Schutzgott ihrer Stadt Ptah – derjenige, der hört - eine Ohrmuschel-Stele. Er galt auch als Schöpfer der Welt.

Für die Sumerer konnte das Ohr gleichzeitig Geistesohr und Geistesauge sein, sofern das Gehörte ein inneres Bild erzeugte. Ein „weites Ohr“ war als Bild für Einsicht und Urteilskraft, die besonders die Götter innehatten, gebräuchlich. Daher sind Götterdarstellungen mit auffallend großen Ohren nicht selten (CHAMPDOR A, 1964).

Bei der alttestamentarischen Priesterweihe wurde neben den Händen, die sakrale Handlungen vollbrachten, und den Füßen, mit denen der Priester zum Altar schritt,

auch die Ohren mit Opferblut bestrichen, um sie als Aufnahmeorgan der göttlichen Botschaft besonders zu heiligen (KÖHLER M, 1996).

Da die Ohrmuschel ein Hautlappen ist, der eine Öffnung umgibt, wurde sie bereits in vorchristlichen, vorderasiatischen und alten ägyptischen Kulturen zu einem Symbol des weiblichen Genitales (KOTTWITZ B, 1991).
Somit überrascht es auch nicht, daß bestimmte göttliche Wesen durch das Ohr geboren sein sollen.
Karna, der Sohn des Hindu-Sonnengottes Sury, ging aus diesem Organ hervor, ebenso - Legenden zufolge - der ursprüngliche Buddha. Ein weiterer indischer Sonnengott, der durch die Jungfrau Kunti herbeigerufen worden war, soll von dieser Geschlechtsverkehr als Lohn verlangt haben, und als dies abgelehnt wurde, Verkehr durch das Ohr vorgeschlagen haben (JONES E, 1970c).
In einer mongolischen Legende wird die Jungfrau Maya im Schlaf durch Chigemouni geschwängert, indem dieser durch ihr rechtes Ohr eindrang (Jones E 1970a).
Die persische Kosmognonie läßt den Menschen dadurch entstehen, daß das männliche göttliche Prinzip seine Hand in das Ohr des weiblichen Prinzips steckt (Jones E, 1970b).
Aber nicht nur in fremdländischen Kulturen, die befremdlich wirken mögen, spielt die Ohrmuschel eine Entstehungsrolle.
In der christlichen Mythologie des Mittelalters wird die Jungfrau Maria vom Heiligen Geist durch das Ohr geschwängert, das „fleischgewordene Wort Gottes“ - Jesus Christus reiste durch das Ohr ein (Abb. 20) (GULDAN E, 1968).
DEMANDT (1978) meinte, daß die Empfängnis Marias durch das Ohr seinen Ursprung in der Kirche des oströmischen Reiches in Form einer byzantischen Miniatur aus dem Jahr 1092 gehabt habe.
Die katholische Kirche unterstützte diese Darstellung mit Andachtsbildern. Durch sie sollte der Laie, der weder lesen noch schreiben konnte, sich ein Bild von der Lehre der Kirche machen (Abb. 20).

Abbildung 20: Darstellung der Empfängnis durch das Ohr. Aus Kottwitz B, 1991.

Nicht immer bewegt sich das Kind wie in Abbildung 20 auf dem Strahlenbündel zu Marias Ohr hinab. Häufig schwebt eine Taube zur Gottesmutter nieder, weil die Taube bei der Taufe Christi als Symbol für den Geist Gottes herniederschwebte (Lukas 3.22).

Die eindrucksvollste Darstellung der Empfängnis durch das Ohr kann man über dem Nordportal der Marienkapelle aus dem 14. Jahrhundert in Würzburg bewundern. Dort hält Gott einen Schlauch in seinem Mund, mit dem er seinen Atem zum Ohr der Maria leitet. Eine Taube am Ohr der Gottesmutter nimmt die Begattung vor, während das Kind auf dem Schlauch zum Ohr der Jungfrau herabgleitet (Abb. 21).

Abbildung 21: Darstellung der Empfängnis durch das Ohr am Nordportal der Marienkapelle in Würzburg. Aus Kottwitz B, 1991.

Von der Empfängnis durch das Ohr bis zur Geburt durch das Ohr ist es dann kein großer Schritt mehr.

„Die Ähnlichkeit der Ohrmuschel mit Schneckenwindungen (anatomisch ist von „Helix“ und „Anthelix“ die Rede) stellt eine Symbolverbindung Ohr-Schnecke-Geburt (Austritt des Schneckenleibes aus dem Gehäuse) her, und von Göttern und Heroen wird gelegentlich erzählt, sie seien aus dem Ohr ihrer Mutter hervorgegangen“ (BIEDERMANN H, 1982).

4.2 Das Ohr im Brauchtum

„Da die Ohrmuscheln neben Augen, Nasen und Mund bzw. Lippen den Gesichtsausdruck des Individuums im wesentlichen mitprägen, ist die Menschheit von Alters her bemüht, der Form und dem Aussehen der Ohrmuscheln noch besondere zusätzliche, dem jeweiligen Brauchtum des Landes oder Stammes entsprechende Veränderungen oder Attribute zu geben“ (KINDLER W, 1969).

Veränderungen an den Ohrmuscheln werden nicht nur an Lebenden durchgeführt, sondern finden sich auch auf Plastiken, Bildern, Zeitdenkmälern und auf Tanzmasken.

Die größte Vielfalt von künstlichen Verformungen, die bis zu schweren Verkrüppelungen reicht, bieten die Länder Zentralafrikas. Diese Ohrmuscheln sind zum Teil in Bronze, Terrakotta oder in Holz als Kunstwerk dargestellt und nehmen mitunter groteske Formen an.

Eine Fülle von Ohrmuschelmotiven bieten auch die alten Kulturen Mittel- und Südamerikas. So zeigt eine sitzende Inka-Tonfigur nach vorne weisende glockenähnliche Gebilde in den Ohrmuscheln, die auch in der gigantischen Kopfbedeckung mehrfach wiederkehren (Abb. 22).

Eine andere Figur weist anstelle von Ohrmuscheln große kammartige Lappen auf, die von einem Krokodil bewacht werden.

Ohrläppchen werden in vielen Kulturen durchstochen oder durchbohrt, um Holzscheiben, Jadepflöcke, Goldgehänge und andere Schmuckstücke aufzunehmen (s. Kap 4.7). Die dadurch stark verlängerten Ohrmuscheln oder Ohrläppchen galten vielfach als Symbol für Adel und Verdienste: Die Vornehmen des Inkareiches in Peru wurden von den erobernden Spaniern als „Orejone“ (Großohrige) bezeichnet (BIEDERMANN H, 1982).

Abbildung 22: Münchener Museum für Völkerkunde. Aus Kindler W, 1970.

In einer völlig anderen Form des Ohr-Symbolismus stellt das Ohr die Verkörperung von Weisheit dar, weil es das Wort Gottes hört. Unter diesem Vorwand wurden unartige Kinder an den Ohren gezogen, damit sie Gottes Wort hören bzw. um die dort schlafende Intelligenz zu wecken. Ferner war der Glaube weit verbreitet, daß sehr große Ohren und besonders große Ohrläppchen einen klugen Menschen auszeichneten.

Schwere Ohrringe, die die Ohrläppchen herabziehen und verlängern, mußten folglich die natürliche Weisheit und Intelligenz vermehren.

Buddha soll angeblich in Übereinstimmung mit seiner geistigen Größe besonders üppig entwickelte Ohren besessen haben (Abb. 23).



Abbildung 23:.Der größte liegende Buddha der Welt in Bangkok. Aus Morris D, 1986.

Im Gegensatz zu den großen Ohren als Zeichen für Weisheit standen die „Eselsohren“ für Dummheit, oder Faulheit.

Ursprünglich sind diese Ohren auf eine alte griechische Sage zurückzuführen. Demnach sollen der Gott Apollo und ein phrygischer Flötenspieler einen musikalischen Wettstreit ausgefochten haben. Als Apollo diesen Wettkampf gewann, verärgerte das den phrygischen König Midas. Für seine Torheit und Unzufriedenheit vermachte Apollo ihm Eselsohren.

Auf dieser Anekdote beruht wohl auch das Sprichwort „ jemanden an den Ohren erkennen“ zu können.

Sprichworte, die mit der Ohrmuschel, synonym als Ohr bezeichnet, zu tun haben, finden sich in der deutschen Sprache viele. Im Lexikon der sprichwörtlichen Redensarten sind insgesamt 38 Redensarten aufgezählt (RÖHRICH l, 1994).
Wedeln wie die Elefanten mit ihren riesigen Ohren, wenn es ihnen zu heiß ist, können wir nicht. Bei den Menschen spielt die Temperaturkontrolle durch verstärkte Durchblutung nur eine unerhebliche Rolle, dafür aber als gesellschaftliches Signal, wenn die Ohren bei psychischer Erregung feuerrot werden.
DELLA PORTA (1593) zitiert einen Stelle von ARISTOTELES „De Res Medica":„Es fließt doch wohl eine jede Substanz meistens an die Stelle, die von ihr leer ist. Es scheint aber bei einem Menschen, der sich schämt, das Blut weil es warm ist, nach oben getragen zu werden. In die blutleereste Stelle des Kopfes (die Ohren) fließend läßt es dieses daher erröten. ...Ferner aber auch deshalb, weil die Ohren bedeckende Haut sehr dünn ist und das Blut daher am meisten hindurchscheint."
Man kann „bis über die Ohren" in Arbeit stecken, „bis über beide Ohren" verliebt sein, oder einfach nur die Bettdecke „bis über beide Ohren ziehen". Schon um 1500 findet man diese Redewendung bei dem Prediger Geiler von Kaysersberg: „Er aber in Sünde, Schand und Laster steckt bis über die Ohren."
Vielleicht hat der Beschriebene „jemanden über das Ohr gehauen", jemanden also übervorteilt oder einen bösen Streich gespielt. Diese Wendung stammt aus der Fechtersprache. Dort ist der Hieb gemeint, der den Gegner mit der Fläche des Degens am Ohr trifft.

Abbildung 24: „Einen über das Ohr hauen". Aus Röhrich L, 1994.

Wenn man einem anderen „etwas um die Ohren hauen (will)“, handelt es sich meist um eine schlechte Arbeit, die man tadeln will.

„Hat man es faust dick hinter den Ohren“, kann man gar durchtrieben oder nur verschmitzt sein. Diese Redewendung leitet sich von „einen Schalk hinter den Ohren haben“ ab. Der volkstümlichen Meinung nach ist die Durchtriebenheit um so stärker, je größer die Wülste sind, die sich hinter den Ohren befinden (KÖHLER M, 1996).

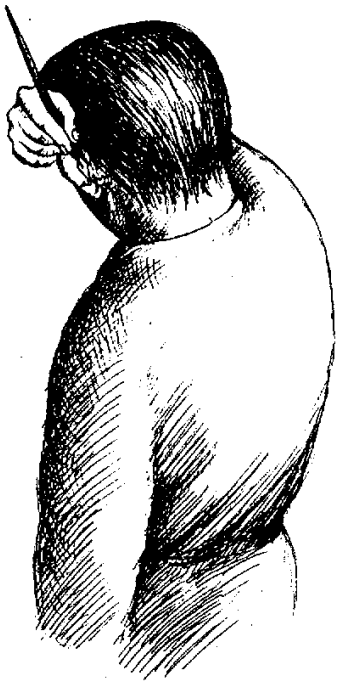

Abbildung 25: „Sich etwas hinter die Ohren schreiben“. Aus Röhrich L, 1994.

Aus dem Jahre 1649 ist von Gerlingius der Ausspruch überliefert:“ Ich will mirs wohl hinter ein Oehrigen schreiben“.
Das Sprichwort geht auf einen alten Rechtsbrauch zurück. Sollte ein Vertrag geschlossen oder Grenzen festgelegt werden, so wurde ein Kind hinzugezogen. Man zog es am Ohr oder gab ihm sogar Ohrfeigen, damit es sich an das wichtige Ereignis erinnern sollte und es immer wieder bezeugen konnte. In Bayern hielt sich dieser Brauch noch bis in das 18. Jahrhundert.
Christian Thomasius (1690) fand eine andere Erklärung: „ Und daher ist das teutsche Sprichwort gekommen: sich etwas hinter die Ohren schreiben, weil die Leute, denen

man hinter den Ohren zur Ader gelassen, solches die Zeit ihres Lebens nicht vergessen, indem sie dadurch Ihre Ehre gleichsam beraubt werden.“ Gemeint war damit, daß, im Falle eines Aderlasses hinter den Ohren, der Betreffende unfruchtbar würde (KÖHLER M, 1996).

Vor allem in der Beschreibung der zwischenmenschlichen Kommunikation finden sich viele ohrbezogene Sprichworte. Das Ohr steht hier meist für Gehör.

Man muß die „Ohren zu spitzen“, um mehr mitzubekommen. Damit der Gesprächspartner besser hört, muß er „die Ohren aufsperren“. Wenn die Worte dann nicht „zum einen Ohr herein und zum anderen wieder hinaus“ gehen, hat man ein „offenes Ohr gefunden“, sonst „standen die Ohren wohl eher auf Durchfahrt“.

Die Redewendungen „jemanden die Ohren melken“ oder „ in die Ohren zu blasen“, soll heißen, Schmeicheleien zu verteilen, sind heute weniger bekannt.

Abbildung 26: „Die Ohren melken“. Aus Röhrich L, 1994.

Weniger mit dem Hören als mit der Ohrmuschel an sich haben die Sprichworte „sich aufs Ohr hauen“ oder „mit den Ohren schlackern“ zu tun. Auch wenn „ die Ohren Besuch bekommen“ sind die Ohrmuscheln als Bezugspunkte beim breiten Grinsen gemeint.

Weitere Redensarten sind: „Die Ohren hängen lassen“, „Jemandem das Fell über die Ohren ziehen“, „Jemandem einen Floh ins Ohr setzen“, „Einen kleinen Mann im Ohr haben“, „Sich die Nacht um die Ohren schlagen“, „Die Wände haben Ohren“, „Tauben Ohren predigt man vergebens“, „Es gibt zweierlei Ohren, kurze für Weise

und lange für Toren“, „Die Ohren steif halten“, „Da fallen einem die Ohren ab“, „Der Lauscher an der Wand hört seine eigene Schand“, „Wer nicht hören will, muß fühlen!“.

Fühlen mußte auch der englische Kapitän Robert Jenkins, dem die Spanier 1731, nachdem sein Schiff von der spanischen „guarda costas“ aufgebracht worden war, ein Ohr abgeschnitten hatten. Diese amputierte Ohrmuschel soll einen Krieg zwischen England und Spanien ausgelöst haben: „ Den Krieg um Jenkins Ohr“ zwischen 1739 und 1742 (LISTON SL, 1984).

4.3 Die Bedeutung des Ohres in der Anthropologie

Wie vorher bereits erwähnt hat für viele Völker die Größe und Beschaffenheit der Ohren eine große Bedeutung.

ARISTOTELES (382-322 v. Chr.) versuchte Parallelen zwischen Menschen und Tieren aufzuzeigen, deren äußerlichen Merkmale sich ähnelten (EVANS EC, 1969). BARTHOLOMÄUS VON MESSINA (ca. 1258) zog im Mittelalter ähnliche Parallelen: “Menschen, die kleine Ohren haben sind äffisch, wer große Ohren hat ist ein Esel. Wie jedermann weiß, haben nur die besten Hunde maßvolle Ohren.“ (FOERSTER R 1893)(Abb. 27).



Abbildung 27: „Die kleinen und aufgestellten Ohren des Hundes und des Menschen nebeneinander“. Aus Wenig S, 1996.

POLEMON von LAODIKEA (88-145 n.Chr.) schrieb im Kap.29, „De physiognomonia et signis aurium“: „Große Ohren sind ein Kennzeichen von Leichtsinn. Kleine Ohren zeigen sich in Treulosigkeit und in üblen finsteren Machenschaften. Sind sie jedoch sehr klein, so sind sie ein Kennzeichen von Dummheit und Torheit. Ein maßvoll quadratisches Ohr kennzeichnet Aufmerksamkeit und Festigkeit bei den alltäglichen Angelegenheiten.“

Ein Mensch, dessen Ohren gleichsam wie zwei Flügel abstehen, läßt Weisheit und Intelligenz erahnen. Ist das Umgekehrte der Fall, so muß man ihm Neid und für gewöhnlich viel Boshaftigkeit zuschreiben“(JÜTTNER H, 1902).

Auch ein Anonymus schrieb in seinem Werk über die Ohren:“ Große Ohren sind ein Kennzeichen von Dummheit und Schamlosigkeit, kleine Ohren von einem üblen Charakter. Sehr kurze, fast gestutzt wirkende Ohren weisen auf Torheit hin. Ohren sollten annähernd quadratisch und von mittlerer Größe sein, sollten eine schöne Form haben und leicht am Kopf anliegen. Rundliche Ohren kennzeichnen einen Ignoranten, lange und schmale Ohren sind Kennzeichen von Neid.“ Weiter schreibt er: “Menschen, die große abstehende Ohren haben, sind, wie Aristoteles sagt, schwer von Begriff“(FOERSTER R, 1893).

Die Araber schrieben den Menschen mit großen Ohren ein gutes Gedächtnis zu, während sehr kleine Ohren bei „Toren, Dieben und wollüstigen kleinlichen Menschen“ gefunden würden(FOERSTER R, 1893).

In der Mitte des 12. Jahrhunderts befaßte sich ALBERTUS MAGNUS (um 1200 bis 1280) mit den Schriften von Aristoteles und schrieb im ersten Buch der „sechsundzwanzig Bücher über die Lebewesen von dem seligen Albertus Magnus, Bischof von Regensburg und Mitglied des Ordens der Dominikaner“, daß „ Ohren mittlerer Größe unter allen Formen diejenigen [sind], die die besten Eigenschaften kennzeichnen. Abstehende und zu große Ohren sind ein Zeichen von Dummheit, Geschwätzigkeit und Frechheit. Sehr kleine Ohren sind ein Kennzeichen von Schlechtigkeit,... sind sie ziemlich kurz und sehr klein, so spricht dies für Torheit.“ „Gut geformte Ohren sollten die Form eines Halbkreises besitzen, der in der Mitte etwas dem Zentrum zugewandt ist. Ferner sollten sie von mittlerer Größe sein und nicht allzu sehr am Kopf anliegen... denn lange und schmale Ohren sind ein Kennzeichen von Neid und dicht am Kopf anliegende Ohren sind ein Hinweis auf Faulheit und Stumpfsinn“

Außerdem versuchte er, die Formvarianten und die damit in Verbindung stehenden Charakterzüge zu erklären. Dabei lag die Ursache darin, „daß es der Schöpfungskraft bei der Schaffung der Ohren entweder an ausreichender Wärme und Beseeltheit fehlt, daß also ungeheuer viel minderwertige Materie entsteht, oder daß Materie durch allzu große Trockenheit bzw. Absterben verloren geht“ (MAGNUS A, 1651).

Mit der Entwicklung der Psychiatrie verlor die traditionelle Physiognomie an Bedeutung. Man sah die Anomalien bestimmter Körperteile vor allem als Ausdruck degenerativer Charaktere an und versuchte, diese mit Geisteskrankheiten und Kriminalität in Beziehung zu bringen.
Einer der ersten, die zu beweisen versuchten, daß bei scheinbar vererbter Geisteskrankheit die Degeneration nicht nur durch Symptome einer psychischen Veränderung sondern auch durch besondere körperliche Merkmale gekennzeichnet sei, war BÉNÉDICT AUGUSTIN MOREL (1837). In seinem Werk „dégénérescence humaine“ bezeichnete er die körperlichen Merkmale als „stigmata heriditatis“. Zu diesen Stigmata gehörten auch die Abnormitäten der Ohrmuschel, die er in seinem Werk „Traité des degenerescences phisiques, intellectuelles et morales dans l´espèce humaine“ aus dem Jahre 1837 wie folgt benannte:

1. Die fehlende Implantation der Ohrmuschel.
2. Formanomalien der ganzen Ohrmuschel .
3. Die Fehlerhaftigkeit der einzelnen Ohrabschnitte.

Über die Anomalien an sich ließ er sich nicht aus, sondern stellte diese in einen Zusammenhang mit Mißbildung bzw. Mißbildungszeichen anderer Organe, die bei Geisteskrankheit anzutreffen seien.
In den folgenden Jahren wurden seine Angaben über das Vorkommen und die Bedeutung der „Stigmata hereditatis“ jedoch häufig berücksichtigt und speziell die Mißbildung der Ohrmuschel wurde lange Zeit unter dem Kollektivnamen „das Morel´sche Ohr“ zusammengefaßt.

In der „Medical Times and Gazette“ befaßte sich auch LAYCOCK (1862) mit den Formanomalien der Ohrmuschel als Ausdruck der zerebralen Fehlentwicklung. Er entwickelte dabei seine Theorie aus zwei Vorbedingungen heraus:

1.) daß die Durchblutungs-, Ernährungs- und Entwicklungsverhältnisse der Gewebe, aus denen das Ohrläppchen und die Helix bestehen, im Allgemeinen mit denen des Gehirns übereinstimmen.

2.)daß die Entwicklung des Knorpels, der das äußere Ohr bildet, in enger Beziehung zum Hirn und Schädelwachstum des Individuums steht.

Defekte oder Formanomalien der Ohrmuschel wie übergroße, dreieckige, quadratische oder unförmige Ohren wiesen seiner Ansicht nach auf zerebrale Schäden hin. So seien bei Idioten und Schwachsinnigen übergroße Ohren mit fehlerhafter Entwicklung von Helix und Läppchen sehr häufig anzutreffen.
Auch versuchte er, die Anomalien mit rassischen, geschlechtlichen und krankheitsspezifischen Aspekten in Zusammenhang zu stellen. So gleiche das Ohr der farbigen Rassen eher dem der Schimpansen als dem der angelsächsischen Rasse. Frauen hätten allgemein kleinere Ohrmuscheln als Männer, außerdem seien bei ihnen die Helix und das Läppchen im Verhältnis zum übrigen Ohr kleiner. Auch bei „feminin erscheinenden und vergleichsweise schwächlichen und wenig charakterfesten Männern“ seien die Ohren eher wie bei den Frauen ausgebildet.

Im Rahmen der Degenerationshypothese glaubte man, die Ohrmuschel auch zur Identifizierung und Überführung von Verbrechern heranziehen zu können (LAUVERGNE H, 1841; BURKHARDT L und BURKHARDT I, 1949). Die Identifizierung durch die Ohrform ist allerdings fast in Vergessenheit geraten, bis auf gelegentliche Ausnahmen, bei denen die Täter am Tatort Ohrabdrücke hinterließen (DRACK H, 1999) (Abb. 28)

Abbildung 28: Tresorknacker. Aus KÖHLER M, 1996.

Für LAUVERGNE waren kaltblütige Mörder vor allem durch „über und hinter den Ohren charakteristische Vorwölbungen“ ausgezeichnet.
JOUX (1854) war der Meinung, daß man die eheliche Treue und die Identität des Vaters eines Kindes an der Ähnlichkeit der Ohrmuschel ausmachen könne: „ Kein Organ am menschlichen Körper verpflanzt so die Ähnlichkeit des Vaters auf die Kinder als die Ohrmuschel und man könne daher aus der Form des Ohres häufig ein Urteil fällen über die Echtheit der Abstammung der Kinder respektive der ehelichen Treue der Mutter“(TRÖLTSCH AF, 1868).
Auch der italienische Psychiater LOMBROSO (1836-1909) behauptete in seinem Werk „Der Verbrecher in anthropologischer, ärztlicher und juristischer Beziehung“, daß der „geborene Verbrecher“ mit psychischen Abnormitäten durch somatische Mißbildungen als „Homo delinquens“ charakterisiert wäre. (LOMBROSO C, 1887)

Besondere Aufmerksamkeit widmete LOMBROSO der Ohrmuschel, die als „der klassische Repräsentant rudimentärer Organe“ Entwicklungshemmungen und Rückbildungen des Menschen am ehesten erkennen ließe.
Weit abstehende Ohren, die sogenannten Henkelohren, wollte Lombroso bei 28% der von ihm untersuchten Verbrecher beobachtet haben. Ferner sollen bei Verbrechern zahlreiche abnorme Veränderungen der Helix vorkommen, darunter besonders das “Darwin´sche Spitzohr“(LOMBROSO C, 1894).
Daß die Ohrmuschel als ein Rudiment zu betrachten sei, geht auf CHARLES DARWIN und sein Werk „The descent of man and selection in relation to sex“ von 1871 zurück.

Auf Grund dieser gedanklichen Vereinnahmung der Ohrmuschel in ihrer äußeren Erscheinungsform zur Charakterisierung von „Verbrechern“, wurde die Ohrmuschel auch zur Bestrafung verstümmelt. Laut COCHERIL (1894) wurde zum Beispiel im Kolonial-Amerika des 18. Jahrhunderts einem Anwalt das Ohr abgeschnitten, weil er sich gegen die Queen gewandt hatte.

4.4 Die Bedeutung der Ohrmuschel für das Gehör

Die wichtigste Funktion des äußeren Ohres ist nach wie vor das Auffangen von Geräuschen - es ist ein Hörrohr aus Fleisch und Blut. Die Menschen sind meist nicht mehr imstande, die Ohren zu „spitzen“, wie andere Lebewesen es tun, oder sie zu drehen und zu wenden, um die Richtung auszumachen, aus der ein plötzliches Geräusch kommt. Daher wurde die Ohrmuschel im Rahmen der Evolutionstheorie als funktionsloses Rudiment angesehen.
„Was unser Ohr im Verlauf der Evolution an Beweglichkeit eingebüßt hat, obwohl noch eine Spur davon erhalten ist, haben wir durch Beweglichkeit unseres Kopfes wettgemacht“(DARWIN C, 1875).
Und CZERMAK (1873) meint, „daß die Ohrmuschel in ihrer natürlichen Lage und Gestalt, als Schall und Fangtrichter, nur wenig leistet“. „Denn wenn sie verloren gegangen ist, oder durch Binden glatt an den Schädel gedrückt wird, ... so [wird] das Gehör nur wenig beeinträchtigt. Ferner zeigt der einfache Versuch, daß man sogleich etwas besser hört, wenn man die Ohrmuschel aus ihrer Lage und Form mit den Fingern nach vorn herausdrängt oder gar - wie Schwerhörige zu tun pflegen - durch die von hinten her an die Ohrmuschel angelegte gekrümmte Hohlhand trichterförmig zusammenbiegt und vergrößert.“

Während LINCKE (1837) zu beweisen versuchte, daß der Ohrknorpel durch Vibration seiner eigenen Masse den Schall fortpflanzt, waren andere Autoren der Meinung, daß die Concha die eintreffenden Schallwellen gegen den Tragus reflektiert und damit in den Gehörgang weiterleitet (PETRI J, 1932). HENNEBERG (1942) glaubte, daß die Ohrmuschel äthiologisch ein Verschluß des Gehörgangs gewesen sei, sich dieser Mechanismus aber im Laufe der Evolution immer weiter zurückgebildet habe. Im Rahmen seiner Veröffentlichung führte er auch eine mißgebildete Ohrmuschel an, die seiner Meinung nach in „Schließform“ ausgebildet war. BLAUERT (1974) führte die Schallverstärkung auf die Erregung der Eigenfrequenz des jeweils von der Ohrmuschel eingeschlossenen Luftvolumens, also auf Resonanzerscheinungen, zurück. Er konnte zeigen, daß charakteristische Anhebungen und Absenkungen schmaler Frequenzbereiche, die durch Reflexion an

der Ohrmuschel bedingt sind, zur Richtungsbestimmung von Bedeutung sind (BLAUERT J, 1974).

Außerdem erzeugt die sie durch ihr kompliziertes Relief eine Unterbrechung der Luftströmungen und damit eine Zone starker Turbulenzen im Eingang des Gehörganges. Durch diese niederfrequenten Turbulenzen wird ein sich Aufschaukeln der Luftsäule im Gehörgang unterdrückt, und somit auch bei Windgeräuschen ein Höroptimum garantiert.

Eine weitere Eigenschaft der Ohrmuschel ist sicherlich ihre Schutzfunktion für den knöchernen Gehörgang und das Trommelfell.

4.5 Die Ohrmuschel in der Akupunktur

Die traditionelle chinesische Medizin schreibt der Ohrmuschel weitergehende Bedeutungen zu. Sie geht davon aus, daß die verschiedenen Teile des menschlichen Körpers miteinander organisch in einer einheitlichen Verbindung stehen. So ist die Ohrmuschel die „Mündung“ der Nieren, genauer gesagt, „das Ohrläppchen hängt von den Nieren, die Ohrmuschel von der Milz, der obere Rand der Ohrmuschel vom Herzen, der Tragus von der Lunge, und die Helix von der Leber ab“ (HUARD P und WONG M, 1967).

Von ähnlichen Verbindungen ausgehend gründen sich die zum Teil stark differierenden Postulate der Akupunkturlehren. Dies gilt vor allem für die von NOGIER (1980) entwickelte Lehre der Aurikotherapie oder Ohrakupunktur, die die Ohrmuschel zu therapeutischen Zwecken nutzt.
Die Grundlage dieser Lehre ist die reiche Innervation der Ohrmuschel und „die vielfältigen Vernetzungen“ der einzelnen Innervationsgebiete mit dem Zentralnervensystem. Laut NOGIER weist die Projektion der einzelnen Nervenendigungen auf der Ohrmuschel eine exakte somatotopische Darstellung der verschiedenen Körperregionen auf. Demnach projiziert sich auf die Ohrmuschel das Abbild eines menschlichen Fötus, dessen Kopf sich auf dem Niveau des Läppchens befindet, während die Hände und Füße im oberen Teil der Ohrmuschel dargestellt sind (Abb.29 und Abb.30).
Der therapeutische Nutzen dieser somatotopischen Darstellung der einzelnen Körperregionen und Organe auf die Ohrmuschel besteht darin, die infolge einer Organstörung schmerzhaft zutage tretenden Projektionspunkte durch mechanische Reize wie Massage, Punktur oder Kauterisation zu stimulieren und somit über einen bisher noch nicht anatomisch nachgewiesenen Reflexmechanismus positiv auf das physiologische Gleichgewicht der gestörten Organe oder Körperteile einzuwirken.

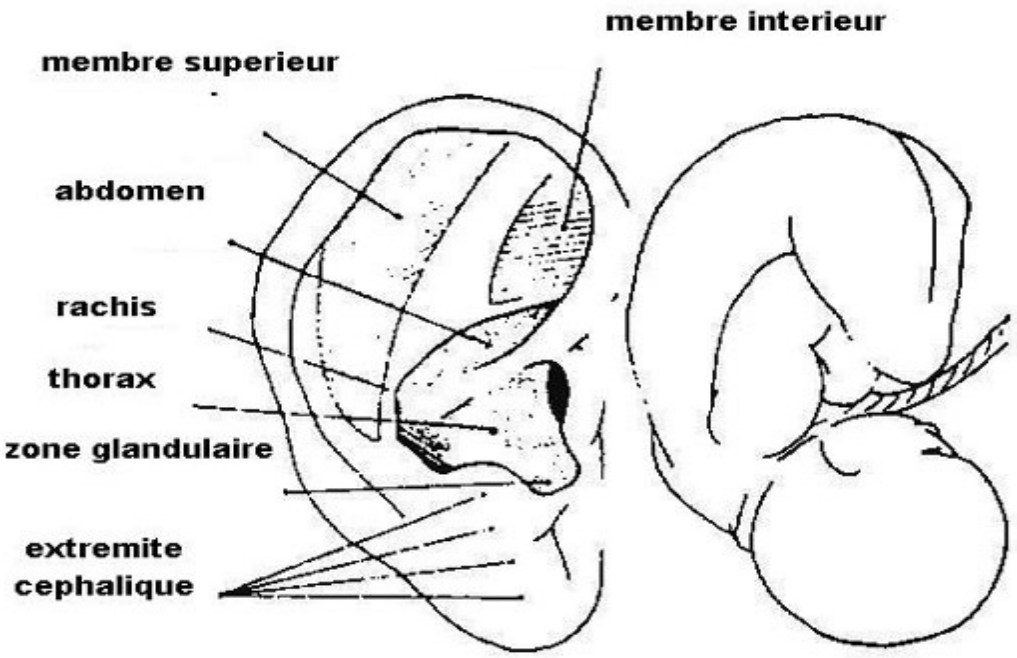

Abbildung 29: Vergleichende Darstellung einer Ohrmuschel und eines Föten. Aus: Nogier PMF, 1980.

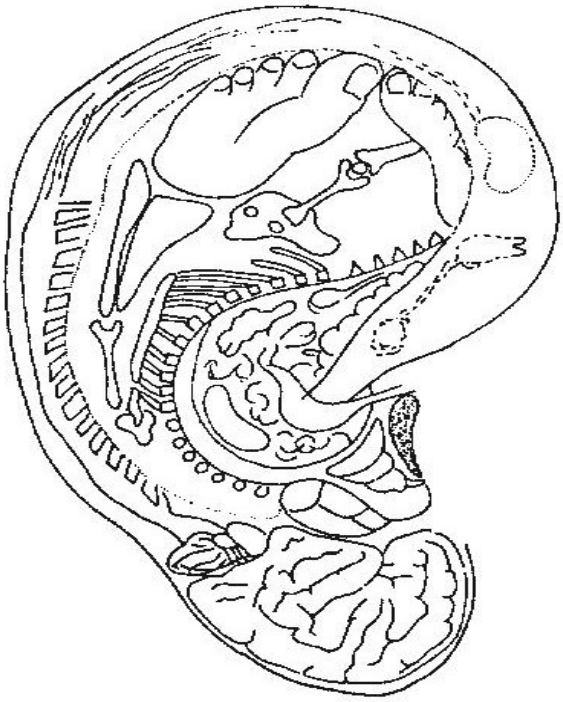

Abbildung 30: Darstellung der Organprojektion auf die Ohrmuschel. Aus Nogier PMF, 1980.

4.6 Die Ohrmuschel in der Kunst

Wie Höhlenbilder und Plastiken zeigen, wurden Ohrmuscheln von Menschen schon in der Steinzeit recht realistisch in Bildern oder Skulpturen dargestellt.
Die im Detail dargestellte Ohrmuschel diente den Kunsthistorikern sogar zur Identifizierung von nicht signierten Bildern. Bereits früher wurden auch durch menschliche Einwirkungen veränderte oder traumatisierte Ohrmuscheln abgebildet, wie z.B. eine mehrfach perforierte Ohrmuschel zum Anbringen von Schmuck vor 6500 Jahren aus Rumänien oder die Blumenkohlohren der Faustkämpfer in hellinistischer oder römischer Zeit (Abb.31).

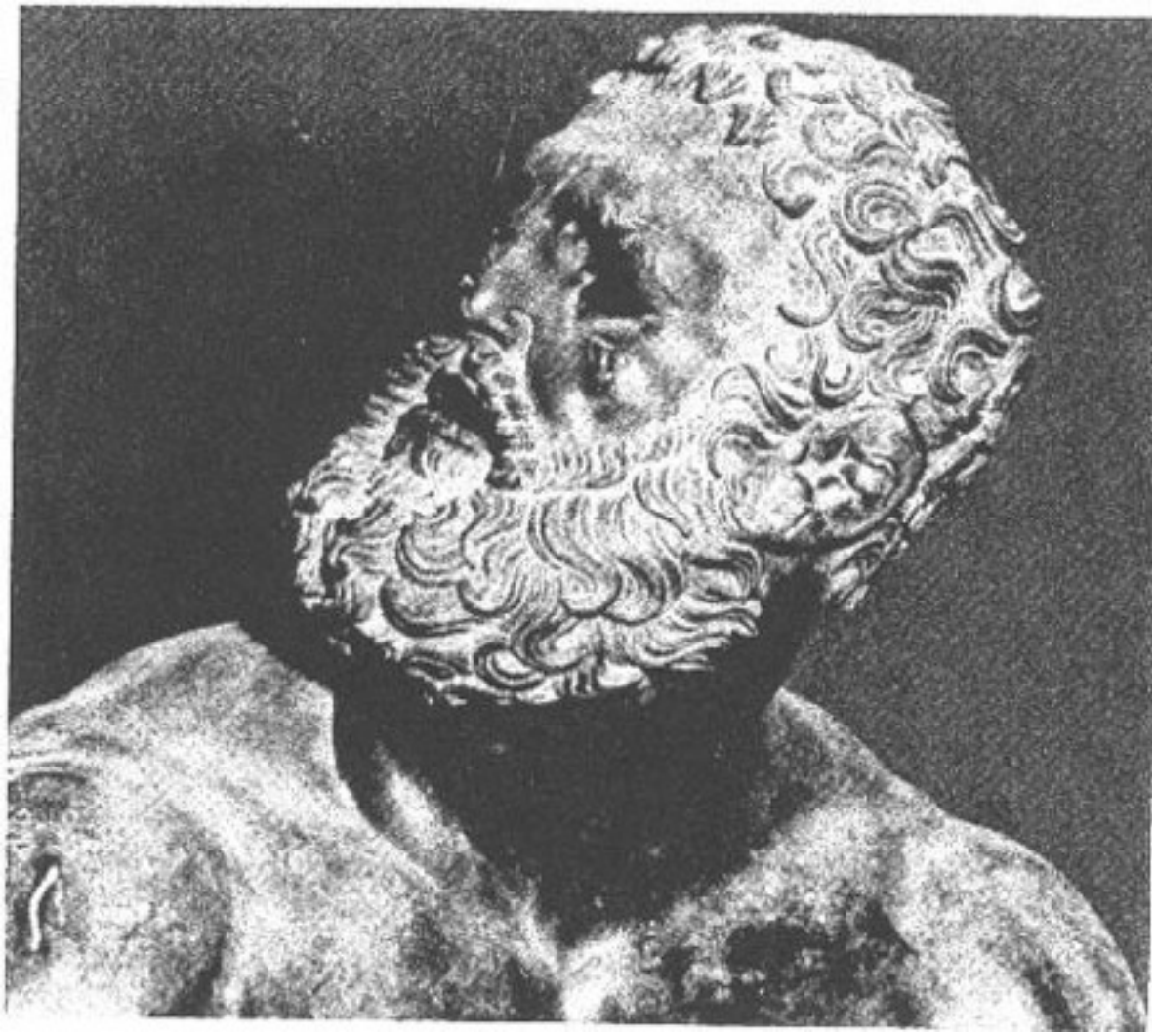

Abbildung 31: Kopf eines professionellen Boxers mit Verletzungen der Nase, der Wange und einem typischen Blumenkohlohr. Hellinistisch 1. Jh. v. Chr. (Museo della Terme, Rome)

Am Hauptportal der Kirche Sainte Madeleine in der französischen Benediktinerabtei Vezelay sind Steinmetzfiguren mit übergroßen Ohren zu bewundern (Abb.32). So stellte man sich „Panotier“ , was soviel bedeutet wie „Ganz Ohr sein“, vor. Dabei handelt sich um Angehörige eines Stammes, der im ersten nachchristlichen Jahrtausend angeblich in der eurasischen Steppenregion Skythien gelebt haben soll. Die Steppen Skythiens lagen am äußersten Ende der damals bekannten Welt, so daß die Panotier das Hören am Rande der Welt verkörperten. Dort brauchte man besonders große Ohren, um die Botschaften der Kirche noch vernehmen zu können (Angerstein W, 1998).

Abbildung 32: Panotier. Aus Kottwitz B, 1991.

Zu kleine oder gar atretische Ohrmuschelreste sind in Kunstwerken nur sehr selten zu entdecken, abgesehen von den fast abstrakten menschlichen Kopfdarstellungen, bei denen Ohren nur durch Löcher angedeutet wurden. Es kann deshalb nur dann von der möglichen Wiedergabe einer deformierten Ohrmuschel ausgegangen

werden, wenn in demselben Kunstwerk die übrigen menschlichen Gesichts- und Körperstrukturen annähernd naturgetreu dargestellt wurden. Mit dieser Arbeitshypothese im Hintergrund stellte PIRSIG (1997) Ohrmuschelanomalien auf einem Triptychon aus der zweiten Hälfte des 15. Jahrhunderts vor (Abb. 33 und Abb. 34).

Abbildung 33: Teilansicht des Triptychon. Aus PIRSIG W, 1997.

Abbildung 34: Einzelpersonen des Triptychons mit Mikrotie der Ohrmuschel.
Aus PIRSIG W, 1997.

Im 17. Jahrhundert entwickelte sich als eine Spielart der spätgotischen Groteske der in Frankreich „Genre auriculaire“ genannte „Ohrmuschelstil“, „bei der die Ornamente wie aufgerollte Ohren aussehen..,“ (EBE H, 1886).“ Die holländische Bezeichnung „dolfyn and quabornement“ erweiterte den Motivkomplex auf die „molluskenhafte, weiche, rundliche Formenwelt der Seefauna“ (ZÜLCH WK, 1932). „Der Ohrmuschelstil ist Dekorationsstil, der schon in seinen Anfängen als Figurenstil auftritt. Nicht nur den Stil zeigende Ornamente an Körpern , sondern die Ornamentkörper, völlig in dem Stilprinzip aufgelöst, bilden den Stil. Der Ohrmuschelstil zerstört endlich jede Wirklichkeitsform, die Kontur wird Zufallsergebnis der Innenkräfte“ (ZÜLCH WK 1932).



Abbildung 35: Orgeltreppe der Jakobikirche in Lübeck von 1619. Aus Zülch WK, 1932.

Der Ohrmuschelstil ist ein Ausdruck des gotischen irrationalen und überschwänglichen Formgefühls. Sein Geltungsbereich (1580-1680) entwickelt sich aus der Abkehr von der klassizistischen Spätrenaissance. In den Kunstkritiken des letzten Jahrhunderts wurde dieser Stil allerdings meist verrissen: „ Die Phantasie würde erlahmen, noch verschrobenere, verschnörkeltere und ausschweifendere Formen zu erfinden“ (DOHME K 1878). „Welch ein rohes, häßliches Ornament hat sich gegen die Mitte des Jahrhunderts aus dem Schweifwerk herausgebildet! Ein Ornament, das aus lauter Ohren zusammengesetzt zu sein scheint...“ (FALKE VON J, 1888). Und erst Anfang dieses Jahrhunderts kam man zu der Einsicht, daß man „keinem Zweifel unterliegen (kann), daß die Formen des Knorpelwerks zu ihrer Zeit die Gemüter ästhetisch ebenso befriedigten, wie das irgendeine Kunstform irgendwann mit ihrem Publikum tat“ (DERI M, 1906).

Der Beginn des norddeutschen Ohrmuschelstiles ist verknüpft mit einer Ornamentform, die man als Teigkringel bezeichnet. Das bis jetzt früheste Datum 1608 fand sich an der holzgeschnitzten Türe der Kriegsstube des Lübecker

Rathauses. Jedoch wird die Jahreszahl angezweifelt. 1612/14 wurde das Motiv an der Kriegsstube der Kanzlei verwendet. Auch die Bücherregale von 1619 in der Bibliothek des Katharinenklosters waren dem Stil völlig unterworfen. Im gleichen Jahr entstand auch die Orgelempore mit der Treppe in der Jakobikirche (ZÜLCH WK, 1932) (Abb. 35).

Auch in der Architektur lassen sich Ohrformen wiederfinden. Sie sind zum Teil in Zusammenhang mit der „Realistischen Architektur“ zu sehen oder rufen ungewollte die Assoziationen mit der Ohrmuschel hervor. Ein Beispiel dafür ist die „Staatliche Hochschule für Musik und Theater“ in Hannover. Obwohl die Idee eines Hauses der Musik und die Ohrmuschel als äußere Form hervorragend zusammen paßt, ist die Gestaltung des Gebäudes rein zufällig durch die umliegenden Straßenzüge bedingt.

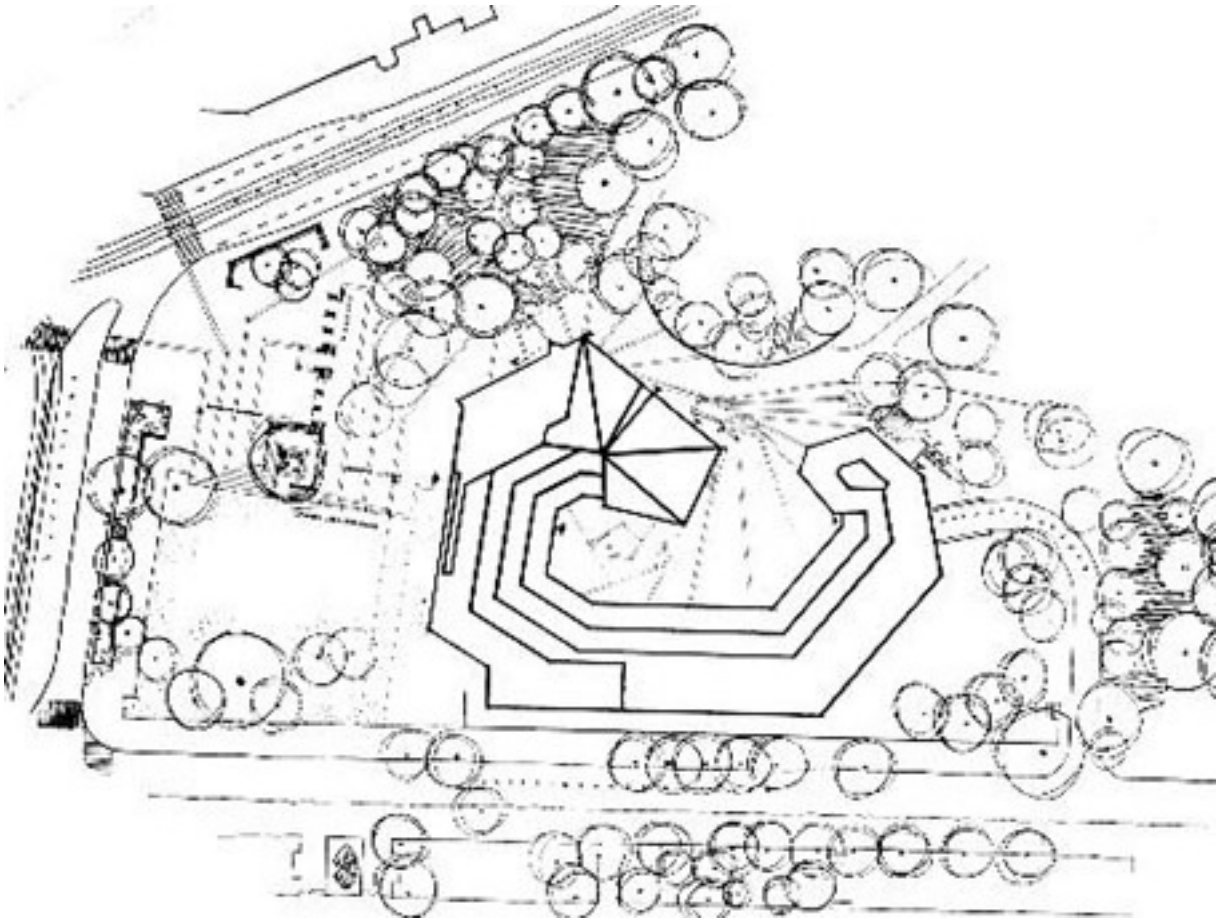

Abbildung 36: Grundriß der Staatlichen Hochschule für Musik und Theater Hannover. Jackoby R, 1978.

Obwohl die Werbung primär ein visuelles Ereignis darstellt, tauchen auch große Ohren in der internationalen Werbung auf. Die Augenlust soll die Kauf- und Konsumlust wecken: Werbung als bildgewordene Botschaft des Sehen- und Haben-Wollens.

Die Plakate, die nicht nur für HiFi-Produkte und Jazzkonzerte werben, könnten als ein Darauf-Aufmerksam-Machen im Sinne von „Spitz die Ohren, hör genau zu„ gedeutet werden.



Abbildung 37: Das Ohr in der Werbung. Heineken Werbung von Lowe-Howard-Spink, London. Aus Vogel von T, 1998 .

Abbildung 38: Das Ohr in der Werbung. Heineken Werbung von Lowe-Howard-Spink, London. Aus Vogel von T, 1998.

4.7 Der Ohr-Schmuck

Schon 3000-2400 Jahre v. Chr. wurden in Mesopotamien Ohrringe als Schmuck getragen. Fresken und Steinreliefs, die Göttinnen und Herrscher mit Ohrringen abbilden, sind aus Altbabylonien, Mesopotamien und dem Iran überliefert (s.Abb.39). Frauen und Männer trugen gleichermaßen Ohrschmuck. Als Zierformen tauchten dabei Kahnformen, Mondsicheln, Granatäpfel, Tropfen oder Tierköpfe auf (JOPPIEN R und CHADOUR AB, 1985).

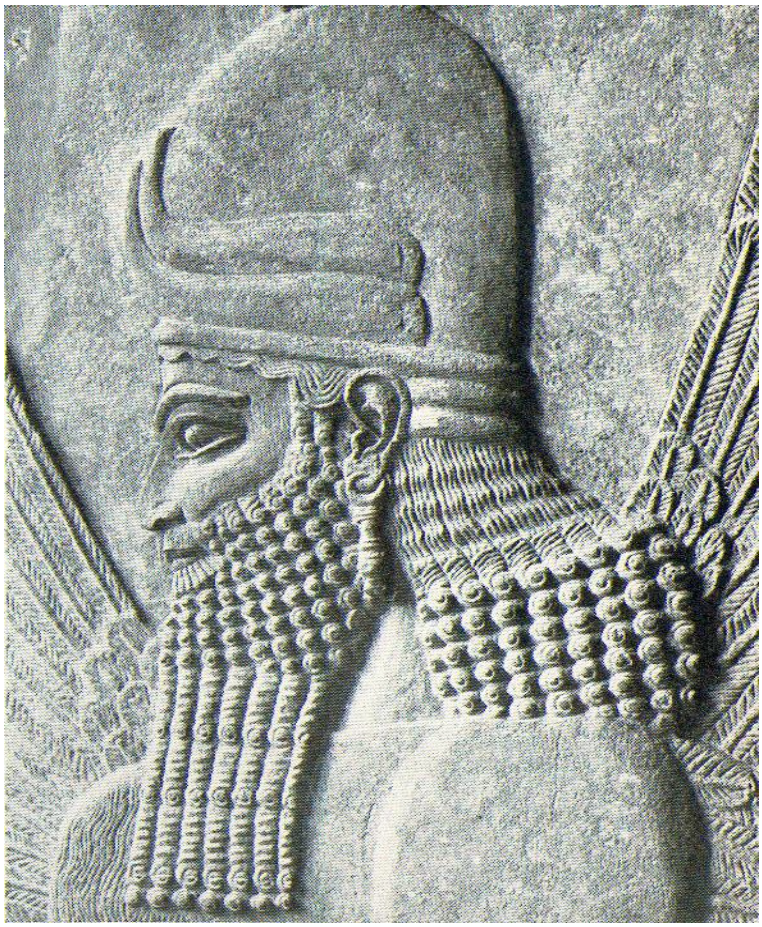

Abbildung 39: Fresko eines sumerischen Königs. Aus Champdor A, 1964.

Im zweiten Jahrtausend v.Chr. fertigte man in Ägypten kunstvolle Ohrgehänge meist mit „Steinbesatz, quastenartig angeordneten Schnüren und Email“, die sich wiederum die Byzantiner zum Vorbild nahmen.

Abbildung 40: Ohrringe Tutanchamuns. Aus Edwards IES, 1978.

Die byzantinischen Ohrgehänge verbreiteten sich im Mittelmeerraum bis Nordafrika und Persien. Ihr Stil prägte auch den Ohrschmuck im islamischen Orient, in Griechenland und Spanien.

Diese Verzierungen der Ohrmuschel inspirierten auch die Etrusker, Griechen und Römer.

An Material und Technik standen die alten Ohrringe den Produkten späterer Jahrhunderte kaum nach. Gold, Silber, Steine und Perlen wurden neben Ersatzmaterialien ebenso verwendet wie Glasflüsse und Email. Verarbeitet wurden sie in Filigran- und Gußtechnik.

Unter den Schätzen aus Albanien wurde in einer Ausstellung unter anderem ein silbernes Ohrringpaar aus dem 7.-8. Jahrhundert gezeigt, das mit Hilfe eines um das Ohr gelegten Fadens getragen wurde (GÖBEL K, 1989). Das Problem, Ohrschmuck ohne Ohrlöcher zu tragen, stellte sich also auch schon in früheren Kulturen.

„Um Ohrringe und überhaupt Ohrgehänge zu tragen, muß man die Ohrläppchen durchbohren, wenn man keinen Ohrendraht, welcher doch etwas unbequem ist, anlegen will“ schrieb KRÜNITZ (1807).
Zum Luxus, den die Römer mit Ohrringen trieben, soll Seneca bemerkt haben, dass „ die Törinnen wohl glaubten, ihre Männer wären noch nicht geplagt genug, wenn sie nicht zwei oder drei Erbschaften in den Ohren hängen hätten“ (Pierers Lexikon, 1878).
Neben dem Luxuscharakter, der jedem Schmuck eigen ist, spielte gerade beim Ohrring auch die Verwendung als Amulett eine wichtige Rolle. So glaubten manche Leute, daß er Zaubertöne vom Ohr fernhielte, während andere überzeugt waren, daß glückbringende Talismane an den Ohren den Teufel und andere böse Geister, die in den menschlichen Körper einzudringen und die Herrschaft über ihn zu übernehmen versuchten, abhalten könnten (Meyers Lexikon, 1896).

Seeleute glaubten ohne besonderen Grund, daß Ohrringe in durchstochenen Ohren vor dem Ertrinken schützten. Weiterhin waren sie überzeugt, daß ein Liebespaar immer wieder vereint würde, wenn der Mann und seine Liebste je eine Hälfte eines zusammengehörigen Ohrringpaares trugen. Auch Piraten trugen gerne einen goldenen Ring im Ohr. Dahinter verbarg sich die Idee, daß das Gold ihnen ein anständiges Begräbnis sichern sollte, sofern sie in einem fremden Land ums Leben kämen. Gold, das man in anderer Form bei sich trug, konnte leicht gestohlen werden, aber einen Ohrring zu entfernen hätte selbst den betrunkensten Seemann geweckt. (MORRIS D, 1986)

Es ist schwer festzustellen, wie solche abergläubischen Ansichten aufkommen konnten, aber sie haben sich so gehalten, daß man Seeleute und Männerohrringe fast automatisch als Genredarstellung oder Karikatur miteinander in Verbindung bringt (SCHMIDT F, 1947).
Für das Tragen von Ohrringen sprachen aber auch volksmedizinische Aspekte und Begründungen: ein Ohrring könne Augenkrankheiten verhindern oder heilen, er schärfe den Blick, sei hilfreich gegen Kopf-, Gicht- und Zahnweh (WEISER-AALL L, 1957).

Im deutschen Bereich begann der Ohrschmuck erst Ende des 16. Jahrhunderts eine Rolle zu spielen.

Vorstellungen über das Tragen von Schmuck im 19. und 20. Jahrhundert waren in der Epoche der bürgerlichen Kultur in Mitteleuropa an bestimmte gesellschaftlich geprägte ästhetische Verhaltensweisen gebunden, die bis in die jüngste Vergangenheit Gültigkeit hatten. Wie Kleidung und Haartracht war Schmucktragen in erster Linie geschlechtsspezifisch geprägt und verlangte von Frauen wie Männern recht unterschiedliches Verhalten. Verschiedene Anleitungsbücher für gesellschaftliche Umgangsformen aus der 2. Hälfte des 19. Jahrhunderts enthielten daher auch reglementierende Anweisungen über Schmuckverhalten (FRANKEN VON C, 1897). Männer wurden weithin auf eine zurückhaltende Verwendung von Schmuck verpflichtet. Ziemlich unverändert fanden sich solche Ratschläge noch in einem 1953 erschienenen „Lexikon des guten Tones“ wieder (CHAMRATH G, 1953).

Während des 19. Jahrhunderts wurden Ohrringe von Frauen nur an beiden Ohren getragen. Insbesondere die langen Gehänge unterstrichen auf diese Weise die symmetrische Form des Kopfes.

Diese Vorstellungen, die am Harmoniebegriff der Antike orientiert waren, setzte der Architekt GOTTFRIED SEMPER in einem 1856 publizierten Vortrag in Beziehung zum menschlichen Schmuck. Er sah darin Gesetzmäßigkeiten wirksam, wie sie nach seinen Vorstellungen auch in der Architektur zum Ausdruck kamen. Nach weitgehend von ihr abgeleiteten tektonischen Gesetzen unterschied er drei verschiedene Formen von Schmuck: Behang-, Ring- und Richtungsschmuck. Im Zusammenhang mit dem Ohrring war für ihn die Symmetrie das zentrale ästhetische Prinzip. „Zu dem symmetrischen Schmuck gehören z.B. die Nasen- und Ohrgehänge, ... , die als freischwebende schwere Körper bei jeder Bewegung durch eine Reihe von Schwingungen hindurch wieder auf den Moment der Ruhe und des Gleichgewichtes vorbereiten, welche der Bewegung folgen [werden]. Zugleich bewirkt dieser Schmuck im Augenblick der Ruhe durch den Kontrast der durch ihn gebildeten Vertikallinie mit den Wellenlinien der organischen Formen, daß letztere in ihrer lebensvollen Anmut wirksamer hervortreten. So hebt das Ohrgehänge, indem es der Schwerkraft folgend eine Vertikallinie versinnlicht, die zarte, vorwärts gebogene, von der Schwerkraft unabhängige Kurve des Nackens“ (SEMPER G, 1856).

In Darwin´s Theorien galten Männerohrringe als Relikt aus den frühesten Kulturstufen der eigenen Vergangenheit. Auch nach den Vorstellungen der Wissenschaft wurden solche „Relikte aus der Zeit unseres Barbarentums“ allenfalls zu ästhetischen Vorstellungen der Naturvölker Asiens und Afrikas in Beziehung gesetzt, deren Lebensformen im Zeitalter europäischer Kolonialpolitik in Europa viel Beachtung fanden (HORVORKA O und KRONFELD A, 1908) (Abb41).



Abbildung41: Ohrschmuck in Afrika. Aus MORRIS D, 1986.

Aufmerksamkeit zog daher auch das Tragen unförmig großer Ringe und Pflöcke in stark erweiterten Ohrlöchern bei einigen Naturvölkern auf sich, die etwa in einer Reihe von Liebig-Bildern zur „Ästhetik der Naturvölker“ als Entstellung des Ohrs bei Afrikanern und Malaien im Bild vorgeführt werden. In Ländern, wo lange Ohrläppchen

Mode sind, beginnt der Verstümmlungsprozeß oft schon im Säuglingsalter. Kleinen Kindern werden schon früh Löcher in die Ohrläppchen gebohrt. Diese kleinen Löcher werden dann Jahr für Jahr vergrößert, so daß sich das Ohr immer weiter nach unten ausdehnt.

Zeigten insbesondere zahlreiche Völkerschauen mit Vertretern afrikanischer Völker um 1900 durch den Kulturvergleich, wieweit Europäer die Stufe der Primitivität überwunden hatten, so mußte der Männerohrring, dem man im Hinblick auf Praktiken der primitiven Völker Amulettcharakter zuwies, der eigenen zivilisierten Welt als wenig angemessen erscheinen. Dieser vermeintliche Amulettcharakter und die dem Ohrring attestierten Verbindungen zum Verhalten „unzivilisierter“ Völker waren sicher auch der Grund dafür, daß das Ohrlochstechen, und im Zusammenhang damit das Tragen von Ohrringen, seit dem Ende des 19. Jahrhunderts zusehends abgewertet und gesellschaftlich tabuisiert wurden.
Noch in den siebziger Jahren hielt man Männer mit Ohrringen für Homosexuelle. Dieser Brauch wurde auch von avantgardistischen jungen Heterosexuellen übernommen wurde. Dies führte zu einiger Verwirrung. Es hieß sogar, daß es sich um einen Geheimcode handelte - ein Ohrring im rechten Ohr bedeutete homosexuell, im linken Ohr aufmüpfig heterosexuell.
Im Punkrock in den 70er Jahren wurde der Faktor noch verstärkt durch die bizarre Natur der Gegenstände, die in den Ohrlöchern steckten (Abb. 42).



Abbildung 42: Punkerin mit Ohrschmuck. Aus Morris D, 1986.

Eine Umfrage zum Thema „Was heute als männlich gilt“ ergab, daß 1989 nur noch 43% der weiblichen und 46% der männlichen Befragten im Alter zwischen 16 und 60 Jahren das Tragen von Ohrringen bei Männern ablehnten (MARTISCHNIK M, 1989). Heute zeigen sich Männern und Frauen mit der Entwicklungen dieses Trends. Statt eines einzigen Lochs ist das Ohr am äußeren Rand mehrfach durchbohrt, so daß eine ganze Reihe von Ohrringen daran befestigt werden können. Dies war bereits von bestimmten Stammeskulturen bekannt, aber in den westlichen urbanen Gesellschaften war es bislang nicht üblich.

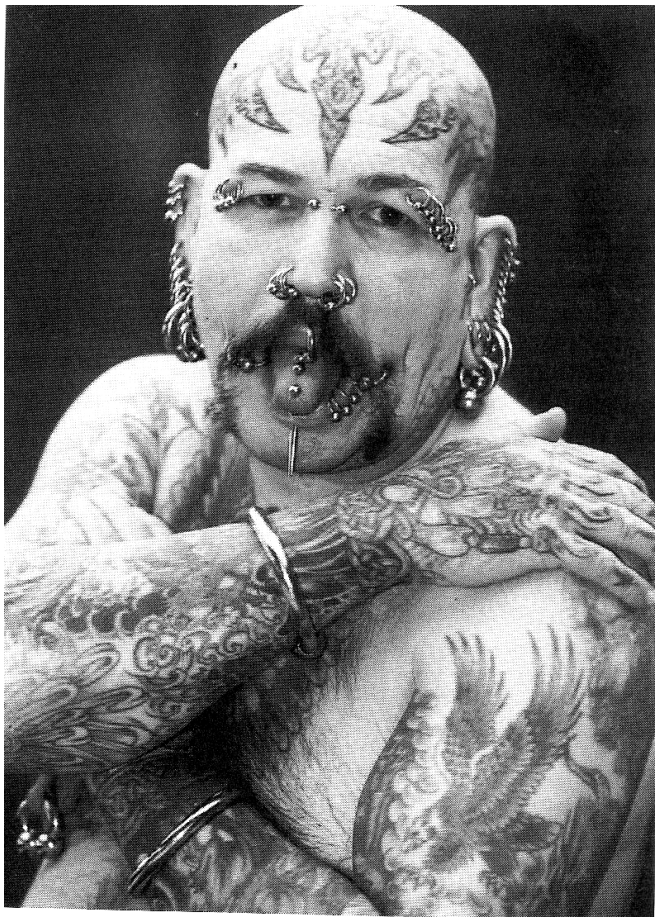

Abbildung 43: Der zurzeit meist „gepiercete“ Mensch der Welt. Aus Waldfahrer F, 1998.

5 Gründe für die Rekonstruktion von Ohrmuscheln

5.1 Psychosoziale Aspekte der totalen Ohrmuschelrekonstruktion

Das Gesicht ist der wichtigste Teil des Körpers im Bezug auf das Erscheinungsbild und die Interaktion zwischen Individuen.
Eine Studie von KNORR et al. (1974) konnte zeigen, daß von 50 befragten Personen immerhin 26 die Ohren als einen Teil ihres Gesichtes bezeichneten. Dabei waren Männer häufiger als Frauen dieser Ansicht. Wahrscheinlich ist dies auf die stärkere Exposition der männlichen Ohrmuscheln zurückzuführen, während Frauen häufiger ihre Ohren durch die Haare verdeckt haben.
Bei der Beschreibung ihres Gesichts nannten 4% die Ohren an zweiter Stelle und 8% an dritter Stelle. Somit werden die Ohren direkt nach den Augen, der Nase und dem Mund zur Charakterisierung eines Gesichts erwähnt.

WALSTER et al**.** (1966) untersuchten in einer Studie an Studienanfängern die Auswahlkriterien bei ihrer Partnerwahl. Der Attraktivität aufgrund von Körpermerkmalen wie Aussehen, Größe etc. wurde die größte Bedeutung beigemessen.
„Die körperliche Erscheinung eines Menschen ist das persönliche Merkmal, welches in sozialen Interaktionen für andere am ehesten sicht- und beurteilbar ist“ (DION K et al., 1972).
Da die Wahrnehmung körperlicher Attraktivität, die Zuordnung von Persönlichkeitsmerkmalen und ihr Einfluß auf die Auswahl von Freundschaften sich bereits im Alter von 4 bis 6 Jahren entwickelt, entspricht sie in ihren Grundzügen denen der Erwachsenen (LERNER RM und GELLERT E, 1969; DION K, 1973; DION K und BERSCHEID E, 1974).
Mitbedingt durch ihre Einschulung beginnen Kinder in diesem Alter auch ihre äußerliche Abweichung zu realisieren (STRAITH CL und DEKLEIN EH, 1938).

Schon früh erkannte BECK (1925), daß durch die Rekonstruktion einer mißgebildeten Ohrmuschel aus „nutzlosen, ängstlichen Person mit allen Arten von

niedrigen Komplexen, eine glückliche Persönlichkeit hervorgeht.“ Aber auch die Eltern der Patienten können von einer Operation profitieren, da sie von Schuld- und Versagensgefühlen befreit werden.

Allerdings wurde immer wieder die Frage aufgeworfen, wann der beste Zeitpunkt für die Rekonstruktion gekommen sei. Wie in Kapitel 3.4.1 festgestellt wurde, ist das Wachstum der Ohrmuschel mit 5-9 Jahren annähernd abgeschlossen (SIEGERT R et al., 1994). Dies entspricht, wie bereits vorher erwähnt, dem Alter der zunehmenden körperlichen Wahrnehmung. Daher herrscht weitgehend Einigkeit darüber, daß, um einen psychischen Schaden von den Kindern abzuwenden, die Rekonstruktion vor dem Einschulungsalter begonnen werden sollte (EAVEY RD, 1989).

Auch BRENT (1992) sieht die Bedeutung einer Ohrmißbildung für den Patienten mit zunehmendem Alter ansteigen. Während 65.9 % seiner unter 10 jährigen Patienten und deren Familienangehörige eine Deformität als moderat bis schwer empfinden, steigt diese Ziffer sprunghaft auf 90% bei 15 jährigen und älteren Patienten. Nach einer Operation zeigten sich 100 % der Patienten erleichtert. Die Eltern der meist kleinen Patienten berichteten zu 68 % über ein verbessertes Sozialverhalten ihrer Kinder nach der Operation, 20 % der Kinder zeigten sogar bessere schulische und sportliche Leistungen. 98.2% der Familien waren sehr zufrieden mit den chirurgischen Ergebnissen (BRENT B, 1992).

Die Arbeit von SIEGERT et al. (1996) zeigt die Notwendigkeit eines frühen Eingriffes. 65 Patienten mit Mikrotie 2. oder 3. Grades wurden vor einer Ohrmuschelrekonstruktion und 39 Patienten postoperativ zu ihren Problemen und Erwartungen bzw. zu einer Bewertung der Operation interviewt.

„22% der unter 10jährigen bzw. deren Eltern und 49% der über 10jährigen Patienten berichteten, daß sie Hänseleien wegen ihrer Fehlbildung über sich hätten ergehen lassen müssen.“

79% der befragten Personen gaben vor der Operation an, daß „Vieles in ihrem Leben einfacher ohne die Ohrfehlbildung gewesen wäre“. 87% der nach Operation Befragten waren so zufrieden mit ihrer äußerlichen Veränderung, daß sie angaben, sich jederzeit wieder für einen Ohrmuschelaufbau zu entscheiden. 10% würden von einer Wiederholung der Operationen absehen, 3% machten keine Angaben.

5.2 Die Ohrmuschelanomalien

5.2.1 Die Pathogenese und Ätiologie von Ohrmuschelanomalien

Die Ohrregion ist mit über 50% Mißbildungen im HNO-Fachgebiet weitaus am häufigsten betroffen. Sie umfassen Fehlbildungen des äußeren Ohres, des Mittelohres und des Innenohres, isoliert oder kombiniert.
Außerdem „treten sie auch in Kombination mit anderen kongenitalen Defekten“ auf, bilden „einen Teil eines Syndroms, wie dem Treacher-Collins- oder Waardenburg-Syndrom“ oder dem Down-Syndrom (LIVINGSTONE G und DELAHUNTY JE, 1968).
Außerdem treten sie unregelmäßig mit anderen Syndromen, wie zum Beispiel dem Klippel-Feil-Syndrom (WINDLE-TAYLOR PC, 1981; EMERY PD und PHELPS P, 1981) auf.
Allerdings weiß man „über die Ursachen der Ohrmißbildungen ... sehr wenig“ (NAGER FR und DE REYNIER JP, 1948; MARX H, 1926).
Die Ohrmuschel des Menschen entsteht auf komplizierte Weise im ersten Trimenon (s. Kap. 3.3). In dieser Zeit treten auch die meisten Fehlbildungen des menschlichen Gesichts auf. Da sich die Gliederung des Embryokopfes wesentlich von der anatomischen Topographie des Neugeborenen unterscheidet, ergeben sich große Schwierigkeiten, angeborene Anomalien nach ihrer Entstehung, ihrem Sitz und ihrer Ausdehnung zu erklären.
Natürlich hat sich viel in der Forschung nach genetischen Ursachen getan, und einige Ursachen für Mißbildungen, in deren Rahmen Mikrotien auftreten, wurden gefunden. Die im letzten Jahrhundert vermuteten Mendelschen Erbgängen sind allerdings wieder weitgehend in den Hintergrund getreten (GORLIN RJ et al., 1995), auch die vermuteten mechanischen „Einflüsse infolge Raumbeengungen“ sind heute verworfen, so daß die Gründe für die meist ideopathischen Mikrotien weiter unbekannt bleiben.
Eine genauere Übersicht über Syndrome, die mit einer Mikrotie vergesellschaftet seien können, gibt folgende Tabelle nach BLUESTONE et al.:

I. Mißbildungen der Ohrmuschel
- a) Kleinere Malformationen
- b) Mikrotie (Grad I und III)
- c) Anotie

II. Malformationen des äußeren Gehörgangs und des Trommelfells
- a)Kleinere Malformation
- b)Moderate Malformation (Stenose)
- c)Schwere Malformation (Atresie)
- d)Atresia auris congenita

III. Malformationen des Mittelohres ohne assoziierte Anomalien
- a)Aberranter Fazialis Nerv
- b)Dehiszenter Fazialis Kanal
- c)Anomalien der Gehörknöchelchen
- d)Anormale Carotis interna im Mittelohr
- e)Kongenitale Abwesenheit des ovalen Fensters
- f)Kongenitale Abwesenheit des runden Fensters
- g)Kongenitale Abwesenheit des Stapes Muskels und der Sehne
- h)Herniation der Jugularis
- i)Carotis interna aneurysma
- j)Persistente Stapes Arterie
- k)Congenitales Cholesteatom
- l)Chemodectom des Mittelohres
- m)Otosklerose

IV. Malformationen des Ohres mit assoziierten Syndromen
- a)Otokraniale-faziale Syndrome: Ohr-Schädes-Gesichts, 1. und 2. Kiemenfurchen Syndrome
  - 1.Mandibulofaziale Dysostosis (Treacher Collins Syndrom)
  - 2.Hemifaziale Mikrosomie
    - (a)Okuloaurikulovertebrale Dysplasie (Goldenhar Syndrom)
    - (b) Otomandibuläre Dysostosis
  - 3.Prämature Kraniofaziale Dysostose
  - 4.Kraniofaziale Dysostosis (Morbus) Crouzon
    - (a) Gesichtsspalten
      - (1)Mediale (Nasenspalten, Lippenspalten)
      - (2)Laterale
    - (b) Kraniale Spalten
      - (1) Cranium bifidum
      - (2) Aurale Encephalozele
      - (3) Frontale Encephalozele
    - (c) Kraniofaziale Spalten
    - (d) Kraniostenose
  - 5.Gemische Schwerhörigkeit, niedrige Ohrposition und mentale Retardierung
  - 6.Verdickete Ohren und Incus-Stapes-Verwachsungen
  - 7. Gaumenspalte
  - 8. Gaumenspalte, Mikrognathie und Glossoptose (Pierre Robin Syndrom)

- b) Otocervicale Syndrome
  1. Brevicollis (Klippel-Feil-Syndrom)
  2. Cervico-Oculoacusticus Syndrom (Wildervanck Syndrom)
  3. Kleidocraniale Dysostsis

4. Otofaziales-Cervical Syndrom
5. Kongenitale hohe Skapula (Sprengel Deformität)
6. Gonadale Dygenisie (Turner Syndrom)

c) Otoskeletale Syndrome
1. Kraniometaphysiale Dysplasie (Pyles)
2. Frontometaphysiale Dysplasie (Gorlin-Hart Syndrom)
3. Handmuskel-Schwäche und sensorische Taubheit
4. Osteopetrosis (Albers-Schönberg Krankheit)
5. Osteitis deformans (Morbus Paget)
6. Carpus curvus (Madelung Deformität)
7. Achondroplasie (Morbus Parrot)
8. Mucopolysaccharidose (Hunter und Hurler Syndrom)
9. Proximaler Symphalangismus, Strabismus und Schwerhörigkeit
10. Orofaziales-Digitales Syndrom2 (Mohr Testo oder OFD2)
11. Otopalatodigitales Syndrom
12. Ektodactylie, ektodermale Dysplasie und Gaumenspalte
13. Aplastische Anämie mit kongenitalen Anomalien
14. Arthrogryposis
15. Diaphysiale Sklerosis (Morbus Engelmann)
16. Thymus-Parathyroidea Aplasie (DiGeorge Syndrom)
17. Skoliosis
18. Okulodentodigitale Dysplasie
19. Froney Syndrom

d) generalisierte Syndrome
1. Trisomie 21 (Down Syndrom)
2. Ostogenesis imperfecta
3. Trisomie 13-15 (Patau Syndrom)
4. Trisomie 16-18 (Edwards Syndrom)
5. Histiozytosis
6. Chromosom 18 Deletions Syndrom

e)Auge, Haut und ZNS
1. Retraktions Syndrom (Duane Syndrom)
2. Cryptophthalmus
3. Kongenitale Faziale Diplegie (Möbius Syndrom)

f)Renale Syndrome
4 Nephrosis und Harnwegsmalformationen
5 Renal-Genitales Syndrom
6 Taylor Syndrom

g)Kardiale Anomalien
1. kongenitale Herzkrankheiten, Taubheit, und skeletale Malformationen

h)Gleichzeitige Ohrmuschel, skeletale, gastrointestinale und renale Anomalien

i)1. Vertebral, imperforierter Anus, Tracheoösophageale Fisteln und renale Anomalien (Vater Syndrom)

V. Mittelohr Malformation mit pränatalen Infektionen
a) kongenitale Rubella
b) kongenitale Syphilis

VI. Mittelohr Anomalien mit pathogenetischer Ototoxidität
a) Thalidomid Ototoxidität

Tabelle 3: Klassifikation der kongenitalen Malformationen des äußeren Ohres, des Mittelohres und assoziierte Syndrome. Aus BLUESTONE CD et al., 1978.

5.2.1.1 Endogene und exogene Ursachen der Ohrmuscheldysplasie

HANHART (1949) publizierte zwei lange Stammbäume aus der Schweiz. In einem von diesen wurde die Mikrotie über sieben Generationen weitergereicht, in der anderen immerhin noch über fünf Generationen. Obwohl in einigen Fällen das äußere Ohr dem der mandibulofazialen Dysostosis ähnelte, war hier der Meatus acusticus externus vorhanden und nicht durch Mittelohr Infektionen, Otosklerose oder Taubheit kompliziert. Ein Zusammenhang mit dem Pierre Robin-Syndorm wurde von PETERSON und SCHIMKE (1968) angenommen. In Kombination mit Gaumenspalten finden sich Ohrmuscheldysplasien in 1,5%, während allgemein nur von einer Inzidenz von 0,07% berichtet wird. Von 1400 Patienten mit Gaumenspalten fanden sich 21 mit Ohrmißbildungen, bei transversen Spalten wiesen 70% eine Mißbildung des Ohres auf (HARTUNG B und SCHWECKENDIEK W, 1973).
Die Form der Mikrotie mit Atresie des Meatus acusticus externus findet sich gewöhnlich einseitig. HANHART (1949) berichtete von 31 Fällen, von denen sich nur 6 mit der bilateralen Ausprägung fanden. Fisteln und Anhängsel, eine Gaumenspalte oder Mittelohrkrankheiten konnten diese Malformationen komplizieren. Der Gehörgang war entweder abwesend oder nur rudimentär ausgeprägt. Männer schienen häufiger betroffen als Frauen.
RUZIC (1948) publizierte sieben Fälle einer kompletter Anotie, die überwiegend einseitig und sporadisch gefunden wurde. Zusätzlich dazu war immer das Mittelohr und teilweise das Innenohr in den pathologischen Prozeß involviert. Äußerlich bedeckte die Haut die Ohrregion, ohne definierte Elevation oder Depression. Diese Malformation konnte mit kongenitaler Fazialisparese oder mit Abwesenheit der Tonsille auf derselben Seite vergesellschaftet sein. Die Anotie kann nach ELLWOOD (1968) uni- oder bilateral auftreten.

Auch bei Trisomie 21 ist das äußere Ohr häufig abnorm ausgebildet, mit unterschiedlicher Inzidenz zwischen linkem und rechtem Ohr. Meist ist der vertikale Durchmesser vermindert, so daß das Ohr runder erscheint. Zusätzlich findet sich noch ein Überlappen des oberen Teils der Helix, eine Prolongation des Crus helicis über die Concha und ein schwach ausgeprägtes Ohrläppchen.

Bei der Trisomie 18 ist das Ohr sehr tief liegend, eingeklappt und häufig mit Anhängseln versehen (Abb.44).

Abbildung 44: Ohrmißbildung bei Trisomie 18. Aus Leiber B, 1972.

Verschiedene Anomalien sieht man bei der Trisomie 13 (Abb. 45) und der Trisomie 15. Ein verkleinerter Tragus und Lobulus, ein Darwinscher Höcker oder eine Atresie des Meatus acusticus externus können auftreten (LEIBER B, 1972).

Abbildung 45: Ohrmißbildung bei Trisomie 13. Aus Leiber B, 1972.

Die hemifaziale Mikrosomie umfaßt neben der Mikrotie, die mandibuläre Malformationen sowie die Makrostomie (GORLIN RJ und PINDBORG JJ, 1964). Sie tritt uni- oder bilateral, allein oder im Rahmen von anderen unbenannten Mißbildungen auf (GRABB WC 1965; COHEN MM, 1971; CONVERSE M et al., 1973; CONVERSE M et al. 1974; OBWEGESER HL, 1974; HELMI C und PRUZANSKY S, 1980; POONAWALLA HH et al., 1980).
In einer Studie von MURRAY et al. (1984) fanden sich bei 41 von 62 Patienten (66%) mit einer hemifazialen Mikrosomie Ohrmißbildungen, von denen 17 (41,4%) nur noch

Rudimente einer Ohrmuschel aufwiesen und somit einem Grad III nach MARX (1926) entsprachen.

Genetisch und phänotypisch unterscheidet sich die hemifaziale Mikrosomie von der mandibulofazialen Dysostosis (Treacher-Collins-Syndrom) (GORLIN RJ und PINDLORG JJ, 1964; LONGACRE JJ, 1963; CONVERSE M et al., 1974; COCCARO PJ et al., 1975).

Beim Treacher-Collins-Syndrom besteht das Ohr nur aus einem typischen Rudiment, das ein knorpeliges Stützgerüst enthält (Abb. 46). Eine Atresie des äußeren Gehörgangs und eine Schalleitungsschwerhörigkeit sind häufig mit dem Treacher-Collins-Syndrom assoziiert.

Abbildung 46: Treacher-Collins-Syndrom aus der Klinik für Hals-, Nasen-, Ohrenheilkunde Lübeck

In 5-10% ist die Mikrotie Teil eines anderen Syndroms wie beispielsweise dem Goldenhaar- oder Crouzon-Syndrom (MELNICK M und MYRANTHOPOULOS NC, 1979; MASTROIACOVO P et al., 1995; SIEGERT R et al., 1996)(Abb. 47).

Abbildung 47: Goldenhar-Syndrom mit Anotie, querer Gesichtsspalte, Nasendeformation rechts und einem tiefen Haaransatz. Aus der Klinik für Hals-, Nasen-, Ohrenheilkunde Lübeck

Neben den genetischen Gründen für einen Mikrotie gibt es auch exogene Faktoren, die zu dieser Fehlbildung führen. Die bekannteste Ursache ist die „Contergan-Embryopathie“. Die Substanz Thalidomid wurde 1956 als Mittel gegen Influenza eingeführt und häufig auch als Sedativum eingenommen.
Aufgrund der stark angestiegenen Zahl Neugeborener mit Mißbildungen wie Amelie oder Phokomelie, kombiniert mit Herzfehlern und Mißbildungen des äußeren Ohres, wurden 1961 groß angelegte Studien begonnen, um die Ursachen zu eruieren (Abb.48).

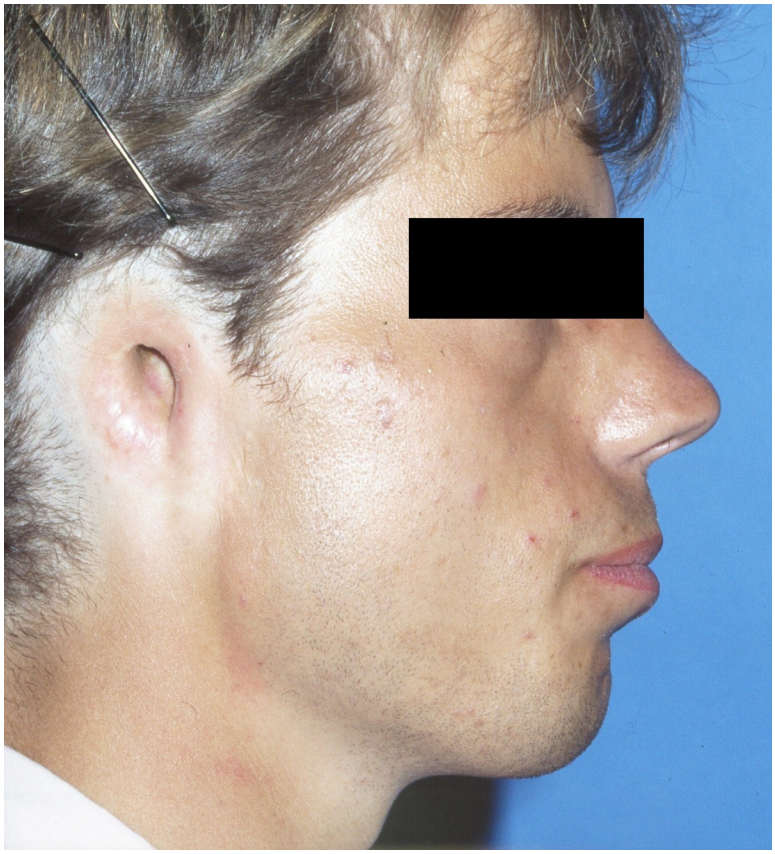

Abbildung 48: Thalidomid-Embryopathie mit Anotie (nach Anlage eines Gehörgangs). Aus der Klinik für Hals-, Nasen-, Ohrenheilkunde Lübeck

Bilaterale Mikrotie oder Anotie mit Atresie wurde bei fast 15% der Kinder mit Thalidomid-Embryopathie beobachtet (LENZ W und KNAPP K, 1962).
Auch der exzessiven Einnahme von Vitamin A in der frühen Schwangerschaft werden teratogene Eigenschaften, die unter anderem zu einer Mikrotie führen können, zu geschrieben. Während die teratogene Wirkung Isotretinoin bereits bekannt ist, wird auch ein Zusammenhang zwischen der Einnahme von Schilddrüsen-Hormonen oder Antibabypillen mit dem Auftreten einer Mikrotie bei Neugeborenen angenommen (LAMMER EJ, 1985).
Seitdem GREGG (1941) schon eine Röteln-Embryopathie als Ursache von Ohrmißbildungen vermutete, wurde auch dies immer wieder diskutiert. LEICHER (1972) berichtete von 2 Fällen einer Mikrotie, die nach einer Rötelninfektion der Mutter auftraten.

Weitere exogene Faktoren wie hypoxische Zwischenfälle, Röntgenstrahlen und Intoxikationen werden vermutet, da das vulnerable Zeitfenster für Mißbildungen der Ohrmuschel recht groß ist (Abb. 49). Der rote Balken stellt die Periode der schwerwiegenden Veränderungen dar, während der gelbe Anteil die Zeit der geringgradigeren Beeinflussung angibt.

Nur das Zentralenervensystem und das Auge können über einen noch längeren Zeitraum geschädigt werden.

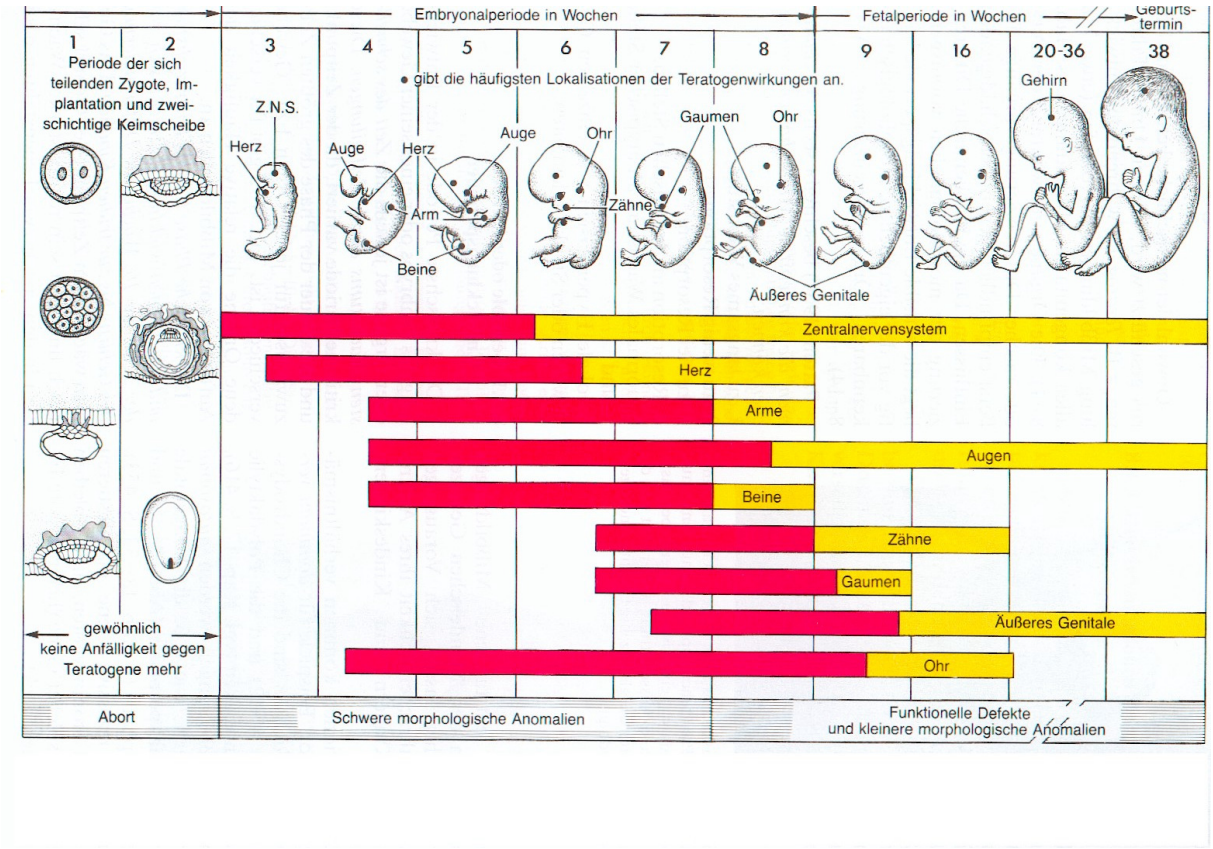

Abbildung 49: Die vulnerablen Perioden der Organe. Aus Wiedemann HR und Kunze J, 2001.

5.2.2 Dysplasieformen

Vor ca. 4000 Jahren wurden in den Schrifttafeln aus Chaldea noch sämtliche bis dahin überlieferten Mißbildungskombinationen als gleichwertige Gruppen nebeneinander geordnet (BALLANTYNE JW, 1894).
Eine frühe Einteilung lieferte der italienische Otologe GRADENIGO (1892) in einer anthropologischen Studie „Über die Formanomalien der Ohrmuschel“ (GRADENIGO G, 1892). Zu den „Anomalien der Gesamtheit der Ohrmuschel“ zählte er:

- Die Asymmetrie der Ohrmuscheln
- Die Heterotopie
- Die Adhärenz der Ohrmuschel an der lateralen Schädelfläche
- Die abstehende Ohrmuschel
- Schiefe Ohren
- Krümmungsanomalien der Ohrmuschel
- Anomalien der Dimension

WRIGHT und WAGNER (1934) versuchte eine umfassende Gliederung aller Mißbildungen, welche als Untergruppe die „Otocephalien“ enthielt. Diese Einteilung umfaßte fast alles von der Unterkiefer-Hypoplasie bis hin zur Akranie.
HOLMES (1949) beschrieb unterschiedliche Dysplasieformen der Ohrmuschel, kam damit aber keiner Klassifizierung nahe. Das erste Unterscheidungsmerkmal zwischen einem normalen und einem anormalen Ohr war für ihn die Auffälligkeit desselben für ein ungeübtes Auge. Die mildeste Form dieser Auffälligkeit war das zu kleine Ohr. Aufsteigend listete er danach: ein verformtes Ohr mit zu kleiner Helix und das eingewachsene Ohr (Kryptotie). Weiter nannte er eine unterentwickelte obere Hälfte der Ohrmuschel bei gut ausgeprägter Concha und Lobulus und gewöhnlicherweise vorhandenen Meatus acusticus externus sowie abschließend eine Mißbildung, bei der „das Ohr aufhört, überhaupt eine Form zu haben“ (HOLMES EM, 1949).
Separiert davon unterschied er noch die ein- und beidseitige Mikrotie bzw. Anotie, bei der sich zusätzlich eine Asymmetrie des Gesichts fand.
1968 fanden sich immer noch mehr als 40 Termini zu Beschreibung der Dysplasieformen. Daher bemühte sich ROGERS (1968) um eine Einteilung der

häufigsten Mißbildungen in vier Gruppen: das mikrotische Ohr, das Lop-ear, das Tassenohr und das abstehende Ohr. In Anlehnung an die embryologische Entwicklung des Ohres nimmt die Schwere der Deformität mit zunehmender Entwicklung ab.
Die Mikrotie wurde als stark verformte, unterentwickelte, manchmal auch völlig abwesende Ohrmuschel definiert. Als Lop-ear charakterisierte er Ohren, die herunter geklappt sind und/oder ein Defizit der Helix und Scapha zeigten, und zwar gewöhnlich auf der Höhe des Darwinschen Höckers, meist in Assoziation mit einer ungenügend ausgeprägten Anthelix. Die Tassenohrdeformität mit einer ungenügend ausgebildeten Helix superior und mangelndem Crus anthelicis vereint seiner Meinung nach die Charakteristika der zwei Deformitäten: Lop-ear und abstehendes Ohr.

Trotz dieser Bemühungen zeichnen sich heute weitgehend drei Einteilungsrichtungen ab: Nach Marx, nach Tanzer oder nach Weerda.

5.2.3 Klassifikation nach Marx

Eine Gruppe von vornehmlich chirurgisch ausgerichteten Autoren (HUTCHINSON JC, 1981; AGUILAR EF, 1996) favorisiert eine von MARX bereits 1926 angegebene Einteilung in drei Schweregrade mit Zunahme des Mißbildungsausmaßes.
Eine Dysplasie Grad I klassifizierte MARX bei einer Größenverminderung des Ohres und erhaltenen Erkennbarkeit aller Strukturen.
Bei einer Dysplasie Grad II kommt es zu einem weitgehenden Verlust der Ohrmuschelanatomie. Die Helix sollte sich als wichtigstes Merkmal aber noch erkennen lassen.
Die komplette Abwesenheit des äußeren Ohres kennzeichnet eine Dysplasie Grad III (MARX H, 1926).

5.2.4 Klassifikation nach Tanzer

TANZER (1964) teilte die Mißbildungen in fünf Schweregrade ebenfalls entsprechend der embryonalen Entwicklung ein. Die Unterteilung berücksichtigte zusätzlich die chirurgische Herangehensweise, die eine Korrektur diese Deformitäten erlauben sollte. Im Gegensatz zu der Unterteilung nach MARX handelte es sich um eine Einteilung mit absteigender Schwere der Mißbildung:

Grad I: Komplette Abwesenheit der Ohrmuschel (Anotie)

Grad II: Komplette Hypoplasie (Mikrotie) unterteilt in:
Grad II a): zusätzliche mit Atresie des äußeren Gehörgangs
Grad II b): ohne Atresie des äußeren Gehörgangs

Grad III: Hypoplasie des mittleren Drittels der Ohrmuschel

Grad IV: Hypoplasie des oberen Drittels der Ohrmuschel unterteilt in:
Grad IV a): Tassenohr und Lop-ear
Grad IV b): Kryptotie
Grad IV c): Hypoplasie des gesamten oberen Drittels

Grad V: Abstehende Ohrmuschel

5.2.5 Klassifikation nach Weerda

Diese Klassifikation stellt eine Modifikation der von MARX aufgestellten Reihe dar. WEERDA (1994) teilt nach zunehmender Schwere der Dysplasie und steigender Schwierigkeit der Rekonstruktion ein.
Die Dysplasie ersten Grades verlangt abweichend von MARX, daß die meisten - nicht wie bei MARX alle - Strukturen einer normalen Ohrmuschel vorhanden sind, wobei in der Regel zur Rekonstruktion weder zusätzliche Haut noch zusätzlicher Knorpel benötigt wird. Hierunter werden die kleineren Ohrmuschelmißbildungen zusammengefaßt wie die Makrotie, die abstehende Ohrmuschel, die Kryptotie (Taschenohr), fehlende Helixausformungen, das quere Kolobom, kleinere Deformitäten des Tragus und des Lobulus, Hypo- und Hyperplasie des Lobulus (Abb.50A) und die Tassenohr-Deformitäten Typ I (Abb.50B) und Typ IIA (Abb.50C).

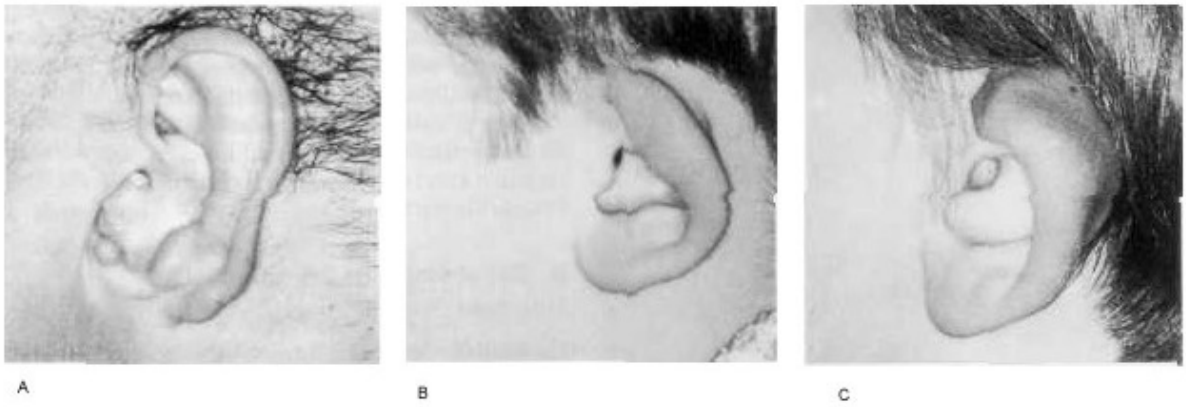

Abbildung 50: Dysplasie I. Grades. Aus Weerda H, 1994.

Die uni- oder bilateral vorkommende Makrotie läßt sich nicht sicher gegen das normale Ohr abgrenzen. Das Mißbildungsbewußtsein variiert individuell, dürfte aber beim weiblichen Geschlecht bei einer Achsenlänge über 68-70 mm und beim männlichen Geschlecht bei über 70-72 mm liegen. Als eine Normvariante kann die abstehende Ohrmuschel betrachtet werden, die in den verschiedensten Formen beschrieben wird (WEERDA H, 1987).

Charakteristisch ist eine Vergrößerung des Winkels zwischen Muschel und Mastoid über 40° bei fehlender Anthelix und Konchahypertrophie. Bei der mitteleuropäischen Bevölkerung wird sie in etwa 5% ein- oder doppelseitig gesehen.
In Asien galt früher die abstehende Ohrmuschel als Glückszeichen.
Auch die Anheftung des oberen Teils der Ohrmuschel an den Kopf (Kryptotie) ist eine seltene Anormalität. Die postaurikuläre Haut ist im oberen Bereich direkt mit der Haut des oberen Teils der Ohrmuschel verbunden (Abb. 51). Dieser Teil der Ohrmuschel wird im 4. Gestationsmonat an den Kopf angeheftet.

Abbildung 51: Kryptotie aus der Klinik für Hals-, Nasen-, Ohrenheilkunde Lübeck

Das Kolobom wird auch als Fragezeichenohr bezeichnet und kommt auch mit zusätzlich abstehender Ohrmuschel vor.

Unter den kleineren Deformitäten sind folgende Mißbildungen zusammengefaßt:

- fehlender Tragus
- Stahl´sches Ohr: Überzähliges Crus anthelicis, das in der Regel nach hinten oben verläuft (Abb. 52)
- Makakusohr: ausgezogener hinterer Helixrand im Bereich des Darwinschen Höckers, fehlende Helixauffaltung
- Lobulusdeformitäten: Hier werden eine Vielzahl von verschiedenen Deformitäten zusammengefaßt, so die Lobulushyperplasie, das fehlende Ohrläppchen, Lobulusdopplungen, das Lobuluskolobom oder auch das angewachsene Ohrläppchen, das eher als eine Normvariante anzusehen ist.

Unter den Tassenohr-Deformitäten wird eine Verkürzung der langen Ohrachse bei überhängendem oberen Ohrmuschelteil nach vorne über den unteren Teil verstanden. Typ I unterscheidet sich durch ein geringes Hängen der oberen Helix über eine meist vorhandene Anthelix. Bei Typ II betreffen die Veränderungen die Helix und die Scapha. Typ IIa umfaß dabei die milderen Formen mit fehlender Faltung der oberen Anthelix. Bei Typ IIb ist die Faltung der gesamten Anthelix aufgehoben, so daß die Concha nahe zu komplett überlappt wird. Zusätzlich ist die Höhe der Ohrmuschel stark verkürzt und es besteht eine Protrusio der Ohrmuschel durch eine Konchahyperplasie.

Abbildung 52: Stahl´sche Ohr aus der Klinik für Hals-, Nasen-, Ohrenheilkunde Lübeck

Die Dysplasie II. Grades (Mikrotie II. Grades, mittelschwere Ohrmuscheldysplasien) läßt noch einige Strukturen der normalen Ohrmuschel erkennen, doch wird zur Rekonstruktion zusätzlich gewonnene Haut und Knorpel benötigt. Hierzu zählen die Tassenohrdeformität Typ III (Abb. 53A) und das Miniohr (Abb. 53B).

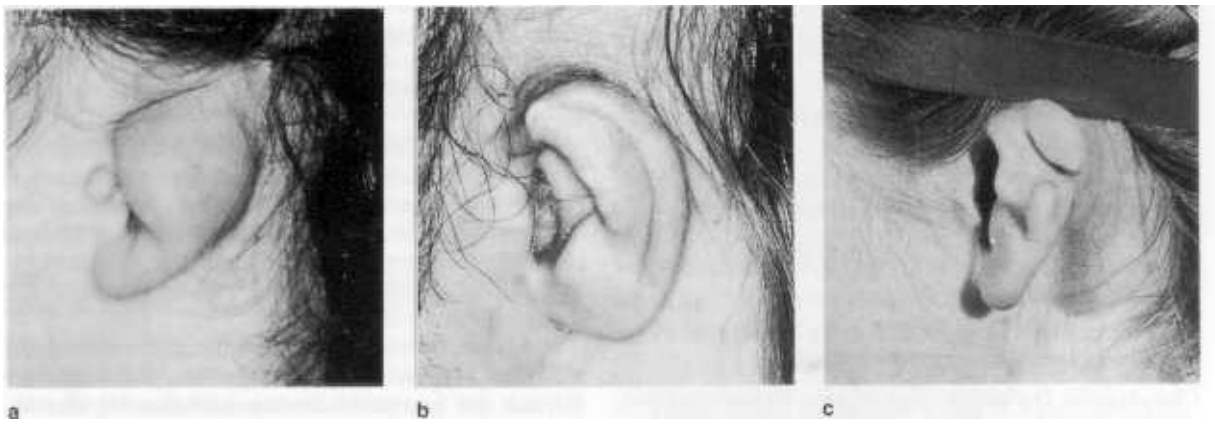

Abbildung 53: Dysplasie II. Grades. Aus Weerda H, 1994.

Bei der schweren Tassenohrform findet man ein extremes Überhängen der oberen Helix nach unten sowie eine Dystopie und gelegentlich auch eine Atresia auris congenita.

Das Miniohr zeichnet sich durch weitgehend normales Aussehen bei stark verkleinerter Längs- und Querachse, einer Vergröberung des Reliefs sowie häufig einer zusätzlichen Dystopie aus.

Bei der Mikrotie III. Grades finden sich keine Strukturen einer normalen Ohrmuschel mehr und die Rekonstruktion erfordert erhebliche Haut und Knorpeltransplantationen. Häufig findet sich hier zusätzlich eine Atresia auris congenita, Mittelohrmißbildungen, Verformungen der betroffenen Gesichtshälfte sowie nicht selten Nervenschäden (N.facialis, N.abducens). Eine komplette Anotie mit einer sonst seltenen Innenohrmißbildung findet man bei der Contergan-Embryopathie häufiger (Abb. 54).

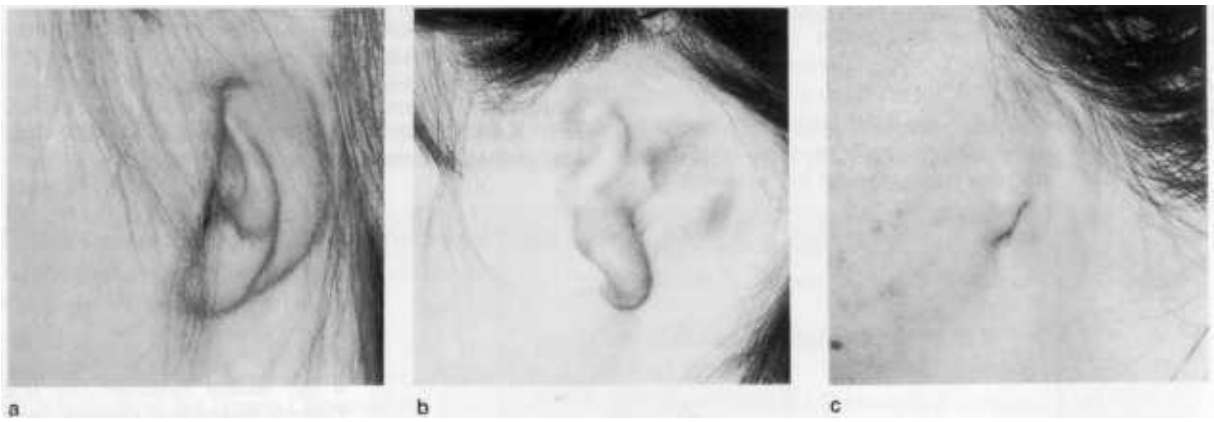

Abbildung 54: Dysplasie III. Grades. Aus Weerda H, 1994.

5.2.6 Die Epidemiologie der Ohrmuschelmißbildungen

Etliche Arbeiten haben sich mit den Häufigkeitsverteilungen der kongenitalen Anomalien im Kopf-Hals-Bereich beschäftigt. Ein frühes Standardwerk war die Arbeit von DAVIS (1935), welches aber heutigen statistischen Regeln nicht mehr gerecht wird, da keine absoluten Zahlen angegeben wurden.

Die Inzidenz von Ohrmuschelmißbildungen variiert in der Literatur von 1:7-8.000 (BAUER BS, 1984) über 2.41:10.000 (STEVENSON SS et al., 1950) zu 88.4:10.000 (MARDEN et al. 1964). Diese Inzidenzangaben beinhalten neben der Mikrotie und der Anotie auch präauriculäre Anhängsel und Helixdeformationen. Während LEWIN (1913) noch eine größere Inzidenz bei Frauen angab, fanden sich in späteren Untersuchungen häufiger männliche Patienten mit diesen Mißbildungen. Übereinstimmend wurde ein Überwiegen der rechten Seite angegeben (MARX H, 1926; ALTMANN F, 1933; NAGER FR und de REYNIER JP, 1948; CONWAY H et al., 1965; FUKUDA O, 1974).

CONWAY et al. (1965) veröffentlichten eine Arbeit über die Häufigkeiten von Mißbildungen im Kopfbereich. Als Datenmaterial dienten ihnen die New Yorker Geburtszertifikate, die sie im Hinblick auf notierte Mißbildungen untersuchten. In der Zeit zwischen 1952 und 1962 wurden 1.823.244 Lebendgeburten verzeichnet, wovon insgesamt 312 (0,17‰) – eine Inzidenz von 1:5800 - Mißbildungen des Ohres aufwiesen. Während des untersuchten Zeitraums von 10 Jahren zeigte sich ein Anstieg der absoluten Fallzahl pro Jahr sowie ein Überwiegen des männlichen Geschlechts mit 193 (61,8%) zu 119 (38,2%) weiblichen Fällen. Insgesamt gehörten Mißbildungen des Ohres zu den 15 am häufigsten verzeichneten Malformationen.

Da die Statistiken auch eine ethnische Unterscheidung erlaubten, fand sich in der Zeit zwischen 1952 und 1962 eine Inzidenz von Ohrmißbildungen bei Weißen von 21% während alle Nicht-Weißen eine Inzidenz von 15% aufwiesen. Dies steht im Gegensatz zu einer Studie von MELNICK und MYRANTHOPOULOS (1979), die Malformationen viermal häufiger in der schwarzen als in der weißen Bevölkerung verzeichneten.

Die Malformationen des Ohres treten nach CONWAY et al. (1965) in folgender Häufigkeit auf:

	Männlich	Relative Häufigkeit	Weiblich	Relative Häufigkeit	Absolute Häufigkeit	relative Häufigkeit
Präaurikuläre Anhängsel, Zysten, Sinus	151	56,5%	116	43,5%	267	49,6%
Formabweichungen	59	56,7%	45	43,3%	104	19,3%
Mikrotie	22	47,8%	24	52,2%	46	8,5%
Aplasie	20	57,1%	15	42,9%	35	6,5%
gespaltenes Ohrläppchen	16	55,1%	13	44,9%	29	5,3%
Positionsabweichungen	17	68%	8	32%	25	4,6%
Mikrotie mit Agenesie des Meatus externus	12	52,7%	11	47,3%	23	4,3%
Makrotie	6	66,6%	3	33,3%	9	1,6%
Absolute Zahl	303		235		538	

Tabelle 4 Kongenitale Anomalien des Kopfbereichs anhand der Geburtszertifikate in New York von 1952 bis 1963 aus CONWAY H et al., 1965

Die Reproduzierbarkeit und die Validität des zugrundegelegten Zahlenmaterials erscheint allerdings fragwürdig, da Geburtszertifikate primär nicht zur detaillierten Erfassung von Mißbildungen ausgelegt sind. Ferner sind die Vermerke sehr vom geübten Blick des jeweiligen Erfassers abhängig.

Einen ähnlichen Zeitraum untersuchte IVY (1957, 1963) in Pennsylvania. Er fand zwischen 1951 und 1955 durchschnittlich 8,5‰ Neugeborene mit kongenitalen Anomalien. Insgesamt wurden 141 Ohranomalien unter 1.2 Millionen Geburten aufgezeichnet, das entspricht 0,11‰.

5.2.7 Die Epidemiologie der Mikrotie

Die Inzidenz der Mikrotie wird mit 1:20.000 (HOLMES EM, 1949) angegeben und zählt somit zu den seltenen Fehlbildungen. Dagegen gingen andere von 1-2:10.000 Geburten mit Mikrotie 2.-3. Grades aus (MELNICK M und MYRIANTHOPOULOS NC, 1979; MASTROIACOVO P et al., 1995).
Von den 1693 Patienten mit Ohrdeformitäten, die FUKUDA zwischen 1963 und 1972 untersuchte, wiesen die Hälfte eine Mikrotie auf, gefolgt von: „Kryptotie, Anhängseln, Segelohren [und] gefalteten Ohren“. Wie aus **Tabelle 5** ersichtlich waren 70% dieser Patienten männlich. In 60% der Fälle war die rechte Seite und zu 8,4% waren beide Seiten betroffen (FUKUDA O, 1974).

	Rechtes Ohr	Prozentualer Anteil	Linkes Ohr	Prozentualer Anteil	Bilateral	Prozentualer Anteil	Total
Männlich	355	(56,4%)	219	(34,8%)	55	(8,8%)	629 (70,6%)
Weiblich	148	(56,4%)	96	(34,3%)	18	(6,8%)	262 (29,4%)
Total	503	(56,4%)	315	(35,3%)	73	(8,3%)	891

Tabelle 5 Geschlechts- und Seitenverteilung bei Mikrotie. Aus Fukuda O, 1974.

500 Patienten, die BRENT (1992) in zwanzig Jahren aufgrund einer Mikrotie operiert hat, zeigten eine ähnliche geschlechtspezifische und seitenspezifische Aufteilung. 322 (64.4%) der Patienten waren männlich, 178 (35.6%) weiblich. Von diesen Patienten zeigten 292 eine Mikrotie des rechten Ohres (58.4%) und 162 eine des linken Ohres (32.4 %). 46 Patienten (9.2%) wiesen eine bilaterale Mikrotie auf.

AGUILAR (1996) fand unter 63 Patienten 37 männliche und 26 weibliche, bei denen in 55% der Fälle das rechte, in 28 % das linke und in 17% beide Ohren betroffen waren (s. Tab. 6).

Betroffenes Ohr	Männlich n= 37 (59%)	weiblich n= 26 (41%)	Total n= 63 (100%)
Links	11 (58%)	8 (42%)	19 (28%)
Rechts	22 (58%)	16 (42%)	38 (55%)
Bilateral	4x2 (67%)	2x2 (33%)	6x2 (17%)
Total	41 (59%)	28 (41%)	69 (100%)

Tabelle 6: Verteilung der Mikrotie. Daten nach AGUILAR EF, 1996.

MATSUKA et al. (1994) fand bei der Untersuchung von 29 Mikrotie-Patienten, daß auch das normale Ohr sowohl in Länge als auch in Weite kleiner war, als das eines Vergleichsindividuums. Auch die Ohren der Eltern waren auf der betroffen Seite meist kleiner als auf der kontralateralen Seite.

6 Materialien zur Rekonstruktion der Ohrmuschel

6.1 Die epithetische Versorgung

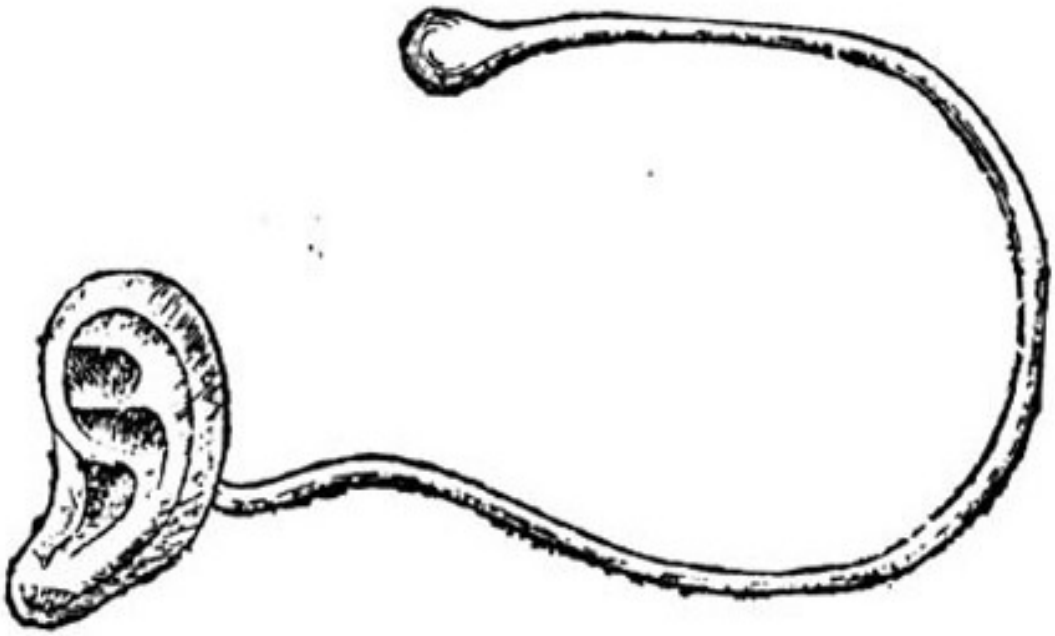

Abbildung 55: Ohrmuschelprothese von Ambroise Paré.
Aus DAVIS JE und HERNANDEZ HH, 1985.

Der Franzose AMBROISE PARÉ (ca.1575) schlug als Alternative zu einer Totalrekonstruktion der Ohrmuschel, die er aufgrund der technischen Schwierigkeiten und daraus resultierenden schlechten Ergebnissen ablehnte, eine Ohrprothese aus emailliertem Metall vor. Diese sollte mit Hilfe eines Drahtbügels am Kopf befestigt werden (DAVIS JE und HERNANDEZ HH, 1985) (Abb. 55).

Heute bietet sich eine epithetische Versorgung hauptsächlich bei tumorchirurgisch bedingten Defekten als Alternative an. 8% aller Hauttumoren finden sich im Ohrenbereich. Die Tumoren des äußeren Ohres gehen von der Haut bzw. ihren Anhangsgebilden oder dem Knorpel aus und verhalten sich hier biologisch generell so wie beim Auftreten an anderen Lokalisationen. Laut DEHESDIN et al. (1993)

betreffen 80% aller Karzinome des Ohres die Ohrmuschel. Heute geht man davon aus, daß 2-3 cm Sicherheitsabstand - auch bei Tumoren des äußeren Ohres (HARTMANN AA et al., 1994) - ausreichend sind. Da viele Patienten mit einem fortgeschrittenen Tumorstadium zu einer Behandlung erscheinen (TOWSON CE und SHOFSTALL WH, 1950), ist häufig eine ausgedehnte Resektion bzw. Ablatio unvermeidlich.
In diesem Falle ist der Ersatz durch eine Epithese von Vorteil, da so die Verschleierung eines eventuellen lokalen Rezidives durch Lappentechniken vermieden werden kann (FEDERSPIL P et al., 1992).

Hauptaufgabe der Epithese ist es, eine möglichst unauffällige Physiognomie herzustellen und den Patienten wieder normal aussehen zu lassen. Zusätzlich kann sie auch das Tragen eines Luft- oder Knochenleitungshörgerätes ermöglichen.
Über viele Jahre erfolgte die Epithesenherstellung aus harten oder weichen Methacrylaten. Dieses Material war homogen und leicht zu reinigen, preiswert und reparaturfähig, rief aber durch seine Starrheit an den Rändern bei Mimik und Kaubewegungen Entzündungen der Haut hervor. Ferner kam es durch die geringe Wärmeleitfähigkeit des Acryls zu einer Kondenswasserbildung auf der Defektseite. Insgesamt konnte dieses Material häufig den Eindruck des Künstlichen nicht kaschieren.
Seit etwa 15 Jahren hat sich die Verwendung von Silikon durchgesetzt. Parallel wurden auch neue Farbstoffe für die Herstellung der Epithesen entwickelt. Die sehr dünn auslaufenden Ränder erlauben auch ein Anliegen bei mimischen Bewegungen.
Obwohl Silikonepithesen den natürlichen Gegebenheiten sehr nahe kommen, weisen sie auch einige Nachteile auf. Sie können nur begrenzt repariert werden und ihre Lebensdauer wird durch Luftverschmutzung, Rauchen und mangelnde Hygiene verkürzt.
Der Vorteil der Epithesen liegt in dem schnellen und wenig belastenden Vorgehen. Laut SIMONS (1974) benötige die prothetische Versorgung nur einen chirurgischen Eingriff, der meist nur 1 bis 2 Tage Krankenhausaufenthalt mit sich bringt. Während dieser Operation werden die Knorpelstückchen des mikrotischen Ohres entfernt und gegebenenfalls Verankerungsschrauben implantiert.
Auch unter Ausnutzung günstiger anatomischer Verhältnisse oder durch chirurgisch geschaffene Halteelemente konnte das Problem der Befestigung der Epithesen meist

nur ungenügend gelöst werden. Klebstoffe oder mechanische Befestigungen an der Brille stellten keine Dauerlösung dar. Nach ersten Untersuchungen zu Knochenschrauben in den sechziger Jahren führten experimentelle und klinische Untersuchungen von BRÅNEMARK (1985) über die Knochenverankerung der Epithese mit Titanimplantaten zu einem großen Fortschritt.
Die Anpassung einer knochenverankerten Epithese bedeutet jedoch für den Patienten, ein Leben lang ein künstliches Körperteil tragen zu und immer in einem engen Verhältnis zum Arzt und/oder Epithetiker stehen zu müssen (FEDERSPIL P 1998).
Im Kindesalter sind schädelwachstumshemmende Suprastrukturen wie Steg- oder Kugelkopfverankerungen auf Implantaten kontraindiziert und durch nicht knochenwachstumshemmende sphärische Magnete zu ersetzen.
FEDERSPIL (1998) sieht die epithetische Versorgung in Fällen indiziert, in denen

- lokale oder allgemeine Kontraindikationen gegenüber Verfahren der rekonstruktiven Chirurgie bestehen.
- hohe ästhetische Ansprüche gestellt werden
- eine rasche Rehabilitation erzielt werden muß
- rekonstruktive Maßnahmen fehlgeschlagen sind
- der Patient die rekonstruktiven Maßnahmen ablehnt.

Als Kontraindikationen für knochenverankerte Epithesen sieht er

- fehlende Hygiene
- psychische Erkrankungen oder Demenz
- drogen- und Alkoholabhängigkeit

Im Rahmen einer Patientenbefragung versuchte SIMONS (1974), die häufigsten Vorurteile gegenüber einer Prothese zu widerlegen. Laut dieser Umfrage waren 87% mit der prothetischen Versorgung zufrieden oder sehr zufrieden.
Auch die Gefahr des versehentlichen Lösens der Prothese bestehe bei heutigen Techniken wie oben beschrieben nicht mehr.
Ferner seien Kinder nicht limitierter in ihren körperlichen Aktivitäten im Vergleich mit chirurgisch rekonstruierten Ohrmuscheln. Viele seiner Patienten waren aktive

Basketball-, Fußball-, Hockey-, Tennisspieler oder Schwimmer, bei denen keine Notwendigkeit bestand, die Prothesen für den Sport zu entfernen.
Ein nicht von der Hand zu weisender Nachteil einer jeden Prothese ist, daß der Patient sich seiner Anormalität und der Prothese ständig bewußt ist und bleibt, da er sie reinigen und in regelmäßigen Abständen wechseln muß.

6.2 Rekonstruktionen ohne Stützmaterial

6.2.1 Die Entstehung der ersten Ohrmuschelrekonstruktionsverfahren

Nachdem die vielseitige Bedeutung der Ohrmuschel beschrieben und die Beeinträchtigung bei Mikrotie oder Verletzung dargestellt wurde, scheint der Wunsch, eine Ohrmuschel chirurgisch wiederherzustellen oder zu rekonstruieren, nur zu verständlich. Im Folgenden wird versucht, die operativen Verfahren und ihre Entwicklung in einen chronologischen Kontext zu stellen. Das besondere Augenmerk richtet sich dabei auf die heute am häufigsten angewendeten Verfahren. Ferner werden die unterschiedlichen verwendeten Stützmaterialien vorgestellt.

Die ersten Bemühungen eine Ohrmuschel zu rekonstruieren, liegen über 2000 Jahre zurück und sind - wenn überhaupt – nur lückenhaft dokumentiert oder überliefert. Diese ersten Rekonstruktionsversuche hatten eines gemeinsam: Die Rekonstruktion erfolgte ausschließlich mit Haut, wobei auf ein Stützgerüst verzichtet wurde.

Die ersten Ohrrekonstruktionen scheinen auf dem indischen Subkontinent durchgeführt worden zu sein. Das mag daran gelegen haben, daß indische Krieger im Gegensatz zu ihren Altersgenossen in Griechenland und Italien im Krieg keine Helme trugen und daher besonders anfällig für Verletzungen an Nase und Ohren waren.
Außerdem wurden Verbrechen mit Verstümmelungen an der Ohrmuschel geahndet, so daß ein Interesse bestand, diese Stigmata zu beseitigen. Ein weiterer Grund für die Entstehung der „Ohr-Chirurgie“ mögen ausgerissene Ohrringe gewesen sein. Als Erster soll der indische Chirurg SUSHRUTA (BHISHAGRATNA KKL, 1969) Eingriffe an der Ohrmuschel gewagt haben, doch leider sind die Details dieser Operation nicht ausführlich beschrieben.

Die nächsten Hinweise auf rekonstruktive Versuche finden sich im heutigen Italien. Ca. 50 n. Chr. berichtete der Römer CELSUS in seinem medizinischen „De res medica“ über die Behandlung von Ohrverletzungen und die Wiederherstellung verstümmelter Ohrmuscheln. Defekte, die traumatisch oder durch das Herausschneiden eines Tumors entstanden waren, wurden zu einem Viereck zugeschnitten. Anschließend wurden diese Defekte mittels zweier durch die gesamte Ohrmuschel geschnittenen Haut- und Knorpellappen geschlossen (ZEIS E, 1863). ZEIS bezweifelte die Durchführbarkeit dieser Methode, die nur bei kleinen Defekten angewandt werden könne, da die Beschreibung des genauen Vorgehens sehr kurz gefaßt sei. Laut DAVIS (1941) soll CELSUS sein Wissen von indischen Hindus übernommen haben, denn er selber habe nie praktiziert.

Ungefähr 600 Jahre später schrieb PAULUS von AEGINA zu Operationen am Ohr: „Die Verstümmlungen am Ohr [...] behandeln wir kunstgemäß, indem wir zuerst die Haut am unteren Teil ablösen, dann die Wundränder zusammenbringen, die Schwielenbildungen wegnehmen und darauf vernähen und verkleben“ (BERENDES I, 1914).

6.2.2 Die Strategien vom Mittelalter bis zum Ende des 19. Jahrhunderts

In der Mitte des 15. Jahrhunderts schrieb Bartholomaeus Facius über den sizilianischen Wundarzt ANTONIO BRANCA (ca. 1550) aus Catania. Sein Sohn soll verlorengegangene Ohrmuschelteile aus der Haut von Gesicht und Stirn gebildet haben (DAVIS JS, 1941; MÜNDNICH K, 1962b). Von ihm und seiner Familie ging die Kenntnis der plastischen Operationen auf die Familie Bojani in Kalabrien (Italien) über (FABRIZZI P, 1842), von der auch TAGLIACOZZI (1546-1599) sie erlernt haben dürfte.

Der Bologneser Arzt Gaspare TAGLIACOZZI beschrieb Ende des 16. Jahrhunderts (1597) in seinem Werk „De curtorum chirurgia per institionem libri duo“ („Zwei Bücher über die Chirurgie der Verstümmelungen durch Verpflanzung“) den Ersatz von Ohrmuschelteilen durch ortsständiges retroaurikuläres Material. So berichtete er, einem Benediktiner Mönch die halbe Ohrmuschel mit einem retroaurikulären Hautlappen wiederhergestellt zu haben. Vom äußersten Rand des Defekts ausgehend wurde über die unbehaarte Haut hinter der Ohrmuschel hinweg ein Schnitt geführt, der schließlich wieder zur Ohrmuschel zurückführte. Anschließend wurde der Hautlappen vorsichtig vom darunterliegenden Periost abpräpariert und vom Schädel weg zur Ohrmuschel hin umgeklappt. Die Befestigung des Hautlappens an der Ohrmuschel erfolgte an deren anteriorer und posteriorer Seite durch Nähte. Die retroaurikuläre Wunde wurde verbunden und granulierte zu. Die Ohrmuschel wurde mit einem keilförmigen Verband vom Schädel abgehalten.

Das Verfahren des retroaurikulären Lappens versuchte er, durch mehrere rohe Holzschnitte zu illustrieren (Abb. 56). Bei gänzlichem Mangel der Ohrmuschel riet er von jeder kosmetischen Operation ab, da nach seiner Erfahrung nur bei partiellen Defekten ein günstiges Resultat erzielt werden könnte.

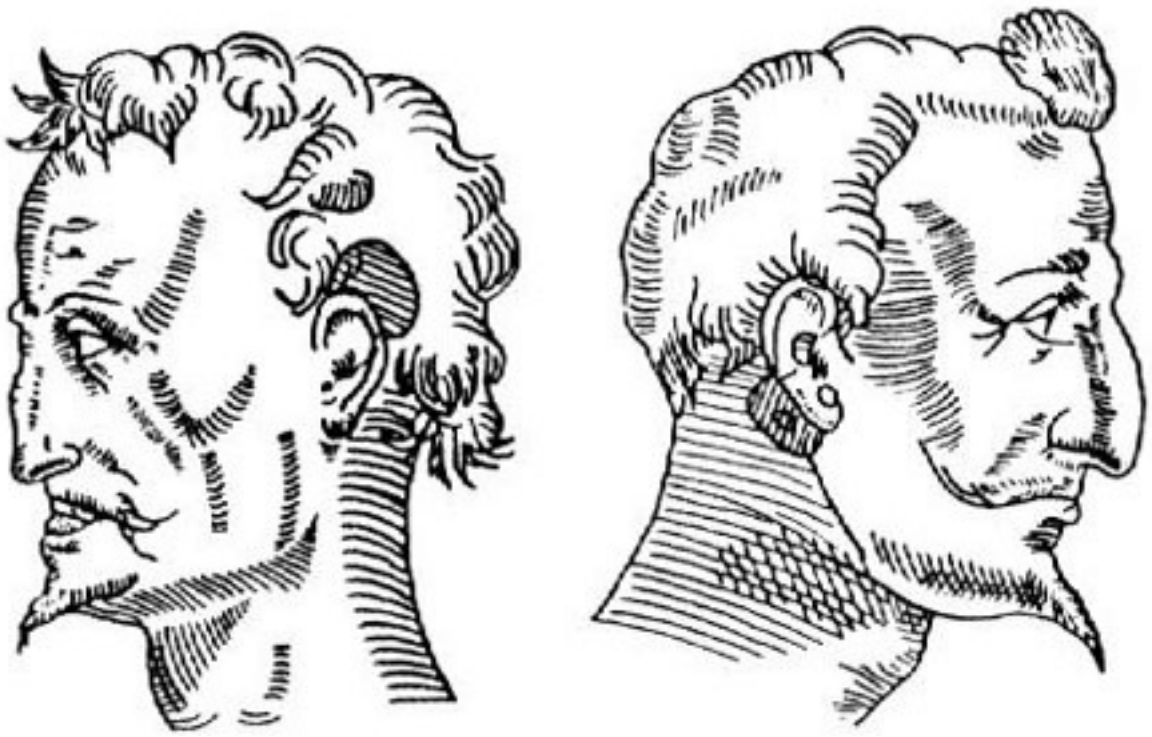

Abbildung 56: Versorgung partieller Ohrmuscheldefekte mit Schwenklappenmethode nach TAGLIACOZZI. Aus Mündnich K, 1962b.

Es bleibt allerdings zweifelhaft, ob er diese Operation jemals selber durchführte oder ob er sie nur theoretisch erörterte, da er wichtige Details unbesprochen ließ (MÜNDNICH K, 1962b; ZEIS E, 1863). Außerdem liegt die Annahme sehr nahe, daß TAGLIACOZZI die sogenannte indische Methode kannte und in seinem Werk nur die Idee ausdrückte retroaurikuläre Haut statt Haut der Wange zur Rekonstruktion zu verwenden.
Danach berichtete nur noch CORTESI, daß GUISEPPE GALLETTI einmal eine solche Operation ausgeführt habe (ZEIS E, 1863).

Es dauerte weitere 250 Jahre bis DIEFFENBACH (1845) im 19. Jahrhundert die Versuche der Ohrmuschelplastik weiterentwickelte und damit den Grundstein der heutigen Otoplastik legte. Obwohl es ihm gelang den oberen und mittleren Teil des Ohres, den Helixrand und das Ohrläppchen mit zufriedenstellenden Resultaten zu ersetzen, beschränkte er sich auf den Hautersatz, ohne ein Stützgerüst für die Ohrmuschel zu formen.

In dem „Handbuch der operativen Chirurgie“ beschrieb JULIUS von SZYMANOWSKI (1870) methodisch das Vorgehen beim Ersatz einer ganzen Ohrmuschel. Dazu wurde ein großer retroaurikulärer schmetterlingsförmiger Hautlappen, den er im Bereich der Amputationsnarbe mittels Doppelung und Matratzennaht in eine ohrmuschelförmige Kontur bringen wollte, freipräpariert. Der vordere Lappen diente als laterale Ohrhaut, der hintere als mediale Ohrmuschelhaut (Abb. 57).

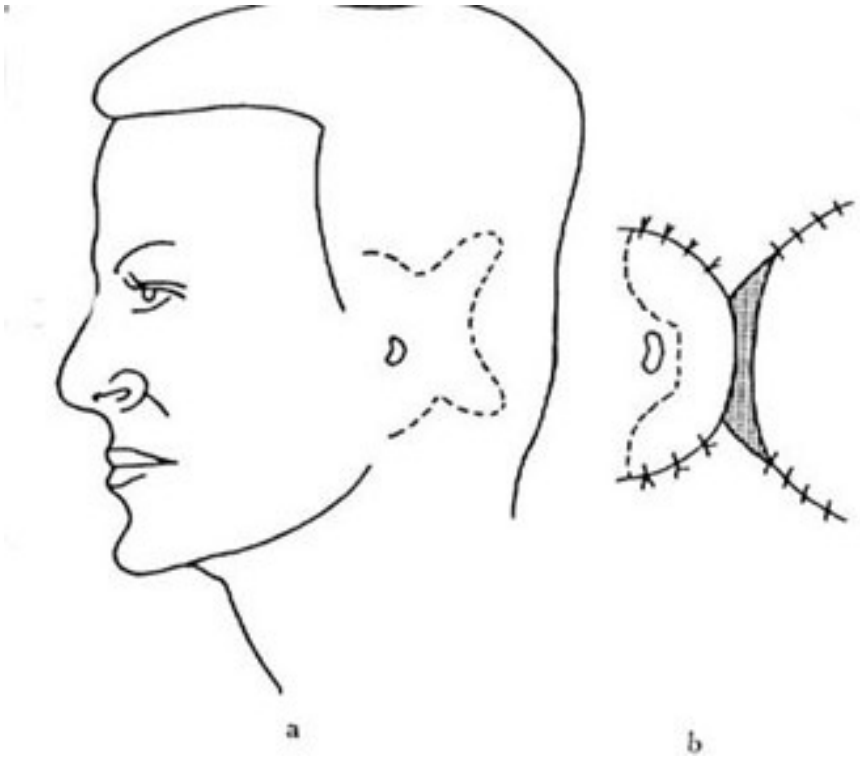

Abbildung 57: Operationsmethode nach v. Szymanowski J 1870. Aus Mündnich K, 1962b.

Damit verzichtete er aber ebenfalls noch auf die Inkorporation eines Stützgerüstes. Sicher gebührt von SZYMANOWSKI der Verdienst, als erster eine Totalrekonstruktion erwogen zu haben, aber die eigentliche Geburtsstunde der modernen Ohrmuschelrekonstruktionen von heute fällt erst in den Beginn unseres Jahrhunderts.

SCHANZ (1890) bemängelte die fehlende Formstabilität bei von SZYMANOWSKi´s Operationsmethode:“ Ich glaube nicht, daß man auf diese Weise mehr erreicht als eine mehr oder weniger große plumpe Hautfalte, welche dem Patienten ebenso unangenehm sein wird, als der vollständige Verlust des Ohres“.

6.3 Rekonstruktionen mit Stützgerüsten

6.3.1 Stützgerüste aus anorganischen Materialien

Den ersten Versuch einer Implantation eines Stützgerüstet unternahm RANDALL (1893). Einzelheiten dieser Operation werden im Kapitel 6.4.1 beschrieben.
In Europa bemühte sich als erster von HACKER (1901), einer Hauttasche durch zusätzliche Vaselineinjektionen Halt und Form zu geben. Jedoch blieb bei dieser Methode der Erfolg aus, da Vaseline keine feste Form besaß und damit kein geeignetes Gerüst für eine Rekonstruktion darstellte. Außerdem wurde sie abgestoßen und trat aus.

Über die Implantation eines Silbernetzes und folgender Deckung durch einen Schwenklappen ist leider wenig bekannt. Der von CURTIS (1920) behandelte Patient wurde als Soldat nach Indien versetzt, so daß keine Langzeitergebnisse bekannt wurden.

1935 erfolgte ESSER´s Versuch der Rekonstruktion mit Kautschuk, wovon er sich erhoffte, die anatomische Limitierung beim autogenen Knorpel zu umgehen. Außerdem bot Kautschuk seiner Meinung nach den Vorteil, dass er leicht, biegsam und haltbar sei. Zu einer Abstoßung sei es primär nicht gekommen.
Trotzdem favorisierte ESSER (1936) später die Rekonstruktion mit autogenem Rippenknorpel, so daß davon ausgegangen kann, daß es doch zu der zu erwartenden Abstoßungsreaktion gekommen sein mag.

GREELEY (1946) verwendete wieder ein Metall zur Rekonstruktion. Er setzte ein Geflecht aus Tantalumdraht unter die Mastoidhaut, um es in einer zweiten Operation von dort abzuheben und die Rückseite mit einem „Esser-Inlay“ zu versehen. Dazu wurde ein Thiersch´Lappen um einen Stent aus Zahnabdruckmaterial gewickelt und an den Rändern vernäht. Der Helixbereich wurde mit einem Rundstiellappen vom Hals nach PIERCE (s. Abbildung 65) rekonstruiert, womit er gleichzeitig eine fortschreitende Extrusion des Materials deckte. Auch diese Konstruktion soll anschließend komplikationslos gewesen sein.

BÄCKDAHL (1954) mußte mit einem Austritt seines Stahldrahtgeflechtes kämpfen, obwohl er versuchte, durch einen retroaurikulär entfalteten Rundstiellappen vom Hals den Druck von seinem Implantat zu nehmen.

Der Versuch, Acryl als Stützgerüst zu verwenden, wurde von MALBEC und BEAUX (1952) unternommen. Sie formten zuerst eine Hautduplikatur als Ohr aus Hals- und Mastoidhaut. Nach erfolgter Heilung und Narbenkontraktur wurde dieses „Hautohr“ gespalten und ein Acrylimplantat eingesetzt. Nach 6 Jahren sollen bei 7 operierten Ohren keine Komplikationen aufgetreten sein.

MATTHEWS (1961) setzte Acrylspangen direkt in vorgeformte Hauttaschen ein, da er durch Knorpelschrumpfungen von der Rekonstruktion mit Rippenknorpel enttäuscht worden war. Obwohl er anfänglich gute Ergebnisse verzeichnete, wechselte MATTHEWS et al. (1968) später ohne Angabe von Gründen wieder zur Rekonstruktion mit Rippenknorpel.

MÜNDNICH (1962a) und HERRMANN und ZÜHLKE (1964) setzten Stützgerüste aus elastischen Acrylverbindungen ein. Bei diesen Versuchen kam es jedoch zu Drucknekrosen.

RUBIN et al. (1948) formten halbmondförmige Gerüste aus soliden Polyethylenblöcken. 1956 berichteten WHITE und RUBIN von 25 komplikationslosen Ohrmuschelrekonstruktionen dieser Art nach einer durchschnittlich 6 jährigen Beobachtungszeit. Weitere 7 Jahre später erklärte RUBIN et al. (1963) diese Versuche ohne Angabe von Gründen für gescheitert und rekonstruierte nur noch mit Rippenknorpel (RUBIN LR, 1972). PENNISI et al. (1962) rekonstruierten Ohrmuscheln mit hitzestabilem Polyethylen (Marlex 50). Trotz einiger Mißerfolge in Form von Wundinfektionen und Gerüstaustritten waren sie der Meinung, daß Polyethylen jedem Knorpelmaterial überlegen sei. Auch EDGERTON (1969) setzte Polyethylengerüste ein, bei denen es aber zu Gerüstaustritten kam. BERGHAUS et al. (1983) und SENECHAL et al. (1981) setzten poröses, elastisches Polyethylen ein. Sie hatten die Vorstellung, daß ein solches Gerüst von Bindegewebe und Gefäßen durchwachsen würde und der deckenden Haut somit eine gute Versorgung garantiere. Beide konnten komplikationslose Verläufe von 2 Jahren vorweisen.

6.3.2 Silikon

Ein besonderes Augenmerk verdient das Silikon. Für fast 20 Jahre war es ein vielversprechendes Material für die Ohrrekonstruktion und begeisterte viele Chirurgen (CRONIN TD, 1966; CRONIN TD et al., 1968; CRONIN TD, 1974; CURTIN JW und BADER KF, 1969; EDGERTON MT, 1969; MONROE CW, 1972; OHMORI O, 1971; OHMORI O, 1974a; OHMORI O, 1974b).
CRONIN (1966) wies bei seinen ersten Operationen mit Silikongerüsten auf ein sehr gutes kosmetisches Frühergebnis hin. Eine verbesserte Hautadaptation an das Implantat erreichte er durch Saugdrainagen, welche die bisher verwendeten Matratzennähte weitgehend überflüssig machten. Diese Verbesserung war so eminent, dass sie auch bei anderen Autoren großen Anklang fand (OHMORI O, 1974b; BRENT B, 1980a; WEERDA H 1988; NAGATA S, 1993).
Nach anfänglich guten Ergebnissen kam es aber über dem Gerüst zu Hautnekrosen. Um diese Komplikationen zu vermeiden, umwickelten CRONIN et al. (1968) bei späteren Rekonstruktionsversuchen ihr Silikongerüst an der Helix mit einem Dacronnetz. Zur weiteren Verbesserung der Ergebnisse benutzen CRONIN et al. autogene Fascia lata, was jedoch eine zusätzliche Operation bedeutete. 1978 veröffentlichten CRONIN und ASCOUGH eine Verlaufsbeobachtung von drei eingesetzten Implantaten, wobei sich herausstellte, daß das Silikonimplantat mit Dacronetz die höchste, während reines Silikon die niedrigste Rate an Infektionen und Gerüstaustritten aufwies.

1976 publizierten FOX und EDGERTON in Anlehnung an die „greffe cutanee libre tubulee“ von DUFOURMENTEL (1958) die Technik des „fan flap“. Dabei wurde regelmäßig jedes Silikonimplantat bei dem Einsetzen mit vollvaskularisierter, gestielter Temporalisfaszie umwickelt. Mit diesem Verfahren kam es nach einer 7-jähriger Beobachtungszeit zu keinem Implantataustritt.
OHMORI (1976) übernahm diese Technik und kombinierte sie mit einem Vollhaut-Transplantat, um die Spannung im Bereich der Concha zu reduzieren. 1984 veröffentlichte er eine retrospektive Untersuchung seiner modifizierten Technik, die er bei 220 Ohrmuschelrekonstruktionen anwandte. Drei Patienten entwickelten

erhebliche Ödeme ungeklärter Ursache, die zur Stützgerüstentnahme zwangen. Insgesamt mußten 7 Gerüste entfernt werden (OHMORI O und SEKIGUCHI H, 1984).

Die Ergebnisse anderer Chirurgen mit Silikon waren aber eher bescheiden und entmutigend, da die Komplikationsrate relativ hoch war (CAROLL DB, 1974; LYNCH JB et al., 1972).

Hautperforationen besonders im Helixbereich und Infektionen wurden mit bis zu 80 % angegeben, bei autogenen Rippenknorpeltransplantaten belief sich der Anteil nur auf 9%.

6.3.3 Kombination anorganischer mit autologen Materialien

EITNER (1934) kombinierte 1928 Elfenbein mit autologem Rippen- und Ohrknorpel, nachdem er schlechte Erfahrungen mit den einzelnen Materialien gemacht hatte. Er meinte, daß autogener Ohrknorpel zwar bestens geeignet sei und vom Körper natürlich gut vertragen würde, die Langzeitergebnisse aber nicht befriedigend seien. Daher setzte er einen Elfenbeinstreifen unter die bereits mit Rippenknorpel verstärkte Helix, was zwei Jahre komplikationsfrei verfolgt werden konnte.

OMBREDANNE (1951) kombinierte seit 1948 Acryl mit den rudimentären Knorpelresten, wobei der mittlere Teil durch eine stabile Kunststoffplatte geformt wurde und die Rudimente den oberen und unteren Anteil der Ohrmuschel bildeten. Durch diese Technik erhoffte er sich, die Schrumpfungstendenzen des autogenen Rippenknorpels zu umgehen. Leider kam es mit Acryl zu Hautnekrosen: „Die Haut wird dünner, bläulich, plötzlich, ohne Eiterung tritt die Spange aus. Der Verlauf war jedes Mal gleich.“ Somit mussten alle Stützgerüste wieder entnommen werden.

MC CASH (1957) versuchte den Schrumpfungen von autogenem Rippenknorpel mit einer aus Polyethylen geformten Helix zu begegnen. Um besondere Stabilität zu erreichen, war dieses Heliximplantat durch einen in der Mitte liegenden Stahldraht verstärkt. Während einer 6-monatigen Beobachtungszeit kam es zu keinen Komplikationen.

6.3.4 Stützgerüste aus organischen Materialien

Auf der Suche nach geeigneten Implantatmaterialien machte JOSEPH 1931 mit der Implantation eines Ohrmuschelgerüstes aus Elfenbein, das sich bei ihm als Nasengerüstersatz bereits bewährt hatte, den Anfang mit einem alloplastischen Ersatz der Ohrmuschel. Auch er glaubte noch nicht, „ daß auf rein autoplastischem Wege... das Gerüst in geeigneter Weise ersetzt werden kann“. Sein Elfenbeinimplantat (Abb.58) verpflanzte er durch eine Inzision unterhalb des Gehörgangs unter die Halshaut. Sechs Wochen später umschnitt er das Implantat samt Haut, so daß ein oben gestielter Lappen entstand und verlagerte Gerüst und Haut in die angefrischte Ohrregion. Der Halsdefekt wurde durch Mobilisation der Wundränder gedeckt. Der Sulcus entstand dadurch, daß der untere Ohrmuschelanteil losgelöst und die Wundflächen am Ohr und an der Kopfseite durch freie Transplantate gedeckt wurden. Zur Lobulusbildung unterfütterte JOSEPH die Haut der entsprechenden Gegend mit einem darunter liegenden Hautlappen.

Abbildung 58: Elfenbeingerüst. Aus JOSEPH J, 1931.

EITNER erwähnte erst 1934 in einem Artikel, daß er bereits 1918 ein Stützgerüst aus Elfenbein aufgrund seiner positiven Erfahrungen bei Nasenplastiken (EITNER E, 1915) implantiert habe. Allerdings sah er sich gezwungen, das Implantat 9 Wochen später wieder zu entfernen, da sich schon nach 6 Wochen die ersten Nekrosen zeigten. Auch bei einem zweiten von ihm operierten Patienten wurde das Elfenbeingerüst nach einem Jahr wieder entfernt.

Aufgrund dieser von ihm gesammelten Erfahrungen mit Ohrknorpeltransplantat und mit Elfenbein, kombinierte er 1928 sowohl Ohr- als auch Rippenknorpel mit einer zusätzlichen Elfenbeinspange, da er „noch immer nicht genügend Vertrauen in die Dauerhaftigkeit der Stützen hatte“ (EITNER E, 1934). Dieses Konstrukt beobachtete er über mehr als 5 Jahre ohne Komplikationen.

6.4 Rekonstruktionen mit knorpeligen Materialien

6.4.1 Tierischer Knorpel

Den ersten Versuch einer Implantation eines Stützgerüstes bei der Ohrmuschelrekonstruktion unternahm der Amerikaner RANDALL (1893).
Dazu umschnitt er in weitem Abstand halbkreisförmig den Gehörgang, mobilisierte Haut und Gehörgangsknorpel und schwenkte diesen Lappen leicht nach kranial. Ein dreiecksförmiger, nach unten breiter, gestielter Mastoidlappen wurde ebenfalls nach oben geschwenkt und zur Deckung des retroaurikulären Sulcus benutzt. Es resultierte nach komplikationsfreiem Heilungsverlauf eine kleine, ohrmuschelförmige Hauttasche. Leider lehnte sein Patient eine autologe Knorpeltransplantation ab und stimmte statt dessen einer Implantation von Kaninchenknorpel zu. Nach Abstoßung und Wundinfektion war das anfänglich gute Ergebnis zunichte gemacht. RANDALL resümierte:
„Damit sind die Grenzen der plastischen Chirurgie unter den obigen Bedingungen aufgezeigt, mögen sie anderen als Anregung und Hilfe zu besseren Ergebnissen dienen.“

GILLIES und KRISTENSEN rekonstruierten 1951 Ohrmuscheln mit in Methiolat oder Formalin konserviertem Ochsenknorpel. Die einfache Gewinnung und Bearbeitung des Materials stünde dem erheblichen operativen Aufwand bei der Verarbeitung von autologem Rippenknorpel gegenüber.

GIBSON und DAVIS (1954) konnten jedoch zeigen, daß Antikörperreaktionen das knorpelige Gerüst völlig resorptiv zerstörten.

FARKAS und FARA (1958) beschrieben eine Ohrmuschelrekonstruktion mit konserviertem Kalbsknorpel, die über 9 Jahre komplikationslos war.

6.4.2 Allogener Knorpel

GILLIES (1937) führte als erster in der Chirurgie der Ohrmuschelrekonstruktion Versuche mit allogenen Knorpeltransplantaten durch.
Dazu entnahm er den oberen und hinteren Anteil des mütterlichen Ohrknorpels durch retroaurikuläre Exstirpation und implantierte ihn unter die Mastoidhaut des Kindes. Die weiteren Operationsschritte glichen denen der Operation mit Rippenknorpel (siehe GILLIES HD, 1920). Seiner Meinung nach waren Mütter die idealen Spender, da sie zum Wohl des Kindes die eigene Entstellung auf sich nehmen würden und im Gegensatz zum männlichen Elternteil Defekte durch die Frisur verdecken könnten.
Wie aus heutiger Sicht zu erwarten, kam es jedoch häufig zu ausgeprägten Resorptionserscheinungen.
CONVERSE (1958) berichtete allerdings von einer von GILLIES auf diese Weise operierten Ohrmuschel, die komplikationslos und ohne Formverlust 22 Jahre überdauerte. Eine Reihe von Chirurgen versuchte, mütterlichen Knorpel zu inkorporieren, aber letztendlich überwogen die Mißerfolge wegen vollständiger Resorption des Knorpelmaterials (NATTINGER JK, 1937; COELST M, 1938; GREELEY PW, 1941; MOWLEM R, 1941; BÄCKDAHL M, 1954; SCHMID E, 1967; PEET EW, 1971).

Einen anderen Weg beschritt PIERCE fast zeitgleich mit GILLIES. Mit Methiolat konservierte er Rippenknorpel von Leichen, den er dann tiefgefroren in einer Knorpelbank lagerte. Vorteile sah er darin, daß das konservierte Material ständig abrufbereit war und es sich leicht bearbeiten ließ. Ferner sollen Verbiegungstendenzen geringer als bei autologen Transplantaten sein.
Bis 1952 führte PIERCE Rekonstruktionen ausschließlich mit dem vom ihm „preserved cartilage isograft“ benannten Material durch. Nach eigenen Angaben lag die Resorptionsquote bei 15%. Dadurch entstandene Defekte waren leicht durch weiteres tiefgefrorenes Material zu ersetzen.
Später ging PIERCE aber mit der Begründung, dass es bei allogenem und autogenem Knorpel zu Resorptionen gekommen sei, zu Polyethylen über (PENNISI VR et al., 1962).

Die von ihm inaugurierte Methode mit konserviertem Leichenknorpel wurde wegen der anfänglichen Erfolge von mehreren Autoren übernommen (O´CONNOR GB, 1939; MALINIAC JW, 1946; GREELEY PW, 1946; BROWN JB et al., 1947; LEWIN ML, 1948; STEFFANOFF DN, 1948; STEFFENSEN WH, 1955; STEFFENSEN WH, 1965; GIBSON T und DAVIS WB, 1954; SCHOFIELD AL, 1953; WICKSTROM OW und BROMBERG BE, 1954; DUPERTIUS SM, 1959; BARDACH J und RADZIMINSKI A, 1961; BARDACH J und RADZIMINSKI A, 1964).

Leon DUFOURMENTEL (1938) verwendete Nasenseptumknorpel, und KIRKHAM (1940) konservierte Ohrmuschelknorpel von Leichen und umging damit von vornherein alle Probleme der schwierigen morphologischen Gestaltung des Stützgerüstes. Weitere folgten diesem Beispiel (LAMONT ES, 1944; KRUCHINSKI GV, 1969 ; KRUCHINSKI GV, 1973; CAMPELL G, 1983).

In vorausgegangenen tierexperimentellen Studien fand KIRKHAM zwar histologische Veränderungen der Knorpel:„ Alle (Knorpel) waren intakt und zeigten die Charakteristiken von Knorpel, obwohl die Zellstrukturen Vakuolen aufwiesen, die Nuklei verschwunden waren und der Knorpel somit tot war“ (KIRKHAM HLD, 1940).

Da aber die Form des Knorpels erhalten geblieben war, entschloß er sich, heterogenen Knorpel auch bei Menschen zu verpflanzen (Abb. 59). Er verwies auf gute kosmetische Ergebnisse im Verlauf von einigen Jahren.

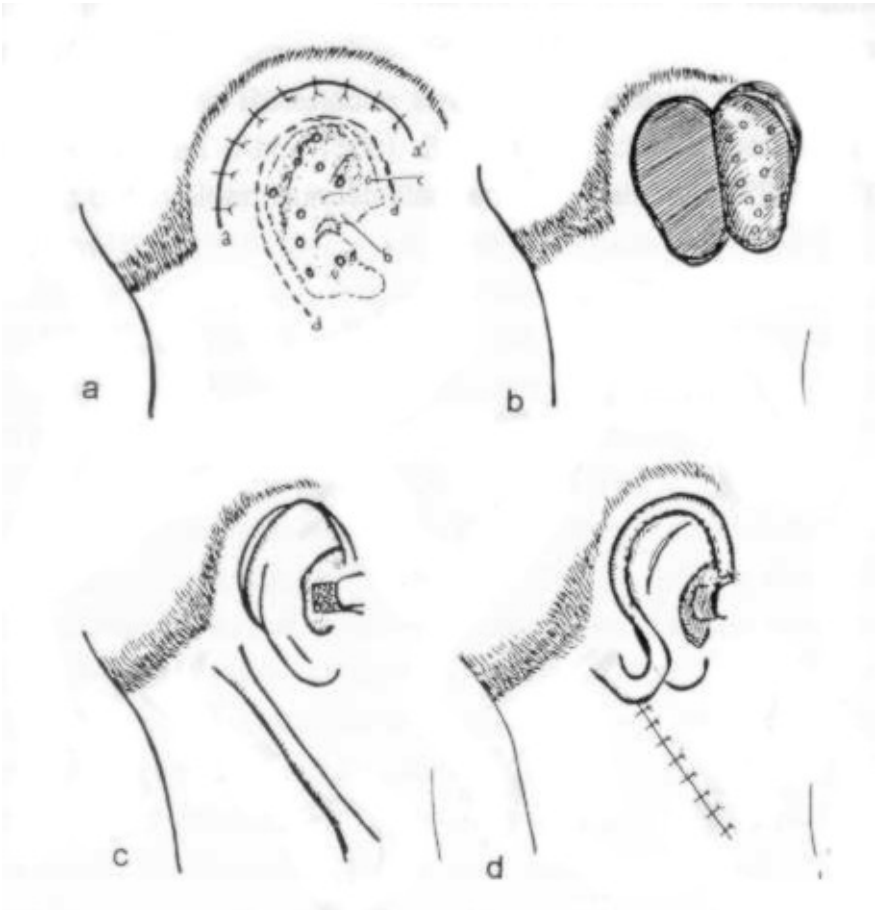

Abbildung 59: Totalrekonstruktion. Aus KIRKHAM HLD, 1940.

LAMONT (1944) beobachtete eine bindegewebige Durchwachsung des allogenen Ohrknorpels, ohne daß die Form der Rekonstruktion darunter gelitten habe. Eine von ihm durchgeführte Ohrmuschelrekonstruktion mit allogenem Knorpel zeigte einen komplikationsfreien Verlauf. Zur besseren Ernährung des Gerüstes hob er allerdings die Ohrmuschel nicht vom Mastoid ab.

Während der Versuch von WIECKO et al. (1980), die Resorption von allogenem Knorpel durch einen gestielten Temporalisfaszienlappen zu verhindern, nicht von überragendem Erfolg war, verwendete CAMBELL (1983) ein in einem myokutanen Lappen eingeschlagenes Ohrmuscheltransplantat einer Leiche zur Rekonstruktion. Bei seinem Patienten bestand eine ausgeprägter Narbenbildung im Bereich der ursprünglichen Ohrmuschel. 3 Monate nach Abschluß von Feinkorrekturen und Anlage eines Gehörgangs erschien das kosmetische Resultat befriedigend.

In Anlehnung an PEER (1943), der autologe Rippenknorpelstücke verpflanzte, spritzte YARCHUK (1958,1965, 1975) (Abb.43), LIMBERG (1961a, 1961b) und ALEXANDROV (1963) zermahlenen allogenen Knorpel mittels einer Revolverspritze direkt in Ohrform unter die Haut in der Mastoidregion und formt in zwei weiteren Sitzungen eine Ohrmuschel (Abb. 60).

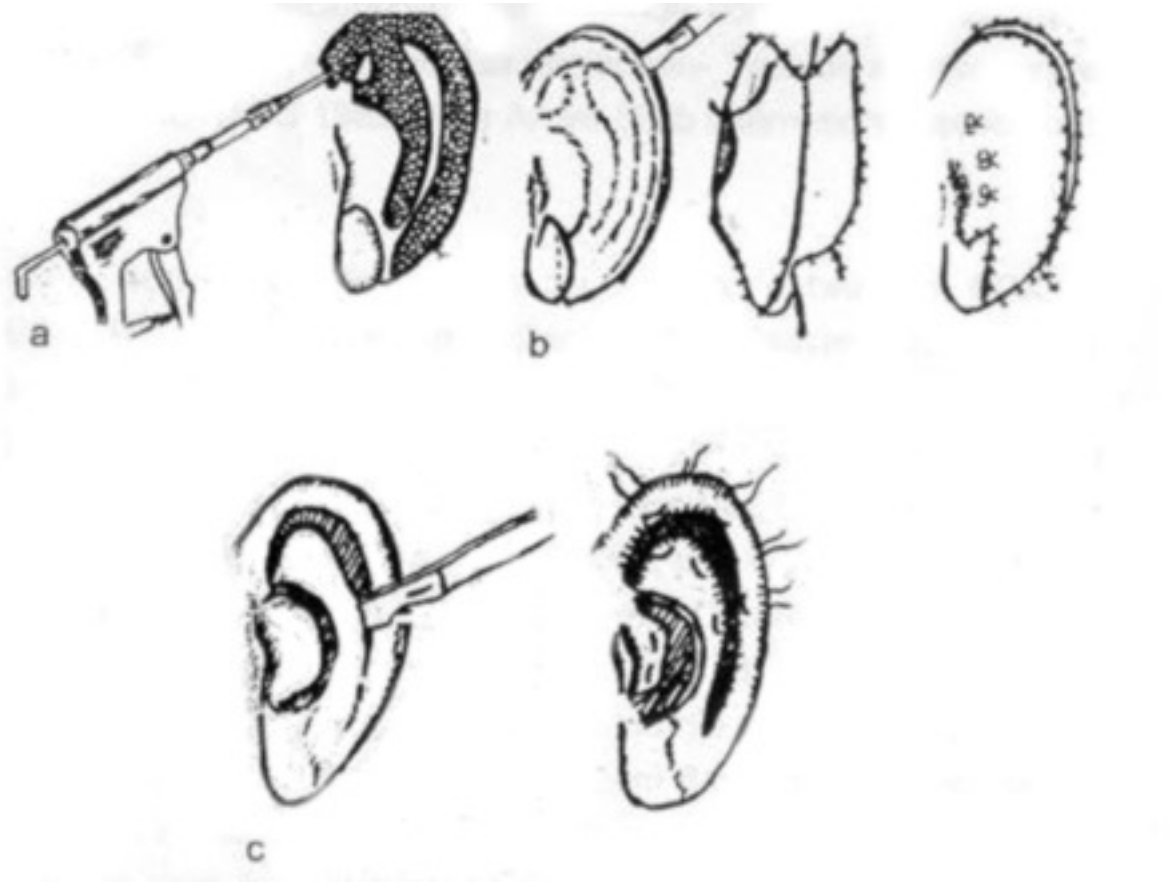

Abbildung 60: Totalrekonstruktion der Ohrmuschel aus YARCHUK NI, 1958.

1975 beschrieb YARCHUK in einem Verlaufsbericht 21 Teil- u. 12 Totalresorptionen bei insgesamt 100 postoperativ beobachteten Ohren.

Schon 1963 hatte MUSGRAVE gefordert, einen Schlußstrich unter die Benutzung von konservierten, allogenen Rippenknorpelimplantaten zu ziehen, da trotz guter Anfangsresultate eine fast 100%ige Resorption nach durchschnittlich 52 Monaten zu beobachten sei.

6.4.3 Autogener Knorpel

LANG (1872) in Innsbruck wollte bei einer Rekonstruktion des oberen hinteren Anteils einer Ohrmuschel mehr Stabilität erzielen, indem er einen gestielten „composite graft“ desselben Ohres aus dem Conchabereich zur Deckung des Defektes benutzte.

Einen anderen Weg beschrieb SCHANZ (1890) bei der Rekonstruktion einer abgetrennten Ohrmuschel:
“Da noch ein Teil des Knorpelgerüstes vorhanden war, so war zu hoffen, daß dasselbe der neu zu bildenden Ohrmuschel den entsprechenden Halt geben und gleichzeitig ein allzustarkes Schrumpfen der zu verwendenden Hautlappen verhindern würde“ (Abb. 61).

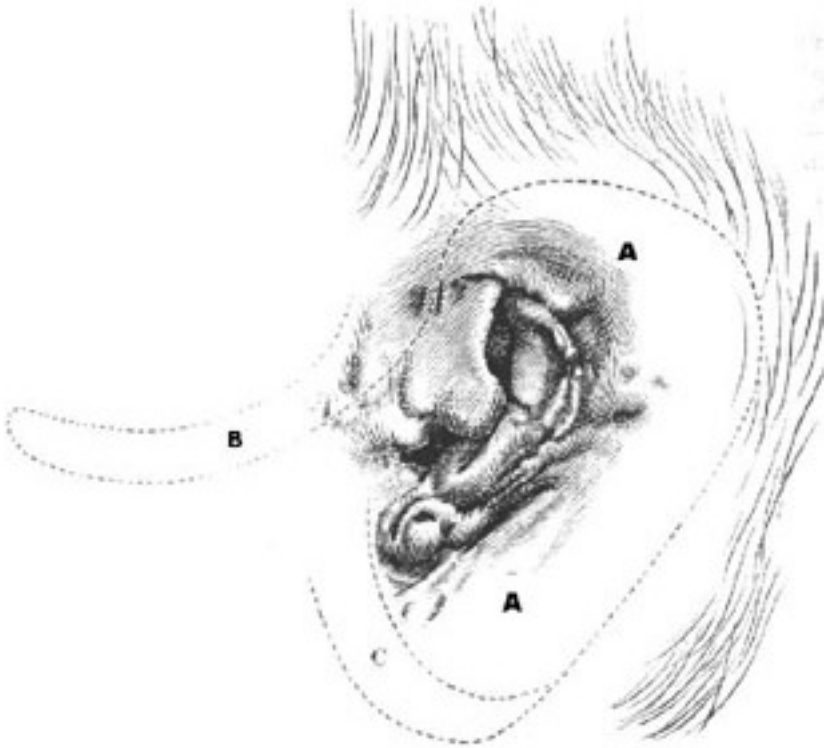

Abbildung 61: Ausgangsbefund zur Ohrmuschelrekonstruktion. Aus SCHANZ F, 1890.

Drei große Hautlappen präparierte er dazu frei, wobei der mit A in Abbildung 61 gekennzeichnete Lappen die zukünftige Ohrmuschel bilden sollte, während die anderen beiden Lappen B von der Wange gestielt und C von unterhalb der

Ohrmuschel gestielt auf die Rückseite geschlagen wurden, um ein erneutes Anwachsen von Lappen A an dessen Wundbett zu verhindern.
Die an der Kopfhaut entstandene Wundfläche wurde mit einem Thiersch´en Lappen gedeckt. Die Rückseite der neuen Ohrmuschel wurde in einer zweiten Sitzung 11 Tage später durch ein Vollhauttransplantat gedeckt.

Mit seinem Ergebnis war Schanz damals sehr zufrieden: „Die neue Ohrmuschel steht ziemlich gut vom Kopfe ab, ist kosmetisch wohl geformt, die Buchten derselben sind ziemlich gut ausgeprägt, die bei der Verletzung entstandene Narbe trägt nicht unwesentlich dazu bei“. Obwohl er auch zugeben muß, daß „ der Fall insofern günstig (war), als ein Teil der Ohrknorpel noch vorhanden war und zum Aufbau der neuen Muschel verwandt werden konnte“ (SCHANZ F, 1890) (Abb. 62).

Abbildung 62: Ohrmuschelrekonstruktion. Aus SCHANZ F, 1890.

6.4.4 Kombinationen autogener Materialien

OMBREDANNE (1944) versuchte, die ipsilateral gelegenen Knorpelrudimente bei einer Mikrotie zur Rekonstruktion des oberen und unteren Teils der Ohrmuschel einzusetzen. Dazu wurde das Rudiment horizontal aufgeschnitten und nach oben und unten geschwenkt. Der mittlere Teil der Ohrmuschel wurde in einer zweiten Sitzung mit Rippenknorpelentnahme und einem Hauttransplantat rekonstruiert. Auch von MEURMAN (1957) und RADZIMINSKI (1970) wurde dieses Verfahren im Rahmen einer gehörverbessernden Mittelohroperation angewandt.
Während eines Beobachtungszeitraums von 15 Jahren zeigten sich bei den Gerüsten Schrumpfungsvorgänge bis hin zur völligen Resorption (OMBREDANNE M, 1958).

Zur Konstruktion einer adäquaten Concha entnahm CONVERSE (1950) Beckenknochen und höhlte diesen in entsprechender Tiefe aus (Abb. 63). Diesem Conchablock setzte er anschließend eine Anthelix und eine Helix aus Rippenknorpel auf.

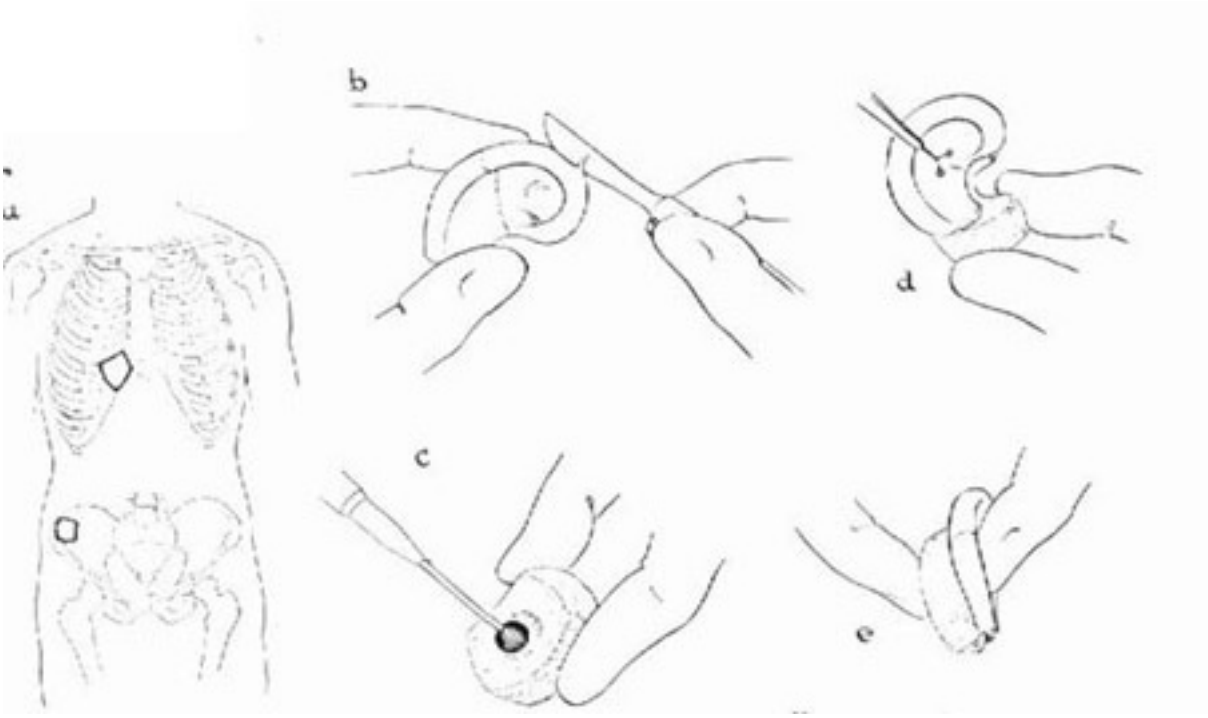

Abbildung 63: Knochentransplantat zur Bildung der Concha. Aus CONVERSE JM, 1950.

Der Vorteil dieser Methode lag in der Einsparung von Rippenknorpel, so daß der thorakale Defekt minimiert werden konnte. Allerdings stand diesem Vorteil das Risiko eines weiteren Operationsgebietes gegenüber. Besonders die Gefahr einer Verletzung der Epiphysenfugen im Beckenbereich bei Kindern konnte nicht ausgeschlossen werden.
Neben den bekannten Komplikationen der Resorption und des Austritts des Implantats ergaben sich neue Schwierigkeiten, die neue Ohrmuschel von der Kopfhaut bis zu einem natürlich erscheinenden Winkel anzuheben.

Jahre später benutzte CONVERSE (1967) eine Kombination aus composite graft der Concha vom gesunden Ohr zur Rekonstruktion der Concha. Aus Rippenknorpel formte er die Helix und die Anthelix. Nach CONVERSE´s Angaben konnte damit endlich ein dauerhaftes Ergebnis mit komplikationsfreiem Verlauf erzielt werden. Seinem Beispiel folgte MEYER (1968).
WALTER (1969) bildete mit composite grafts vom gesunden Ohr zunächst die Helix, in folgenden Operationen wurde autogener Rippenknorpel zur Bildung der Anthelix eingesetzt.

7 Chirurgische Strategien zur Rekonstruktion

7.1 Chirurgische Strategien zu Beginn des 20.Jahrhunderts

KÖRTE (1905) entnahm in Anlehnung an KÖNIG´s (1902) Verfahren für den Nasenflügelersatz dem unversehrten Ohr Knorpel, um eine abgerissene Ohrmuschel zu ersetzen. In einer zweiten Sitzung wurde an die Rückseite des eingewachsenen Knorpelstückes ein Hautlappen angenäht. Seine Vorgehensweise beschrieb er wie folgt:
„In Anlehnung an das Verfahren von KÖNIG jun. für Nasenflügelersatz wurde aus der linken Ohrmuschel ein Stück ausgeschnitten, welches am freien Rand 3 cm, an der Basis 1 cm breit war, durch die ganze Dicke der Ohrmuschel. Der Defekt wurde vernäht und hat keine Entstellung hinterlassen. An der hinteren Zirkumferenz des rechten Gehörganges wurde die Narbe exzidiert und dann das entnommene Ohrstück eingepflanzt und eingenäht. (...) Das eingepflanzte Stück wuchs an, und es wurde dann in einer zweiten Sitzung aus der Haut hinter dem Ohre ein U-förmiger Lappen ausgeschnitten und gedoppelt an den oberen Rand des implantierten Stückes angenäht. ... Nach 5 ½ Monaten ist zwar kein vollkommenes Ohr, aber immerhin ein genügender Ersatz für die abgerissene Ohrmuschel gebildet.“

Dieses Vorgehen fand mehrere Anhänger unter anderem LEXER, der es 1906 modifiziert.
Als erstes ersetzte er das Ohrläppchen durch mobilisierte Wangenhaut, „sodann wurde oberhalb der Ohrmuschel aus den Narbenmassen ein etwa rhombischer Defekt ausgeschnitten zur Aufnahme und Anheilung des aus dem gesunden Ohre entfernten Keiles,...“. Von dem vom gegenüberliegenden Ohr entnommenen Haut-Knorpelstück wurde die rückwärtige Haut vorsichtig abpräpariert, „so daß das jetzt nach seiner Entfaltung rhombische Stück in der hinteren Hälfte aus Haut, in der vorderen aus Haut und Knorpel bestand.“

Dadurch sicherte LEXER eine bessere Versorgung und Einheilung des transplantierten Knorpels. Einen Monat später machte er einen großzügigen

halbkreisförmigen Schnitt hinter dem Ohr und löste das gut eingewachsene Transplantat vom Schädel.
„Zweck dieser Ablösung war, die Ohrmuschel aufzustellen und hinten mit Haut zu bekleiden, zugleich aber auch vorne den Ansatz der Helix zu bilden.“
Mit dieser Technik behandelte er auch als erster ein Kind mit Anotie erfolgreich.
Der Anfang der Ohrmuschelrekonstruktion mit autogenem Rippenknorpel fand 1908 in Berlin statt, nachdem MANGOLDT bereits 1897 die Möglichkeit, Kostalknorpel komplikationslos verpflanzen zu können, beschrieben hatte (MANGOLDT H, 1900). SCHMIEDEN (1908) rekonstruierte eine Ohrmuschel in 5 Schritten mit Hilfe einer Rippenknorpelscheibe. Das chirurgische Vorgehen beschrieb er folgendermaßen:
„1. Operation. Es wird der knorpelige Teil des rechten Rippenbogens freigelegt und eine ohrmuschelförmige Knorpelscheibe herausgeschnitten; dieselbe wird samt ihrem Perichondrium frei unter die Brusthaut implantiert.“
In Dreiwochen-Abständen wickelte er zuerst das Transplantat in einen gestielten Hautlappen, der von der Brust auf den Arm reichte, schlug dann den Lappen nach oben in die angefrischte Ohrregion und löste ihn im vierten Schritt vom Arm. Abschließend wurde die neue Ohrmuschel eleviert und die Rückseite mit einem retroaurikulären Lappen gedeckt.
Das Vorgehen von SCHMIEDEN blieb allerdings auf Frauen und Kinder beschränkt, bei Männern entfiel es wegen der Brustbehaarung. Dennoch war die Methode bemerkenswert, da erstmals autogener Rippenknorpel zur Stützgerüstbildung verwendet wurde.
Mit den Ergebnissen waren Patienten und ihre Angehörigen sehr zufrieden, während SCHMIEDEN selbst nicht völlig von dem kosmetischen Resultat überzeugt war.
LEXER (1910) beschrieb die Erfolge der Ohrrekonstruktion folgendermaßen:
„Soviel im Laufe der Zeiten von Dieffenbach bis heute zum Ersatze der vollständig fehlenden Ohrmuschel versucht worden ist, mehr als ziemlich plumpe Ersatzgebilde sind bisher nicht geschaffen worden: Das gilt ebenso für DIEFFENBACH´s Plastik aus der benachbarten Kopfhaut, wie von neueren Operationen, von denen SCHMIEDEN´s Versuch der italienischen Plastik mit einem Rippenknorpel als Stütze der bemerkenswerteste erscheint.“

EITNER (1914) versuchte, dem Problem der Wiederherstellung Herr zu werden, indem er „aus der Rückseite des anderen Ohres einen ebenfalls sichelförmigen

Hautknorpelstreifen [herausschnitt], ähnlich wie man dies beim Anlegen abstehender Ohren exzidiert“.
Dieses Stück wurde dann in die sichelförmig ausgeschnittene Stelle an der traumatisierten Seite eingenäht. Im zweiten Schritt sechs Wochen später wurde das Transplantat angehoben und die Rückseite durch einen aus der Hals-Nacken-Grenze gestielten Lappen gedeckt, „wobei der äußere Lappenrand derart umgeschlagen wurde, daß er einen die neue Ohrmuschel erheblich vergrößernden Wulst bildete.“
Zwanzig Jahre später berichtete er allerdings enttäuscht von seinen anfänglich guten Ergebnissen: „Der Haut-Knorpel-Hautlappen war auf einen kleinfingerdicken Wulst zusammengeschrumpft, der sich wohl bogenförmig um den Gehörgang legt, aber zu geringen Durchmesser aufweist, um eine Ohrform markieren zu können. Von einem abstehenden Lappen, wie er seinerzeit gebildet worden war, konnte keine Rede mehr sein.“
Ferner urteilte er, daß „wenn es sich um einen Totalersatz des Ohres mit Ausnahme des Läppchens handelt, ist ein Knorpelstück aus dem anderen Ohr als alleinige Stütze nicht ausreichend. ... Dasselbe ist auf jeden Fall zu klein, um einem gedoppelten Hautlappen von Ohrgröße entsprechende Stütze zu geben. ... Die Kombination von Ohr- und Rippenknorpel finde ich günstig, da sie die Modellierung der Ohrfalten erleichtert“ (EITNER E, 1934).

Als erster in den anglo-amerikanischen Ländern verwendete GILLIES (1920) autogenen Rippenknorpel zur Rekonstruktion einer Ohrmuschel. Ihm gebührt auch die Ehre, das modellierte Ohrmuschelgerüst (Abb. 64a) als erster direkt in eine Hauttasche in der Ohrregion verpflanzt zu haben (Abb. 64b und c). Nach der Einheilung des Implantats umschnitt er einen großen, von vorn gestielten Lappen und hob ihn mit dem Knorpelgerüst vom Mastoid ab (Abb. 64d). Später deckte er nach Separation der Ohrmuschel die retroaurikuläre Wundfläche mit einem gedrehten Halslappen und den Sekundärdefekt mit mobilisierter Kopfhaut (Abb. 64e). 1937 lehnte er die autogene Knorpeltransplantation aufgrund von Resorptionserscheinungen wieder ab.

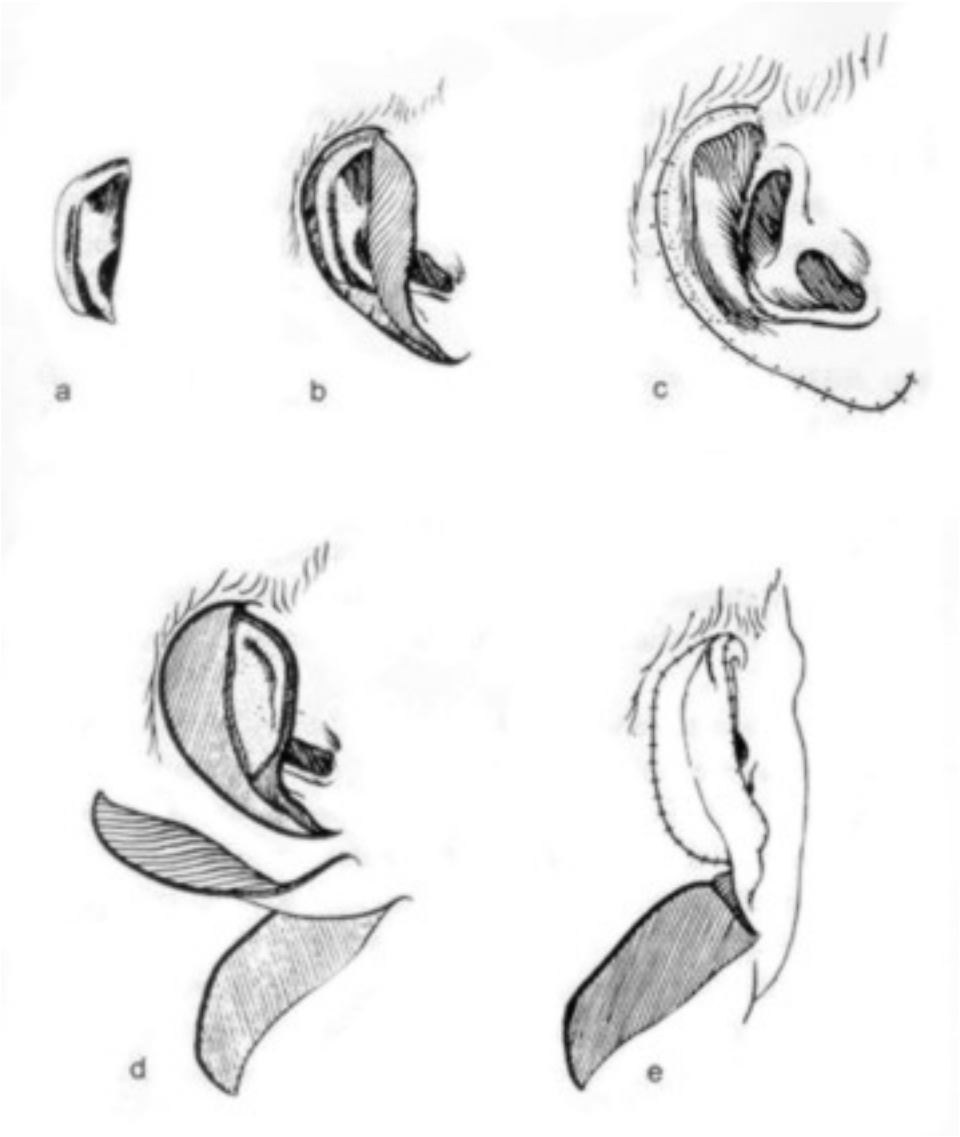

Abbildung 64: Totalrekonstruktion. Aus GILLIES HD, 1920.

1921 bildete ESSER in Berlin eine Ohrmuschel auf ähnliche Weise. Wahrscheinlich ohne GILLIES Arbeit zu kennen, setzte auch er ein Knorpelgerüst direkt „ hinter den äußeren Gehörgang unter die lospräparierte unbehaarte Haut“.
Nach Einheilung wurde dann die Ohrmuschel eleviert und „ von dieser Tasche [Wunde] wird mittels zahnärztlicher Abdruckmasse ein Abdruck genommen ... und [dieser] mit einem dünnen Thierschlappen umwickelt.“ Mit diese „Epitheleinlage“ später auch „ESSER-Inlay“ genannt, konnte er die retroaurikuläre Wunde komplikationslos verschließen.

Die Unsicherheit der Pioniere der Ohrmuschel-Rekonstruktion zeigte sich nicht zuletzt darin, daß viele nach anfänglichen Versuchen mit Rippenknorpel später wieder andere Materialien favorisierten (siehe GILLIES HD, 1937; ESSER JFS, 1935).

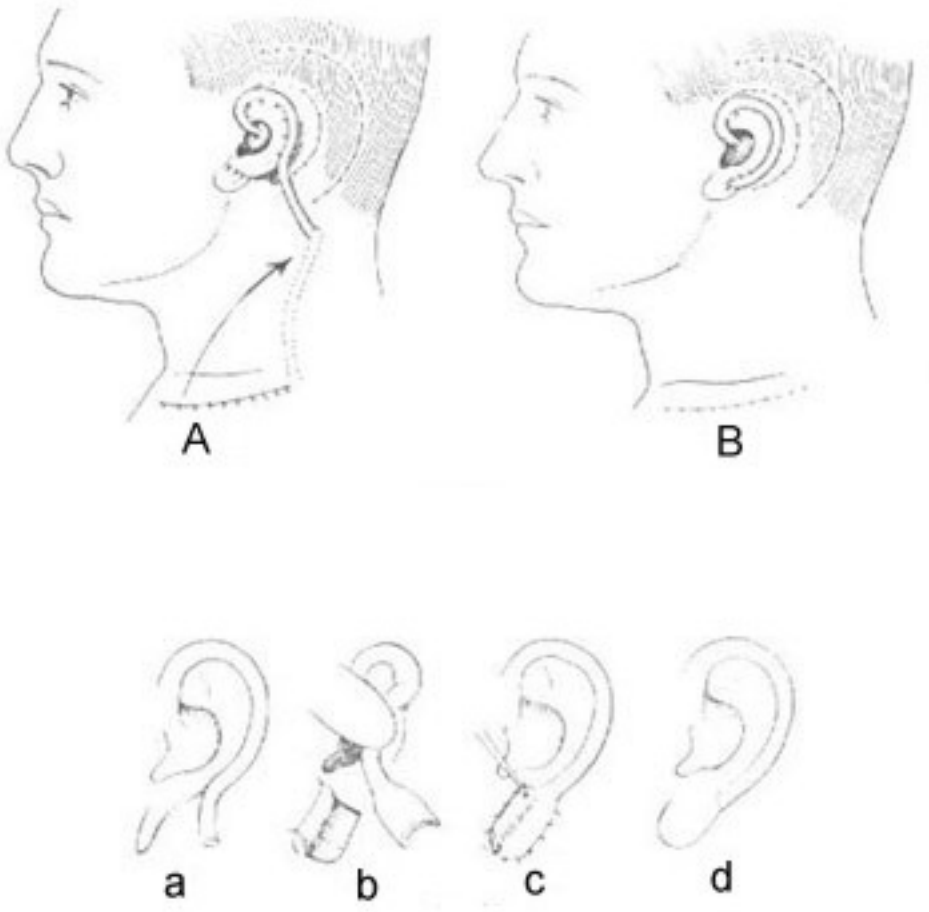

Abbildung 65: AUFRICHT1 A)Ein Hautlappen aus der Klavikula Region ist zum Ohr hin bewegt worden. Ein Teil ist zur Helixbildung befestigt worden. (PIERCE Methode) B) Resultat der Rekonstruktion. a-d) Ausformung des Lobulus. Aus AUFRICHT G, 1947.

GULEKE (1932) modifizierte die Methode von ESSER, indem er „das Knorpelstück nicht als Stütze für das ganze neugebildete Ohr benutzt, sondern nur für die Bildung der eigentlichen Ohrmuschel, d.h. der oberen zwei Drittel des Ohres.“

Das Ohrläppchen bildete er aus einem am unteren Ende der Ohrmuschel, die Helix aus einem von der Innenseite des Oberarmes gestielten Lappen.

Anstatt ein ganzes Knorpelstück zu implantieren, brachte PEER (1943) Rippenknorpelstücke (diced cartilage) unter die Haut des Mastoids (Abb. 66a und b). Nachdem die Einzeltransplantate zu einer Gerüstplatte zusammengewachsen waren, erfolgte die Separation der künftigen Ohrmuschel aus ihrem Bett (Abb. 66c). Mittels eines Rundstiellappens vom Hals wurde die Helix rekonstruiert (Abb.66d) und ausgeformt (Abb. 68e). Damit konnte er anfänglich über ausgezeichnete und dauerhafte Ergebnisse berichten.

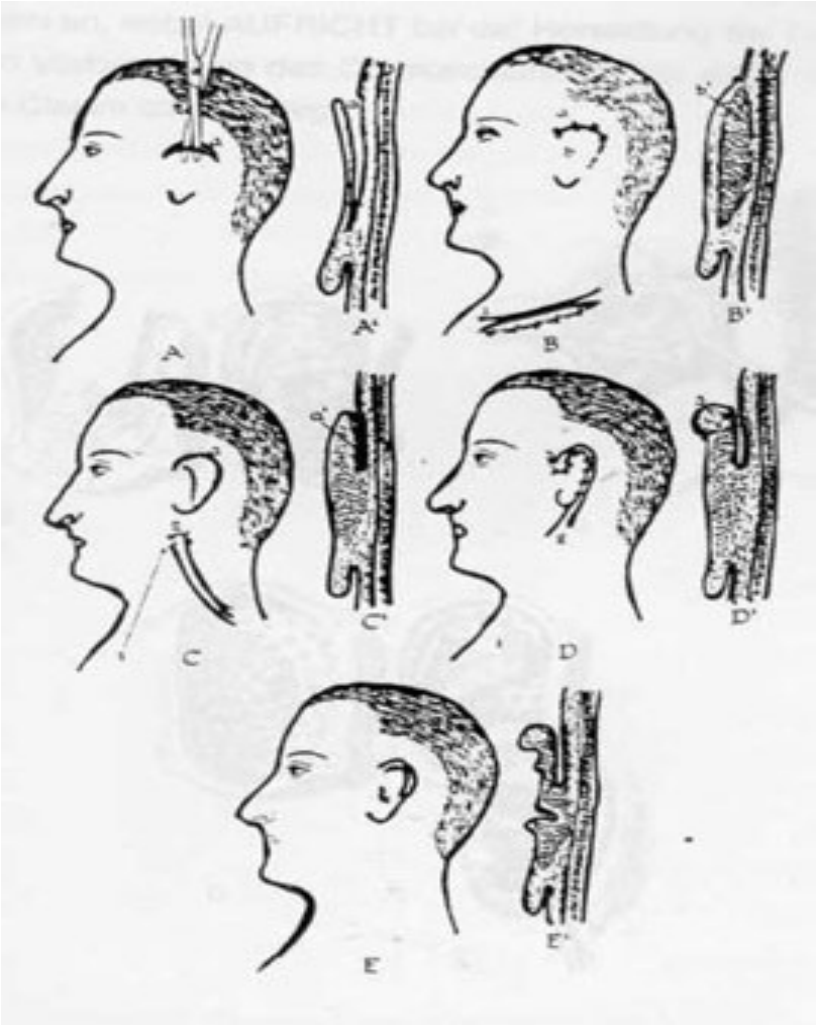

Abbildung 66: Totalrekonstruktion. Aus PEER LA, 1943.

1948 verfeinerte er seine Rekonstruktionsmethode, indem er eine dem kontralateralen Ohr entsprechend perforierte Metallform aus Vitallium mit den Knorpelstückchen füllte und diese unter die Bauchhaut seiner Patienten pflanzte (Abb. 67).

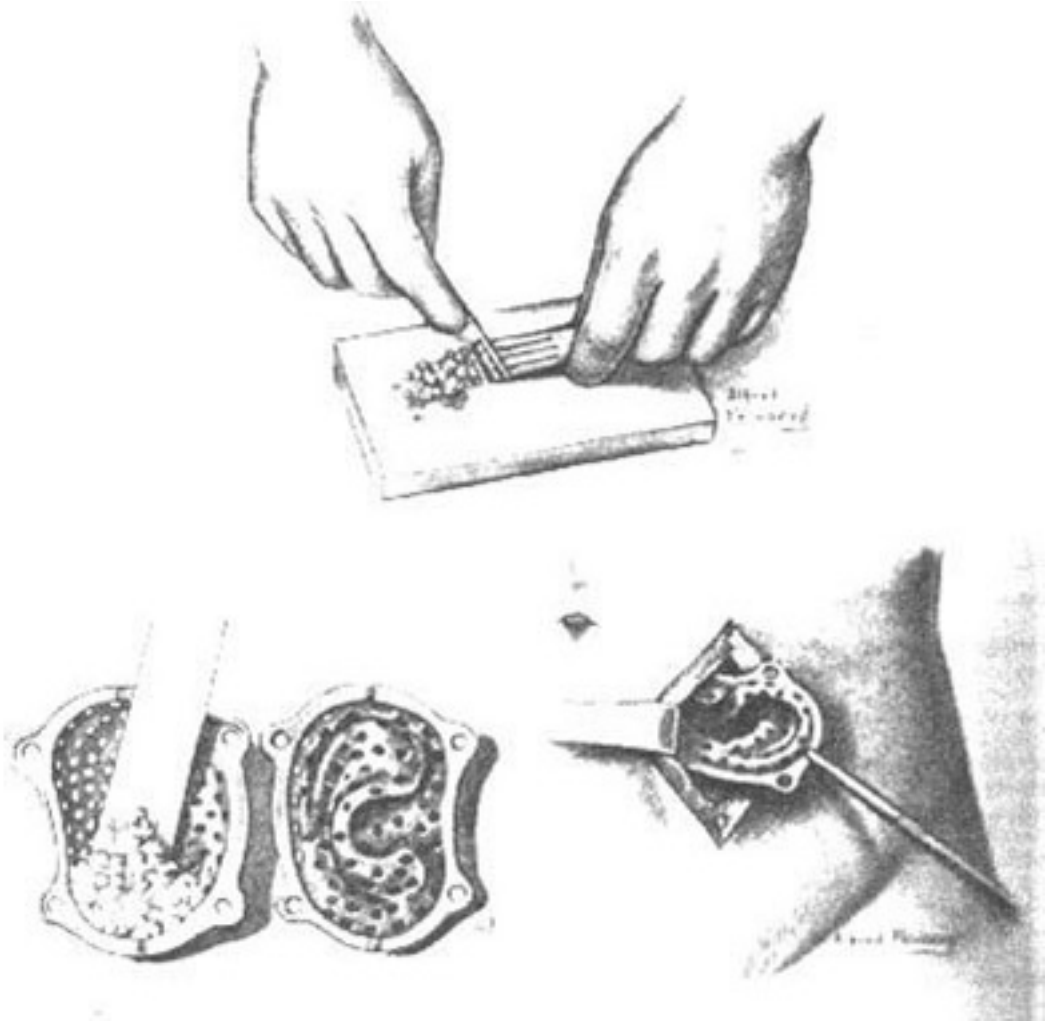

Abbildung 67: Ohrmuschelgerüst aus Rippenknorpelwürfeln in Vitalliumform. Aus PEER LA, 1948.

Die durch die Perforationen eintretenden Gefäße ermöglichten ein Zusammenwachsen der Knorpelstückchen. Das entstandene Gerüst (Abb. 68A) wurde in der Mastoidregion unter die Haut geschoben (Abb. 68B) und dort vernäht. Nach dem Abheben vom Grund wurde die Rückseite des Gerüstes mit einem Spalthauttransplantat bedeckt.

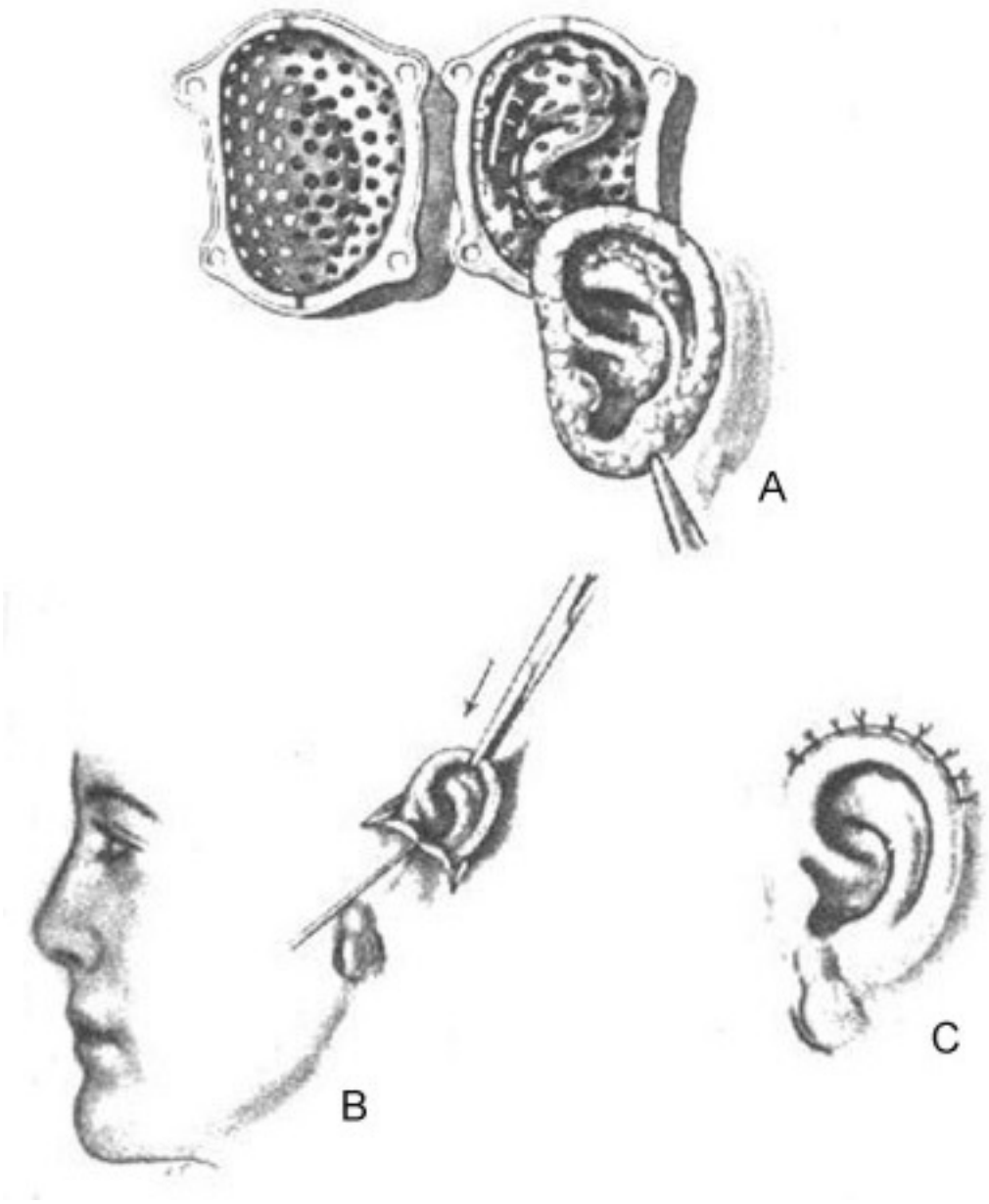

Abbildung 68: Separation des Knorpelstückchen-Ohres aus seiner Form und Transplantation in die Ohrregion. Aus PEER LA, 1948.

Diese Idee wurde von YOUNG (1944) aufgegriffen, indem er eine mehrfach perforierte Ohrmuschelmetallform aus Ticonium unter die Bauchhaut verpflanzte, in die Rippenknorpelteilchen hineingepreßt waren. 34 Monate später entfernte er die alloplastische Form und verfügte so über ein naturgetreues autologes Ohrmuschelstützgerüst aus Knorpel und Bindegewebe.

AUFRICHT (1947) nahm eine mehrfach perforierte Acrylform und benutzte die Brustregion als Zwischenlager.

Leider zeigte sich jedoch im Laufe der Jahre, daß die anfänglich guten Resultate mit „diced cartilage“ nicht beständig werden konnten, weil die vielen kleinen Knorpelstückchen wahrscheinlich eine zu große Absorptionsoberfläche bildeten.

Nachdem sein Versuch mütterlichen Ohrknorpel zu verpflanzen, fehlgeschlagen war, ersetzte GREELEY (1946) das Ohrmuschelgerüst durch ein Tantalgitternetz. Auch BLAKE (1949) benutzte Tantaliumblätter, zwischen welche er Knorpel-„Flocken“ preßte, weil er sich davon ein dünneres Knorpelgerüst erhoffte. Fast 20 Jahre später spritzten YARCHUK (1958, 1965, 1975), LIMBERG (1961a, 1961b) und ALEXANDROV (1964) zermahlenen Knorpel mittels einer Revolverspritze direkt in Ohrform unter die Haut in der Mastoidregion und formten in zwei weiteren Sitzungen eine Ohrmuschel (siehe Kap 6.4.2.).

RUBIN et al. (1948) führten das Polyäthylen in die Chirurgie der Ohrmuschelplastik ein. Dabei konnte entweder ein ganzer Block genauso wie Rippenknorpel geformt werden oder das Polyäthylen wurde in eine Ohrform gepreßt (s. Kap. 6.3.1). Später rekonstruierte er aber mit „composite grafts“ aus Conchaknorpel und Haut des gesunden Ohres (RUBIN LR et al., 1963), weil andere Materialien nur „ärmliche Nachahmungen“ ergäben. 10 Jahre danach resümierte er: „Composite grafts können große Defekte des Ohres füllen, müssen aber größer angelegt werden, weil sie schrumpfen. Für eine Totalrekonstruktion bei Mikrotie ist nicht genügend Ohrknorpel vorhanden“ (RUBIN LR, 1972).

Neben der Suche nach einem geeigneten Stützgerüst traten auch die Bestrebungen, die neue Ohrmuschel feiner zu konturieren, in den Vordergrund. Viele Autoren benutzten in den Anfangsstunden der Stützgerüstimplantation nur nahezu formlose Rippenknorpelspangen oder Knorpelscheiben zur Rekonstruktion (z.B. PAGETT EC, 1938; AUFRICHT G, 1947). AUFRICHT fand, daß „das exakte chirurgische Kopieren der delikaten Konturen von Helix, Anthelix, Crura, Tragus und Antitragus [...] zu schwierig..., wenn nicht sogar unmöglich [ist] “ (AUFRICHT G, 1947).

LEWIN (1948) versuchte die Helix besonders zu betonen. Dazu schlug er von retroaurikulär einen Vollhautlappen um das Rippenknorpelgerüst und ließ es am Rand etwas überstehen. Durch die folgende sekundäre Wundheilung versprach er sich einen besonders scharfen Helixrand. Aufgrund von Schrumpfungserscheinungen verließ er diese Methode wieder (LEWIN ML und ARMAGASO RV, 1974).

7.2 Strategien seit 1950 bis heute

Seit den 50iger Jahren des zwanzigsten Jahrhunderts kristallisierte sich immer mehr der autogene Rippenknorpel als Stützmaterial der ersten Wahl heraus (WICKSTROM OW und BROMBERG BE 1954). Der autogene Knorpel vereint mehrere Vorteile: Er liegt meist in ausreichender Menge vor, läßt sich gut formen und wird wenn nur wenig resorbiert. Ferner biegt er sich zur mit Perichondrium bedeckten Fläche hin wie CONWAY (1948) beobachtete.
Daher wurde in der zweiten Hälfte des letzten Jahrhunderts nach einer vornehmlich auf CONVERSE (1958) und TANZER (1959) zurückgehenden Technik eine Rippenknorpelplatte entnommen und mit einem Skalpell und/oder rotierenden Instrumenten ein Relief hineingearbeitet.

7.2.1 Rekonstruktion nach Converse

Zur Konstruktion der Ohrmuschel entnahm CONVERSE (1958b) die knorpelige Verbindung der 8., 9. und 10. Rippe. Falls die Rippe ipsilateral zum deformierten Ohr entnommen wurde, konnte die konvexe Krümmung des Knorpelstückes zur Elevation der Ohrmuschel von der Kopfhaut genutzt werden. Dazu wurde der Knorpelblock gedreht, so daß die vorher viszeralwärtige Fläche nun nach außen schaute.

Um die Flexibilität und Formbarkeit zu erhöhen, entwickelte er die Idee, einen Knorpelspan als Anthelix einzusetzen. Dabei griff er auch auf die Erfahrungen von CONWAY (1948) zurück, der bemerkt hatte, daß sich Knorpel zum Perichondrium hin aufrollt, vor allem wenn er eingeschnitten wurde (Abb. 69D-F). Daher ritzte CONVERSE den Knorpelspan mehrfachst horizontal bis zur Hälfte der Breite ein und füllte die Inzisionen mit kleinen Knorpeldreiecken aus, um den Knorpelspan in der gewünschten Form zu halten.

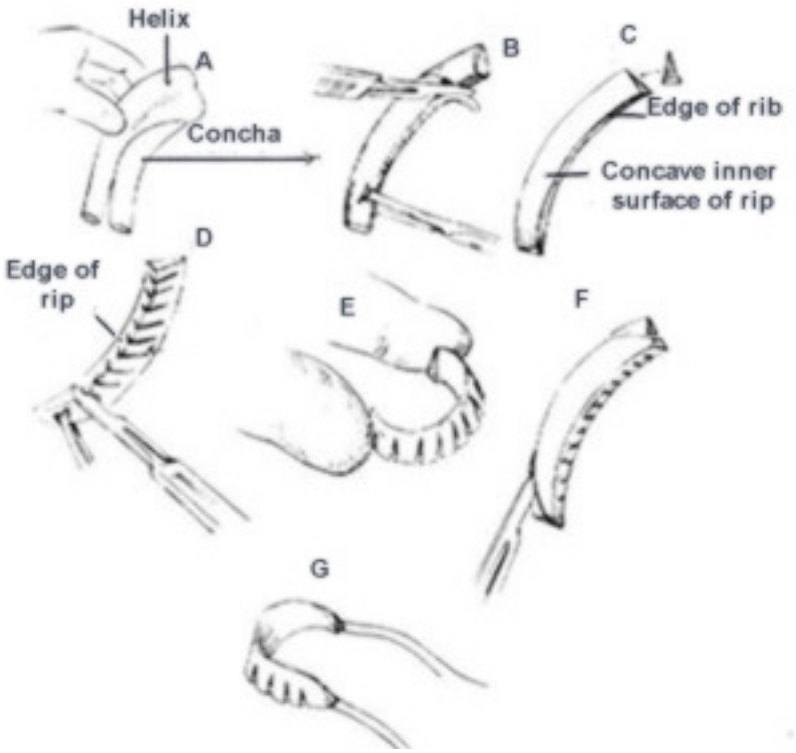

Abbildung 69: Präparation des Anthelix-Implantates. Aus CONVERSE JM, 1958.

Diesen Span fädelte er dann durch zwei horizontale Schnitte in eine vorgeformte Hauttasche oberhalb des Lobulus ein (Abb. 70a-e) und fixierte es dort. Er hoffte, durch die besondere Betonung der Anthelix den Eindruck einer vorhandenen Concha zu erwecken.

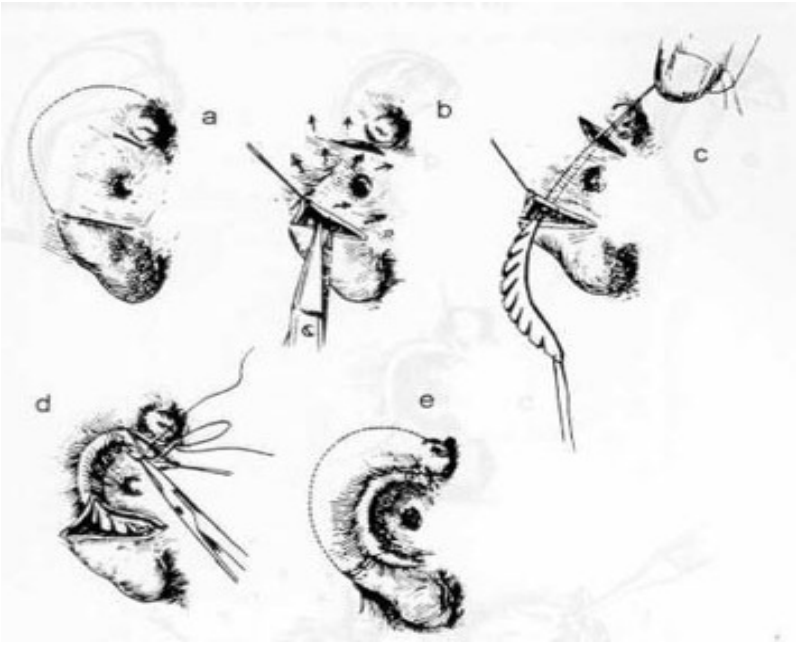

Abbildung 70: Implantation der Anthelix. Aus CONVERSE JM, 1958.

Aus einem weiteren Rippenstück konstruierte CONVERSE den lateralen Teil der Ohrmuschel samt Helix (Abb. 71a-c). Dieses schob er dann durch denselben Hautschnitt hinter das Anthelixtransplantat unter die Haut und fixierte es dort (Abb. 71 d-h).

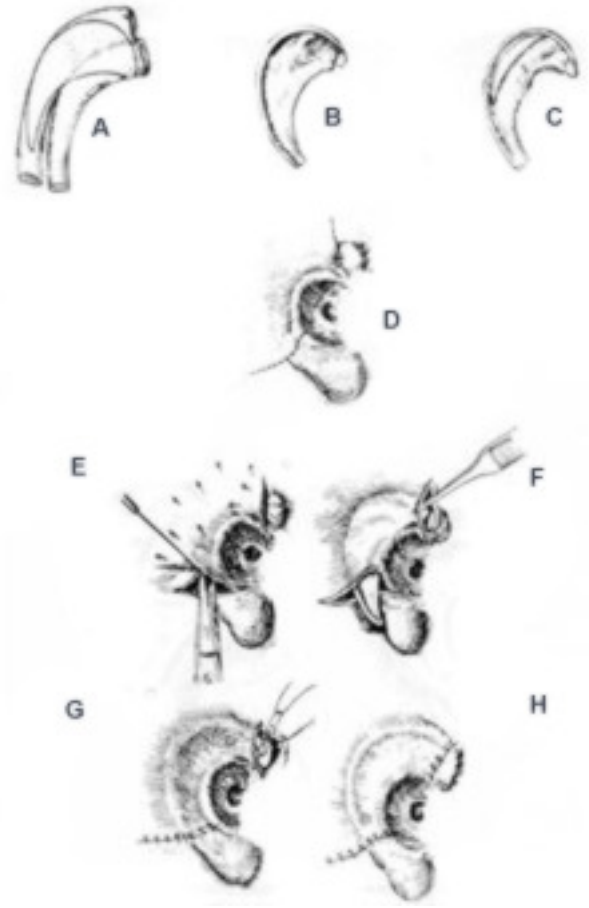

Abbildung 71: Implantation des lateralen Ohrmuschelteils mit Helix. Aus CONVERSE JM, 1958.

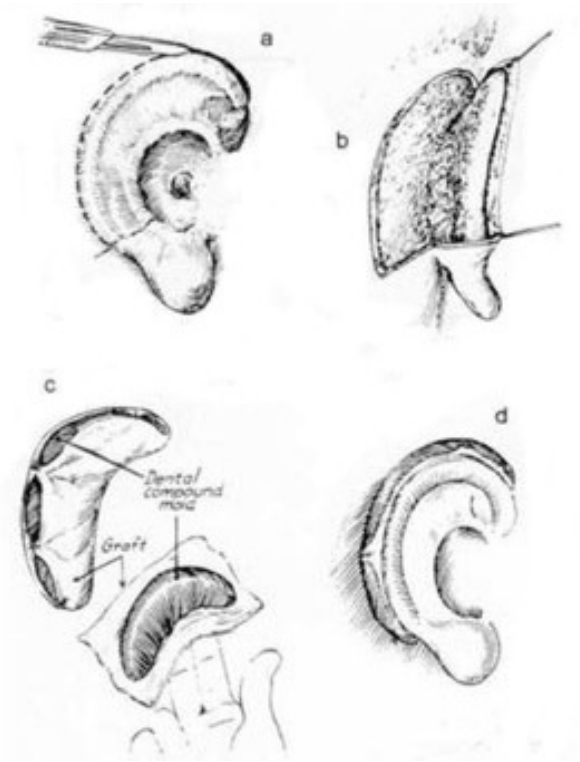

Abbildung 72: Abstellen der Ohrmuschel. Aus Converse JM, 1958.

Nach abgeschlossener Einheilung der Knorpeltransplantate hob er in einem dritten Schritt den rekonstruierten Ohrmuschelteil vom Mastoid ab und deckte die Wundfläche auf der Rückseite mit einem „Esser-Inlay“ (Abb. 72a-d).

7.2.2 Rekonstruktion nach Tanzer

TANZER (1959) legte bei seiner Rekonstruktion in 4 Schritten besonderen Wert auf die Gestalt des Ohrmuschelgerüsts, das seiner Meinung nach aus vier rechtwinklig zueinander stehenden Ebenen bestand: dem Boden der Concha (Abb. 73(1)), die Conchawand (Abb. 73(2)), dem Anthelix-Scaphakomplex (Abb.73(3)) und der Helix (Abb. 73(4)).

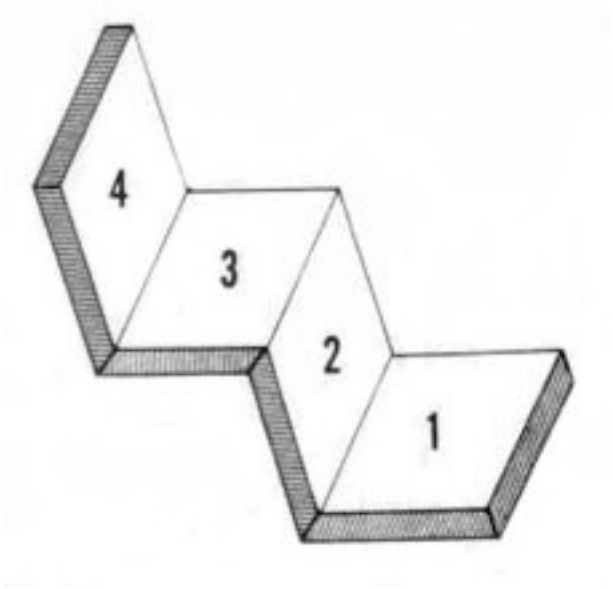

Abbildung 73: Rechwinklig zueinander aufgebaute Ohrmuschelebenen. Aus TANZER RC, 1963.

Um eine Vorlage für die Rekonstruktion zu haben, fertigte er ein Model des gesunden Ohres an, welches er dann als Zeichnung auf einen Röntgenfilm übertrug.

Den ersten Operationsschritt begann er mit der Rotation der Knorpelrudimente mittels einer Z-Plastik aus ihrer vertikalen in eine horizontale Position. Dadurch entstand ein neuer Lobulus. Allerdings stellte er fest, daß dieses Ohrläppchen häufig zu hoch lokalisiert war.

Im Mittelpunkt des zweiten Schritts, welchen man auch in Kombination mit dem ersten durchführen konnte, stand die Gewinnung und Modellierung des Knorpelgerüstes.

Dazu entnahm TANZER die 6. bis 8. Rippe und formte im Gegensatz zu CONVERSE den Anthelix-Skapha-Block aus der 6. und 7. Rippe. Auch er nutzte dabei die natürliche Kurvatur dieser Rippen aus (Abb. 74a).
Die beiden Stücke der 6. und 7. Rippe (Abb. 74b) nähte er mit Stahldrähten aneinander (Abb. 74c und 75f).
Die 8. Rippe wurde zur Bildung der Helix herangezogen, die dünn genug geschnitzt sein mußte, um ihre kurvige Form annehmen zu können. Auch dieses Knorpelstück wurde mit Stahldrähten an dem Anthelix-Skapha-Block befestigt (Abb. 74d-e und Abb. 75f).

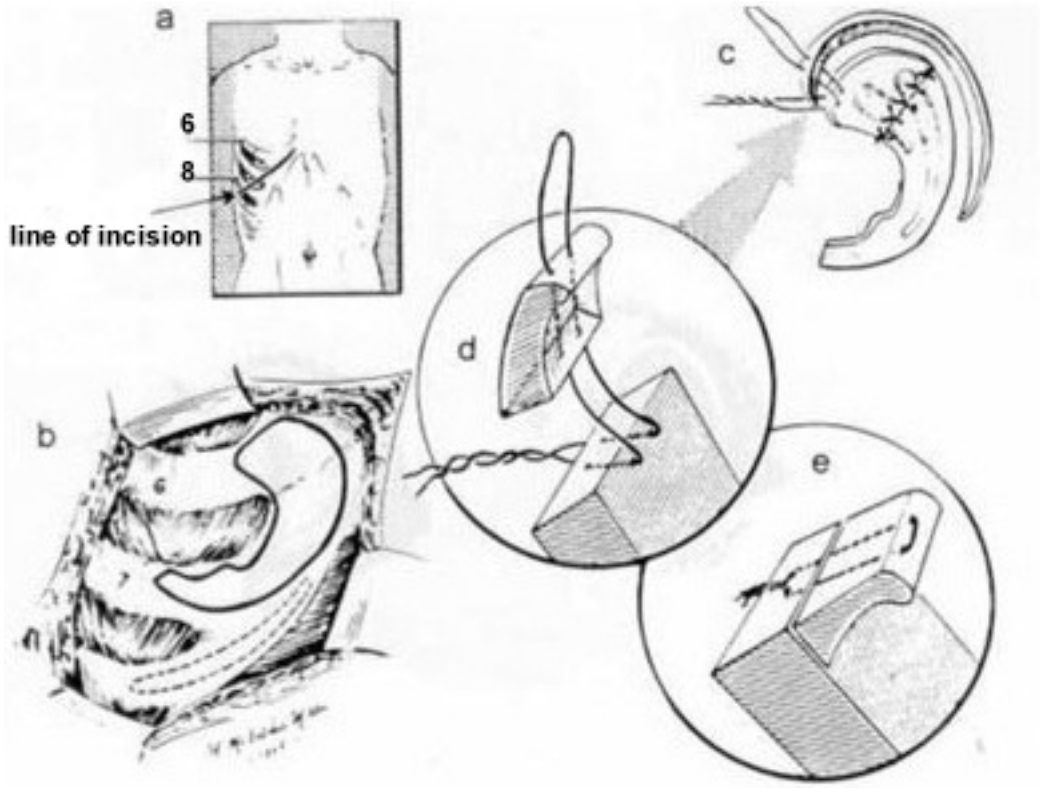

Abbildung 74: Gewinnung der 6.-8. Rippe und Formung des Gerüst. Aus Tanzer RC, 1959.

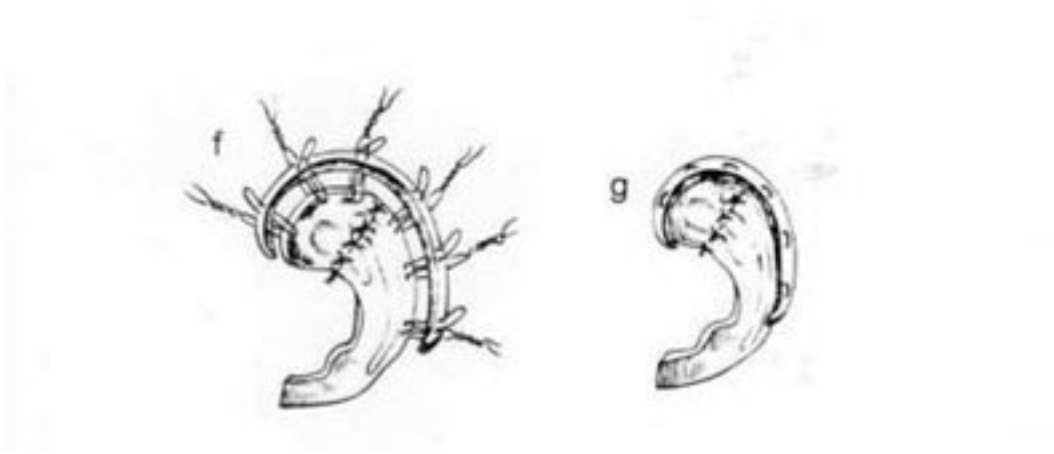

Abbildung 75: Detailansicht der Scapha-Helix- Platte. Aus TANZER RC, 1959.

Um das Knorpelmodell in seine vorbestimmte Position unter der Haut zu schieben, benutzte TANZER die vertikale Narbe (Abb. 76a), die bei der Ohrläppchenverlagerung entstanden war. Die meisten seiner Vorgänger benutzten einen peripheren Schnitt, um die neue Konstruktion einzubringen.

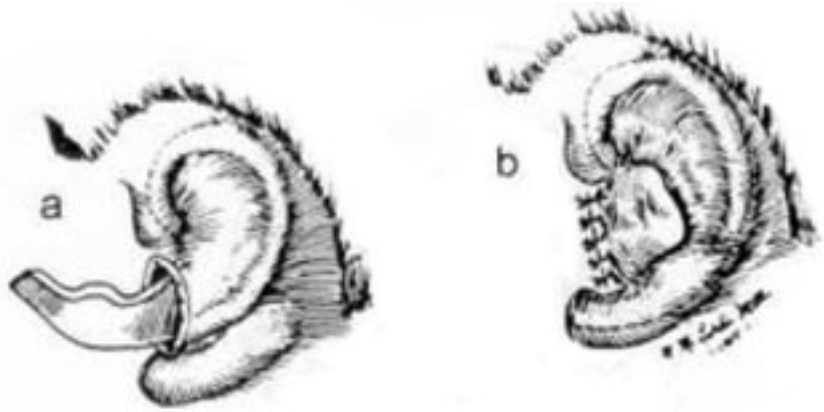

Abbildung 76: Implantation des Ohrmuschelgerüstes in die vorgeformte Tasche.
Aus TANZER RC, 1959.

Bei der Implantation wurden auch die Ohranhängsel entfernt. Die Haut wurde dicht an den Knorpel angenähert und in den Sulci mit Matratzen-Nähten über kleinen Gazestreifen befestigt (Abb.77a-b, d). Falls nicht genügend Haut zur vollständigen Deckung des Knorpels in der Ohrregion zur Verfügung stand, wurde alternativ ein

Vollhaut-Transplantat aus der Rippenentnahmestelle entnommen und der Bereich des Cavum conchae damit gedeckt (Abb. 77c).

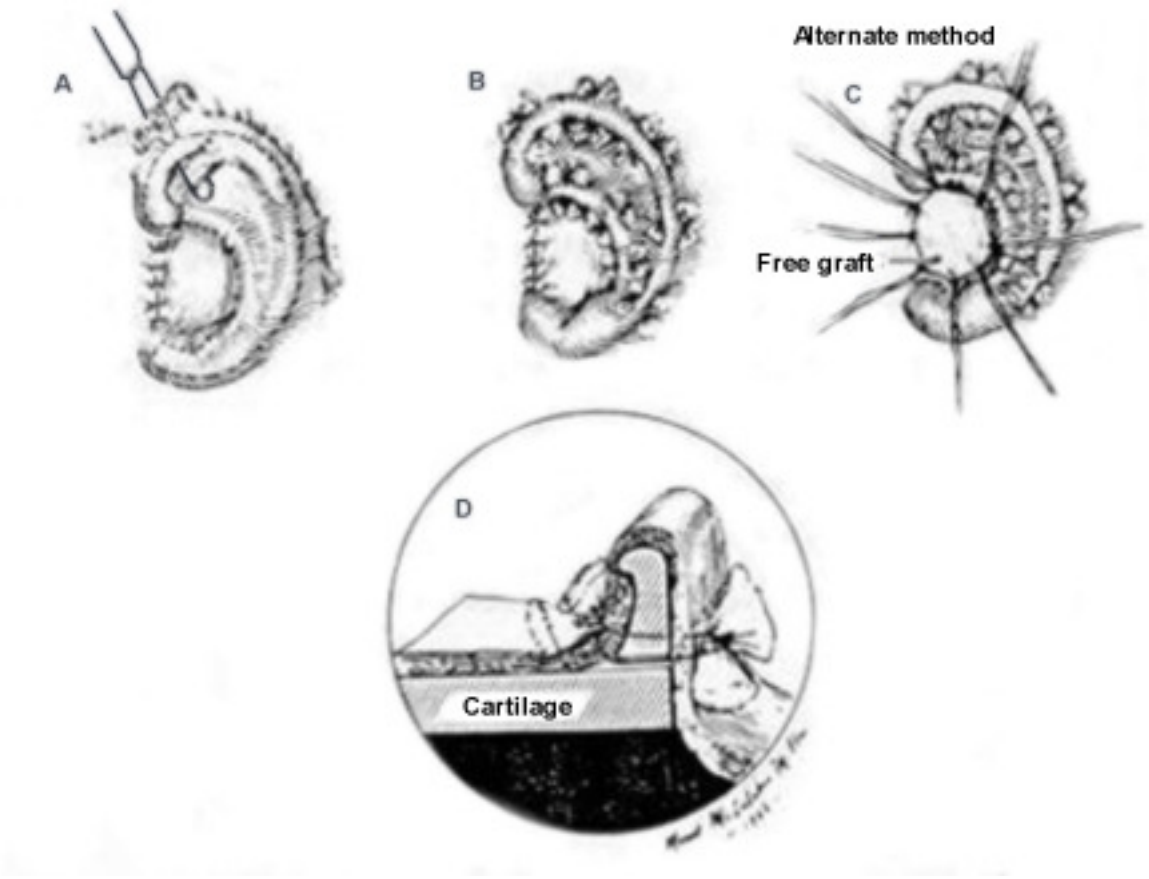

Abbildung 77: Fixation der Konstruktion unter der Haut, alternativ mit Vollhauttransplantat. Aus TANZER RC, 1959.

Nach 4 Monaten wurde dann im dritten Schritt das Ohr eleviert und die Conchawände in 3 Abschnitten aufgebaut. Diese weitere Unterteilung dieses Schrittes war nicht durch technische Grenzen bedingt, sondern eine Vorsichtsmaßnahme, um eine ausreichende Blutversorgung des Wundgebiets sicherzustellen. Dazu wurde die Knorpelplatte vorsichtig von der Kopfoberfläche gelöst und ein Tunnel zur Concha hin gebildet (Abb. 78a). Die entstandene Wunde am Ohr wurde durch ein dickes Hauttransplantat gedeckt, während der Defekt am Kopf durch ein Transplantat oder durch die Haut des Concha-Bereiches verschlossen wurde (Abb. 78b-c). Im dritten Abschnitt wurde ein dicker Hautlappen gebildet, der mit einer kleinen Zunge aus der Rückseite des neuen Ohres vernäht

wurde (Abb. 78e-h). Um Schrumpfungstendenzen, die das Ohr wieder an den Kopf heranziehen würden, zu dämpfen, wurde ein Schaumstoff-Stück in den retroaurikulären Winkel gelegt.

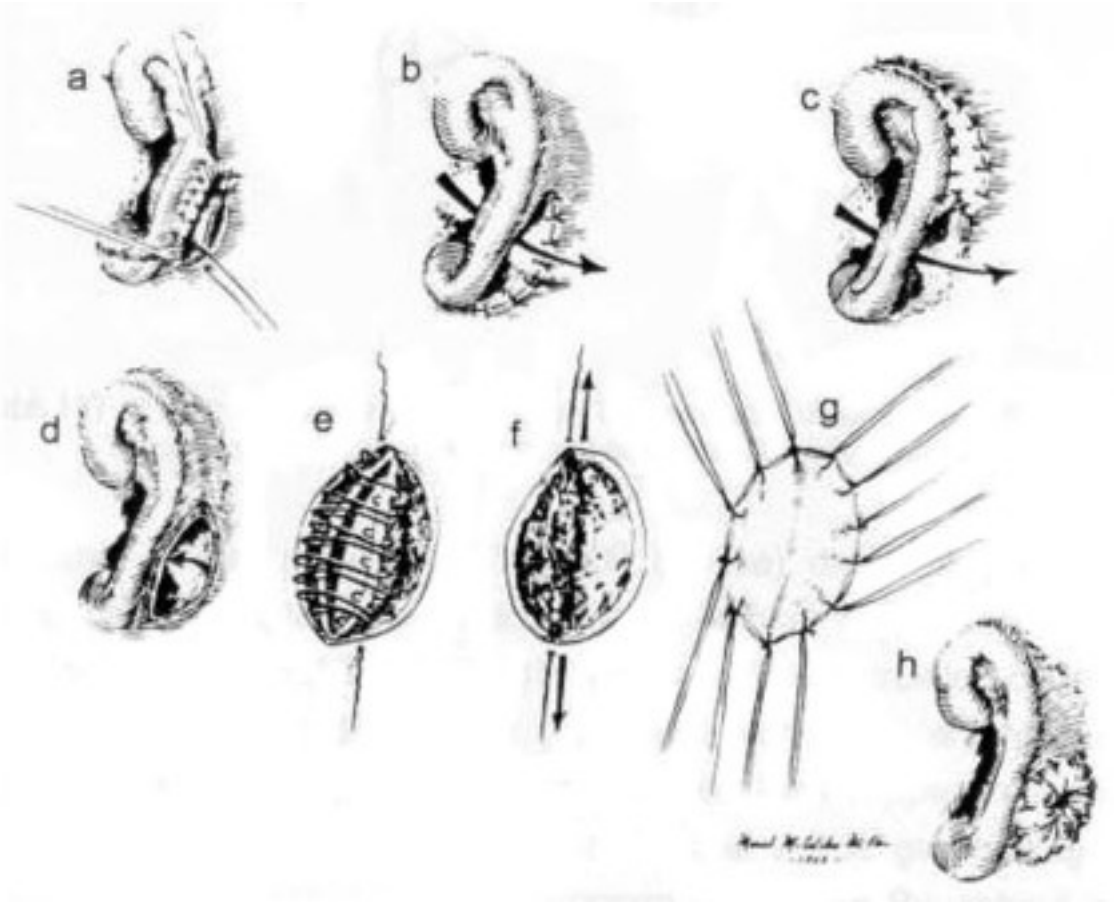

Abbildung 78: Elevation der rekonstruierten Ohrmuschel. Aus RC TANZER, 1959.

Im abschließenden vierten Schritt wurde der Tragus und der Boden der Concha in Anlehnung an KIRKHAM‘s Methode (1940) aufgebaut. Durch starkes Einrollen eines aus der Concha gebildeten Lappens und Decken des entstandenen Defekts konnte sogar der Eindruck einer Gehörgangsöffnung vermittelt werden, was zusätzlich die ästhetische Erscheinung der neuen Ohrmuschel erhöhte (PEET E und PATTERSON TJS, 1963).

Größere Stabilität und stärkere Akzentuierung der Konturen erhielt das Ohrmuschelgerüst, wenn es, wie schon KIRKHAM (1940) und andere

(STEFFENSEN WH, 1952; BARINKA L, 1979) bemerkten, mit kleinen Perforationen versehen wurde. Durch Narbenbildung sollte sich die aufliegende Haut in diese Perforationen hineinziehen und sich damit dem Gerüst sehr eng anlegen.
TANZER (1963) betonte, daß die einzelnen Details der Ohrmuschel übermäßig ausgeprägt modelliert werden müssen, um nach einer „Konsolidierung“ das Endresultat zu verbessern.
Auf diesen Hinweis bezogen sich später PEET (1971), SPINA et al. (1971) sowie CAROLL (1974) und nähten in ihre Konstruktionen zusätzliche Knorpelstücke ein .
Der Vorteil TANZER’s Neuerung lag darin, daß die helixnahe Haut nicht durch eine zusätzliche Narbe belastet wurde und die zentrale Narbe später in der Concha verschwand.

Allerdings fand die Methode nicht nur Anhänger und Bewunderer sondern auch Kritiker. Sie bemängelten, daß TANZER‘s Modell als zu schwer und zu plump und die benötigte Menge Knorpel für die Ohrmuschelrekonstruktion bei Kinder zu groß sei (GANDOLFO EA, 1965).

Vier Jahre später modifizierte TANZER den dritten Schritt seine Methode und implantierte nach der Elevation der Ohrmuschel einen im Querschnitt dreieckigen Rippenknorpelkeil unter die retroaurikuläre Haut (TANZER RC, 1963). Dies beschrieb er als eine Methode, die er von WEBSTER (1945) übernommen habe. Sie war nötig geworden um einen ausgeprägteren retroaurikulären Sulcus der Ohrmuschel zu erhalten, der bisher durch postoperative Narbenkontraktionen verstrichen war.

Auf seine Methode und seine ästhetischen Langzeiterfolge (TANZER RC, 1978; TANZER RC, 1987) bauten viele Autoren ihre Rekonstruktionsmethode auf (WALTER C, 1966; BROWN JB et al., 1969; BRENT B, 1974; BRENT B, 1975; BRENT B 1987; FUKUDA O, 1974; FUKUDA O und YAMADA A, 1978; DAVIS JE, 1974; McLAREN LR, 1974; CONVERSE JM und BRENT B, 1977; SPIRA M, 1979; MUSTARDE JC, 1979; WEERDA H, 1980; WEERDA H 1984; WEERDA H, 1989; HIRAMOTO M et al., 1980; MATSUMOTO D, 1980; VALLE CL, 1981; EROL OO et al., 1981; AVELAR JM und PSILLAKIS JM, 1981; YAO ST, 1981; FRASER AG und WATSON ACH, 1982; NAGEL F, 1988; NAGATA S, 1993; NAGATA S, 1994).

7.2.3 Rekonstruktion nach Brent

BRENT versuchte auf künstlerische Art, ein Ohrmuschelgerüst aus Knorpel noch originalgetreuer zu formen. Dazu konnte er anfänglich auch eine Fräsmaschine zur Formung des Ohrmuschelreliefs einsetzen, da seine ersten Patienten Erwachsene waren und ihm somit größere Mengen von Rippenknorpel zur Verfügung standen . Er nahm aber bald wieder Abstand von dieser Technik, da für Kinder ein viel zu großer Rippenblock entnommen werden mußte (BRENT B, 1974a).
Sein „expansile framework“ war das genaue Gegenteil (Abb. 79). Das gesamte Gerüst bestand meist allein aus der siebten Rippe. Die Helix formte er aus einem flexiblen „Stachel“, der aus der Anthelix-Basis aufstieg und dann an den Crura anthelicis befestigt wurde. Die Scapha und die Fossa triangularis waren knorpelfreie Flächen, in denen die vorder- und rückseitige Haut adaptiert wurde. Trotz anfänglich „ermutigende Ergebnisse“ zeigt sich über einen längeren Beobachtungszeitraum, daß die einmal erarbeiteten Konturen verstrichen.

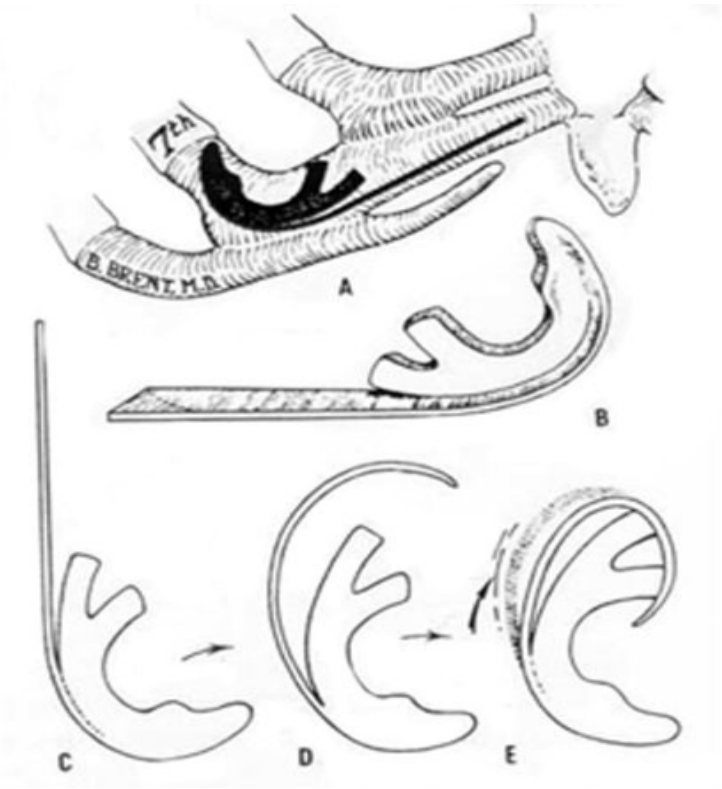

Abbildung 79: Expansil framework. Aus BRENT B, 1974a.

In Anlehnung an eine Methode von GORNEY et al. (1971) versuchte BRENT (1974b) auch eine Rekonstruktion mit einem „composite graft. Zusätzlich zum „composite graft“ aus der Concha (Abb. 80 (1)) des anderen Ohres entnahm er einen weiteren Graft aus der Scapha (Abb. 80 (2)), um diesen zur Vergrößerung des Conchastückes zu verwenden (Abb. 80b)

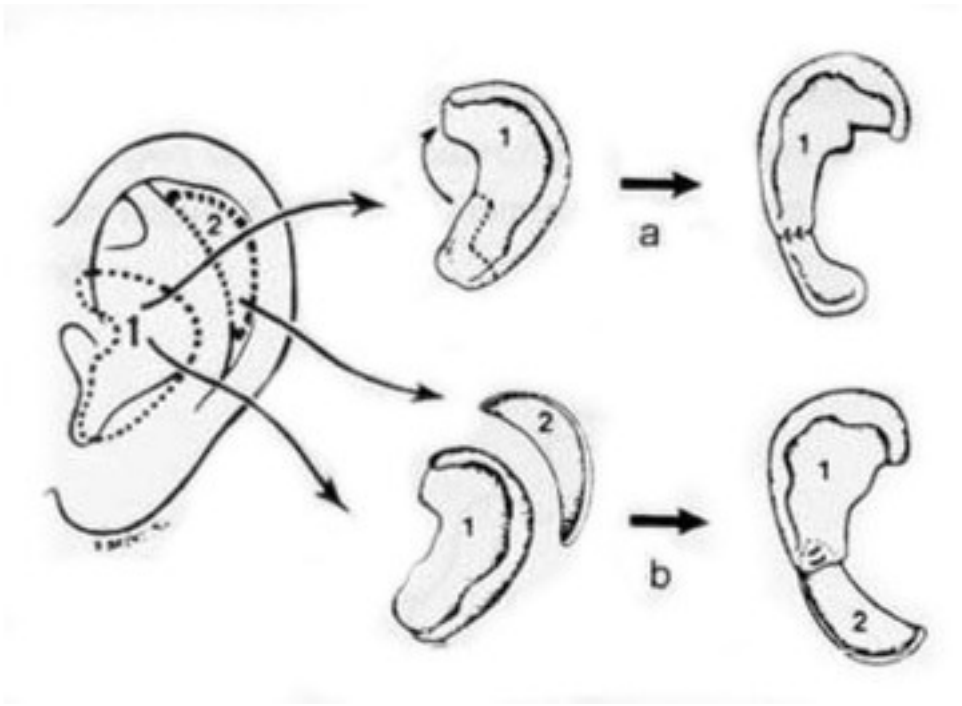

Abbildung 80: Rekonstruktion mit kontralateralem Ohrmuschelknorpel. Aus BRENT B, 1974b.

Später setzte BRENT (1980a und b) fast ausschließlich Knorpelgerüste nach TANZER (1959) ein, die er folgendermaßen modifizierte:

BRENT begann die Planung der Operation mit einer Ohrmuschelschablone aus Röntgenfilm vom gesunden Ohr. Anhand dieser ersten wurde eine zweite um wenige Millimeter kleinere Schablone angefertigt. Damit sollte der zusätzlichen Konturierung durch die Haut, die auftrat sobald das Knorpelgerüst in der Hauttasche versenkt worden war, Rechnung getragen werden. Der untere Anteil des Gerüsts wurde großzügig verkleinert, um einem Ohrläppchen aus der Rudimenthaut Platz zu schaffen. Sodann wurde von der Schablone auf dem Kopf – in Übereinstimmung mit der Höhe der Ohrmuschel auf der gesunden Seite – eine Zeichnung angefertigt.

Im ersten Operationsschritt wurde der Rippenknorpel über einen queren Schnitt oberhalb des Rippenbogens entnommen. Anhand der Röntgenfilmschablone wurde ein passendes Rippenstück herauspräpariert. Die Entnahme erfolgte von der kontralateralen Seite, um die natürliche Krümmung der Rippen auszunutzen. Während die 6. und 7. Rippe aufgrund ihrer Verbindung durch eine Synchondrose zur Basisplatte geeignet waren, wurde die freie 8. Rippe zur Helixkonstruktion verwendet. Die einzelnen Reliefpunkte des Gerüstes wurden überbetont, um ein späteres Verstreichen der Konturen unter der Haut zu minimieren. Die Helix wurde an ihrer Außenseite ausgedünnt, um eine zusätzliche gewünschte Krümmung zur Basisplatte hin zu erzeugen. Anschließend wurde die Helix über 4-0 Nylonfäden an der Knorpelplatte befestigt.

Über einen präaurikulären Schnitt wurde mit besonderer Rücksicht auf eine adäquate Blutgefäßversorgung eine Hauttasche angelegt. Danach wurde das Gerüst unter die spannungsfreie Haut geschoben. Über zwei kleine Silikonschläuche unter und hinter dem Gerüst wurde durch Sog die Haut an das Gerüst adaptiert und die Gefahr von Hämatomen minimiert. Abschließend wurde ein Gazeverband ohne Druck für 12 Tage angelegt.

In einem zweiten Schritt wurde das Ohrläppchen aus den Rudimenten gebildet und in seine neue Position gebracht. BRENT sah darin den Vorteil, einen Lobulus dem Gerüst entsprechend formen zu können und dadurch eine bessere Form des äußeren Ohres zu erreichen.

Zu Beginn des dritten Schrittes wurde einige Millimeter hinter der Ohrmuschel ein Schnitt angelegt, über den dann die Ohrmuschel vom Kopf abpräpariert wurde. Dann wurde die retroaurikuläre Haut unterminiert und zum Sulcus retroauricularis hin mobilisiert, wo sie am Periost fixiert wurde. Dadurch ließ sich die Wundfläche beträchtlich verkleinern, die nun durch ein Hauttransplantat von der Hüfte gedeckt wurde.

In einem weiteren Operationsschritt wurde der Tragus ausgeformt, die Concha vertieft und ein äußerer Gehörgang angelegt. Über einen J-förmigen Schnitt hinter dem künftigen Tragus wurde überschüssiges Gewebe aus der Concharegion entfernt und der Tragus durch einen „composite graft“ aus der Concha des anderen Ohres angelegt.

BRENT und BYRD (1983) umhüllten das Gerüst zusätzlich mit einem gestielten Temporalisfaszienlappen, um die im Bereich der Helix auftretenden Hautnekrosen zu verhindern (Abb. 81). Der Faszienlappen konnte entweder durch ein „axial pattern“ oder durch einen „random pattern“ von den oberflächlichen Temporalgefäßen versorgt werden. Den Faszienlappen klappten sie von oben über den Knorpel und zogen ihn durch Nähte unter die benachbarte Haut. Ein dickes Spalthauttransplantat deckte schließlich die Faszie.

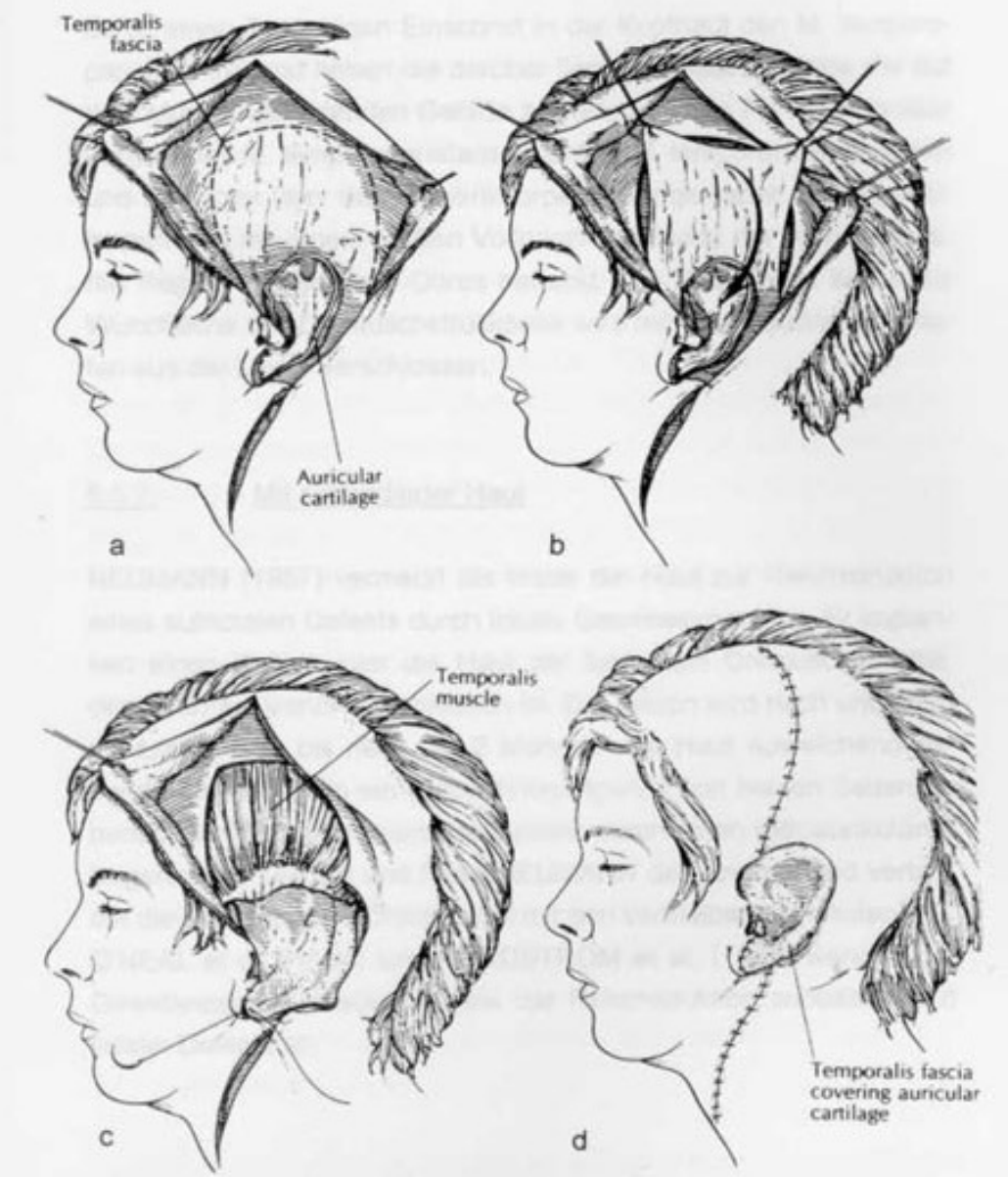

Abbildung 81: Präparation der Temporalisfaszie und Ummanteln des Knorpelgerüstes. Aus BRENT B und BYRD MS, 1983.

Abhängig von der Größe bzw. Beschaffenheit der vorhandenen ipsilateralen Faszie verwendeten BRENT et al. (1985) auch kontralaterale Faszienlappen, die sie auf der gewünschten Seite mikrochirurgisch anastomosierten.

7.2.4 Rekonstruktion nach Weerda

WEERDA (1980) stellte einen „Transpositions-Rotationslappen“ zur Gewinnung von gut durchbluteter, spannungsfreier Haut für eine Rekonstruktion vor. Dabei wurde ein zweiteiliger Rotationslappen vom Hals zur Ohrregion geschwenkt und das rahmenförmige Stützgerüst aus autogenem Rippenknorpel eingesetzt (Abb. 82). Danach wurde ein Lappenanteil (Abb. 82-I) durch das Stützgerüst über den Anthelix- und Conchabereich gelegt und der zweite Lappenanteil über den Helixrahmen zur Bildung der Helix geschlagen (Abb. 82-II). Der entstehende Hautdefekt am Hals wird durch Mobilisation gedeckt. Da auch WEERDA geringe Schrumpfungstendenzen seiner Rekonstruktionen beobachtete, legte er das neue Ohr etwas größer an.
Der Lobulus entsteht aus einem dritten von vorne gestielten Lappen (Abb. 82-III).

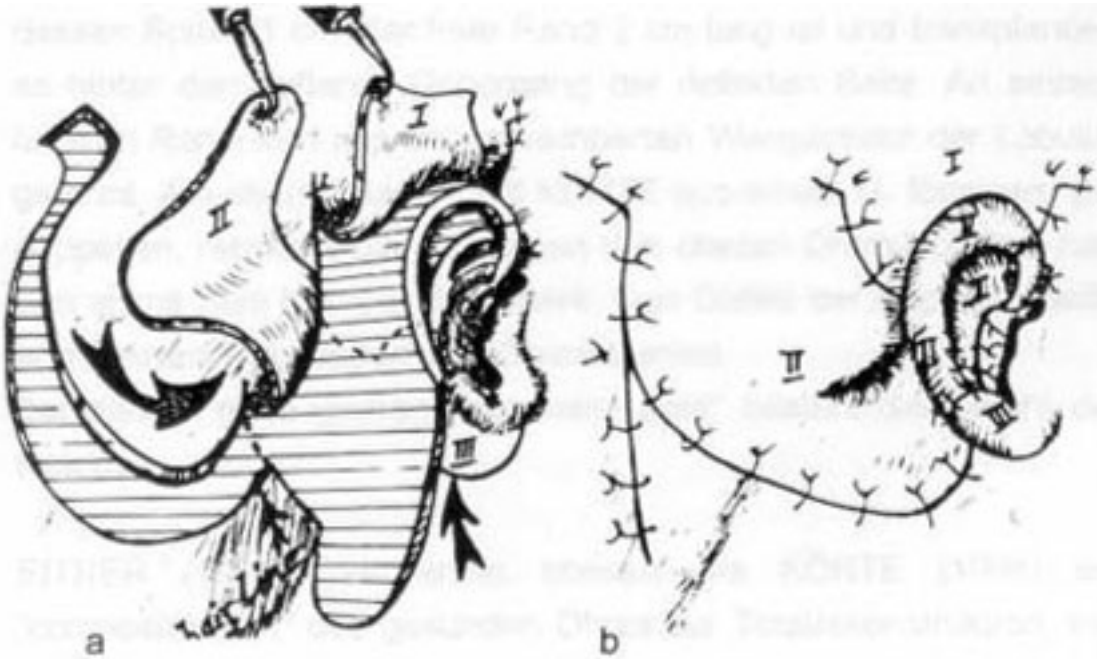

Abbildung 82: Transpositions-Rotationslappen. Aus WEERDA H, 1980.

Da diese großen Lappen entsprechend ausgedehnte Narben hinterließen, die zwar weitgehend hinter dem Ohr und in der behaarten Kopfhaut lagen, wurde diese Methode wieder verlassen.

Heute basiert die Operationstechnik von WEERDA auf den Arbeiten der bereits vorgestellten Operateure TANZER (1959,1974), CONVERSE (1958), BRENT (1974, 1980,1992) sowie auf den Arbeiten von Nagata (1993,1994) und auf eigenen Erfahrungen WEERDA´s (1988, 1992, 1997).
Präoperativ wird die Ohrmuschel der gesunden Seite sowie das Gesicht anthropometrisch vermessen und photographisch dokumentiert.
Zusätzlich wird die normale Ohrmuschel auf eine unbelichtete Röntgenfolie aufgezeichnet und als Schablone ausgeschnitten (Abb. 83).

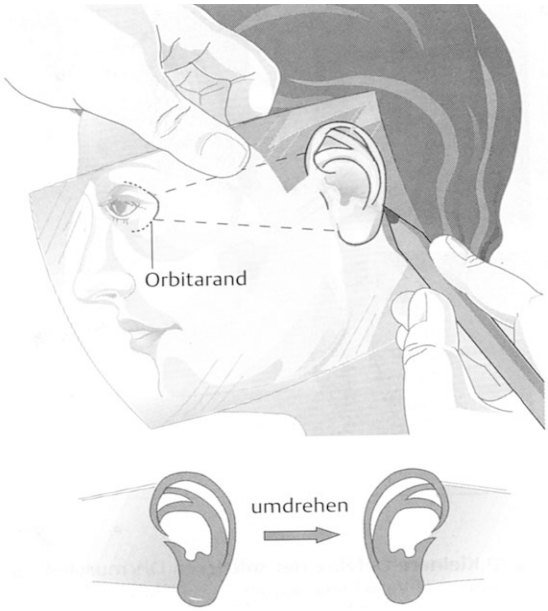

Abbildung 83: Die Ohrmuschelschablone. Aus Weerda H und Siegert R , 1999.

In einem ersten Schritt wird der autologe Rippenknorpel gewonnen und daraus das Gerüst geformt (Abb. 84 a, b). Dazu wird unter Schonung der Pleura die 6. bis 8. Rippe der ipsilateralen Seite entnommen. Die Basisplatte wird anhand der Schablone, die auf die pleuranahe Rückseite des Knorpels gelegt wird, aus dem Knorpelblock der 6. und 7. Rippe die geschnitzt (Abb. 85). Aus der 8. Rippe wird später der Helixrand geformt und diese dann mit der Basisplatte über Drahtnähte verbunden. Aus einem weiteren Knorpelstück werden jetzt die Anthelix und die beiden Crura erhöht und ebenfalls auf der Platte fixiert. Der Tragus wird nach der Methode von NAGATA (1993) geformt. Der Aufbau des Rippenknorpelgerüsts aus den einzelnen Komponenten ist schematisch in Abbildung 86 dargestellt. Ein natives Ohrmuschelgerüst zeigt Abbildung 87.

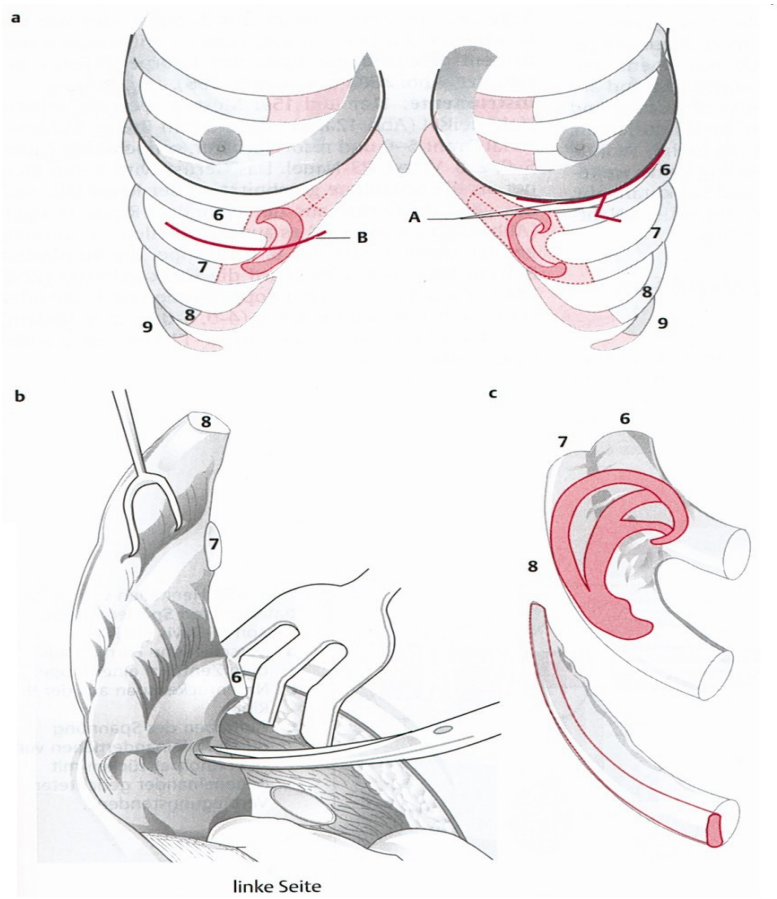

Abbildung 84: Entnahme von Rippenknorpel. Aus Weerda H und Siegert R, 1999.

Abbildung 85: Die einzelnen Komponenten des Ohrmuschelgerüsts.
Weerda H, Universitätsklinik für Hals-Nasen-Ohrenheilkunde, Lübeck.

Das Gerüst wird in eine präformierte Tasche gebettet. Gleichzeitig werden die Rudimente entfernt und der Lobulus transponiert. Der überschüssige Rippenknorpel wird in die Thoraxwunde zurückverlagert.

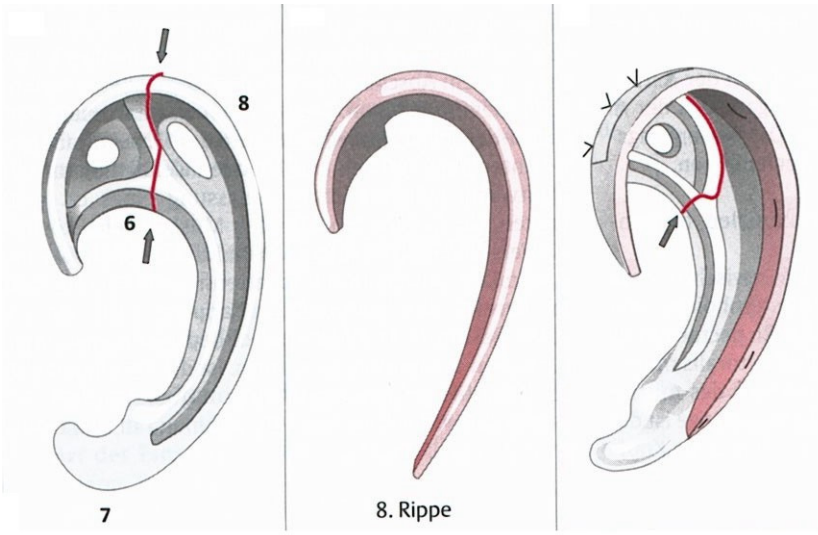

Abbildung 86: Schematische Darstellung des entnommen Rippenstücks und seine Zusammensetzung als fertiges Ohrmuschelgerüst.
Aus Weerda H und Siegert R, 1999.

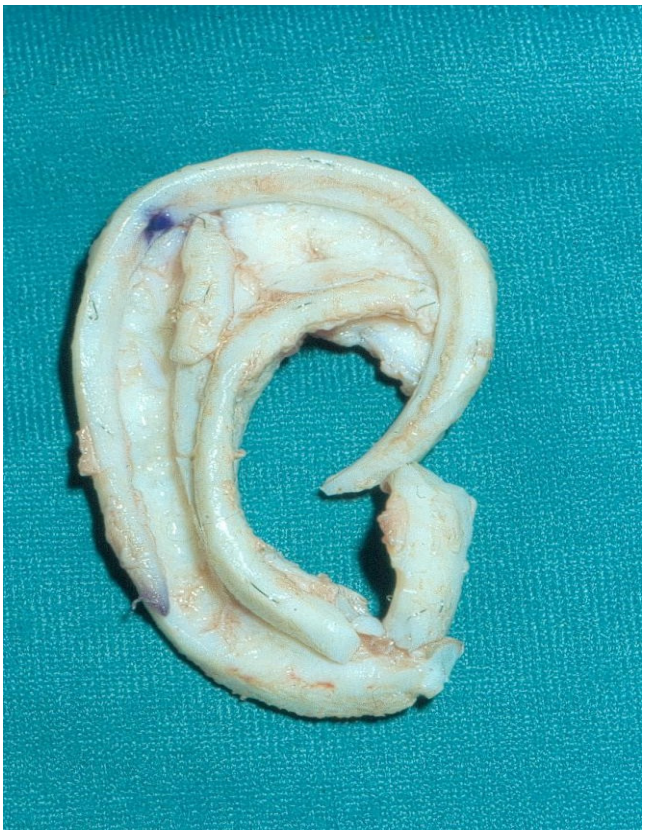

Abbildung 87: Natives Knorpelgerüst.
Weerda H, Universitätsklinik für Hals-Nasen-Ohrenheilkunde, Lübeck.

Im Abstand von 2-3 Monaten erfolgt der zweite Operationsschritt. Dabei wird die Ohrmuschel vom Kopf abgestellt und die retroaurikuläre Falte geformt.
Um die Narbe unsichtbar auf der Rückseite zu versenken, wird im Abstand von circa 1-1,5 cm zur Helix der Hautschnitt durchgeführt. Bei der anschließenden Präparation bleibt eine dünne Bindegewebsschicht auf dem Gerüst erhalten, damit die Versorgung des Gerüstes sichergestellt ist. Danach wird ein zuvor entnommenes halbmondförmiges subkutan gelegenes Rippenknorpelstück spannungsfrei unter die Anthelix positioniert und mit Drahtnähten an der Basisplatte fixiert. Dieser Knorpelspan kann mit einem anterior gestielten Faszienlappen gedeckt werden.
Die retroaurikuläre Wundfläche wird mit einem dünnen Vollhauttransplantat vom Thorax gedeckt.

In einem dritten Schritt wird das Cavum conchae vertieft und der Tragus konstruiert, falls er nicht vorher nach der NAGATA-Technik angelegt worden ist.

In einem fakultativen vierten Schritt können weitere Feinkorrekturen, wie etwa die Vertiefung der Scapha und der Fossa triangularis oder die Entfernung von Haarbälgen vorgenommen werden

.

7.2.5 Rekonstruktion nach Nagata

Der Japaner Satoru NAGATA (1988) stellte eine neue Zweistufen-Methode der Ohrmuschelrekonstruktion vor. „Die erste Stufe beinhaltet die Herstellung und Implantation des Rippenknorpelgerüstes, und die zweite Stufe ist eine Ohrelevationsoperation.“ Besondere Sorgfalt bei der Gestaltung des Gerüstes wurde auf die Ausformung des Crus helicis, des Antitragus und der Incisura intertragica gelegt. Diese Konturen baute er dabei auf einer Knorpelplatte auf, so daß das Konstrukt aus „vier Etagen“ bestand (NAGATA S, 1993) (Abb. 88).

Die Cymba und das Cavum conchae bildeten die Basis oder die vierte Ebene, die Crus helices formte die dritte, die Fossa triangularis und die Scapha die zweite Etage (Abb. 88-3). Die Helix (Abb. 88-1), die Anthelix (Abb. 88-2), der Tragus (Abb. 88-2T und 88-6T) und der Antitragus schlossen die Konstruktion nach oben hin ab.

Zur Konstruktion dieses Gerüstes entnahm NAGATA die 6.-9. Rippen der gegenüberliegenden Seite, wobei das Perichondrium der Vorderfläche intakt blieb. Die Basis wurde aus der siebten und achten Rippe, die Helix und Crus helicis aus der neunten Rippe geformt. Der überschüssige Knorpel wurde zur Formung der Anthelix, dem Crus superior et inferior sowie zur Formung der Incisura intertragica und des Tragus verwandt. Jede Etage wurde mit Metalldraht an der Basis befestigt. Die übrigbleibende 6. Rippe wurde wieder subdermal an der Entnahmestelle eingebettet.

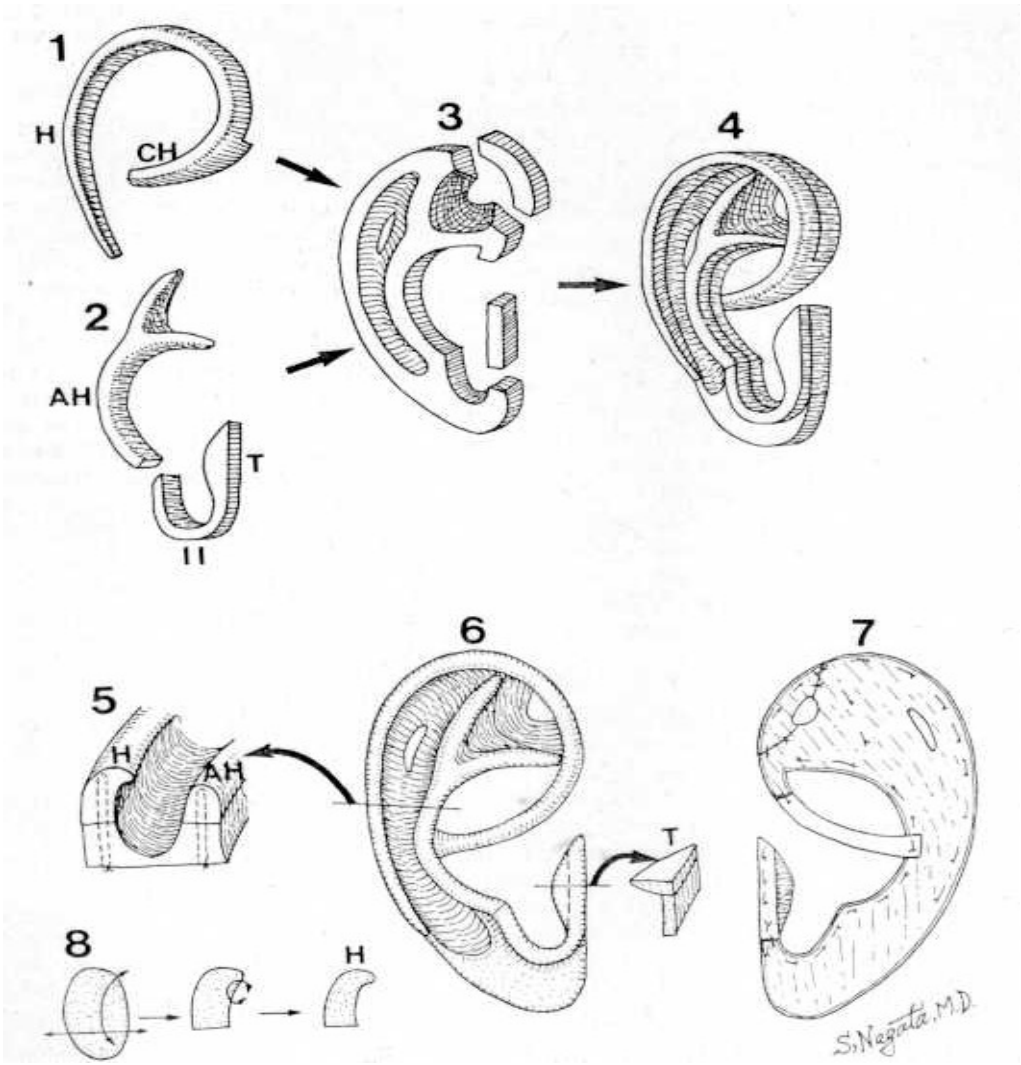

Abbildung 88: Fertigung des Gerüsts. Aus NAGATA S, 1993.

Seine W-förmige Schnittführung stand im Gegensatz zur sonst üblichen V-förmigen Schnittführung (NAGATA S, 1994a) (Abb. 89). „ Der W-förmige Hautschnitt wurde als ultimative Methode für Hautschnitte bei Ohrmuschelrekonstruktion unter anderen herausselektiert, weil hiermit die maximale Weite und Oberfläche gewonnen werden kann, ohne ein Hauttransplantat zu benutzen.“ (NAGATA S, 1993) Der vorher auf der Mastoidhaut eingezeichnete Bereich für das Gerüst wurde unterminiert und die Haut bis auf 1,5 mm bis 2 mm ausgedünnt, wobei der subdermale Gefäßplexus erhalten bleiben sollte. NAGATA zeigte in seiner Arbeit drei Versionen seines W-förmigen Hautschnittes, jeweils geringfügig modifiziert für eine Mikrotie vom Lobulus-Typ (Abb. 89), eine Mikrotie mit kleiner Concha (Abb. 90) oder für eine Mikrotie vom Concha-Typ (Abb. 91).

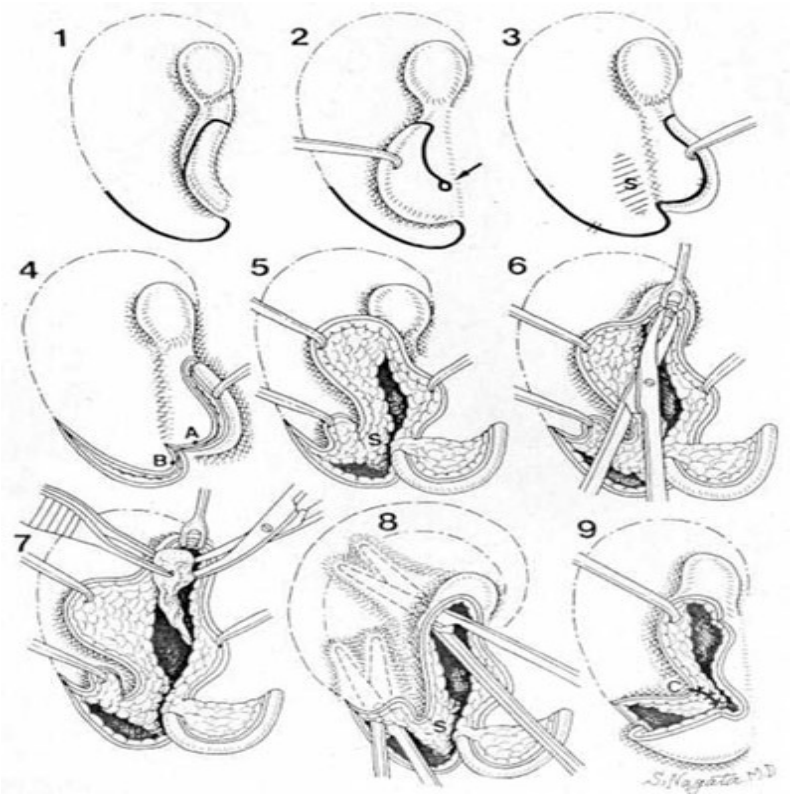

Abbildung 89: W-förmiger Hautschnitt und Präparation der Hauttasche bei Lobulus-Typ Mikrotie. Aus Nagata S, 1993.

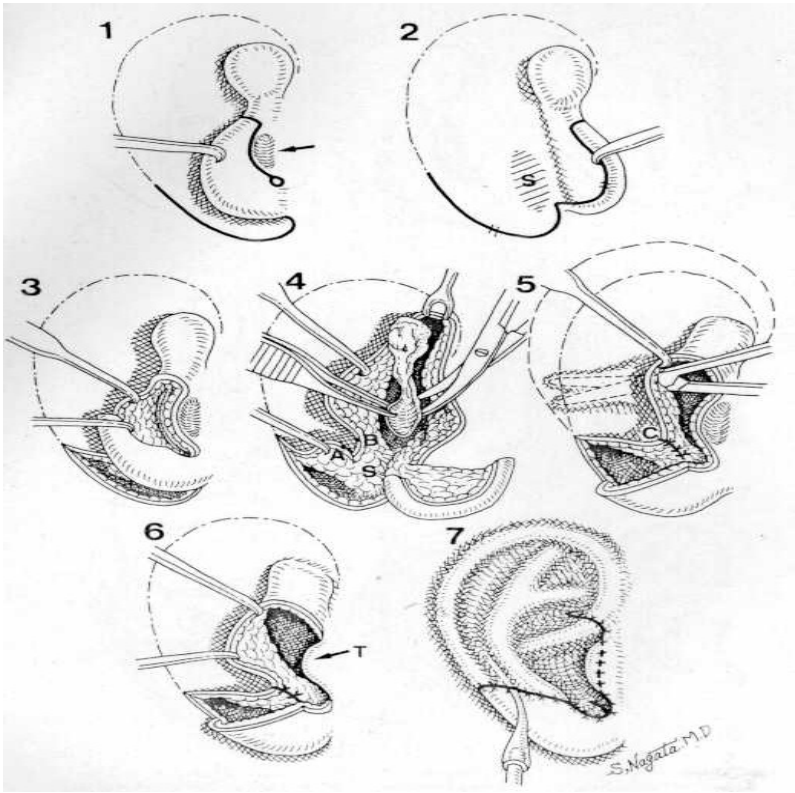

Abbildung 90: Hautschnitt und Präparation der Hauttasche bei Mikrotie mit kleiner Concha. Aus Nagata S, 1993.

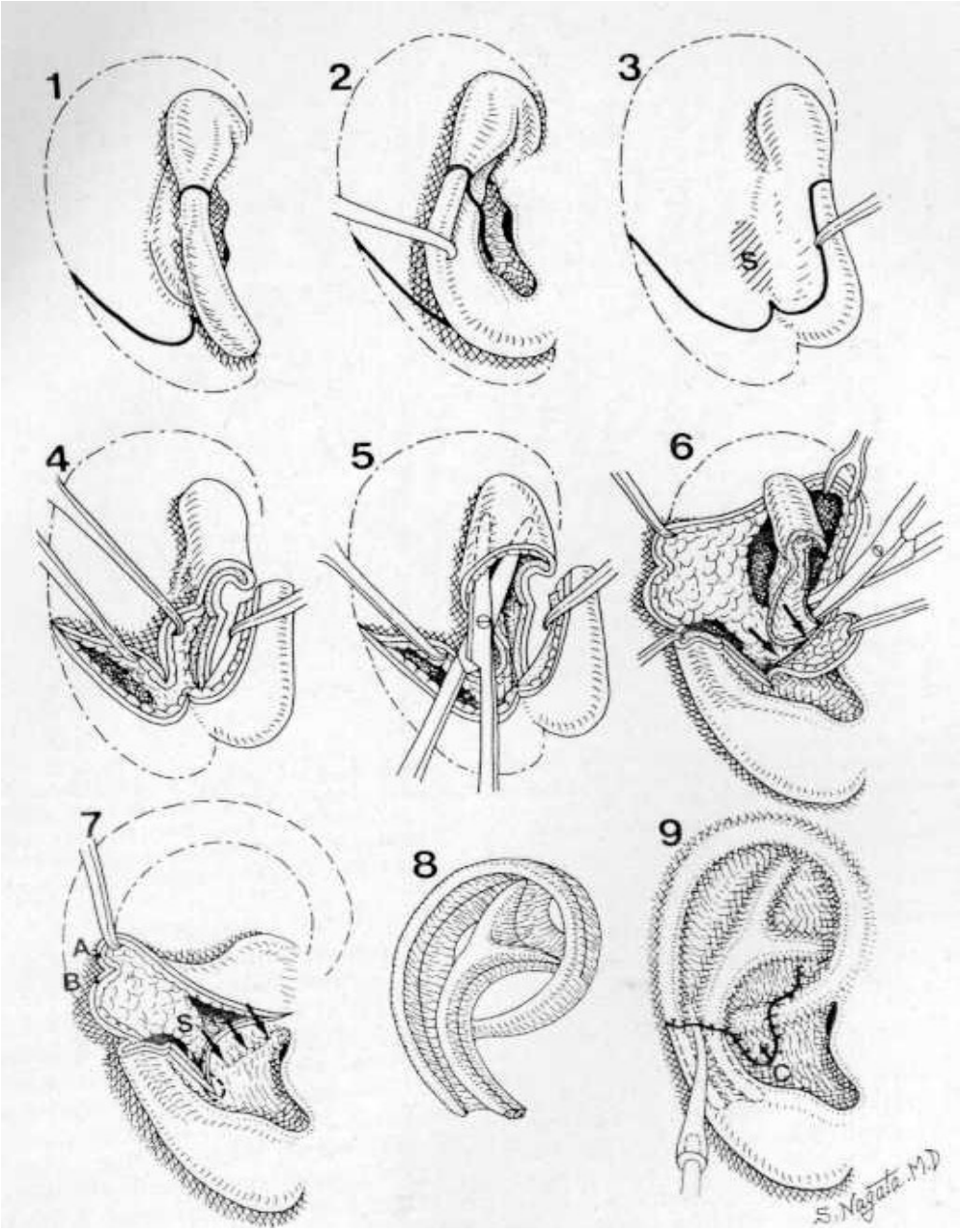

Abbildung 91: Hautschnitt und Präparation der Hauttasche bei Mikrotie vom Concha-Typ. Aus Nataga S, 1993.

In die so präparierte Hauttasche wurde das Knorpelgerüst eingebettet und mit Matratzennähten fixiert (Abb.92, 1-3). Die Haut wurde auch hier durch eine kleine Silikondrainage an das Gerüst adaptiert (Abb. 92-5). Um das Relief besser auszuformen, wurden gerollte Gazetupfer mit weiteren Matratzennähten in die jeweiligen Vertiefungen genäht (Abb. 92-6 und. 92-7).

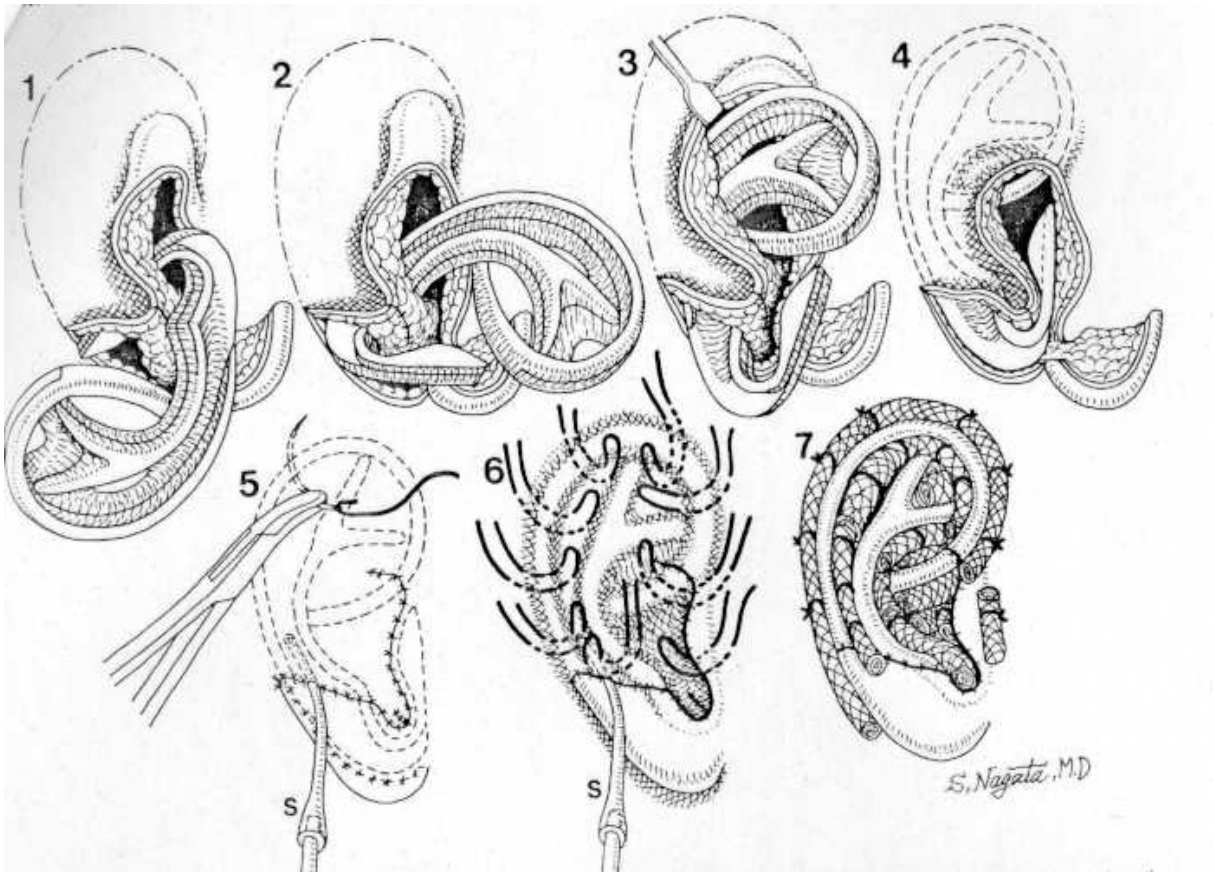

Abbildung 92: Insertion des dreidimensionalen Knorpelgerüstes. Aus NAGATA S, 1993.

Der zweite Schritt, die Elevation der Ohrmuschel, wurde durchschnittlich 6 Monate später durchgeführt. Dazu wurde aus der subdermalen Tasche die 6.Rippe entfernt und zu einem Halbmond mit ca. 1 cm Breite geschnitzt (Abb.93-3). Anschließend wurde dieser Halbmond auf der Ohrmuschelrückseite fixiert und mit einem Temporalisfaszienlappen umschlossen (Abb.93 4-6). Auf die Faszie wurde abschließend ein Vollhauttransplantat aus der Leistengegend genäht (Abb. 93-7 und 93-8).

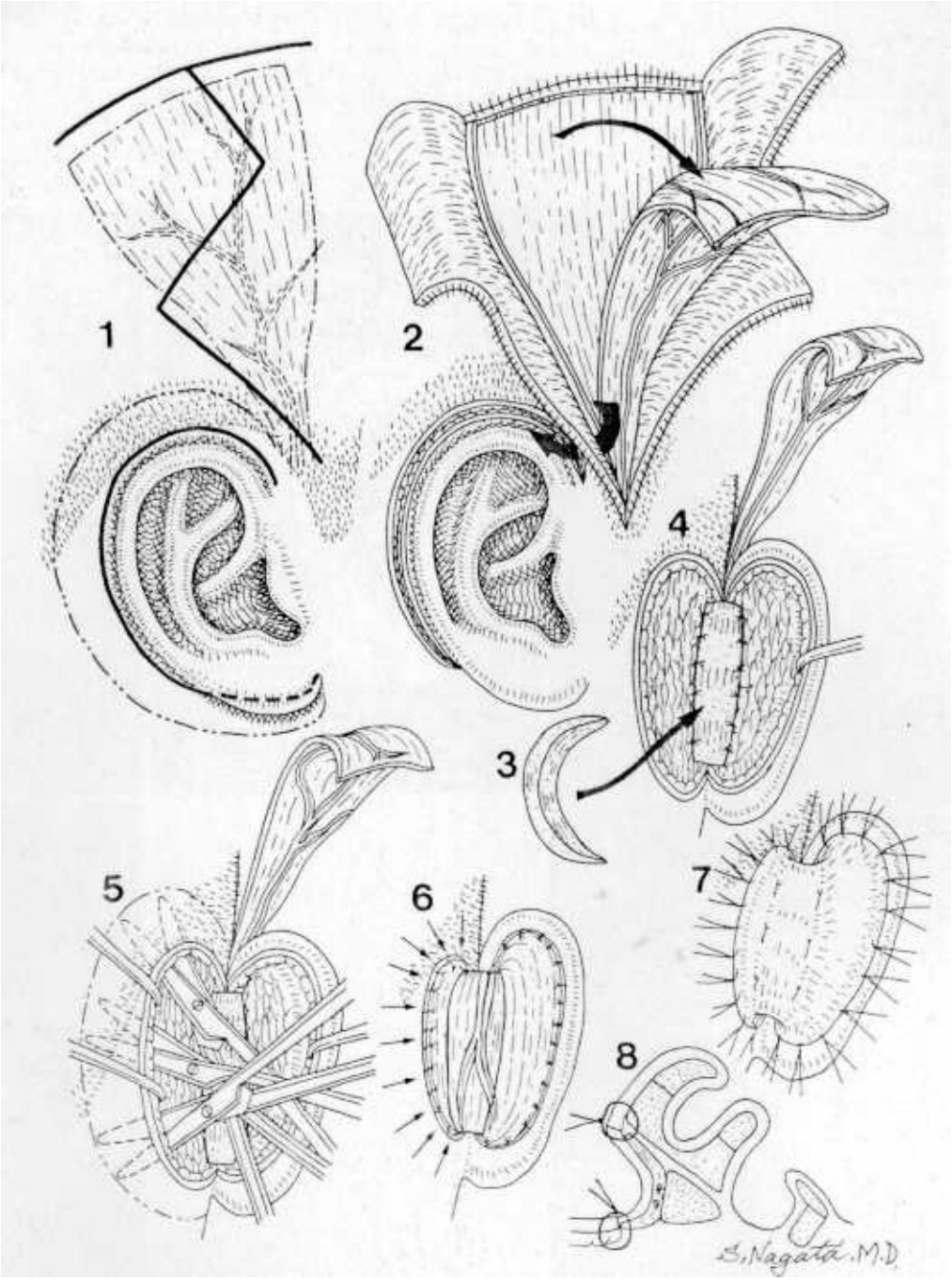

Abbildung 93: Zweiter Schritt mit Elevation der Ohrmuschel durch Knorpel, der in Temporalisfaszie eingeschlagen ist. Aus Nagata S, 1993.

8 Diskussion

Durch das Thema dieser Dissertation „Die chirurgischen Möglichkeiten der Ohrmuschelrekonstruktion bei Dysplasie dritten Grades“ sind folgende Fragen aufgeworfen worden:

1. Welche Bedeutung hat die Ohrmuschel für die Menschen?
2. Wann wurden die ersten Operationsverfahren entwickelt?
3. Welche Materialien wurden verwendet, und welche spezifischen Komplikationen gab es?
4. Welche Vor- und Nachteile haben die einzelnen Operationsmethoden in Bezug auf das ästhetische Ergebnis?

Zu 1.Bedeutung

Entgegen der weitverbreiteten Meinung, daß für den Menschen das Auge die größte Bedeutung besitzt, konnte gezeigt werden, daß dem Ohr schon 4000 Jahre vor Christi Geburt eine große Bedeutung zugesprochen wurde. Das Ohr wurde in vielen Religionen und Mythen als Ein- und Austrittspforte des Lebensgeistes verstanden. Diese Gedanken fanden sich auch im christlichen Glauben. Darin trat das Wort und damit der Geist Gottes durch das Ohr in den Gläubigen ein. Die Jungfrau Maria soll auf diese Weise zum Kind gekommen sein (DEMANDT A, 1978).

Weitere Bedeutungen, die z.B. auf den Charakter oder sogar die Intelligenz einer Person rückschließen ließen, wurden dargestellt. Unter anderem deshalb fand die Ohrmuschel auch vielfachen Eingang in die deutsche Sprache, meist in Form von Redewendungen.

Besondere Bedeutung für das Gesicht eines Menschen hat die Ohrmuschel aufgrund ihrer herausgehobenen Position. Daher wird ihre Form oder Größe an dritter Stelle nach Augen und Mund zur Beschreibung eines Gesichts angegeben (KNORR NJ et al., 1974).

BRENT (1992) und SIEGERT et al. (1996) befragten Patienten und ihre Angehörigen vor und nach einem Ohrmuschelaufbau. Beide fanden eine enge Korrelation zwischen Alter und empfundener Beeinträchtigung durch eine fehlende oder mißgebildete Ohrmuschel.

Bis zu 47,6% der Patienten (BRENT B, 1992) sahen sich durch eine Mißbildung stark oder schwer beeinträchtigt. SIEGERT et al. ermittelten sogar 79%. Postoperativ waren 98,2% bzw. 87% der Patienten nach einer abgeschlossenen Ohrmuschelrekonstruktion mit dem Operationsergebnis sehr zufrieden und fühlten sich emotional gestärkt. Leider erfaßten die beiden erwähnten Arbeiten nicht dieselben Kriterien, so daß ein direkter Vergleich zwischen den beiden Untersuchungen nicht möglich war.

Zu 2. Entwicklung der Operationsmethoden

Die ersten wenig detaillierten Beschreibungen einer Ohrmuschelrekonstruktion stammten vom indischen Subkontinent und lagen lediglich in Form einer englischen Übersetzung vor. Auch weitere frühe Verfahren wie z.B. von Tagliacozzi konnten nur sekundär zitiert werden. Mehrere Autoren (ZEIS E, 1863; MÜNDNICH K, 1962) äußerten Zweifel an der Echtheit der beschriebenen Operationen. Dieser Punkt konnte anhand der gesichteten Weltliteratur nicht geklärt werden.
Der erste sicher dokumentierte Rekonstruktionsversuch wurde von DIEFFENBACH (1845) durchgeführt, der sich allerdings auf die Bildung einer reinen Hautduplikatur beschränkte. Auch von SZYMANOWSKI (1870) versuchte eine Rekonstruktion mit einem reinen Hautlappen. Aber von den darauffolgenden Operateuren wurde recht schnell erkannt, daß nur ein Stützgerüst einer Ohrmuschelrekonstruktion dauerhaften Halt und Form geben konnte.
Bei dieser Literaturrecherche zeigte sich, daß RANDALL (1893) als erster ein Stützgerüst eingesetzt hat. Entgegen aller bisherigen Annahmen war RANDALL (1893) auch derjenige, der als erster ein Rippenknorpelgerüst in Erwägung zog. Aufgrund einer schlechten Patientencompliance setzte er jedoch Kaninchenknorpel ein. Bislang wurde davon ausgegangen, daß von SCHMIEDEN (1908) als erster diese Idee hatte. Ihm gebührt aber weiterhin die Ehre, als erster ein Gerüst aus autogenem Rippenknorpel implantiert zu haben.

Alle heutigen Rekonstruktionsverfahren mit autogenem Rippenknorpel basieren auf den Arbeiten von TANZER (1959). Nach weiteren Verfeinerungen des Gerüstes durch BRENT (1974) ist heute die Methode nach NAGATA (1993) das Rekonstruktionsverfahren, welches dem komplizierten Aufbau der Ohrmuschel am ehesten gerecht wird.
Nach vorliegender Literatur wurde das erste allogene Material in der Ohrmuschelrekonstruktion von HACKER (1901) eingesetzt. Da er allerdings Vaseline verwendete, war sein Versuch von vornherein zum Scheitern verurteilt. In den 60er bis 80er Jahren kamen mit dem Silikon und dem porösen Polyethylen zwei Kunststoffe zur Anwendung, die laut der zitierten Literatur ebenfalls gute kosmetische Ergebnisse ermöglichen.

Zu 3. Materialien und ihre spezifischen Komplikationen

Da die ersten rekonstruktiven Ergebnisse nicht überzeugend waren, wurde im 20. Jahrhundert intensiv nach einem geeigneten Material für ein Stützgerüst geforscht. Zum Einsatz kamen allogene Materialien wie zum Beispiel Elfenbein, Silber oder Silikon sowie autogene Materialien wie Beckenknochen, Ohrmuschelknorpel oder Rippenknorpel. Des Weiteren wurden auch homogene Materialien wie mütterlicher Knorpel oder Knorpel von Leichen verpflanzt.
Die Anfang des 20. Jahrhundert verwendeten weichen Materialien wie Kautschuk oder Vaseline waren unbrauchbar, da sie wenig formstabil waren und eine schlechte Bioverträglichkeit aufwiesen. Daher kam es zu Formverlust und Abstoßungsreaktionen.
Die harten Materialien wie Elfenbein, Metall, Silber-, Stahl- und Tantalumdraht, Knochen oder Acryl wiesen im Gegensatz dazu ein anderes Problem auf. Sie waren zwar sehr formstabil, aber aufgrund der Materialbeschaffenheit kam es zu Drucknekrosen und Abstoßungsreaktionen. Eine Verletzung der rekonstruierten Ohrmuschel führte regelmäßig zum kompletten Verlust des Gerüstes. Kombinationsgerüste mit Knorpel zeigten ähnliche Probleme.
Lediglich bei weicheren Kunststoffen wie Silikon oder porösem Polyethylen konnten längerfristige Erfolge verzeichnet werden. Von 15 Chirurgen, die Silikon implantiert

hatten, mußten 14 wiederholt Gerüste entnehmen. Die Komplikationsrate ließ sich durch das Umwickeln des Gerüst mit einem autogenem Faszienlappen reduzieren.
4 Autoren setzten massive Polyethylengerüste ein. Leider sind die Angaben über die Verläufe unzureichend. So berichtete WHITE und RUBIN (1956)
über einen 6-jährigen unkomplizierten Verlauf, um in einer späteren Publikation die Versuche mit Polyethylen als gescheitert zu erklären, ohne die Gründe dafür zu nennen. Ein weiterer Autor beschrieb einen komplikationslosen Verlauf, während die anderen beiden Autoren (PENNISI VR et al., 1962; EDGERTON MT, 1969) mehrfache Verluste der Gerüste einräumen mußten.
BERGHAUS (1988) setzte poröse Polyethylengerüste ein und konnte einen zweijährigen komplikationslosen Verlauf beschreiben. Dieses letzte Gerüst umhüllte er ebenfalls mit einem Faszienlappen. Weitere Publikationen zu diesem Verfahren und seinen Ergebnissen fanden sich in der jüngsten Literatur allerdings keine.

Bei allogenem Knorpel oder bei Kombinationsversuchen mit xenogenem Knorpel standen die Abstoßungsreaktionen im Vordergrund. Insgesamt 15 Autoren verwendeten allogenen Rippenknorpel als Stützgerüst, von denen 11 von Teil- oder Totalresorption ihrer Gerüste berichteten. Lediglich in der russischen Literatur wurde über gute Erfolge dieser Operationsmethode bis 1980 berichtet. Auch die Arbeiten über allogenen Ohrknorpel zeigten meist negative Ergebnisse. Von 4 Operateuren, die dieses Rekonstruktionsverfahren anwendeten, mußten 2 ihr Gerüst wieder entnehmen.

Seit den 50er Jahren des letzten Jahrhunderts setzte sich immer mehr der autogene Rippenknorpel als Rekonstruktionsmaterial der ersten Wahl durch. Vielfach wurde hervorgehoben, daß dieses Material keine Resorptionserscheinungen zeige. In der Literatur fanden sich jedoch immer wieder Hinweise auf Resorptionserscheinungen und Verstreichen der Konturen, was wahrscheinlich ebenfalls auf eine Resorption zurückzuführen ist. Zu dünne Hautbedeckung führte zu Hautnekrosen. Die Inzidenz dieser Komplikationen war allerdings deutlich niedriger.
In einer von TOPLAK (1986) durchgeführten Studie zeigten die Rekonstruktionen mit autogenem Rippenknorpel und die in einen Faszienlappen eingeschlagenen Silikongerüste ähnlich gute Resultate und eine ähnliche Häufigkeitsverteilung der Komplikationen.

Zu 4. Operationsmethoden und ästhetische Ergebnisse.

Eine genaue Bewertung der Operationstechniken und ihrer ästhetischen Ergebnisse war anhand der durchgeführten Quellenstudie nur eingeschränkt möglich, da viele Autoren, insbesondere die der sehr frühen Rekonstruktionsversuche, nur wenige Angaben zu ihren Ergebnissen machten. Außerdem bewerteten viele Autoren ihre eigene Methode über einen relativ kurzen Beobachtungszeitraum. Fast alle Autoren, die allogene Materialien verwendeten, berichteten – wie bereits oben erwähnt - von Hautnekrosen, Abstoßungsreaktionen oder Resorptionen. Bei einigen Operateuren ließ sich dies nur indirekt aus der Tatsache schließen, daß sie nach Versuchen mit allogenen Materialien, in späteren Publikationen über Rekonstruktionen mit autogenem Knorpel schrieben.

Während in den 60 er und 70er Jahren des letzten Jahrhunderts vielversprechende Versuche mit Silikon durchgeführt wurden, fanden sich in jüngerer Zeit keine weiteren Publikationen zu diesem Stützmaterial.
Das in den 80er Jahren eingesetzte poröse Polyethylen als Stützgerüst zeigte ebenfalls gute Ergebnisse. Aber auch hier fanden sich seit 1994 (Jones C und Wellisz T, 1994) keine weiteren Publikationen.

Seit Mitte des letzten Jahrhunderts setzte sich die Ohrmuschelrekonstruktion mit autogenem Rippenknorpel immer mehr durch. Diese Operationsmethode ist untrennbar mit den Namen TANZER, BRENT, NAGATA und WEERDA verbunden. Während TANZER zum ersten Mal der Mehrstufigkeit des Ohrmuschelgerüstes gerecht wurde, verfeinerte BRENT die Form und die Konturen. Das von NAGATA entwickelte Rekonstruktionsverfahren und die Modifikation nach WEERDA werden weitgehend dem grazilen Aufbau der Ohrmuschel gerecht und ermöglichen dadurch ästhetisch anspruchsvolle und für die Patienten sehr zufriedenstellende Ergebnisse.

Eine Vergleichbarkeit der einzelnen Operationsmethoden war nur anhand der Literaturangaben möglich. Darin verwiesen allerdings alle Autoren über zumindest anfänglich gute Ergebnisse. Nur die Arbeit von BRENT (1992), in der 273 Ohrmuschelrekonstruktionen über einen Zeitraum von 20 Jahren evaluiert wurden, ließ einen gewissen Rückschluß über die Langzeitergebnisse eines Rekonstruktionsverfahrens zu. Allerdings hatte auch er seine Methode immer weiter modifiziert und verfeinert. BRENT berichtete von Verlusten von Silikongerüsten aufgrund kleinerer Verletzungen über einen Zeitraum von bis zu 12 Jahren nach der Implantation. Im Gegensatz dazu hat er kein einziges Rippenknorpelgerüst nach dem 10. postoperativen Tag verloren, obwohl 40 der rekonstruierten Ohrmuscheln schwerere Verletzungen erlitten hatten. Somit bedeuten rekonstruierte Ohrmuscheln aus Rippenknorpel ganz klar eine höhere Lebensqualität für den Patienten, da er sich keine Sorgen machen muß sein Ohr durch eine Hautverletzung verlieren zu können.

Eine vergleichende Untersuchung über die ästhetischen Operationsergebnisse, gegebenenfalls auch bei unterschiedlichen Operationsmethoden fand sich in der Literatur nicht. Aufgrund der vorher beschriebenen höheren Lebenserwartung eines Rippenknorpelgerüstes werden heute nach eingehendem Literaturstudium überwiegend solche Gerüste implantiert. Sicherlich hängt das Operationsergebnis und ein gutes Langzeitergebnis und eine geringe Komplikationsrate sehr vom persönlichen Können und dem Ausbildungsstand des Operateurs ab.

9 Zusammenfassung

Der steigende ästhetische Anspruch an das äußere Erscheinungsbild eines Individuums, der über die Medien fast täglich vermittelt wird, steigert das Bedürfnis nach körperlicher Perfektion.

Neben kosmetischen Problemen und kleinsten Fehlbildungen stellen vor allem komplexe Fehlbildungen wie die Dysplasie dritten Grades der Ohrmuschel große Anforderungen an den Operateur. Dabei ist neben dem chirurgisches Können auch ein großer organisatorischer Aufwand zur optimalen Betreuung von Patienten und Angehörigen nötig, um ein ästhetisch anspruchsvolles Resultat zu erzielen.

Diese Arbeit versucht, die Motivation der Patienten oder der Eltern der kleinen Patienten sowie der Operateure verständlich zu machen. Dazu wird sowohl die soziokulturelle und die psychosoziale Bedeutung der Ohrmuschel als auch die Entwicklung der Ohrmuschelrekonstruktion dargestellt.

So hat sich die Ohrmuschelrekonstruktion bei Verlust der Ohrmuschel oder bei Dysplasie III.Grades innerhalb von 150 Jahren von einem scheinbar unlösbaren Problem über zunächst unbefriedigende Resultate zu einem ästhetisch überzeugenden Verfahren entwickelt. Die Patienten, die Familie und die Operateure besitzen heute realistische Ausblicke, diese Mißbildung zu beheben.

Die ersten Operationen, wie die von SZYMANOWSKI (1870), waren echte Pionierleistungen mit völlig unbekannten Operationsanforderungen.

Bald wurde klar, daß ästhetischen Vorstellungen entsprechende Resultate nur mit einem Stützgerüst unter der Haut zu erreichen waren. Daher war der Anfang dieses Jahrhundert vor allem durch die Suche nach dem geeigneten Stützgerüstmaterial gekennzeichnet.

1908 wurde die erste Rekonstruktion mit Rippenknorpel von SCHMIEDEN durchgeführt, mit dem Material, welches heute bei fast allen Operationen verwendet wird. Allerdings wurden über mehr als 50 Jahre lang die verschiedensten Materialien zur Implantation versucht, bevor sich der Rippenknorpel durchsetzen konnte.

Im Rahmen des in der industriellen Entwicklung auftauchenden Zukunftsglaubens, erwartete man Großes von neuen Kunststoffen wie dem Silikon, welches bei anderen plastischen Operationen erfolgreich eingesetzt worden war. Langfristig konnte aber weder Kunststoff noch ein anderes Material als autogener Rippenknorpel

überzeugende Ergebnisse in dem sehr schwierigen Operationsgebiet liefern. Weil die Ansprüche an ein ästhetisches Äußeres immer weiter gestiegen sind und immer weiter steigen, wurden die Gerüste immer graziler und die bedeckende Haut immer dünner.
Waren die ersten Patienten vor allem Erwachsene, die meist einen traumatischen Ohrmuschelverlust erlitten hatten, wurden seit Ende des Zweiten Weltkrieges die meisten Operationen an Kindern mit kongenitalen Mißbildungen durchgeführt. Daraus ergaben sich neue Probleme, wie z.B. mangelnde Verfügbarkeit von Rippenknorpel und weiteres Wachstum der Patienten.

Als Alternative zur operativen Rekonstruktion wurde auf die epithetische Versorgung der Ohrmuschel eingegangen. Vor allem seit der Einführung des Silikons in die Epithetik und neuer Färbungen mag sie für einige Patienten eine Möglichkeit sein, allerdings wird sie nie das Gefühl einer eigenen Ohrmuschel, aus eigenem „Fleisch und Blut“ ersetzen können. Bei tumorbedingten Ohrmuschelverlusten ist aufgrund des meist hohen Alters der Patienten und um Rezidive frühzeitig zu erkennen, die Epithese die kosmetische Wiederherstellungsmethode der Wahl.
Bei Kindern wird die Ohrmuschel chirurgisch mit Rippenknorpel rekonstruiert, weil sie im Lauf ihres Lebens ein Normalitätsgefühl für dieses Ohr entwickeln. Mit den heutigen operativen Methoden, können, wenn sie von einem geübten Operateur ausgeführt werden, fast allen ästhetischen Aspekten genügende Ergebnisse erzielt werden.

10 Anhang

10.1 Literaturverzeichnis

1. **Abraham K:**
   Ohrmuschel und Gehörgang als erogene Zone.
   Psychoanalytische Studien II, Conditio Humana, Frankfurt, 182-184 (1971)
2. **Adams WM:**
   Construction of upper half of auricle utilizing composite concha cartilage graft with perichondrium attached on both sides.
   Plast Reconstr Surg 16, 88-95 (1955)
3. **Adamson JE, Horton CE, Crawford HH:**
   The growth pattern of the external ear.
   Plast Reconstr Surg 36, 466-470 (1965)
4. **Aguilar EF:**
   Auricular reconstruction of congenital microtia.
   Laryngoscope 106 (12), 1-26 (1996)
5. **Aiache AE Chen Ming T:**
   Reconstruction of a traumatic subtotal war loss with two skin tubes.
   Plast Reconstr Surg 49, 86-88 (1972)
6. **Alexandrov NM:**
   A method of plastic repair with the aid of Filatov´s tubed flap in the formation of the external ear.
   Vestn Otorinolaringol 25, 24-29 (1963)
7. **Allison GR:**
   Anatomy of the external ear.
   Clin Plast Surg 5 (3), 419 (1978)
8. **Altmann F:**
   Zur Anatomie und formalen Genese der Atresia auris congenita.
   Mschr Ohrenheilkd 67, 917-968 (1933)
9. **Altmann F:**
   Malformation.
   Arch Otolaryngol 54, 115-139 (1951)
10. **Angerstein W:**
    Das menschliche Ohr im Spiegel der Kunst.
    Antrittsvorlesung Heinrich Heine Universität Düsseldorf, (1998)
11. **Anson B, Bast T:**
    Developmental anatomy of the ear.
    In: Shambaugh G, Glasscock M eds: Surgery of the Ear 3rd. Ed. Philadelphia: WB Saunders, (1980)

12. **Arey LB:**
Developmental Anatomy.
WB Saunders 6th Ed. Philadelphia, (1954)

13. **Arriaga M, Curtin H, Takahasi H, Hirsch BE, Kamerer DB:**
Staging proposal for external auditory meatus carcinoma based on preoperative clinical examination and computed tomography findings.
Ann Otol Rhinol Laryngol 99 (9), 714-721 (1990)

14. **Aufricht G:**
Total ear reconstruction.
Plast Reconstr Surg 2, 297-306 (1947)

15. **Avelar JM, Psillakis JM:**
Microtia: total reconstruction of the auricle in one single operation.
Br J Plast Surg 34 (2), 224-227 (1981)

16. **Bäckdahl M:**
Reconstruction of the external ear with the use of maternal cartilage.
Br J Plast Surg 7, 263-273 (1954)

17. **Baena Destro MW, Speranzini MB:**
Total Reconstruction of the Auricle after Traumatic Amputation.
Plast Reconstr Surg 94 (6), 859-864 (1994)

18. **Baker DC, Converse JM:**
Correction of protruding ears: A 20 year retrospective.
Aesthetic Plast Surg 3, 29-39 (1979)

19. **Ballantyne JW:**
The teratological records of Chaldea.
Teratologia 1, 127 (1894)

20. **Bardach J, Radziminski A:**
Plastique du pavillon de l` oreille dans le cas de microtie.
Rev Laryngol Otol Rhinol 83, 889-902 (1961)

21. **Bardach J, Radziminski A:**
Some Problems of Auricle Reconstruction in microtia.
Acta Chir Plast 6, 264-270 (1964)

22. **Bardeleben von K:**
Handbuch der Anatomie des Menschen Bd 5 (2).
Verlag Gustav Fischer, Jena, 217-293 (1897)

23. **Bardsley AF:**
Primary reconstruction of a severed ear fragment using a flap of temporo-parietal fascia.
Br J Plast Surg 39, 524-525 (1986)

24. **Barinka L:**
Reconstruction of the auricle.
Acta Chir Plast 21, 4 (1979)

25. **Baudet J, Tramond P, Massard JF, Goumain M:**
Les reimplantations du pavillon de l´oreille mutilee.
Rev Laryngol Otol Rhinol 93 (5), 241-256 (1972)

26. **Bauer BS:**
Reconstruction of the microtic ear.
J Pediatr Surg 19 (4), 440-445 (1984)

27. **Beck JC:**
The Anatomy, Psychology, Diagnosis and Treatment of Congenital Malformation.
Laryngoscope 25, 813 (1925)

28. **Beck KJ:**
Die Krankheiten des Gehörorganes.
Buchhandlung Karl Groos, Heidelberg, 209 (1827)

29. **Berendes I:**
Paulus von Aeginea: Sieben Bücher.
Verlagshandlung Vormals, EJ Brill 491, 569-570 (1914)

30. **Berghaus A, Axhausen M, Handrock M:**
Poröse Kunststoffe für die Ohrmuschelplastik.
Laryngol Rhinol Otol 62 (7), 320-327 (1983)

31. **Berghaus A:**
Porecon implant and fan flap: a concept for reconstruction of the auricle.
Facial Plast Surg 5, 451-457 (1988)

32. **Bhishagratna KKL:**
Ancient ear-lope and rhinoplastic operations in india. From the Sushruta Samhita 600 BC.
Plast Reconstr Surg 43 (5), 515-522 (1969)

33. **Biedermann H:**
Das Ohr.
In: Knaurs Lexikon der Symbole, 314-315 (1982)

34. **Blair VP:**
Reconstruction surgery of the face.
Surg Gynecol Obstet 34, 701-716 (1922)

35. **Blake GB, Wilson JSP:**
Malignant tumor of the ear and their treatment.
Br J Plast Surg 27 (1), 67-76 (1974)

36. **Blake HE:**
Prefabricated autogenous ear cartilages.
Br J Plast Surg 1, 220-231 (1949)

37. **Blass K, Bartholomé W:**
Echte Polyotie, eine seltene frühembryolnale Entwicklungsstörung.
HNO 24, 309-310 (1976)

38. **Blauert J:**
Räumliches Hören.
In: Hirzel, Stuttgart, 25-56 (1974)

39. **Bluestone CD, Parkin JL, Farmer JC:**
Continuing Education in Otolaryngology, Section I: Congenital Problems.
American Academy of Otolaryngology, September-October, 1978 Rochester, Minnesota, (1978)

40. **Bol D, de Klein A:**
Über einen Fall von Polyotie.
Acta Otolaryngol 1, 187 (1918)

41. **Brander T:**
Zur Kenntnis der Ätiologie der Ohranhänge.
Acta Derm Venerol 20, 213-222 (1939)

42. **Branemark PI:**
Introduction to osseointegration.
In: Branemark PI, Zarb G, Albrektsonn T: Tissue integrated protheses Chicago: Quintessence Publishing Co, Inc, 11-76 (1985)

43. **Brent B:**
Ear reconstruction with an expansible framework of autogenous rib cartilage.
Plast Reconstr Surg 53, 619-628 (1974a)

44. **Brent B:**
zit.nach Converse 1977, (1974b)

45. **Brent B:**
Reconstruction of ear, eyebrow, and sideburn in the burned patient.
Plast Reconstr Surg 55, 312-317 (1975)

46. **Brent B:**
The Acquired Auricular Deformity.
Plast Reconstr Surg 59 (4), 475-485 (1977)

47. **Brent B:**
The correction of microtia with autogenous cartilage grafts I.
Plast Reconstr Surg 66 (1), 1-12 (1980a)

48. **Brent B:**
The correction of microtia with autogenous cartilage II.
Plast Reconstr Surg 66 (1), 13-21 (1980b)

49. **Brent B, Byrd MS:**
Secondary Ear Reconstruction with Cartilage grafts.
Plast Reconstr Surg 72 (2), 141-151 (1983)

50. **Brent B, Upton J, Acland RD, Shaw WW, Finseth FJ, Rogers C, Pearl RM, Hentz VR:**
Experience with the temporoparietal fascial free flap.
Plast Reconstr Surg 76 (2), 177-188 (1985)

51. **Brent B:**
Total auricular construction with sculpted costal cartilage.
In: Brent B: The Artistry of Reconstructive Surgery. St. Louis: C.V. Mosby Co., 113-127 (1987)

52. **Brent B:**
Auricular Repair with Autogenous Rib Cartilage Grafts: Two Decades of Experience with 600 Cases.
Plast Reconstr Surg 90, 355-374 (1992)

53. **Broadbent TR, Matthews VL:**
Artistic relationships in surface anatomy of the face: application to reconstructive surgery.
Plast Reconstr Surg 20, 1 (1957)

54. **Brown HE:**
Congenital skin defect: Report of case.
Tr Am Soc Plast Reconstr Surg 12, 34 (1943)

55. **Brown JB, Cannon B, Lischer C, Davis WB, Moore A:**
Surgical substitutions of the external ear. Simplified local flap method of reconstruction.
Surg Gynecol Obstet 84, 192-196 (1947)

56. **Brown JB, Fryer MP, Morgan LR:**
Problems in reconstruction of the auricle.
Plast Reconstr Surg 43 (6), 597-604 (1969)

57. **Bumsted RM, Ceilley RI:**
Auricular malignant neoplasms.
Arch Otolaryngol Head Neck Surg 108, 225-231 (1982)

58. **Burkhardt L, Burkhard I:**
Die Gestaltung des äußeren Ohres als konstitutionspathologisches Merkmal.
Menschliche Vererbung und Konstitutionslehre, Bd 29, 496-516 (1949)

59. **Cahil JA:**
Complete avulsion of the scalp and loss of right ear.
Surg Gynecol Obstet 66, 459-465 (1938)

60. **Campbell G:**
Otoplasty: something old, something new.
Br J Plast Surg 36 (2), 262-266 (1983)

61. **Caroll DB:**
Experiences with silastic implants and autogenous cartilage in the treatment of microtia.
In: Tanzer RC, Edgerton MT, Symposium on reconstruction fo the auricle Mosby, St. Louis, 69-76 (1974)

62. **Ceilley RI, Bumsted RM, Smith WH:**
Malignancies on the external ear: methods of ablation and reconstruction of defects.
J Dermatol Surg Oncol 5, 762-767 (1979)

63. **Celsus:**
De re medica.
zit. Nach Zeiss, (0)

64. **Champdor A:**
Kunst Mesopotamiens. Herder-Verlag, Freiburg, 1-207 (1964)

65. **Chamrath G:**
Lexikon des guten Tones, Berlin, 157 (1953)

66. **Claus G:**
Die Kriegsverletzungen des Ohres, der inneren Nase und der Nebenhöhlen.
In: Borchard A, Schmieden V: Kriegschirurgie 3. Aufl. Johann Ambrosius Barth, Leipzig, 408 (1937)

67. **Cloutier AM:**
Total ear reconstruction.
Trans Fourth Internat Cong Plast Surg, Rome, 654-659 (1967)

68. **Coccaro PJ, Becker MH, Converse JM:**
Clinical and radiographic variations in hemifacial microsomia.
Birth Defects Orig Artic Ser 11 (2), 314-324 (1975)

69. **Cocheril M:**
De la restauration du pavillon de l´oreille.
Rev Laryngol Otol Rhinol 16, 445-457 (1894)

70. **Coelst M:**
De l´emploi des greffes libres d´epaisseur totale dans la cure chirurgicale de la microtie.
Rev Chir Struct 8, 155-160 (1938)

71. **Cohen BJ, Melisi J, Cohen MH:**
Ear preservation in the surgical treatment of auricular melanoma.
Head Neck 12, 346-351 (1990)

72. **Cohen MM:**
Variability versus Incidental Findings in the First and Secon Branchial Arch Syndrome: Unilateral Variants with Anophthalmia.
Birth Defects Orig Artic Ser 7, 103 (1971)

73. **Congdon ED, Rowhanavongse S, Varamisara P:**
Human congenital auricular and juxtaauricular fossae, sinuses and scars (including the so-called aural and auricular fistulae) and the bearing of their anatomy upon the theories of their genesis.
Am J Anat 51, 439 (1932)

74. **Converse JM:**
Reconstrution of the external ear by prefabricated framework.
Plast Reconstr Surg 5, 148 (1950)

75. **Converse JM:**
construction of the auricle in congenital microtia.
Plast Reconstr Surg 32 (4), 425-438 (1958)

76. **Converse JM:**
Reconstruction of the auricle Part 1.
Plast Reconstr Surg 22 (2), 150-163 (1958a)

77. **Converse JM:**
Reconstruction of the auricle part 2.
Plast Reconstr Surg 22 (3), 230-249 (1963)

78. **Converse JM:**
Construction of the auricle in unilateral congenital microtia.
Trans Fourth Internatl Cong Plast Surg Rome, 619-634 (1967)

79. **Converse JM, Coccaro PJ, Becker M, Wood-Smith:**
On hemifacial microtia. The first and second branchial arch syndrome.
Plast Reconstr Surg 51 (3), 268-279 (1973)

80. **Converse JM, Wood-Smith D, McCarthy JG, Coccaro PJ, Becker MH:**
Bilateral Facial Microsomia. Diagnosis, Classification, Treatment.
Plast Reconstr Surg 54 (4), 413 (1974)

81. **Converse JM, Brent B:**
Acquired Deformities.
Head Neck, 1724-1772 (1977)

82. **Conway H:**
Congenital anomalies of the head and neck.
Plast Reconstr Surg 36 (1), 71-79 (1948)

83. **Conway H, Howell JA:**
Carcinoma of the external ear.
Plast Reconstr Surg 20 (1), 45-54 (1957)

84. **Conway H, Neumann CG, Gelb J, Leveridge LL, Joseph JM:**
Reconstruction of the external ear.
Ann Surg 128 (2), 226-239 (1965)

85. **Cook TA, Miller PJ:**
Auricular reconstruction.
Facial Plast Surg 11 (4), 319-329 (1995)

86. **Cotin G, Muler H, Jost G:**
La chirurgie reparatrice du pavillon de lß orelle et du conduit auditif externe dans les aplasies et les amputations. Utilisation d´une coquille osseuse mastoidienne.
Ann Chir Plast 23, 45-49 (1978)

87. **Cronin TD:**
Use of a silastic frame for total and subtotal reconstruction of the external ear.
Plast Reconstr Surg 37 (6), 399-405 (1966)

88. **Cronin TD, Greenberg RL, Brauer RO:**
Follow-up study of silastic frame for reconstruction fo external ear.
Plast Reconstr Surg 42 (6), 522-529 (1968)

89. **Cronin TD:**
Use of Silastic frame for construction of the auricle.
Tanzer RC, Egerton MT eds. Symposium ot Reconstructon of the Auricle. St. Louis: C.V.: C.V. Mosby Co, 33-45 (1974)

90. **Cronin TD, Ascough BM:**
Silastic ear construction.
Clin Plast Surg 5(3), 367-378 (1978)

91. **Curtin JW, Bader KF:**
Improved techniques for the successful silicone reconstruction of the external ear.
Plast Reconstr Surg 44 (4), 372-377 (1969)

92. **Curtis H:**
A plastic operation to restore part of the ear. Using a silver wire frame.
Lancet 2, 1094 (1920)

93. **Czermak J, Czermak J:**
Über das Ohr und das Hören.
Sammlung gemeinverständlicher wissenschaftlicher Vorträge VIII Heft 169, Berlin, 3 (1873a)

94. **Czermak J, Czermak J:**
Über das Ohr und das Hören.
Sammlung gemeinverständlicher wissenschaftlicher Vorträge VIII Heft 169, Berlin, 20-21 (1873b)

95. **Darwin C:**
Die Abstammung des Menschen und die geschlechtliche Zuchtwahl.
Deutsch von JV Carus, Bd.I Stuttgart, (1875)

96. **Davidsson A, Hellquist HB, Villman K, Westman G:**
Malignant melanoma of the ear.
J Laryngol Otol 107 (9), 798-802 (1993)

97. **Davis JE:**
Cirurgia plastica de la oreja.
Clinica y Cirugia Otologica. Editor Anselmo Hernandez Bibliografica Argentina Buenos Aires, 1009 (1958)

98. **Davis JE:**
On auricular reconstruction.
Internatl Microform J Aestetic Plast Surg Otoplasty, (1972)

99. **Davis JE:**
Auricular Reconstruction .
In: Saad MN, Lichtveld P, eds. Reviews in Plastic Surgery. Amsterdam: Excerpta Medica, 109-140 (1974)

100. **Davis JE:**
Repair of severe cup ear deformities.
In: Tanzer RC, Edgerton MT eds. Symposium ot Reconstructon of the Auricle. St. Louis: C.V. Mosby Co., 134-139 (1974)

101. **Davis JE:**
Aesthetic and Reconstructive Otoplasty.
Springer, New York, (1987)

102. **Davis JE, Hernandez HH:**
History of the aesthetic surgery of the ear.
In: Gonzalez-Ulloa M, The creation of aesthetic plastic surgery, Springer-Verlag, New York, 120 (1985)

103. **Davis JS:**
Plastic Surgery, Its Principles and Practice.
P Blakiston´s Son&Co, Philadelphia, 394-426 (1941)

104. **Davis WB:**
Congenital deformities of the face.
Surg Gynecol Obstet 61, 201 (1935)

105. **Dehesdin D, Andrieu-Guitrancourt J Hemet J Cauchois P Marie JP Vinel V:**
Tumeurs glandulaires du con duit auditif externe.
Ann Otolaryngol Chir Cervicofac 110 (2), 70-74 (1993)

106. **Della Porta B:**
De Humana Physiognomonia Ioannis Baptistae Portae Neapolitani Libri IIII, Hannover, (1593).
zit nach Wenig S, Die Ohrmuschel in physiognomischer und anthropologischer Sicht. Die Betrachtungsweisen der Formvarianten und Formanomalien der Ohrmuschel in verschiedenen Zeitepochen.Inaugural Dissertation. Freie Universität Berlin 1996

107.**Demandt A:**
Metaphern für Geschichte.
Verlag Becker, München, 62 (1978)

108.**Deri M:**
Rollwerk,16 (1906)

109.**Dieffenbach JF:**
Chirurgische Erfahrungen besonders über die Wiederherstellung... Verlag von Th.Ch.Fr. Enslin Berlin 1829, II Abteilung III von dem Wiederersatz des äußeren Ohres.
Die Operative Chirurgie Bd. 1, Verlag Enslin, Leipzig, 116-120 (1845)

110.**Dion K, Berscheid E, Walster E:**
What is beautiful is good.
J Personal Soc Psychol 24, 285-290 (1972)

111.**Dion K:**
Young children´s sterotyping of facial attractivness.
Develop Psychol 9, 183-188 (1973)

112.**Dion K, Berscheid E:**
Physical attractivness and peer perception among children.
Sociometry 37, 1-12 (1974)

113.**Dohme K:**
Studien zur Architekturgeschichte des siebzehnten und achtzehnten Jahrhunderts.
Zschr bildende Kunst, 290 (1878)

114.**Drack H:**
Täter bei den Ohren gepackt.
Kölner Stadtanzeiger 9.3., (1999)

115.**Dufourmentel L:**
La freffe cutanée libre tubulée nouvel artifice techniquepour la réfection de ´helix au cours de la reconstitution du pavillon de l óreille.
Ann Chir Plast 3, 311-315 (1938)

116.**Dufourmentel L:**
Reconstitution du pavillon dlóreille.
Rev Laryngol Otol Rhinol 59, 517-518 (1958)

117.**Dupertius SM, Musgrave:**
Experience with the reconstruction of the congenitally deformed ear.
Plast Reconstr Surg 23, 361-373 (1959)

118.**Dupuis A:**
Restauration subtotale du pavillon de l´orelle.
Ann Chir Plast 10, 190-193 (1965)

119.**Eavey RD:**
Management stategies for congenital ear malformations.
Pediatr Clin North Am 36, 1521-1534 (1989)

120.**Eavey RD:**
Ear malformations. What a pediatric can do to assist with auricular reconstruction.
Pediatr Clin North Am 43 (6), 1233-1244 (1996)

121. **Eavey RD, Ryan DP:**
Refinements in pediatric microtia reconstruction.
Arch Otolaryngol Head Neck Surg 122 (6), 617-620 (1996)

122. **Ebe H:**
Die Spätrenaissance, 416 (1886)

123. **Edgerton MT:**
Ear construcion in children with congenital atrsiea and stenosis.
Plast Reconstr Surg 43, 373-380 (1969)

124. **Edwards IES:**
Tutanchamun. Das Grab und seine Schätze. Lübbe-Verlag, Bergisch-Gladbach, 1-256 (1978)

125. **Eitner E:**
Zwei Auroplastiken.
Münch Med Wschr 30, 4-5 (1914)

126. **Eitner E:**
Ohrmuschelersatz.
Dt Med Wschr 31, (1915)

127. **Eitner E:**
Ohrmuschelersatz.
Dt Zschr Chir 242, 797-801 (1934)

128. **Ellwood LC:**
Familial microtia with meatal atresia in two sibships.
J Med Genet 5 (4), 289-291 (1968)

129. **Emery PJ, Phelps P:**
Ear Deformities associated with the Klippel-Feil-Syndrome.
Ann Otol Rhinol Laryngol 90 (3), 210-215 (1981)

130. **Erol ÖO, Parsa FD, Spira M:**
The use of the secondary island graft-flap in reconstruction of the burned ear.
Br J Plast Surg 34, 417-421 (1981)

131. **Esser JFS:**
Totaler Ohrmuschelersatz.
Münch Med Wschr 36, 1150-1151 (1921)

132. **Esser JFS:**
La chirurgie plastique faciale.
La Presse Medicale 17, 325-326 (1935)

133. **Esser JFS:**
Reparation d une oreille mutilee.
Rev Chir struct 6, 269-272 (1936)

134. **Evans EC:**
Physiognomics in the ancient world.
Transactions of the American Philosophical Society New Series Vol 59 Part 5, Philadelphia, (1969)

135. **Fabrizzi P:**
Über die am Ohr vorkommenden Operationen.
E.Meissner Verlag Leipzig, 18-21 (1842)

136.**Falke von J:**
Geschichte des deutschen Kunstgewerbes.1-169 (1888)

137.**Farkas L:**
Growth of the normal and reconstructed auricle.
In: Tanzer RC, Edgerton MT: Symposium on Reconstruction of the Auricle.
Mosby, St. Louise, (1974)

138.**Farkas LG, Fara M:**
Our method of surgical treatment of microtia.
Otolaryngol Polska 12, 373-385 (1958)

139.**Farkas LG, Dobisikova M, Hajnis K:**
Quelques considerations anthropometriques concernant le temps de la reconstruction du pavillon de l´oreille lor d´une aplasia congenitale.
Rev Laryngol Otol Rhinol 87, 873 (1966)

140.**Farkas LG,Lindsy WK:**
Ear morphology in cleft lip and palate anomaly.
Arch OtolRhinol Laryngol 206, 54 (1973)

141.**Federspil P, Kurt P, Koch A:**
Bone-anchored epitheses and audioprostheses: 4 years' experience with the Branemark system in Germany.
Rev Laryngol Otol Rhinol 113 (5), 431-437 (1992)

142.**Federspil P:**
Epithetische Wiederherstellung im Gesicht.
Deutsches Ärzteblatt 95 (5), 171-177 (1998)

143.**Feldmann A, Steinmann G:**
The importance of the external ear for hearing in the wind.
Arch klin Exp Ohren Nasen Kehlkopfheilkd 190 (1), 68-85 (1968)

144.**Figalova P, Farkas LG:**
Localisation of auricle by means of antropometric method.
Acta Chir Plast 10, 7-14 (1968)

145.**Fleischer K:**
Entwicklungsgeschichte der Shrapnellschen Membran.
Arch klin Exp Ohren Nasen Kehlkopfheilkd 164, 434 (1954)

146.**Foerster R:**
Scritores physiognomonici graeci et latini.
Täuber Verlag, Leipzig, (1893)

147.**Ford JF:**
A method of Plastic Reconstuction of the auricle-Preliminary Report.
Plast Reconstr Surg 1, 332-337 (1946)

148.**Fox JW, Edgerton MT:**
The fan flap: An adjunct to ear reconstruction.
Plast Reconstr Surg 58 (6), 663-667 (1976)

149.**Francesca della Piero:**
Study of the proportions of the head.
In: Berry WA, Drawing the Human Form New York: Van Nostrand Reinhold, 116 (1977)

150. **Franken von C:**
Katechismus.
Katechismus des guten Tones und der feinen Sitte, Leipzig, 9 (1897)

151. **Fraser AG, Watson ACH:**
The surgical treatment of microtia: A long-term review of 17 patients.
Br J Plast Surg 35, 185-194 (1982)

152. **Frederici F:**
De l´interpretation embryologique de la fistula praeauricularis congenita.
Acta Otolaryngol 14, 532 (1930)

153. **Fredericks S:**
External ear malignancy.
Br J Surg 9, 136-143 (1956)

154. **Fujita T:**
Die motorische Innervation der genuinen Aurikularmuskeln beim Menschen, nebst Bemerkungen zu ihrer phylogenetischen Herkunft.
Anat Anz 78, 321 (1934)

155. **Fukuda O:**
The microtic ear: survey of 180 cases in 10 years.
Plast Reconstr Surg 53 (4), 458-463 (1974)

156. **Fukuda O, Yamada A:**
Reconstruction of the microtic ear with autogenous cartilage.
Clin Plast Surg 5, 351-366 (1978)

157. **Furnas DW:**
Complications of surgery of the external ear.
Clin Plast Surg 17 (2), 305-318 (1990)

158. **Gabka J:**
Ein neues Verfahren der Otoneoplastik.
Chir Praxis 16, 379-383 (1972)

159. **Gandolfo EA:**
Reconstruccion de oreja. Modification de tecnica.
Prensa Med Argent 52 (99), 2804-2807 (1965)

160. **Gibson T, Davis WB:**
The fate of preserved bovine cartilage implants in man.
Br J Plast Surg 6, 4-25 (1954)

161. **Gillies HD:**
Plastic surgery of facial burns.
Surg Gynecol Obstet 15, 121-134 (1920)

162. **Gillies HD:**
Oxford Medical Publication.
In: Plastic Surgery of the Face, (1937)

163. **Gillies HD:**
Reconstrution of the external ear with special reference to the use of maternal ear cartilage as the supporting structure.
Rev Chir Struct 10, 169 (1937)

164.**Gillies HD:**
Technic in the construction of an auricle.
Annual Session of the American Academy of Ophthalmology and Otolaryngology 46, Chicago, 119-121 (1941)

165.**Gillies HD, Kristensen HK:**
Ox cartilage in plastic surgery.
Br J Plast Surg 4, 63 (1951)

166.**Göbel K:**
Auf´s Ohr geschaut.
Mueseum für Deutsche Volkskunde , Berlin, 11 (1989)

167.**Gorlin RJ, Pindlorg JJ:**
Syndromes of the Head and Neck.
Mc Graw- Hill, New York, (1964)

168.**Gorlin RJ, Torieloo HV, Cohen MM:**
Genetic hearing loss associated with external ear abnormalitiers.
In: Hereditary Hearing Loss and Ist Syndromes. New York, Oxford University Press, (1995)

169.**Gorney M:**
The ear as a donor site.
RC Tanzer, MT Edgerton, Symposium on reconstruction of the auricle C.V. Mosby, St. Louise, 106-116 (1974)

170.**Gorney M, Murphy S, Falces E:**
Spliced autogenous conchal cartilage in secondary ear reconstruction.
Plast Reconstr Surg 47, 432-437 (1971)

171.**Grabb WC:**
The First and Second Branchial Arch Syndrome.
Plast Reconstr Surg 36, 485-508 (1965)

172.**Gradenigo G:**
Mißbildungen der Ohrmuschel.
Arch Ohrenheilkd 34, 281-312 (1888)

173.**Gradenigo G:**
Über die Formanomlien der Ohrmuschel. Anthropologische Studie Teil 2.
Arch Ohrenheilkd 33, 1-27 (1892)

174.**Gradenigo G:**
Die Formentwicklung der Ohrmuschel, mit Rücksicht auf die Morphologie und Teratologie derselben.
Centralbl Med Wiss 26, 82-86 (1893)

175.**Greely PW:**
Reconstructive otoplasty.
Surg 10, 457-461 (1941)

176.**Greeley P:**
Reconstruction of the external ear.
US Naval Med Bull 42, 1323 (1944)

177.**Greeley PW:**
Reconstructive otoplasty: further observations, utilization of tantalum wire mesh support.
Arch Surg 53, 23-31 (1946)

178.**Gregg NM:**
Associated syndroms of prenatal rubella infection.
Trans Ophthal Soc Aust 3, 456 (1941)

179.**Guldane E:**
Et verbum caro factum est.
Römischen Quartalsschrift 63H 3/4, Herder Verlag, Freiburg, 157 (1968)

180.**Guleke:**
Ersatz der ganzen Ohrmuschel.
Der Chirurg 4 Heft 7, 274-278 (1932)

181.**Hacker von V:**
Fälle aus der chirurgischen Klinik. Sitzung vom 19. Januar 1901.
Wien klin Wschr 14, 665-666 (1901)

182.**Hajnis K , Dobisikova M:**
Die postnatale Entwicklung der hauptsächlichen morphologischen Merkmale der Ohrmuschel.
Anthropologie 6, 33 (1968)

183.**Hajnis K , Dobisikova M b):**
Die Größenentwiclung der Ohrmuschel Tschechischer Kinder von der Geburt bis zum 18. Lebensjahr und ihre Auswertung in de plastischen Chirurgie.
Antropologie 6, 115-129 (1968)

184.**Hajnis K:**
Growth of the external ear in German population and ist use in the surgery of congenital defects.
Academia, Publishing Hous of the Czechoslovak Academy of Sciences, Prague, (1971)

185.**Hammar JA:**
Studien über die Entwicklung des Vorderdarms und einiger angrenzender Orhgamne.
Arch mikr Anat 59, 471 (1902)

186.**Handel N:**
Surgical Alteration of Appearance Among Primitive Societies in New Guinea.
Plast Reconstr Surg 1, 181-191 (1995)

187.**Hanhart E:**
Nachweis einer einfach-dominanten, unkomplizierten... Ohrmuschelverkümmerung.
Archiv der Julius-Klaus Stiftung für Vererbungsforschung, Sozialanthropologie und Rassenhygiene 24, 374-398 (1949)

188.**Hartmann AA, Brunner FX Burg D Höhmann D:**
Tumoren des äußeren Ohres.
Naumann HH Helm J Herberhold C Kastenbauer E Oto-Rhino- Laryngologie in Klinik und Praxis Bd. 1 Ohr. Thieme Stuttart, 518-544 (1994)

189.**Hartung B, Schweckendiek W:**
Malformations of the Ear in Cleft Palate Patients.
J Max Fac Surg 1, 253-258 (1973)

190.**Helmi C, Pruzansky S:**
Craniofacial and Extracranial Malformations in the Klppel-Feil Syndrome.
Cleft Palate J 17, 65 (1980)

191.**Hennenberg B:**
Über die Bedeutung der Ohrmuschel.
Z Anat Entw Gesch 111, 306-310 (1942)

192.**Herrmann A, Zühlke D:**
Periost als Ersatz des Perichondriums beim Wiederaufbau der Ohrmuschel.
Landenbecks Arch. klein. Chir. Bd 306, 59-65 (1964)

193.**Hiramoto M, Tamura N, Nishimura Y:**
Ohrmuschelrekonstuktion aus dem körpereigenen Rippenknorpel für die angeborene Mikrotie.
Kitano Hosp Med 25, 22-25 (1980)

194.**His W:**
Die Formentwicklung des äußeren Ohres.
In: Anatomie menschlicher Embryonen, Teil III, Zur Geschichte der Organe.
Leipzig: Vogel, (1885)

195.**Hochstetter F:**
Enwicklungsgeschichte der ohrmuschel und des äußeren Gehörganges des Menschen.
Österr Akad der Wissenschaften, math.-naturwissenschaftl. Klasse, Denkschriften 108, 1-50 (1948)

196.**Holmes EM:**
The microtic ear.
Arch Otolaryngol 49, 243-265 (1949)

197.**Horvorka O, Kronfeld A:**
Vergleichende Volksmedizin Bd.II.
Vergleichende Volksmedizin II Bde. Stuttgart, 809 (1908)

198.**Huard P, Wong M:**
Chinesische Medizin.
Kindlers Universitäts Bibliothek, (1967)

199.**Hutchinson JC:**
Classification and multidsciplinary managment of microtia.
Otolaryngol Clin North Am 14, 885-893 (1981)

200.**Ivy RH:**
Congenital anomalies as reported on birth certificates in Pennsylvania 1951-1955.
Plast Reconstr Surg 20, 400 (1957)

201.**Ivy RH:**
Congenital anomalies as reported on birth certificates in Pennsylvania 1956-1960.
Plast Reconstr Surg 32, 361 (1963)

202.**Jacoby R:**
Grundriß der Staatlichen Hochschule für Musik und Theater Hannover.
Presse-Verlag, Hannover, 1-98 (1978)

203.**Jayes PH:**
The Treatment of prominent Ears.
Br J Plast Surg 4, 193-201 (1951)

204.**Jones C, Wellisz T**:
External ear reconstruction using a MEDPOR porous polyethylene framework.
AORN J (59), 411-422, 1994

205.**Jones E:**
Die Empfängnis der Jungfrau maria durch das Ohr.
Zur Psychoanalyse der christlichen Religion, Frankfurt, 43 (1970a)

206.**Jones E:**
Die Empfängnis der Jungfrau maria durch das Ohr.
Zur Psychoanalyse der christlichen Religion, Frankfurt, 115 (1970b)

207.**Jones E:**
Die Empfängnis der Jungfrau Maria durch das Ohr.
Zur Psychoanalyse der christlichen Religion, Frankfurt, 116 (1970c)

208.**Joppien R, Chadour AB:**
Schmuck I.
Hals, Ohr, Arm und Gewandschmuck. Köln 1985 Katalog des
Kunstgewerbemuseums Bd. X, 76-77 (1985)

209.**Joseph J:**
Nasenplastik und sonstige Gesichtsplastik.
In: Prof Dr J Joseph, Nasenplastik und sonstige Gesichtsplastik. Dritte Abteilung.
C Kabitzsch, Leipzig, (1931)

210.**Jost G et al:**
Interet de la restauration du relief de la racine de l´helix dans les reconstitutions
du pavillon de l´orelle.
Ann Otolaryngol 86, 675-678 (1969)

211.**Ju DMC:**
The psychological esffect of protruding ears.
Plast Reconstr Surg 31, 424 (1952)

212.**Jüttner H:**
De Polemonis thetoris vita operibus arte in.
Breslauer philologische Abhandlungen Nr. 8, Heft 1, 19-20 (1902)

213.**K´ung Fan-Hu et al.:**
Experiences in the plastic repair of the burned ear.
Chin Med J 85, 47-53 (1966)

214.**Kazajian VH:**
Surgical treatment of congenital deformities of the ears.
Am J Surg 95, 185-188 (1958)

215.**Kindler W:**
Das Mysterium um die menschliche Ohrmuschel Teil 1.
Zschr Laryngol Rhino Otol, 653-663 (1969)

216.**Kindler W:**
Das Mysterium um die menschliche Ohrmuschel Teil 2.
Zschr Laryngol Rhino Otol, 753-762 (1969)

217.**Kindler W:**
Zur Darstellung der "Conception per aurem" in der christlichen Glaubenswelt des Mittelalters.
Zschr Laryngol Rhinol, 669-702 (1970)

218.**Kirkham HLD:**
Use of preserved Cartilage in Ear Reconstrion.
Ann Surg 111, 896-902 (1940)

219.**Kleinsasser O, Schlothane R:**
Die Ohrmuißblicungen im Rahmen der Thalidomid-Embryopathie.
Zschr Laryngol Rhinol Otol 43, 344 (1964)

220.**Klepac Z:**
Rekonstruktion bei totalen Ohrmuscheldefekten.
Trans Fourth Internatl Cong. Plast. Surg. Rome, 681-686 (1967)

221.**Knorr NJ, Edgerton MT, Barberie M:**
Psychologic factors in reconstrction of the ear.
Tanzer RC, Edgerton MT (eds): Symposium on reconstruction of the auricle. Vol. 10, Mosby, St. Louis, (1974)

222.**Köhler M:**
Das Ohrenbuch.
Eichborn Verlag, 25-27 (1996)

223.**König F:**
Zur Deckung von Defekten der Nasenflügel.
Berlin klin Wschr 39, 137-138 (1902)

224.**Körte W:**
Fall von Ohrenplastik, Sitzung am 13.11.1905.
Verh. fr. Vrgg. Chir. Berlins 18, 91-2 (1905)

225.**Kottwitz B:**
Im Anfang war das Ohr-Empfängnis und Geburt durch das Ohr.
HNO-Informationen, 26-47 (1991)

226.**Kruchinski GV:**
Reinforcement of the auricular cartiglage for total otoplasty,
Stomotologija 48, 51-54 (1969)

Kruchinski:
New methofd of reconstruction of auricle with figure graft from healthy ear.
Acta Chir Plast 12, 85-92 (1970)

227.**Kruchinski GV:**
Auricle reconstruction using reinforced auricular cartilage.
Acta Chir Plast 15 (2), 72-81 (1973)

228.**Krünitz JG:**
Ohrring.
Ökonomische-technologische Enzyklopädie 242Bde. Berlin 1769ff, 57 (1807)

229.**Kubik S:**
Hör- und Gleichbewichtsorgane.
In: Rauber/Kopsch, Leonhardt H, Tillmann B, Töndury G, Zilles K Anatomie des Menschen Bd III, Nervensysteme/Sinnesorgane, 568-622 (1987)

230.**Kühnel W:**
Taschenatlas der Zytologie, Histologie und mikroskopischen Anatomie.
Thieme Verlag, (1992)

231.**Kuhnt:**
zit. Nach Schanz, (1889)

232.**Labarde S, Via E:**
Etude sur les Epitheliomas du Pavillon de L´Oreille.
Bull. Assoc. Franc. p. L´Etude du Cancer 23, 578 (1934)

233.**Lammer EJ:**
Retinoic acid embryopathy.
N Engl J Med 313, 37-41 (1985)

234.**Lamont ES:**
reconstructive plastic surgery of the absent ear,.
Arch Surg 48, 53-72 (1944)

235.**Lang E:**
Ein Fall von partieller Otoplastik. Nach eigener Methode ausgeführt.
Arch klin Chir 14, 406-408 (1872)

236.**Larrabee WF, Sherris DA:**
Principles of Facial Reconstruction.
Lippincott-Raven Publishers, Philadelphia, 150-169 (1995)

237.**Lauvergne H:**
Les forcats consideres sous le rapport physiologique, moral et intellectuel, observes au bagne de Toulon, Paris. (1841)

238.**Lawrence RA, Schechter GL, Larson DL:**
Reconstruction of the burned ear.
Otolaryngol Clin North Am 5, 667-678 (1972)

239.**Laycock T:**
Clinical lectures on the physiognomical diagnosis of disease.
Medical Times and Gazette, 1862

240.**Legent F:**
Le conduit auditif externe.
Arnette Blackwell Paris, (1995)

241.**Leiber B:**
Ohrmuschledystopie, Ohrmuscheldysplasie und Ohrmuschelmißbildung-Klinische Wertung und Bedeutung als Symptom.
Arch klin exp Ohr.-, Nas.-u.Kehlk. Heilk. 202, 51-84 (1972)

242.**Leicher H:**
Cleft formations in the face and jaw.
Aktuelle Otorhinolaryngol 5, 1-149 (1972)

243.**Lenz W, Knapp K:**
Die Thalidomidembryopthie.
Deutsch Med Wschr 87, 1232 (1962)

244.**Lerner RM, Gellert E:**
Body build indentification, Preferenc and Aversion in children.
Develop Psychol 1, 456-462 (1969)

245.**Lewin L:**
Über kongenitale Atresie des äußeren Gehörganges mit Mikrotie und deren chirurgischen Behandlung.
Mschr Ohrenheilkd 47, 916 (1913)

246.**Lewin ML:**
Reconstruction of the helix.
Arch Otolaryngol 47, 802-808 (1948)

247.**Lewin ML, Armagaso RV:**
Repair of major defects of the auricle in mechanical trauma.
In: Tanzer RC, Edgerton MT (eds): Symposium on reconstruction of the auricle.
Vol. 10, Mosby, St. Louis, (1974)

248.**Lexer E:**
Ersatz der Ohrmuschel. (1906)

249.**Limberg AA:**
The use of diced cartilage by injection with a needle Part 1.
Plast Reconstr Surg 28, 523-536 (1961)

250.**Limberg AA:**
The use of diced cartilage by injection with a needle Part 2.
Plast Reconstr Surg 28, 649-655 (1961)

251.**Lindig M, Weerda H, Siegert R:**
Postoperative Schmerztherapie mittel on-demand-Analgesie nach Ohrmuschelaufbau mit Rippenknorpelentnahme.
Larynglo Rhinol Otol 76, 379-383 (1997)

252.**Linke CG:**
Handbuch der theoretischen und praktischen Ohrenheilkunde Band 1.
Verlag der JC Hinrichsen Buchhandlung Leipzig, (1837)

253.**Liston SL:**
Traumatic Amputation of the External Ear: The War of Jenkins' Ear and George Washington.
Am J Surg 148, 599-601 (1984)

254.**Livingstone G, Delahunty JE:**
Malformation of the Ear associated with Congenital Ophthalmic and Other Conditions.
J Laryngol Otol, 495-504 (1968)

255.**Lockwood CD:**
Plastic surgery of the ear.
Surg Gynecol Obstet 49, 392-394 (1929)

256.**Lombroso C:**
Neue Fortschritte in den Verbrecherstudien.
Deutsch von Merian, (1887)

257.**Lombroso C:**
Der Verbrecher in anthropologischer, ärztlicher und juristischer Beziehung.
in deutscher Bearbeitung von M.O.Fraenkel, Hamburg Bd.I, (1894)

258.**Longacre JJ:**
The Surgical Managemant of First and Second Branchial Arch Syndromes.
Plast Reconstr Surg 31, 507 (1963)

259.**Lucas WP, Pryor HB:**
Range and standard deviations of certain physical measurements in healthy children.
J Pediatr 6, 533 (1935)

260.**Lucente FE, Lawson W, Novick NL:**
The external Ear.
WB Saunders Company Philadelphia, 13-14 (1995)

261.**Lukas:**
Das neue Testament.
Die Bibel, Buch 22 Vers 50-51, ()

262.**Lynch JB, Pousti A, Doyle JE, Lewis SR:**
Our experiences with silastic ear implants.
Plast Reconstr Surg 49, 283-285 (1972)

263.**Magnus A:**
Beati Alberti Magni, Ratisbonensis Episcopi, ordinis praedicatorum, de animalibus lib XXVI.
Band 6 Operum Tomus sextus, Kap. 4 Lyon, (1651)

264.**Mahr G:**
Lexikon der Symbole.
Eugen Diederichs Verlag, 225 (1984)

265.**Malbec EF, Beaux AR:**
Reconstuccion del pabellon aurcular.
Prensa Med Argent 39, 3301 (1952)

266.**Maliniac JW:**
Reconstuction for partial loss of ear.
Plast Reconstr Surg 1, 124-129 (1946)

267.**Mangoldt von H:**
Die Einpflanzung von Rippenknorpel in den Kehlkopf zur heilung schwerer Stenosen und Defekte, und Heilung der Sattelnase durch Knorpelübertragung.
Verhandl dt Gesellsch Chir 29, 460-474 (1900)

268.**Maniglia A, Maniglia J, Witten B:**
Otoplasty-An elective technique.
Laryngoscope 87, 1359 (1977)

269.**Marden PM, Smith DW, McDonald MJ:**
Congenital anomalies in the newborn infant including minor variations.
J Pediatr 64, 357 (1964)

270.**Marggraf K:**
Zur Rassenmorphologie des äußeren Ohres.
Mitt Anthrop Gesell. Wien 69, 349-393 (1939)

271. **Martin CL, Martin JA:**
Treatment of Advanced Carcinoma involving the Ear.
Am J Roent 60, 750 (1948)

272. **Martischnik M:**
Esquire 8/1989 S.9.
Schöner Vogel Jugend, 229 (1989)

273. **Marx H:**
Die Mißbildungen des Ohres.
In: Denker-Kahler, Handbuch der Hals-Nasen-Ohrenheilkunde 6, 131-169 (1926)

274. **Mastroiacovo P, Corchia C, Botto LD, Lanni R, Zampino G, Dusco D:**
Epidemiology and genetics of microtia- anotia: A registry based study on over one million births.
J Med Genet 32, 453-457 (1995)

275. **Matsuka K, Hata Y, Yano K, Ito O, Matsuda H, Furuichi H, Maeda F:**
Comparative Study of Auricular Dimensions for th Normal Auricles of Microtia Patients, Their Parents, and Normal Individuals.
Ann Plast Surg 32 (2), 135-140 (1994)

276. **Matsumoto D:**
A new method of reconstruction in microtia with emphasis on conchal creation.
Ann Plast Surg 5, 51-57 (1980)

277. **Matsumoto K:**
staged, laminated, costal cartilage framework for ear reconstruction.
Clinicals in plastic surgery 17, no.2, 273-285 (1990)

278. **Matsuo K, Hirose T:**
Tragus and Antitragicus Muscles as Constrictors of the External Auditry Meatus.
Eur J Plast Surg 10, 82-83 (1987)

279. **Matthews D:**
Reconstruction of the ear.
Fortschrittliche Kiefer- und Gesichtschirurgie Band VII, Thieme, Stuttgart, 96-101 (1961)

280. **Matthews D, Broomhead J, Roxo C:**
Preliminary report on twenty-five cases of external ear construction in children.
Br J Plast Surg 21, 45-48 (1968)

281. **Mc Cash CR:**
Polythene tubing in ear reconstruction.
Br J Plast Surg 10, 153-155 (1957)

282. **McEvitt WG:**
The Problem of the protruding ear.
Plast Reconstr Surg 2, 287 (1947)

283. **McLaren LR:**
Surgery of the external ear.
J Laryngol Otol 88, 23-38 (1974)

284. **Melnick M, Myrianthopoulos NC:**
External ear malformations: epidemiology, genetics, and natural history.
The national Foundation - March of Dimes Birth Defects: Original Aricle Series Vol 15, No. 9 New York : Alan R. Liss Inc 1979, (1979)

285.**Menick FJ:**
Reconstruction of the ear after tumor excision.
Clin Plast Surg 17 (2), 405-415 (1990)

286.**Meurman Y:**
Congenital Microtia and Meatal Atresia.
Arch Otolaryngol 66, 443-463 (1957)

287.**Meyer R:**
Die Verletzung des äußeren Ohres.
Arch klin exp Ohr.- nas.- u. kehlk. Heilk. 191, 450-458 (1968)

288.**Meyers:**
Ohrringe.
Meyers Konversations-Lexikon, Bd. 13 Leipzig, 140-141 (1896)

289.**Mir Y, Mir Y:**
Role of meniscus of the knee in plastic surgery.
Plast Reconstr Surg 10, 431 (1952)

290.**Mladick R, Horton Ch, Adamson J, Cohen B:**
The pocket principle.
Plast Reconstr Surg 48, 219-223 (1971)

291.**Mohs FE:**
Chemosurgical treatment of cancer of the ear: a microscopically controlled method of excision.
Surgery 21, 605-622 (1947)

292.**Moldenhauer W:**
Die Entwicklung des mittleren und des äußeren Ohres.
Morphologisches Jahrbuch 3, 106 (1877)

293.**Monroe CW:**
Our experience with the silicone ear framework: a report of 17 ears in 15 Patients.
Plast Reconstr Surg 49, 428-432 (1972)

294.**Morel AB:**
Traite de degenerescences physiques, intellectuelles et morales dans léspece humaine, Paris, (1837)

295.**Morris D:**
Körpersignale. Bodywatching.
Heyne Verlag, München, 77-92 (1986)

296.**Mowlem R:**
Bone and cartilage transplants.
Br J Surg 1, 82-93 (1941)

297.**Muler J, Cotin G:**
Reconstuction du pavillon de l´oreille. Procede de la coquille mastoidienne.
Ann Otolaryngol 87, 389-394 (1970)

298.**Mündnich K:**
Stellungs- und Formanomalien der Ohrmuschel (einschließlich Ohrmißbildungen) und ihre operative Behandlung.
Arch Ohr-, Nas-, u Kehlk- Heilk 180, 395-402 (1962a)

299.**Mündnich K:**
Die wiederherstellende Ohrmuschelplastik.
In: A. Sercer und K. Mündnich, Plastische Operationen an der Nase und an der Ohrmuschel, Thieme, Stuttgart, 325-382, 411-451 (1962b)

300.**Murray JE et al.:**
Analysis and Treatment of Hemifacial Microsomia.
Plast Reconstr Surg 74 (2), 186-199 (1984)

301.**Musgrave RH:**
The impracticality of preserved cartilage homografts in reconstructiong the microtic ear.
Trans Third Internatl Cong Plast Surg, Washington, 454-460 (1963)

302.**Mustarde JC:**
Corrective and reconstructive surgery in deformities of the auricle in children.
John Clark Mustarde, Plastic Surgery in Infancy and Childhood, Churchill Livingstone, Edinburgh, 302-320 (1979)

303.**Mutimer K, Banis J Upton J:**
Microsurgical reattachment of totally amputated ears.
Plast Reconstr Surg 79, 535-540 (1987)

304.**Nagata S:**
New method of total reconstruction of the auricle for the lobule type microtia.
Japan J Plast Reconstr Surg 8, 869 (1988)

305.**Nagata S:**
A new reconstruction for microtia of the lobule.
Japan J Plast Reconstr Surg 32, 931 (1989)

306.**Nagata S:**
A new reconstruction for lobule type microtia.
Japan J Clin Exp Med 150 (8), 540 (1989)

307.**Nagata S:**
A new method of total reconstruction of the auricle for microtia.
Plast Reconstr Surg 92 (2), 187-201 (1993)

308.**Nagata S:**
Modification of the stages in total reconstruction of the auricle: part I.
Plast Reconstr Surg 93 (2), 221-230 (1994a)

309.**Nagata S:**
Secondary reconstruction for unfavorable microtia results utilizing temporoparietal and innominate fascia flaps.
Plast Reconstr Surg 94 (2), 254-267 (1994b)

310.**Nagel F:**
Reconstruction of the auricle: an animal experimental and clinical study.
Facial Plast Surg 5, 411-415 (1988)

311.**Nager FR, de Reynier JP:**
Das Gehörorgan bei den angeborenen Kopfmissbildungen.
Sonderausgabe von Supplementum2 ad Vol.X der Practica Oto-Rhino-Laryngologica by S. Karger Verlag, Basel, (1948)

312.**Nakai H:**
Reconstruction of microtia.
Clin Plast Surg 17 (2), 287-304 (1990)

313.**Nattinger JK:**
Total reconstruction of the external ear.
Northwest Med. 36, 172 (1937)

314.**Naufal PM:**
Primary sarcomas of the temporal bone.
Arch Otolaryngol 98, 44-50 (1973)

315.**Naumann HH, Helms J, Herberholt C, Kastenbauer E:**
Ohr. In: Oto-Rhino-Laryngologie in Klinik und Praxis, Bd 1, Georg Thieme Verlag, 3 (1994)

316.**Neumann G, Kruse G:**
Anatomische Studien zur Gefäßversorgung der menschlichen Ohrmuschel.
Arch klin exp Ohr-,Nas u Kehlk Heilkd 202, 627 (1972)

317.**Nogier PMF:**
Introduction pratique a láuricoltherapie“.
3e Edition tevue et corregee Editions Maisonneuve, (1980)

318.**O´Connor GB:**
Merthiolate: A tissue preservative and antiseptic.
Am J Surg 45, 563-565 (1939)

319.**O´Conor CM:**
Ausencia congenita de oreja. Plastion reconstructiva.
Prensa Med Argent 50, 1414-1415 (1963)

320.**Obwegeser HL:**
Correction of the Skeletal Anomalies of Otomandibular Aysostosis.
J Max Fac Surg 2, 73 (1974)

321.**Ogino Y:**
Reconstuction of the external ear.
Trans Third Internatl Cong Plast Surg, Washington, 461-474 (1963)

322.**Ohmori S:**
Use of silicone rubber frame for the reconstruction of microtia cases.
Hueston J ed Transactions of the Fifth International Congress of Plastic and Reconstructive Surgeons. Melbourne: Butterworths, 467 (1971)

323.**Ohmori S:**
Follow-up study on reconstruction of microtia with a silicon framework.
Plast Reconstr Surg 53 (5), 555-562 (1974a)

324.**Ohmori S:**
Reconstruction of microtic ear by use of silicone rubber frame.
Japan J Plast Reconstr Surg 17, 484-491 (1974b)

325.**Ohmori S:**
Reconstruction of microtia using the silastic frame.
Clin Plast Surg 5, 379-387 (1976)

326.**Ohmori S:**
Unfavourable results of external ear reconstruction using silicone frames - Their avoidance and treatment.
Trans Sixth Internatl Cong Plast Surg, Paris, 1975 Masson, Paris 1976, 291-293 (1978)

327.**Ohmori S, Sekiguchi H:**
Follow-up study of the reconstruction of microtia usin silasti frame.
Aesth Plast Surg 8, 1-6 (1984)

328.**Ombredanne M:**
Les imperfoations du condiut auditif externe en corélation avec les malformations congénitales du pavillon.
Ann Otolaryngol 8, 1-5 (1944)

329.**Ombredanne M:**
Trent-trois operations d´aplasie de l´oreille. Les differents types d´aplasie de l´oreille.
Ann Otolaryngol 68, 6-45 (1951)

330.**Ombredanne M:**
Quelques remrques á propos d´une aplasie d´oreille operée il y a 15 ans.
Ann Otolaryngol 75, 799-808 (1958)

331.**Oppliger GC, Meyer R:**
La reconstruction du pavillon auriculaire.
Pract Otorhinol Laryngol 26, 353 (1964)

332.**Otto HD:**
Pathogenese der Aufkularanhänge, Melotie und Polyotie.
Arch Otorhinolaryngol. 225, 45-56 (1979)

333.**Pagett EC:**
Total reconstruction of the auricle.
Surg Gynecol Obstet 67, 761-768 (1938)

334.**Paré A:**
Les oeuvres de M. Ambroise Paré conseiller et premier chirurgien du roy.
G.Buone Paris, (1575)

335.**Park C, Shin KS, Kang HS, Lee YH, Lew JD:**
A new arterial flap from the postauricular surface: Ist anatomic basis and clinical application. Plast Reconstr Surg 82, 498 (1988)

336.**Park C, Lineaweaver C, Rumly tO, Buncke HJ:**
Arterial Supply of the Anterior Ear.
Plast Reconstr Surg 90 (1), 38-44 (1992)

337.**Peer LA:**
Reconstruction of auricle with diced cartilage grafts in vitallium ear mold.
Plast Reconstr Surg 3, 653-666 (1944)

338.**Peer LA:**
Diced cartilage grafts. New method for repair of skull defects, mastoid fistula and other deformities.
Arch Otolaryngol 38, 156 (1943)

339.**Peer LA:**
Cartilage grafting. Surg Clin North Am 2, 414 (1948)

340.**Peer LA:**
Behavior of Grafts and Implants.
Arch Otolaryngol 77, 34-41 (1963)

341.**Peer LA, Walia IS und Berhard WG:**
Further sudies on the growth of rabbit ear cartilage graft.
Br J Plast Surg 19, 105 (1966)

342.**Peet EW, Patterson TJS:**
The Essentials of Plastic Surgery.
Blackwell, Oxford, 271 (1963)

343.**Peet EW:**
Congenital Absence of the Ear.
E&S Livingstone, Edingburgh and London, 15-17 (1971)

344.**Penn J:**
Personal communication.
Br J Plast Surg 8, 525 (1953)

345.**Pennisi VR, Klabunde EH, McGregor M, Brown JB, O'Connor GB, Pierce GW, Fagella R:**
The use of Marlex 50 in plastic and reconstructive surgery.
Plast Reconstr Surg 30, 254-262 (1962)

346.**Peterson DM, Schimke RN:**
Hereditary cupshaped ears and the Pierre Robin syndrom.
JM Genetics 5, 52 (1968)

347.**Petri J:**
Über Aufbau und Leitung der Ohrmuschel.
Z Hals Nas Ohrenheilkd 27, 605-608 (1932)

348.**Pfahler GE, Vastine JH:**
The Treatment of Cancer in the Region of the Ear.
Am J Roent 37, 350 (1937)

349.**Pierce GW:**
Reconstruction of the external ear.
Surg Gynecol Obstet 50, 601 (1930)

350.**Pierce GW, Klabunde EH, Brobst HAT:**
Further Observations on Reconstrution on the external ear.
Plast Reconstr Surg 10, 395 (1952)

351.**Pierers:**
Ohrringe.
Pierers Universal-Conversations-Lexikon 6. Auflage Bd. 13 Leipzig, 679 (1878)

352.**Pirsig W:**
Formen der Mikrotie dargestellt auf einem Flämische Flügelaltar des 15. Jh.
Laryngol Rhinol Otol 76, 263-267 (1997)

353.**Pitanguy I:**
Dysplasia auricularis.
Trans.Fourth Internatl Cong Plast Surg, Rome, 660-666 (1967)

354.**Pitanguy I:**
Consideracoes sobre a cirurgia reconstrutora da orelha.
Rev Brasil Cir 36, 258-266 (1958)

355.**Poonawalla HH, Kaye CL, Rosenthal IM, Pruzansky S:**
Hemifacial Microsomia in a Patien with Klinefelter Syndrome.
Cleft Palate J 17, 194 (1980)

356.**Potter EL:**
Malformations of the auricle and the external auditory meatus.
A.M.A. Arch. Otolaryng. 54,, 115 (1951)

357.**Proksch E, Hauschild A:**
Risiken der Sonneexposition
Dtsch Med Wochenschr. 119, 1047-1052 (1994)

358.**Quatela VC, Goldman ND:**
Microtia repair.
Facial Plast Surg 11 (4), 257-273 (1995)

359.**Quelprud T:**
Variability and genetics of the human external ear.
Proc Internat Gent Congr, Edingourgh 7, 243 (1941)

360.**Radziminski A:**
Remarques sur le traitement des aplasies majeurs des oreilles.
Rev Laryngol Otol Rhinol 91, 945-950 (1970)

361.**Randall:**
An attempt to replace an auricle bitten off in childhood.
Arch Otolaryngol 22, 163-165 (1893)

362.**Reichert H:**
Moderne Operationsverfahren zur plastischen Wiederherstellung und Korrektur der Ohrmuschel.
Aesthet Medizin 1, 18-28 (1963)

363.**River de PJ:**
Restoration of the auricle.
California and Western Medicine Vol. 26 No. 5, 654-656 (1927)

364.**Rogers BO:**
Rare craniofacial deformities.
In: Converse JM chapter 32: Reconstructive Plastic Surgery 3, Philadelphia W.B: Saunders Co., 1213 (1964)

365.**Rogers BO:**
Microtic, Lop, Cup and Protruding ears.
Plast Reconstr Surg 41 (3), 208-231 (1968)

366.**Rogers BO:**
Anatomy, embryology and classification of auricular deformities.
In: Tanzer RC, Edgerton MT: Symposium on Reconstruction of the Auricle.
Mosby, St. Louise, (1974)

367.**Röhrich L:**
Lexikon der sprichwörtlichen Redensarten.
Herder Verlag Freiburg Band 2, 1113-1118 (1994)

368.**Rubin LR, Robertson GW, Shapiro RN:**
Total ear reconstruction by composite grafts.
Plast Reconstr Surg 32, 502-508 (1948)

369.**Rubin LR:**
An anatomic approach to the obstructive ear.
Plast Reconstr Surg 29, 360 (1962)

370.**Rubin LR, Walden RH, Bromberg BE, Hermann WF:**
Polyethelene in reconstructive surgery.
Plast Reconstr Surg 3, 586-597 (1963)

371.**Rubin LR:**
Current comment.
Plast Reconstr Surg 49, 454 (1972)

372.**Ruzic J.:**
Der siebente Fall kompletter Anotie.
Acta Otolaryngol 36,, 186 (1948)

373.**Sanvernero-Rosselli G.:**
La chirurgie plastique du pavillon de l´oreille.
Rev Chir Plast Brux, 1932-33, 27-53 (1932)

374.**Schäfer:**
Über die fötale Ohrentwicklung usw.
Arch f Anthropol. Bd.21, (0)

375.**Schanz F:**
Wiederersatz einer verloren gegangenen Ohrmuschel.
Korrensondenz-Blätte des allg. Ärztlichen Vereins vo Thüringen 19, 288-293 (1890)

376.**Schlöndorff G:**
Ohrmuschelaufbauplastik. Indikation und Durchführung.
Arch klin exp Ohr- Nas- Kehlk Heilkd 191, 732-735 (1968)

377.**Schmid:**
Beitrag zur rekonstruktiven Ohrplastik.
Fortschr Kiefer- Gesichtschir Bd. II Thieme Stuttgart, 168 (1956)

378.**Schmid E:**
Methods for reconstruction of the ear.
Trans Fourth Internatl Cong Plast Surg, Rome, 635-641 (1967)

379.**Schmidt F:**
Ohrringe.
Von den Bräuchen der Seeleute, hamburg, 200 (1947)

380.**Schmieden von J:**
Der plastische Ersatz von traumatischen Defekten der Ohrmuschel.
Berlin klin Wschr 31, 1433-1435 (1908)

381.**Schofield AL:**
A preliminary report on the use of preserved homogenous cartilage implants.
Br J Plast Surg 6, 26-31 (1953)

382.**Schwalbe G:**
Über Auricularhöcker bei Reptilien; ein Beitrag zur Phylogenie des äußeren Ohres.
Anat Anz 6, 43-53 (1891)

383.**Schwalbe G:**
Das äußere Ohr Kap.2.
In: Von Bardeleben K: Handbuch der Anatomie des Menschen Vol 5, 125-131 (1897)

384.**Schwalbe G:**
Die Morphologie der Missbildungen der Menschen und der Tiere.
Verlag Gustav Fischer, Jena, 566 (1911)

385.**Schwalbe G:**
Beiträge zur Kenntnis des äußeren Ohres der Primaten.
Ztschr Morph Anthrop 19, 545 (1916)

386.**Semper G:**
Über die formelle Gesetzmäßigkeit des Schmuckes und dessen Bedeutung als Kunstsymbol.
Monatsschrift des wissenschaftlichen Vereins Zürich 1.3, 101-130 (1856)

387.**Senechal G, Mamelle G, Rodriguez J:**
Reflexions sur la reconstruction du pavillon de l´oreille.
Ann Otolaryngol 98, 367-370 (1981)

388.**Siegert R, Weerda H, Remmert S:**
Embryology and surgical anatomy of the auricle.
Facial Plast Surg 10, 232-243 (1994)

389.**Siegert R, Knölker U, Konrad E:**
Psychosoziale Aspekte der totalen Ohrmuschelrekonstruktion bei Patienten mit schwerer Mikrotie.
Laryngol Rhinol Otol 75, 155-161 (1996)

390.**Siegert R, Weerda H, Mayer T, Brückmann H:**
Hochauflösende Computertomographie fehlgebildeter Mittelohren.
Laryngol Rhinol Otol 75, 187-194 (1996)

391.**Siemens HW:**
Zur Kenntnis der sogenannten Ohr- und Halshänge (brochiogene Knorpelnaevi).
Arch Dermatol 132, 186-205 (1921)

392.**Simons JN:**
The role of the prosthesis in correction of ear deformities.
In: Tanzer RC, Edgerton MT: Symposium ot Reconstructon of the Auricle. St. Louis: C.V. Mosby Co., 257-263 (1974)

393.**Skiles MS Randall P:**
The Aestetics of Ear Placement: An Experimental Study.
Plast Reconstr Surg 72, 139 (1983)

394.**Smahel J, Converse JM:**
Anatomical Features of Auricular and Retroauricular Skin.
Chir Plastica 5, 139-145 (1980)

395.**Song R, Chenz, Yang P, Yue J:**
Reconstruction of the external ear.
Clin Plast Surg 9, 49-52 (1982)

396.**Song Y, Song Y:**
An improved one-stage total ear reconstruction procedure.
Plast Reconstr Surg 71, 6415-6423 (1983)

397.**Songcharoen S Smith RA Jababey Me:**
Tumors of the external ear and reconstrction of defects.
Clin Plast Surg 5 (3), 447-457 (1978)

398.**Spina V:**
Microtia- A simplified three-stage operation. Improvements in the structural repair and in the simulation of the concha.
Trans Fourth Internatl Cong Plast Surg, Rome, (1967)

399.**Spina V, Kamakura L, Psillakis JM:**
Total reconsturtion of the ear in congenital microtia.
Plast Reconstr Surg 48, 349 (1971)

400.**Spira M:**
Early care of deformities fo the auricle resulting from mechanical trauma.
In: Tanzer RC, Edgerton MT eds. Symposium ot Reconstructon of the Auricle.
St. Louis: C.V. Mosby Co., 204 (1974)

401.**Starck D:**
Embryologie.
Thieme Verlag Stuttgart, (1955)

402.**Stark RB, Saunders DE:**
Natural appearance restared to the unduly prominet ear.
Br J Plast Surg 15, 385-392 (1962)

403.**Steffanoff DN:**
Auriculo-mastoid tube pedicle for otoplasty.
Plast Reconstr Surg 3, 352-360 (1948)

404.**Steffensen WH:**
Comments on reconstruction of the external ear.
Plast Reconstr Surg 16, 194-200 (1952)

405.**Steffensen WH:**
A method of total ear reconstruction.
Plast Reconstr Surg 36 (1), 97-100 (1955)

406.**Steffensen WH:**
Comments on total reconstrction of the ear.
Plast Reconstr Surg 10, 82-90 (1965)

407.**Stell PM:**
Carcinoma of the external auditory meatus und middle ear.
Clin Otolaryngol 9, 281-299 (1984)

408.**Stevenson SS, Worcester J Rice RG:**
667 congenitally malformed infants and associated gestational characteristics.
Pediatrcs 6:, 37-50 (1950)

409.**Störk L:**
Das Ohr in den altägyptischen Sexualvorstellungen.
Göttinger Miszellen 5, 33-38 (1973)

410.**Stout PS:**
Bovine cartilage in correction of nasal deformities.
Laryngoscope 43, 976 (1933)

411.**Straith CL, DeKlein EH:**
Plastic surgery in childre: The medical and psychologic aspects of deformity.
J Am Med Ass 111, 2364-2370 (1938)

412.**Streeter GL:**
Development of the auricle in the human embryo.
Contrib Embryol 69, 111 (1922)

413.**Sun YL, Li GY, Lin ZL:**
Single stage total ear reconstruction without using auricular skin.
Chin Med J 95, 167-170 (1982)

414.**Suraci AJ:**
Plastic reconstr. of acquired defects of the ear.
Am J Surg 66, 196-202 (1944)

415.**Szymanowski von J:**
Handbuch der operativen Chirurgie Erster Theil
Uhde, Branschweig, 303 (1870)

416.**Tagliacozzi G:**
De curtorum chirurgia per insitionem.
Venice G. Bindomus, (1597)

417.**Tanzer RC:**
Total Reconstruction of the external ear.
Plast Reconstr Surg 23 (1), 1-15 (1959)

418.**Tanzer RC:**
An anaysis of ear reconstruction.
Plast Reconstr Surg 31 (1), 16-30 (1963)

419.**Tanzer RC:**
Congenital deformities.
In: Converse JM: Reconstructive Plastic Surgery, 2nd ed. Vol III Saunders, Philadelphia 1977, 1671-1705 (1964)

420.**Tanzer RC:**
Total reconstruction of the auricle: a 10-year report.
Plast Reconstr Surg 40, 540-550 (1967)

421.**Tanzer RC:**
Ear reconstruction. A second Progress report.
Trans Fourth Int Congr Plast Surg, Amsterdam, 644 (1969)

422.**Tanzer RC:**
The constricted (cup and lop)ear.
Plast Reconstr Surg 55, 406-415 (1974)

423.**Tanzer RC:**
Correction of microtia with autogenous costal cartilage.
In: Tanzer RC, Edgerton MT: Symposium ot Reconstructon of the Auricle. St. Louis: C.V. Mosby Co., 46-57 (1974)

424.**Tanzer RC:**
Microtia-a long-term follow-up of 44 reconstructed auricles.
Plast Reconstr Surg 61 (2), 161-166 (1978)

425.**Tanzer RC:**
Secondary reconstruction of the auricle.
In: Tanzer RC, Edgerton MT: Symposium ot Reconstructon of the Auricle. St. Louis: C.V. Mosby Co., 238-245 (1987)

426.**Thiersch C:**
Über die feineren anatomischen Veränderungen bei Aufheilung von Haut auf Granulationen.
Verh. dtschn Ges. Chir. 3, 69-75 (1874)

427.**Tolleth H:**
A Hierarchy of Values in the Design and Construction of the Ear.
Clin Plast Surg 17 (2), 193-206 (1990)

428.**Toplak FJ:**
Die Totalrekonstruktion der Ohrmuschel: Geschichte u. operative Problematik ; Entwicklung u. Ergebnisse e. Bewertungssystems für Ohrmuschelrekonstruktionsverfahren mit bes. Berücks. d. Ohrknorpelersatzmaterialien.
Dissertation Freie Universität Berlin, 1-163 (1986)

429.**Towson CE, Shofstall WH:**
Carcinoma of the Ear.
Arch Otolaryngol 51, 724 (1950)

430.**Tröltsch AF:**
Joux A: Gaz Hospiteaux Febr. 1854 inLehrbuch der Ohrenheilkund mit Einschluß der Anatomie des Ohres.
Verlag der Stahl´schen Buchhandlung Würzburg, (1868)

431.**Valle CL:**
Tecnica personal empleando cartilago autogeno en la reconstruccion de las microtias.
Cir Plast Ibero Latino Am 7, 65-75 (1981)

432.**van Dijk JA:**
The reconstruction of a totally lost ear by the "tubed pedicle flap" method.
Acta Otolaryngol 10, 121-129 (1926)

433.**Vergara AC:**
Personal Communication.
Acta Otolaryngol 10, 121-129 (1926)

434.**Vincent RW:**
malformations of the ear associated with urogenital anomalies.
Plast Reconstr Surg 28, 214 (1961)

435.**Virchow R:**
Über Mißbildungen am Ohr und im Bereiche des ersten Kiemenbogens.
Virchow´s Arch. (Pathol. Anat.) 30, 221-239 (1864)

436.**Vogel von T:**
Über das Hören. Einem Phänomen auf der Spur.
Attemto Verlag, (1998)

437.**Vollmer IL:**
The shape of the ear in relation to body constitution.
Arch Pedat 54, 574-579 (1937)

438.**Waldfahrer F, Freitag S, Iro H:**
Piercing-Gefahren und Komplikationen aus Sich des HNO- Arztes.
In: Ganz H, Iro H (Hrsg.). HNO-Praxis heute 18. Springer-Verlag Stuttgart, 233-256 (1998)

439.**Walster E, Aronson V Abrahams D Rottman L:**
Importance of physical attractiveness in datin behavior.
J Personal Soc Psychol 4, 508-516 (1966)

440.**Walter C:**
Die Anwendung der sogenannten composite grafts in der plastischen Chirurgie im HNO-Bereich.
HNO 14, 200-205 (1966)

441.**Walter C:**
Die Probleme der Rekonstruktion der Ohrmuschel.
HNO 10, 301-305 (1969)

442.**Webster GV:**
Care of the injured external ear.
Surgery 18, 515-521 (1945)

443.**Webster GV:**
The tail of the helix as a key to otoplasty.
Plast Reconstr Surg 44, 455 (1969)

444.**Webster GV:**
zit. Nach Tanzer RC, (1963)

445.**Weerda H:**
Bemerkungen zur Ohrmuschelplastik und zum Ohrmuschelabriß.
Laryngol Rhinol Otol 58, 242 (1979)

446.**Weerda H:**
Das Ohrmuscheltrauma.
HNO 28, 209-217 (1980)

447.**Weerda H:**
Die Chirurgie der kindlichen Ohrmuschelmißbildung.
Laryngol Rhinol Otol 61, 120-122 (1984)

448.**Weerda H, Grüner R, Cannive B:**
Die Einheilungsrate frei transplantierter großer composite grafts.
Arch Otorhinolaryngol Suppl. II, (1986a)

449.**Weerda H:**
Fibrinkleber in der Ohrmuschelchirurgie.
aus Reifferscheid: Neue Techniken in der operativen Medizin Springer Verlag, 65-68 (1986b)

450.**Weerda H:**
Classification of Congenital Deformities of the auricle.
Facial Plast Surg 5 (5), 385-388 (1987)

451.**Weerda H:**
Plastic surgery of the ear.
In: Booth, J. Otology, Scott-Brown´s Otolaryngology, 5th ed. Vol III,Butterworths, London 1987, 574 (1988)

452.**Weerda H:**
Trauma of the auricle: late repair.
Facial Plast Surg 6, 60-66 (1989)

453.**Weerda H:**
Das Ohr.
In: Naumann HH, Helms J, Herberhold C, Kastenbauer E: Oto-Rhino-Laryngologie in Klinik und Praxis Bd.1 Thieme Verlag, (1994)

454.**Weerda H, Siegert R:**
Rekonstruktion der Ohrmuschel. In: Kastenbauer ER: Ästhetische und Plastische Chirurgie an Nase, Gesicht und Ohrmuschel. Thieme Verlag, 381-391 (1999)

455.**Weiser-Aall L:**
Männerohrring.
Frageliste des Insitutes Norsk Etnologisk GranskingNr. 43, Oslo, 100-115 (1957)

456.**Wenig S:**
Die Ohrmuschel in physiognomischer und anthropologischer Sicht. Die Betrachtungsweisen der Formvarianten und Formanomalien der Ohrmuschel in verschiedenen Zeitepochen.
Inaugural Dissertation. Freie Universität Berlin, 28-29 (1996)

457.**White MF, Rubin LR:**
Total Ear reconstrction- A Three Stage Procedure.
Plast Reconstr Surg18 (2), 117-126 (1956)

458.**Wickstrom OW, Bromberg BE:**
Total ear reconstruction.
Plast Reconstr Surg 13, (1954)

459.**Wiecko J, Kukwa A Hinek A:**
Auricular reconstruction with aullogenous costal cartilage and autogenous perichondrium.
Acta Med Pol 21, 87-92 (1980)

460.**Wiedemann HR, Kunze J:**
Atlas der klinischen Syndrome. Für Klinik und Praxis.
Schattauer Verlag Stuttgart-New York, 1-52 (2001)

461.**Wildervanck LS:**
Heriditary malformations of the ear in three generations.
Acta Otolaryngol 54, 553-560 (1962)

462.**Windle-Taylor PC:**
Ear deformities Associated With the Klippel-Feil Syndrom.
Ann Otolaryngol 90, 210-215 (1981)

463.**Wood-Jones Fl,Chuan W:**
The development of the external ear.
J Anat 68, 525-533 (1934)

464.**Wright S, Wagner K:**
Types of subnormal develpment of the head from inbred strains of guinea pigs and ther bearing on the classification and interpretation of vertebrate monsters.
Am J Anat 54, 383 (1934)

465.**Wynn SK:**
Total reconstruction of an ear.
Am J Surg 94, 658-662 (1957)

466.**Yao ST:**
Vascular implantation into skin flap: Experimental study and clinical application: A preliminary report.
Plast Reconstr Surg 68, 401-410 (1981)

467.**Yarchuk NI:**
A two stage method of grafting the external ear and its defects.
Vern. Otorinolaryngol 20, 25-27 (1958)

468.**Yarchuk NI:**
Reconstrction of the auricle in Large Defects after Mechanical Injury.
Acta Chir Plast 7 (4), 249-251 (1965)

469.**Yarchuk NI:**
Clinical and histological characteristics of late results of otoplasty using diced cadaver cartilage.
Acta Chir Plast 17, 188-197 (1975)

470.**Young F:**
Cast and precast cartilage grafts.
Surgery 15, 735-748 (1944)

471.**Zeis E:**
Die Literatur und Geschichte der Plastischen Chirurgie, Leipzig, (1863)

472.**Zülch WK:**
Entstehung des Ohrmuschelstiles
Heidelberger Kunstgeschichtliche Abhandlung bd. 12, 1-127 (1932)

10.2 Tabellenverzeichnis

TABELLE 1: GRÖßENWACHSTUM DER OHRMUSCHEL NACH FARKAS 1974 20
TABELLE 2: BREITENWACHSTUM DER OHRMUSCHEL NACH FARKAS 1974 22
TABELLE 3: KLASSIFIKATION DER KONGENITALEN MALFORMATIONEN DES ÄUßEREN OHRES, DES MITTELOHRES UND ASSOZIIERTE SYNDROME AUS BLUESTONE ET AL. 1978 69
TABELLE 4: KONGENITALE ANOMALIEN DES KOPFBEREICHS ANHAND DER GEBURTSZERTIFIKATE IN NEW YORK VON 1952 BIS 1963 AUS CONWAY H 1965 86
TABELLE 5: GESCHLECHTS- UND SEITENVERTEILUNG BEI MIKROTIE III GRADES AUS FUKUDA O 1974 87
TABELLE 6: VERTEILUNG DER MIKROTIE NACH AGUILAR 1996 88

10.3 Abbildungsverzeichnis

ABBILDUNG 1: STRUKTUREN DES OHRMUSCHELKNORPELS. AUS LANG J, 1992. 4
ABBILDUNG 2: ANATOMIE DER OHRMUSCHELVORDERSEITE. AUS WEERDA H, 1994. 6
ABBILDUNG 3: MUSKULÄRE ANHEFTUNG DER OHRMUSCHEL AN DEN SCHÄDEL. AUS PAPARELLA M ET AL., 1991. 7
ABBILDUNG 4: ARTERIEN DER OHRMUSCHELVORDERSEITE. AUS LANG J, 1992. 9
ABBILDUNG 5: BLUTVERSORGUNG DER OHRMUSCHELRÜCKSEITE. AUS LANG J, 1992. 10
ABBILDUNG 6: LYMPHABFLUß DER OHRMUSCHEL. AUS KUBIK S, 1987. 11
ABBILDUNG 7: NERVALE VERSORGUNG DER OHRMUSCHEL. AUS LUCENTE FE ET AL., 1995. 12
ABBILDUNG 8: ELASTISCHER KNORPEL 13
ABBILDUNG 9: ENTWICKLUNG DER OHRMUSCHEL. AUS NAUMANN HH ET AL., 1994. 15
ABBILDUNG 10: HISTORISCHE ABBILDUNG DER ENTWICKLUNGSSTADIEN DES ÄUßEREN OHRES. 17
ABBILDUNG 11: WANDERUNG DER OHRMUSCHEL IM LAUFE DER EMBRYONALENTWICKLUNG. AUS WEERDA H, 1994. 18
ABBILDUNG 12: GRÖßENWACHSTUM DES OHRES BEI MÄNNLICHEN UND WEIBLICHEN KINDERN ZWISCHEN 0,5 UND 18 JAHREN. DATEN NACH FARKAS L, 1974. 21
ABBILDUNG 13: BREITENWACHSTUM DES OHRES BEI MÄNNLICHEN UND WEIBLICHEN KINDERN ZWISCHEN 0,5 UND 18 JAHREN. DATEN NACH FARKAS L, 1974. 23
ABBILDUNG 14: ABHÄNGIGKEIT DER OHRMUSCHELGRÖßE UND –BREITE VON DER GRÖßE DES INDIVIDUUMS. AUS SIEGERT R ET AL., 1994. 23
ABBILDUNG 15: ANATOMISCH-ÄSTHETISCHE BEZIEHUNGEN MARKANTER FIXPUNKTE DES GESICHTS. 24

ABBILDUNG 16: METHODE ZUR LOKALISATION DER OHRMUSCHEL NACH FARKAS L, 1974. 25
ABBILDUNG 17: POSITION DER OHRMUSCHEL. AUS TOLLETH H, 1990. 26
ABBILDUNG 18:DISTANZ DER VERTIKALEN PROFILLINIE VOM TRAGUS UND VOM TRAGUS ZUM OCCIPUT IM VERHÄLTNIS ZUR KÖRPERGRÖßE. AUS SIEGERT R ET AL., 1994, 27
ABBILDUNG 19: DISTANZ VOM TRAGUS ZUR HORIZONTALEN PROFILLINIE, DIE DURCH DEN VERTEX VERLÄUFT, IM VERHÄLTNIS ZUR KÖRPERGRÖßE. AUS SIEGERT R ET AL., 1994 . 27
ABBILDUNG 20:DARSTELLUNG DER EMPFÄNGNIS DURCH DAS OHR. AUS KOTTWITZ B, 1991. 30
ABBILDUNG 21: DARSTELLUNG DER EMPFÄNGNIS DURCH DAS OHR AM NORDPORTAL DER MARIENKAPELLE IN WÜRZBURG. AUS KOTTWITZ B, 1991. 31
ABBILDUNG 22: MÜNCHENER MUSEUM FÜR VÖLKERKUNDE. AUS KINDLER W, 1970. 33
ABBILDUNG 23:.DER GRÖßTE LIEGENDE BUDDHA DER WELT IN BANGKOK. AUS MORRIS D, 1986. 34
ABBILDUNG 24: „EINEN ÜBER DAS OHR HAUEN“. AUS RÖHRICH L, 1994. 35
ABBILDUNG 25: „SICH ETWAS HINTER DIE OHREN SCHREIBEN“. AUS RÖHRICH L, 1994. 36
ABBILDUNG 26: „DIE OHREN MELKEN“. AUS RÖHRICH L, 1994. 37
ABBILDUNG 27: „DIE KLEINEN UND AUFGESTELLTEN OHREN DES HUNDES UND DES MENSCHEN NEBENEINANDER“. AUS WENIG S, 1996. 39
ABBILDUNG 28: TRESORKNACKER. AUS KÖHLER M, 1996. 43
ABBILDUNG 29: VERGLEICHENDE DARSTELLUNG EINER OHRMUSCHEL UND EINES FÖTEN. AUS NOGIER PMF, 1980. 48
ABBILDUNG 30: DARSTELLUNG DER ORGANPROJEKTION AUF DIE OHRMUSCHEL. AUS NOGIER PMF, 1980. 48
ABBILDUNG 31: KOPF EINES PROFESSIONELLEN BOXERS MIT VERLETZUNGEN DER NASE, DER WANGE UND EINEM TYPISCHEN BLUMENKOHLOHR. HELLINISTISCH 1. JH. V. CHR. (MUSEO DELLA TERME, ROME) 49

ABBILDUNG 32: PANOTIER. AUS KOTTWITZ B, 1991. 50
ABBILDUNG 33: TEILANSICHT DES TRIPTYCHON. AUS PIRSIG W, 1997. 51
ABBILDUNG 34: EINZELPERSONEN DES TRIPTYCHONS.
AUS PIRSIG W, 1997. 52
ABBILDUNG 35: ORGELTREPPE DER JAKOBIKIRCHE IN LÜBECK VON 1619.
AUS ZÜLCH WK, 1932. 53
ABBILDUNG 36: GRUNDRIß DER STAATLICHEN HOCHSCHULE FÜR MUSIK
UND THEATER HANNOVER. 54
ABBILDUNG 37: DAS OHR IN DER WERBUNG. HEINEKEN WERBUNG VON
LOWE-HOWARD-SPINK, LONDON.
AUS VOGEL VON T, 1998 . 55
ABBILDUNG 38: DAS OHR IN DER WERBUNG. HEINEKEN WERBUNG VON
LOWE-HOWARD-SPINK, LONDON.
AUS VOGEL VON T, 1998. 56
ABBILDUNG 39: FRESKE EINES SUMERISCHEN KÖNIGS.
AUS CHAMPDOR A, 1964. 57
ABBILDUNG 40: DARSTELLUNG ÄGYPTISCHER OHRRINGE.
AUS EDWARDS IES, 1978. 58
ABBILDUNG 41: OHRSCHMUCK IN AFRIKA. AUS MORRIS D, 1986. 61
ABBILDUNG 42: PUNKERIN MIT OHRSCHMUCK. AUS MORRIS D, 1986. 63
ABBILDUNG 43: DER ZUR ZEIT MEIST „GEPIERCETE“ MENSCH DER WELT.
AUS WALDFAHRER F, 1998. 64
ABBILDUNG 44: OHRMIßBILDUNG BEI TRISOMIE 18. AUS LEIBER B, 1972. 71
ABBILDUNG 45: OHRMIßBILDUNG BEI TRISOMIE 13. AUS LEIBER B, 1972. 72
ABBILDUNG 46: TREACHER-COLLINS SYNDROM AUS DER
KLINIK FÜR HALS-, NASEN-, OHRENHEILKUNDE LÜBECK 73
ABBILDUNG 47: GOLDENHAR-SYNDROM AUS DER
KLINIK FÜR HALS-, NASEN-, OHRENHEILKUNDE LÜBECK 74
ABBILDUNG 48: THALIDOMID-EMBRYOPATHIE AUS DER
KLINIK FÜR HALS-, NASEN-, OHRENHEILKUNDE LÜBECK 75
ABBILDUNG 49: DIE VULNERABLEN PERIODEN DER ORGANE.
AUS WIEDEMANN HRUND KUNZE J, 2001. 76
ABBILDUNG 50: DYSPLASIE I. GRADES. AUS WEERDA H, 1994. 80

ABBILDUNG 51: KRYPTOTIE AUS DER KLINIK FÜR HALS-, NASEN-, OHRENHEILKUNDE LÜBECK 81
ABBILDUNG 52: STAHL´SCHE OHR AUS DER KLINIK FÜR HALS-, NASEN-, OHRENHEILKUNDE LÜBECK 82
ABBILDUNG 53: DYSPLASIE II GRADES. AUS WEERDA H, 1994. 83
ABBILDUNG 54: DYSPLASIE III GRADES. AUS WEERDA H, 1994. 84
ABBILDUNG 55: OHRMUSCHELPROTHESE VON AMBROISE PARÉ. 89
ABBILDUNG 56: VERSORGUNG PARTIELLER OHRMUSCHELDEFEKTE MIT SCHWENKLAPPENMETHODE NACH TAGLIACOZZI. AUS MÜNDNICH K, 1962B 96
ABBILDUNG 57: OPERATIONSMETHODE NACH V. SZYMANOWSKI J 1870. AUS MÜNDNICH K, 1962B. 97
ABBILDUNG 58: ELFENBEINGERÜST. AUS JOSEPH J, 1931. 103
ABBILDUNG 59: TOTALREKONSTRUKTION. AUS KIRKHAM HLD, 1940. 108
ABBILDUNG 60: TOTALREKONSTRUKTION DER OHRMUSCHEL. AUS YARCHUK NI, 1958. 109
ABBILDUNG 61: AUSGANGSBEFUND ZUR OHRMUSCHELREKONSTRUKTION. AUS SCHANZ F, 1890. 110
ABBILDUNG 62: OHRMUSCHELREKONSTRUKTION. AUS SCHANZ F, 1890. 111
ABBILDUNG 63: KNOCHENTRANSPLANTAT ZUR BILDUNG DER CONCHA. AUS CONVERSE JM, 1950. 112
ABBILDUNG 64: TOTALREKONSTRUKTION. AUS GILLIES HD, 1920. 117
ABBILDUNG 65: AUFRICHT1 A)EIN HAUTLAPPEN AUS DER KLAVIKULA REGION IST ZUM OHR HIN BEWEGT WORDEN. EIN TEIL IST ZUR HELIXBILDUNG BEFESTIGT WORDEN. (PIERCE METHODE) B) RESULTAT DER REKONSTRUKTION. A-D) AUSFORMUNG DES LOBULUS. AUS AUFRICHT G, 1947. 118
ABBILDUNG 66: TOTALREKONSTRUKTION. AUS PEER LA, 1943. 119
ABBILDUNG 67: OHRMUSCHELGERÜST AUS RIPPENKNORPELWÜRFELN IN VITALLIUMFORM. AUS PEER LA, 1948. 120
ABBILDUNG 68: SEPARATION DES KNORPELSTÜCKCHEN-OHRES AUS SEINER FORM UND TRANSPLANTATION IN DIE OHRREGION. AUS PEER LA, 1948. 121

ABBILDUNG 69: PRÄPARATION DES ANTHELIX-IMPLANTATES. AUS CONVERSE JM, 1958. 125
ABBILDUNG 70: IMPLANTATION DER ANTHELIX. AUS CONVERSE JM, 1958. 125
ABBILDUNG 71: IMPLANTATION DES LATERALEN OHRMUSCHEL-TEILS MIT HELIX. AUS CONVERSE JM, 1958. 126
ABBILDUNG 72: ABSTELLEN DER OHRMUSCHEL. AUS CONVERSE JM, 1958. 127
ABBILDUNG 73: RECHWINKLIG ZUEINANDER AUFGEBAUTE OHRMUSCHELEBENEN. AUS TANZER RC, 1959. 128
ABBILDUNG 74: GEWINNUNG DER 6.-8. RIPPE UND FORMUNG DES GERÜST. AUS TANZER RC, 1959. 129
ABBILDUNG 75: DETAILANSICHT DER SCAPHA-HELIX- PLATTE. AUS TANZER RC, 1959. 130
ABBILDUNG 76: IMPLANTATION DES OHRMUSCHELGERÜSTES IN DIE VORGEFORMTE TASCHE. 130
ABBILDUNG 77: FIXATION DER KONSTRUKTION UNTER DER HAUT, ALTERNATIV MIT VOLLHAUT TANSPLANTAT. 131
ABBILDUNG 78: ELEVATION DER REKONSTRUIERTEN OHRMUSCHEL. AUS RC TANZER, 1959. 132
ABBILDUNG 79: EXPANSIL FRAMEWORK. AUS BRENT B, 1974A. 134
ABBILDUNG 80: REKONSTRUKTION MIT KONTRALATERALEM OHRMUSCHELKNORPEL. AUS BRENT B, 1974B. 135
ABBILDUNG 81: PRÄPARATION DER TEMPORALISFASZIE UND UMMANTELN DES KNORPELGERÜSTES. AUS BRENT B UND BYRD MS, 1983. 137
ABBILDUNG 82: TRANSPOSITIONS-ROTATIONSLAPPEN. AUS WEERDA H, 1980. 139
ABBILDUNG 83: DIE OHRMUSCHELSCHABLONE. AUS WEERDA H UND SIEGERT R, 1999. 140
ABBILDUNG 84: ENTNAHME VON RIPPENKNORPEL. AUS WEERDA H UND SIEGERT R, 1999. 141
ABBILDUNG 85: DIE EINZELNEN KOMPONETEN DES OHRMUSCHELGERÜSTS. 141

ABBILDUNG 86: SCHEMATISCHE DARSTELLUNG DES ENTNOMMEN RIPPENSTÜCKS UND SEINE ZUSAMMENSETZUNG ALS FERTIGES OHRMUSCHELGERÜST. AUS WEERDA H UND SIEGERT R, 1999 142
ABBILDUNG 87: NATIVES KNORPELGERÜST. 142
ABBILDUNG 88: FERTIGUNG DES GERÜSTS. AUS NAGATA S, 1993. 145
ABBILDUNG 89: W-FÖRMIGER HAUTSCHNITT UND PRÄPARATION DER HAUTTASCHE BEI LOBULUS-TYP MIKROTIE. AUS NAGATA S, 1993. 146
ABBILDUNG 90: HAUTSCHNITT UND PRÄPARATION DER HAUTTASCHE BEI MIKROTIE MIT KLEINER CONCHA. 146
ABBILDUNG 91: HAUTSCHITT UND PRÄPARATION DER HAUTTASCHE BEI MIKROTIE VOM CONCHA-TYP. 147
ABBILDUNG 92: INSERTION DES DREIDIMENSIONALEN KNORPELGERÜSTES. AUS NAGATA S, 1993. 148
ABBILDUNG 93: ZWEITER SCHRITT MIT ELEVATION DER OHRMUSCHEL DURCH KNORPEL, DER IN TEMPORALISFASZIE EINGESCHLAGEN IST. AUS NAGATA S, 1993. 149

10.4 Danksagung

Ich möchte mich ganz herzlich bei Prof. Dr. med. Dr. med. dent. H. Weerda für die Überlassung des Themas der Dissertation und für die Betreuung, sowie bei Prof. Dr. med. S. Remmert, PD. Dr. med. K. Sommer Frau und Prof. Dr. med. B. Wollenberg für die Weiterführung der Arbeit bedanken.
Weiterhin danke ich Frau Dr. med. S. Klaiber für ihre Unterstützung und Korrektur der Arbeit.

10.5 Lebenslauf

Persönliche Daten:

Name:	Tobias Gunnar Berg
Geburtsdatum:	22.10.1972
Geburtsort:	Mannheim
Eltern:	Dr.med. Rolf Berg, verstorben 03.04.1996, Kinderarzt
	Heide Berg, geborene Müller, Ärztin
Wohnort:	Seydlitzstr. 11, Lübeck
Familienstand:	ledig
Kinder:	Luca Maximilian, geb. 26.05.2001
	Lily Carlotta, geb. 28.10.2003

Schulbildung:

1979 bis 1983	Grundschule Balsaminenweg, Köln
1983 bis 1992	Friedrich-Wilhelm-Gymnasium, Köln

Studium:

Okt. 1992	Studiumsbeginn an der Medizinischen Universität zu Lübeck
Aug. 1994	Physikum
Aug. 1995	Erstes Staatsexamen
Sept. 1995 bis	Studium an der Universidad de Barcelona als Stipendiat
Juli 1996	des ERASMUS-Programms der Europäischen Union
Mai 1997	Beginn der Dissertation
	bei Prof. Dr. med. Dr. med. dent. H. Weerda
März 1998	Zweites Staatsexamen

Aug. 1998 bis	Praktisches Jahr, Innerer Medizin, Medizinische Universität
Nov. 1998	Lübeck
Nov. 1998 bis	Praktisches Jahr, Innere Medizin,
Jan. 1999	Universitat de Buenos Aires
Feb. bis März 1999	Praktisches Jahr, Chirurgie, Tisch-Hospital
	University of New York,
April bis Mai 1999	Praktisches Jahr, Hals-, Nasen- und Ohrenheilkunde,
	Harvard University
Dez. 1999	Drittes Staatsexamen

Medizinische Laufbahn:

Jan. 2000 bis	Arzt im Praktikum in der Klinik für Hals-, Nasen-,
Juli 2001	Ohrenheilkunde der Universität zu Lübeck
	bei Prof. Dr. med. Dr. med. dent. H. Weerda
Seit Aug. 2001	Weiterbildungsassistent in der Klinik für Hals-, Nasen-,
	Ohrenheilkunde der Universität zu Lübeck
	Direktorin: Frau Prof. Dr. med. B. Wollenberg