Aus der Klinik für Neurologie
der Universität zu Lübeck
Direktor: Prof. Dr. med. D. Kömpf

Vestibuläre Funktionsstörungen beim akuten idiopathischen Hörsturz: ein möglicher Beitrag zur Pathogenese

Inauguraldissertation

zur
Erlangung der Doktorwürde
der Universität zu Lübeck
-Aus der Medizinischen Fakultät-

vorgelegt von
Jenifer Boenki
aus Greifswald

Lübeck 2004

1. Berichterstatter: Prof. Dr. med. Christoph Helmchen

2. Berichterstatter: Prof. Dr. med. Rainer Schönweiler

Tag der mündlichen Prüfung: 23.11.2005
Zum Druck genehmigt. Lübeck, den 23.11.2005

gez. Prof. Dr. med. Wolfgang Jelkmann
-Dekan der Medizinischen Fakultät-

INHALTSVERZEICHNIS

INHALTSVERZEICHNIS **3**

ABKÜRZUNGSVERZEICHNIS **5**

1 EINLEITUNG **6**

1.1 Klinik und Pathophysiologie des Hörsturzes **6**

1.2 Fragestellung **7**

1.3 Hypothese **7**

1.4 Physiologische Voraussetzungen vestibulärer Untersuchungsmethoden **8**

1.4.1 Kopf- Impuls-Test in der skleralen Magnetspulentechnik 9

1.4.2 SVV und Fundusphotographie 12

1.4.3 Klick-evozierte myogene Potentiale (CEMP) 13

2 MATERIAL UND METHODEN **14**

2.1 Patienten **14**

2.1.1 Einschlusskriterien 14

2.1.2 Ausschlusskriterien 15

2.1.3 Einwilligung und Aufklärung 15

2.2 Kontrollpersonen **15**

2.3 Cochleäre Diagnostik **16**

2.3.1 Quantifizierung der Hörminderung mit dem Tonaudiogramm 16

2.3.2 Abgrenzung zur retrocochleären Schwerhörigkeit 16

2.4 Vestibuläre Diagnostik **16**

2.4.1 Bogengangstestung 16

2.4.1.1 Messsystem 16

2.4.1.2 Eichung der Messspulen 17

2.4.1.3 Desinfektion, Lokalanästhesie und Platzierung der skleralen Magnetspulen 18

2.4.1.4 Die Technik des dreidimensionalen Kopf-Impuls-Tests 18

2.4.1.5 Datenanalyse des Kopf-Impuls-Tests 19

2.4.1.6 Dreidimensionale Analyse des Spontannystagmus (SpN) 21

2.4.2 Testung des Utriculus 21

2.4.2.1 Bestimmung der Subjektiven Visuellen Vertikale (SVV) 21

2.4.2.2 Bestimmung der Cyclorotation 22

2.4.3 Testung des Sacculus 23

2.4.3.1 Aufzeichnung der CEMP 23

2.5 Untersuchung des Zusammenhangs erhobener Daten **24**

3 ERGEBNISSE ... 25

3.1 Klinik ... 25

3.2 Tonaudiogramm ... 26

3.3 Kopf-Impuls-Test ... 26

3.3.1 Kontrollpersonen ... 26

3.3.2 Patienten ... 26

3.4 Dreidimensionale Registrierung des Spontannystagmus ... 27

3.5 SVV und Fundusphotographie ... 27

3.6 CEMP ... 27

3.7 Läsionsmuster ... 28

3.7.1 Gruppe I: Hörsturz ohne vestibuläres Defizit ... 28

3.7.2 Gruppe II: Hörsturz mit komplettem vestibulären Defizit ... 29

3.7.3 Gruppe III: Hörsturz mit partiellem vestibulären Defizit ... 33

3.8 Zusammenhang vestibulärer und cochleärer Störungen ... 36

4 DISKUSSION ... 39

4.1 Vestibuläre Symptome und quantifizierte vestibuläre Defizite ... 39

4.2 Pathomechanismus ... 40

4.2.1 Vaskuläre Hypothese ... 40

4.2.2 Inflammatorische Hypothese ... 43

4.2.3 Abgrenzung zur Neuritis vestibularis ... 46

4.3 Therapeutische Implikationen ... 48

5 ZUSAMMENFASSUNG ... 51

6 LITERATURVERZEICHNIS ... 53

7 ANHANG ... 61

8 DANKSAGUNG ... 66

9 LEBENSLAUF ... 67

ABKÜRZUNGSVERZEICHNIS

AICA	A. inferior anterior cerebelli
BERA	Brainstem Electric Response Audiometry
BPPV	benigner paroxysmaler Lagerungsschwindel
CEMP	Klick-evozierte myogene Potentiale
CT	Computertomographie
HL	Hearing Level
HSV-I	Herpes simplex Virus Typ I
MRT	Magnetresonanztomographie
SPL	Sound Pressure Level
SpN	Spontannystagmus
SVV	Subjektive Visuelle Vertikale
VEMP	Vestibulär-evozierte myogene Potentiale
VOR	vestibulo-okulärerer Reflex

1 EINLEITUNG

1.1 Klinik und Pathophysiologie des Hörsturzes

Mit einer Inzidenz von 20/100.000 Einwohner gehört der Hörsturz zu den häufigsten Erkrankungen der Hals-Nasen-Ohrenheilkunde (Staindl et al., 1979; Klemm und Schaarschmidt, 1989; Schmiz et al., 2000). Zur hohen Inzidenz kommt eine Rezidivrate von 7-9 % (Michel, 1994).

Der Hörsturz ist definiert als eine akut auftretende, in der Regel einseitige Schallempfindungsschwerhörigkeit cochleärer Genese. Mit dem Begriff Hörsturz ist definitionsgemäß der sogenannte idiopathische Hörsturz gemeint, d.h., dass keine Ursachen für den akuten Hörverlust gefunden werden können (Leitlinien der deutschen Gesellschaft für Hals-Nasen-Ohrenheilkunde, Kopf- und Halschirurgie). Der idiopathische Hörsturz ist vom symptomatischen Hörsturz abzugrenzen, welcher in 10-15 % der Fälle eines akuten einseitigen sensorineuralen Hörverlustes vorliegt (Mattox und Lyles, 1989). Die Ursache eines symptomatischen Hörsturzes ist meist ein Symptom einer Grundkrankheit wie z.B. Akustikusneurinome, Multiple Sklerose oder Perilymphfisteln (Wilson, 1986; Welleschik und Stoiber, 1987; Berrocal und Ramirez-Camacho, 2002). Der Schweregrad des Hörsturzes kann sehr unterschiedlich sein und mitunter bis an die Ertaubung grenzen. Alle Frequenzen des cochleären Frequenzspektrums können betroffen werden. Dabei ist der pantonale Hörsturz am häufigsten vertreten (60-80 %), gefolgt vom Hochton- (17-32 %) und Tieftontyp (3-7,3 %) (Welkoborsky et al., 1991; Ziegler et al., 2003). Begleitend zum idiopathischen Hörsturz können fakultativ Tinnitus, ein Druckgefühl im Ohr und vestibuläre Symptome auftreten (Plester, 1978; Leitlinien der Deutschen Gesellschaft für Hals-Nasen-Ohrenheilkunde, Kopf- und Halschirurgie).

Das Auftreten des Begleitsymptoms Schwindel (Drehschwindel und Schwankschwindel) wird mit einer Häufigkeit von 20 bis 60 % angegeben (Dishoeck und Bierman, 1957; Pajor et al., 1997; Lajtman et al., 1998; Park et al., 2001). Sein Vorhandensein ist mit einer schlechteren Prognose für die Erholung des Gehörs assoziiert (Watanabe et al., 1993; Nakashima und Yanagita, 1993; Pajor et al., 1997; Lajtman et al., 1998; Park et al., 2001; Roman et al., 2001).

Die Pathophysiologie des idiopathischen Hörsturzes selbst als auch die pathophysiologische Bedeutung eines begleitenden vestibulären Funktionsverlustes ist nicht geklärt. Diskutiert werden vor allem zwei Haupttheorien. Das ist zum einen eine entzündliche Genese auf dem Boden eines viralen (Karlberg et al., 2000; Park et al., 2001;

Baloh und Honrubia, 2001) oder immunvermittelten Mechanismus (Berrocal und Ramirez-Camacho, 2002). Zum anderen werden vaskuläre Ursachen, z.B. Innenohrinfarkte, diskutiert (Grand und Baloh, 1989; Gomez et al., 1996; Kim et al., 1999; Lee et al., 2000). Es ist wichtig zwischen diesen Ursachen zu unterscheiden, um eine auf dem Pathomechanismus basierende Therapie etablieren zu können.

1.2 Fragestellung

In dieser Arbeit wurde die Funktionstüchtigkeit verschiedener vestibulärer Funktionen bei Patienten mit einem idiopathischen Hörsturz untersucht und unter Berücksichtigung der physiologischen und geometrischen Gesetzmäßigkeiten quantifiziert. Ziel war die Charakterisierung von vestibulären Funktionsausfällen bei Patienten mit einem idiopathischen Hörsturz, um bestimmte Läsionsmuster zu identifizieren, die Rückschlüsse auf die Art der Pathogenese (entzündlich, vaskulär) entsprechend der vaskulären Versorgung bzw. dem Innervationsgebiet erlauben.

1.3 Hypothese

Die verschiedenen Pathomechanismen (entzündlich, vaskulär) sollten unterschiedliche funktionelle vestibulo-cochleäre Schädigungsmuster verursachen:

Vaskulärer Pathomechanismus:

Das Innenohr wird von der A. auditiva interna (entspricht der A. labyrinthi) versorgt, die ein Endast der A. inferior anterior cerebelli (AICA) ist (Abb. 1). Diese Arterie teilt sich in die A. vestibularis anterior und in die A. cochlearis communis. Während die A. vestibularis anterior die Ampulle des anterioren und horizontalen Bogenganges, die Macula utriculi und den oberen Teil der Macula sacculi des Labyrinths versorgt, versorgt die A. cochlearis communis die Cochlea, die Ampulle des posterioren Bogengangs und den unteren Teil der Macula sacculi (Axelsson, 1968; Kim et al., 1999).

Von dieser Gefäßversorgung würde man zwei Läsionsmuster erwarten. Einerseits wäre eine Läsion der Cochlea denkbar, die mit einer Parese des posterioren Bogengangs assoziiert ist (A. cochlearis communis). Andererseits ist eine Parese des horizontalen und anterioren Bogengangs zusammen mit einer Läsion des Utriculus möglich (A. vestibularis anterior) (Kim et al., 1999; Karlberg et al., 2000). Bei der letztgenannten Möglichkeit dürfte es nur zu vestibulären Symptomen kommen ohne Zeichen einer Hörminderung.

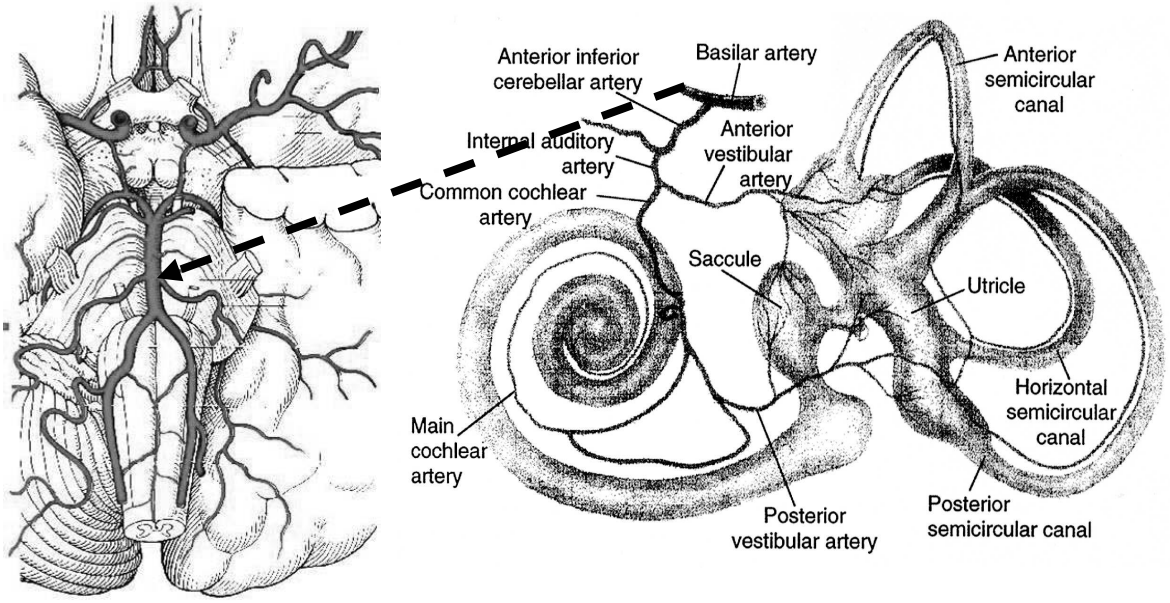

Abb. 1: Die Gefäßversorgung des Innenohrs modifiziert nach Kim et al. ,1999 und Drus, 1990

Entzündlicher Pathomechanismus:

Im Gegensatz dazu zeigt eine virale Neurolabyrinthitis (entzündliche Genese) ein disseminiertes Läsionsmuster mit einer unregelmäßigen Kombination von beeinträchtigten Bogengängen und Otolithenorganen (Karlberg et al., 2000).

Die Überprüfung dieser Hypothesen setzt eine selektive Untersuchung einzelner Bogengänge (kodieren Winkelbeschleunigung) und Otolithenorgane (kodieren Linearbeschleunigung) voraus. Erst in den letzten Jahren konnten Methoden entwickelt werden, um diese einzelnen vestibulären Organe selektiv und unter Berücksichtigung ihrer geometrischen Anordnungen und physiologischen Charakteristika zu untersuchen. Im Folgenden sollen diese neuen Methoden daher für ein besseres Verständnis der Ergebnisse dieser Arbeit aufgeführt werden.

1.4 Physiologische Voraussetzungen vestibulärer Untersuchungsmethoden

Traditionelle Untersuchungen des Vestibularorgans sind die rotatorische Prüfung mit einem Drehstuhl oder die kalorische (thermische) Prüfung mit kaltem oder warmem Wasser. Bei der rotatorischen Prüfung werden stets die horizontalen Bogengänge beider Vestibularorgane gleichzeitig erregt. Mit der kalorischen Prüfung kann zwar jedes Vestibularorgan separat untersucht werden, jedoch können mit dieser Methode ebenfalls

nur die horizontalen Bogengänge erfasst werden (Boenninghaus und Lenarz 2001). Die vertikalen Bogengänge und die Otolithenorgane werden mit diesen Untersuchungen nicht erfasst.

Es wurden neue vestibuläre Untersuchungsmethoden entwickelt, mit denen gezielt und separat die Funktionen aller einzelnen Anteile des Vestibularapparates untersucht werden können (Abb. 2). Dazu gehören der Kopf-Impuls-Test zur Funktionsuntersuchung der Bogengänge, die Klick-evozierten myogenen Potentiale zur Testung des Sacculus und die Subjektive Visuelle Vertikale sowie die Fundusphotographie zur Bewertung der Utriculusfunktion.

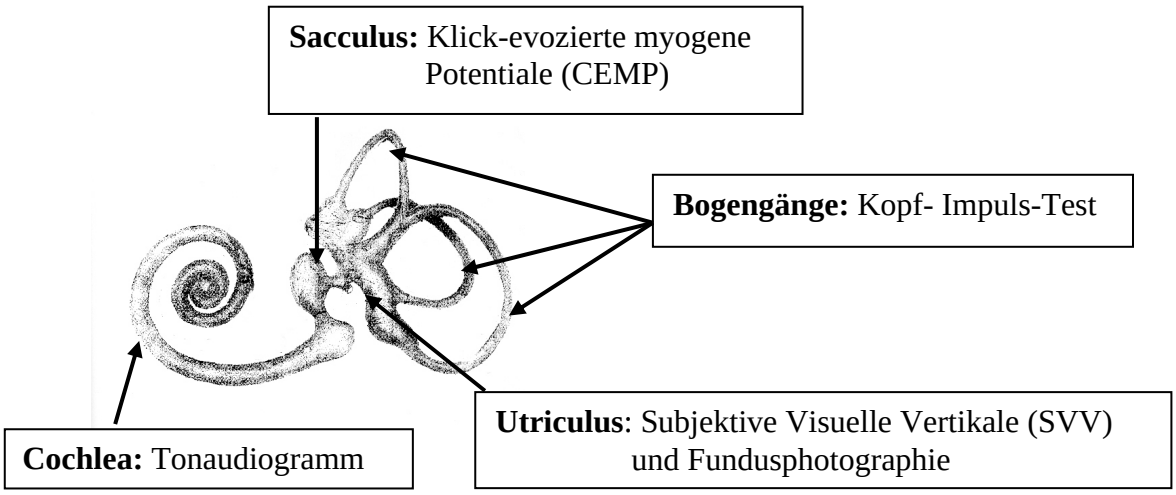

Abb. 2: Übersicht über eine differenzierte Testung der Funktionen des Innenohrs modifiziert nach Kim et al., 1999

1.4.1 Kopf- Impuls-Test in der skleralen Magnetspulentechnik

Das neuronale Netzwerk der horizontalen und vertikalen Bogengänge verbindet die extraokulären Augenmuskeln entsprechend ihrer jeweiligen Hauptzugrichtung mit den horizontalen, anterioren und posterioren Bogengängen derselben Raumebene (Strupp und Brandt, 1998) (Abb. 3). Dies ist die Grundlage des vestibulo-okulären Reflexes (VOR). Die Bogengänge sind in erster Näherung annährend rechtwinklig zueinander angeordnet. Sie ermöglichen somit einen VOR in allen drei Raumebenen (vertikal, horizontal, torsional). Während des VOR bewegen sich die Augen bei Rotation des Kopfes mit derselben Geschwindigkeit des Kopfes, aber in entgegengesetzter Richtung. Die Funktion des VOR ist die Stabilisierung des Auges im Raum. Dadurch wird eine stabile Abbildung des retinalen Bildes während Kopfbewegungen ermöglicht und eine retinale Bildwanderung verhindert.

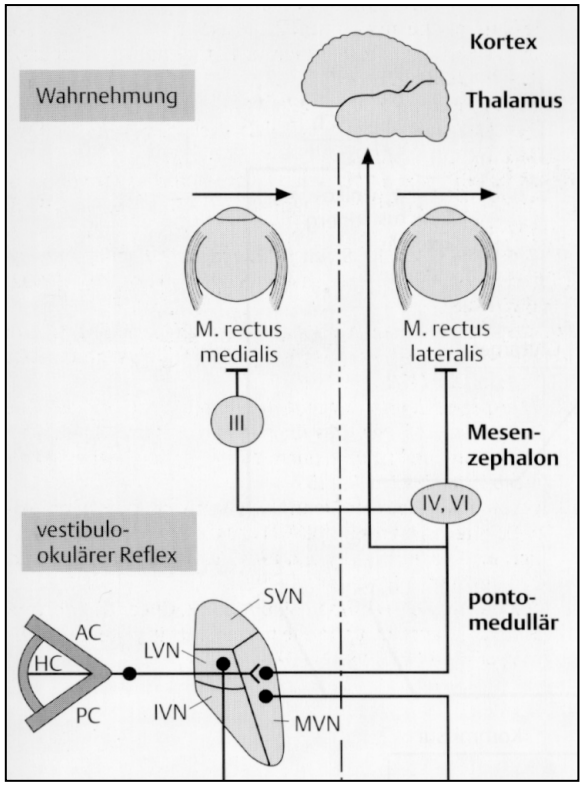

Abb. 3: Schematische Darstellung des horizontalen VOR (modifiziert nach Strupp und Brandt, 1998). Die horizontalen Bogengänge projizieren (über den sog. 3-Neuronen-Reflexbogen) exzitatorisch vorwiegend zum ipsilateralen M. rectus medialis und zum kontralateralen M. rectus lateralis bzw. inhibitorisch zum kontralateralen M. rectus medialis und zum ipsilateralen M. rectus lateralis. (AC = anteriorer Bogengang, HC = horizontaler Bogengang, PC = posteriorer Bogengang, III = N. oculomotorius, IV = N. trochlearis, VI = N. abducens)

Der VOR kann durch den Kopf-Impuls-Test untersucht werden. Dieser Test wurde erstmals 1988 von den Australiern G.M. Halmagyi und I.S. Curthoys beschrieben (Halmagyi und Curthoys, 1988). In dem nach ihnen benannten Bedside-Test können die horizontalen Bogengänge einzeln untersucht werden. Der Kopf-Impuls-Test erlaubt es, eine einseitige peripher-vestibuläre Unterfunktion klinisch festzustellen. Beim Kopf-Impuls-Test werden schnelle passive Kopfbewegungen mit der Beschleunigung von 2000 bis zu 8000 Grad/Sekunde^2, mit einer Amplitude von weniger als 20 Grad und mit einer Geschwindigkeit von 200 bis 400 Grad/Sekunde ausgeführt. Der Untersucher hält den Kopf des Patienten zwischen beiden Händen und führt schnelle, annährend horizontale Kopfbewegungen (Kopf-Pulse) in den Bogengangsebenen durch (etwa 30 Grad geneigt, entsprechend der anatomischen Lage der horizontalen Bogengänge). Der Patient soll dabei ein Ziel geradeaus (z.B. die Nase des Untersuchers) fixieren (Abb. 4A und 4C). Gelingt es

dem Patienten während des Kopf-Pulses, die Fixierung des Blickzieles aufrechtzuerhalten, hat die kompensatorische Augenbewegung exakt die gleiche Geschwindigkeit wie die Kopfbewegung. Der Quotient aus Augen- und Kopfbewegung (Gain) des VOR beträgt dann 1,0. Diese beiden Bewegungen sind um 180° phasenverschoben. Ist der VOR in eine Richtung z.B. durch eine Parese des zugehörigen Bogengangs beeinträchtigt, so bewegen sich zunächst die Augen in die Drehrichtung mit. Der Patient muss dann eine oder mehrere korrigierende Sakkaden ausführen, um das Blickziel wieder zu fixieren (Abb. 4D und 4E). Der VOR-Gain ist in diesem Falle niedriger als 1, wobei der in der Kopfdrehrichtung liegende Bogengang paretisch ist (Strupp und Brandt, 1998).

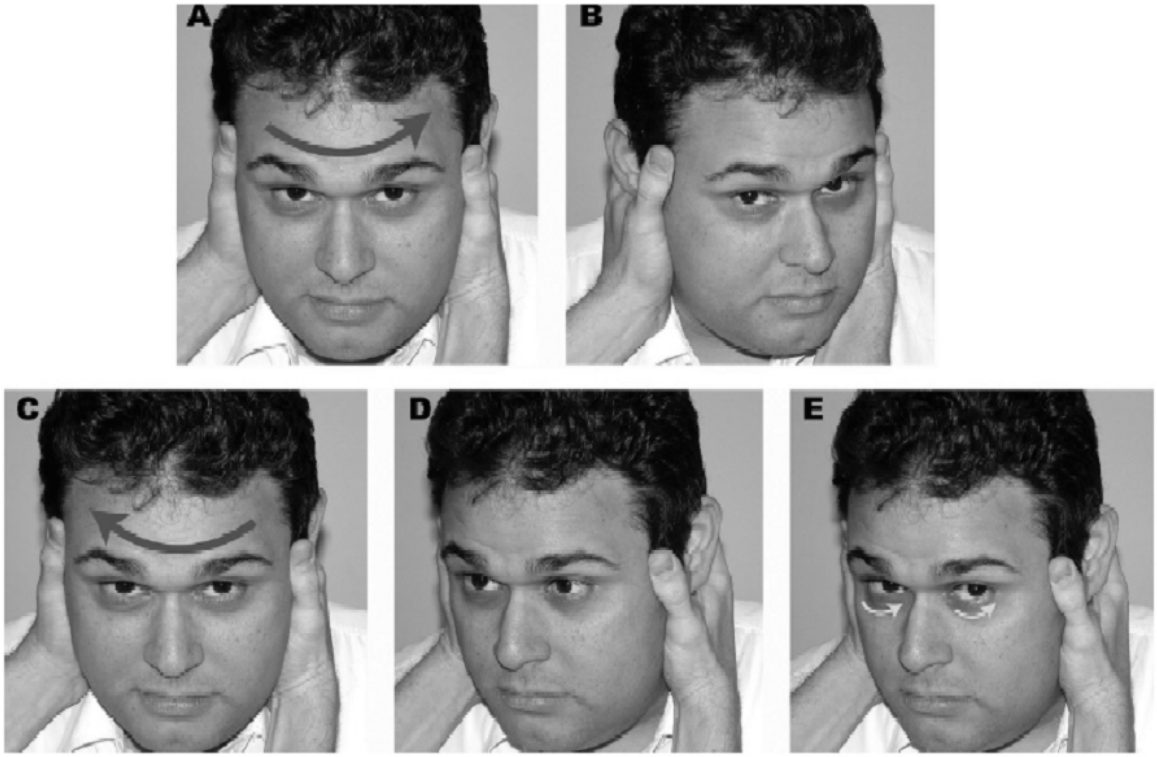

Abb. 4: Kopf-Impuls-Test zur Diagnostik einer rechtsseitigen horizontalen Bogengangsparese. Der Kopf des Patienten wird passiv rasch mit kleinen Amplituden, aber hoher Beschleunigung (bis 8000 Grad/Sekunde^2) in der horizontalen Bogengangsebene bewegt, während der Patient die Nase des Untersuchers fixieren soll (Schubert et al., 2004). Bei der linksseitigen Kopfbewegung (A) werden die Augen in die der Kopfbewegung entgegengesetzten Richtung mit gleicher Geschwindigkeit bewegt (B). Bei Kopfwendung nach rechts (zur Läsionsseite, C) hingegen erfolgt aufgrund des defekten vestibulo-okulären Reflexes eine zu schwache Kompensationsbewegung der Augen (D), so dass eine Korrektursakkade zum Blickziel erforderlich ist (E).

Der klinische Test ist vor allem bei stark ausgeprägten einseitigen vestibulären Defiziten sicher positiv. Klinisch ist es schwer möglich, die vestibulär gesteuerte Bewegung des Auges während der Kopfdrehung abzuschätzen, da die Geschwindigkeit des Auges zu hoch ist. Die Beurteilung stützt sich ausschließlich auf die Korrektursakkade als Folge des herabgesetzten VOR (Straumann, 1998).

Der Halmagyi-Curthoys-Test wurde von Cremer et al. (1998) durch die Einbeziehung der vertikalen Bogengänge weiterentwickelt (s. Material und Methoden 2.4.1.4., S.18). Mit Hilfe der skleralen Magnetspulentechnik (s. Material und Methoden 2.4.1.1., S. 16) wurde es möglich, diese dreidimensionalen Kopf- und Augenbewegungen in Bogengangsebenen zu analysieren und zu quantifizieren. Im Gegensatz zum einfachen Bedside-Test, der kalorischen und rotatorischen Prüfung, ist dieser weiterentwickelte Kopf-Impuls-Test mit der skleralen Magnetspulentechnik eine robuste und die derzeit beste Untersuchungsmethode, um die Funktionen der sechs Bogengänge separat zu überprüfen. Ein weiterer Vorteil gegenüber der kalorischen Testung besteht darin, dass die Magnetspulentechnik imstande ist, die hochfrequenten VOR-Defizite beim einseitigen Vestibularisausfall (z.B bei Neuritis vestibularis) zu identifizieren, die typischerweise länger betroffen bleiben und symptomatisch (bei raschen Kopfbewegungen) sind (Schmidt-Priscoveanu et al., 2001).

1.4.2 SVV und Fundusphotographie

In den beiden Utriculi werden ständig vertikale tonische Reize durch den Einfluss der Schwerkraft hervorgerufen. Durch dessen zentrale bilaterale Projektionen werden die Augen und der Kopf in der normalen aufrechten Position stabilisiert. Ein balanciertes vestibuläres Innervationsgleichgewicht ist Voraussetzung für die Wahrnehmung der Vertikalität. In der normalen Position des Kopfes und der Augen in der Frontalebene sind die Achsen der Augen und des Kopfes horizontal und direkt geradeaus gerichtet, und die Subjektive Visuelle Vertikale (SVV) wird mit der Schwerkraft in eine Linie gebracht. Eine unilaterale Dysfunktion in den utriculären neuronalen Verbindungen durch zentrale oder periphere Läsionen verursacht zentral ein Ungleichgewicht im vestibulären Tonus in der Frontalebene. Daraus resultiert eine komplette oder inkomplette okuläre Verrollung (ocular tilt reaction), der Kombination aus einer Kopfneigung, einer vertikalen divergenten Fehlstellung der Augen (skew deviation) und einer gleichgerichteten okulären Torsion (Veränderung der Cyclorotation und Verkippung der SVV). Die Abweichung der SVV ist

nicht notwendigerweise mit der Cyclorotation korreliert, weshalb beide Methoden komplementär notwendig sind (Dieterich und Brandt, 1992).

1.4.3 Klick-evozierte myogene Potentiale (CEMP)

Der Sacculus hat nur indirekte anatomische Verbindungen zu den Augenmuskelkernen, aber sehr starke disynaptische Projektionen zu den ipsilateralen Halsmuskeln (Uchino et al., 1997; Colebatch, 2001). Er kann durch kurze, laute Töne selektiv gereizt werden. Spezielle Rezeptoren für dieses Phänomen konnten nicht nachgewiesen werden (Welgampola und Colebach, 2001). Man nimmt jedoch an, dass seine Nähe zur Stapesfußplatte und damit verbundene Verwirbelungen und Ströme der Endolymphe bei plötzlicher Bewegung des Stapes eine Rolle spielen (Békésy, 1935). Die Reizung des Sacculus führt zu einer Inhibition des ipsilateralen M. sternocleidomastoideus (Kushiro et al., 1999). Diese Verbindung wird als vestibulo-cervikaler Reflex bezeichnet. Nach separater Reizung des Sacculus mit kurzen lauten Klicks ruft dieser Reflex eine Veränderung des Elektromyogramms hervor, die vom angespannten ipsilateralen M. sternocleidomastoideus abgeleitet wird. Dieser Test wird als Klick-evozierte myogene Potentiale (CEMP) oder gleichbedeutend als Vestibulär-evozierte myogene Potentiale (VEMP) bezeichnet. Die früheste Antwort nach Stimulusbeginn ist eine positive Welle nach 13 ms und eine negative Welle nach 23 ms, die als das p13n23-Potential bezeichnet wird (s. auch Abb. 10 in Material und Methoden 2.4.3.1., S. 23). Die Amplitude zwischen der positiven und negativen Welle ist ein Maß für die Stärke des Reflexes. Dieser Test funktioniert auch dann, wenn eine Innenohrschwerhörigkeit vorliegt (Colebach, 2001), nicht jedoch bei einer Schallleitungsschwerhörigkeit (Bath et al., 1999).

Bei vielen Erkrankungen haben sich diese erläuterten Tests bereits in der klinischen Diagnostik bewährt. So konnte mit dem Kopf-Impuls-Test z.B. festgestellt werden, dass bei der Neuritis vestibularis (Aw et al., 2001, Schmidt-Priscoveanu, 2001) die anterioren und horizontalen Bogengangsafferenzen beeinträchtigt sind. Die CEMP wurden z.B. bei Patienten mit einer Tullio-Reaktion (Colebach et al., 1998) oder beim M. Menière (Waele et al., 1999) untersucht. Die Erfassung der utriculären vestibulären Imbalance hat zu einer verlässlichen, höchst präzisen Topodiagnostik bei Hirnstammläsionen geführt (Brandt und Dieterich, 1993). Die SVV und die Fundusphotographie wurden auch u.a. bei Patienten nach einer Neurektomie des N. vestibularis (Curthoys et al., 1991) getestet.

In dieser Studie sollten nun diese methodischen Ansätze in einer neuen Fragestellung Anwendung finden.

2 MATERIAL UND METHODEN

2.1 Patienten

Die Patienten mit akutem Hörsturz wurden in Kooperation mit Herrn Dr. Wisst (Facharzt für Hals-Nasen-Ohrenheilunde) in der Klinik für Hals-Nasen-Ohrenheilkunde rekrutiert. Entsprechend den Leitlinien der deutschen Gesellschaft für Hals-Nasen-Ohrenheilkunde, Kopf- und Halschirurgie diagnostizierten die Fachärzte der Klinik für Hals-Nasen-Ohrenheilkunde bei allen Patienten einen akuten idiopathischen Hörsturz. Ergänzend wurden, neben der unten beschriebenen vestibulären apparativen Funktionsdiagnostik, folgende Untersuchungen durchgeführt:

- regelmäßig ein HNO-Status, die Ohrmikroskopie, die Hörprüfung mit Stimmgabel und Tonaudiometrie, die tansitorischen evozierten otoakustischen Emissionen (TEOAE), eine BERA (Brainstem Electric Response Audiometry), die Vestibularisprüfung, die Messung des Blutdruckes und Laboruntersuchungen (u.a. Blutbild, Elektrolyte).
- Im Einzelfall wurden zusätzlich das Sprachaudiogramm, die Rekruitmentmessung, die Stapediusreflexmessung, eine Nativ-Röntgenaufnahme der Halswirbelsäule, eine erweiterte Laboruntersuchung (inkl. des CRP, des Differentialblutbildes, des Kreatinins und des Fibrinogenspiegels) oder serologische Untersuchungen (Borrelien, Lues, Herpes-Virus Typ I, Varicella-Zoster-Virus und HIV), eine MRT bzw. CT, der Glyceroltest nach Klockhoff, die Elektrokochleographie, die CERA (Cortical Electric Response Audiometry), die Elektronystagmographie oder Video-Okulographie, die Dopplersonographie der Halsgefäße und Aa. vertebrales, die Tympanoskopie und interdisziplinäre Untersuchungen durchgeführt.

Außerdem erfolgte bei allen Patienten eine neurologische fachärztliche Untersuchung zum Ausschluss von Hirnstamm- und Kleinhirnerkrankungen.

2.1.1 Einschlusskriterien

Nur Patienten mit einem erstmaligen, einseitigen akuten Hörverlust (diagnostizierter idiopathischer Hörsturz) von mehr als 30 dB in mindestens einer Frequenz (verglichen zur gesunden Seite) wurden in die Studie einbezogen. Der Hörverlust musste mindestens 6 Tage andauern. Alle Patienten wurden nach dem „Stennert“-Infusionsschema mit Pentoxifyllin, Glucocorticoiden und Dextrane über 10 Tage behandelt. 6 Monate nach dem Auftreten der Symptome wurden alle Patienten telefonisch nach einem wiederkehrenden Hörverlust oder weiteren Schwindelattacken befragt.

2.1.2 Ausschlusskriterien

Alle Patienten hatten zuvor weder eine Therapie mit ototoxischen bzw. vestibulotoxischen Medikamenten noch eine Traumaanamnese. Systemische Erkrankungen wie z.B. Vaskulitiden wurden durch Routinelaboruntersuchungen ausgeschlossen. Es wurden keine Entzündungen des Ohres bei der Ohrmikroskopie gefunden. Klinische Fälle, die verdächtig auf M. Menière waren, wurden von der Studie ausgeschlossen. Keiner der Patienten hatte klinische Zeichen einer Hirnstamm- oder Kleinhirnbeteiligung. Auch hatte kein Patient einen früheren Hörsturz oder Drehschwindel in der Vorgeschichte. Bei der nichtinvasiven BERA, die nach 10 Tagen entsprechend den Empfehlungen der deutschen Gesellschaft für Hals-Nasen-Ohrenheilkunde, Kopf- und Halschirurgie abgeleitet wurde, zeigte sich keine Latenzzunahme in den Amplitudenmaxima II bis V.

Patienten mit Erkrankungen der Halswirbelsäule wurden wegen der raschen Kopfbewegungen des Kopf-Impuls-Tests nicht in die Studie einbezogen. Ausgeschlossen wurden auch Patienten, die ein Glaukom, entzündliche Augenerkrankungen und Unverträglichkeitsreaktionen gegen Kontaktlinsen bzw. Lokalanästhetika hatten, da dadurch das Tragen der skleralen Magnetspule (Messspule) unmöglich wurde. Operationen des zu messenden Auges in den letzten vier Wochen durften ebenfalls nicht vorliegen.

2.1.3 Einwilligung und Aufklärung

Alle Patienten und Kontrollpersonen wurden vor der Untersuchung entsprechend der Deklaration von Helsinki aufgeklärt und gaben schriftlich ihr Einverständnis. Die Studie wurde von der Ethikkommission der Universität Lübeck befürwortet.

2.2 Kontrollpersonen

22 gesunde Personen (12 Männer und 10 Frauen) ohne Anamnese oder klinische Zeichen von vestibulären oder neurologischen Erkrankungen wurden als Kontrollpersonen mit dem Kopf-Impuls-Test untersucht. Sie wurden jeweils drei Altersgruppen zugeordnet (15-39 Jahre, 40-59 Jahre und älter als 60 Jahre). Mindestens fünf Kontrollpersonen gehörten einer Altersgruppe an. Die Kontrollpersonen nahmen keine Medikamente ein.

Mit der Aufzeichnung von dreidimensionalen Augen- und Kopfbewegungen während des Kopf-Impuls-Tests sollte bei Probanden die Validität und Reliabilität überprüft werden.

Außerdem wurden in jeder Altersgruppe der Kontrollpersonen dem Alter entsprechende Normwerte (*cut-off* Schwellenwerte) für den Vergleich mit den Patientendaten erstellt. Dafür wurde vom Mittelwert der Gains der jeweiligen Bogengänge einer Altersgruppe zwei Standardabweichungen subtrahiert (s. auch Material und Methoden 2.4.1.5., S. 19).

2.3 Cochleäre Diagnostik

In der Klinik für Hals-Nasen-Ohrenheilkunde wurde ein Tonaudiogramm bei allen Patienten am Tag der stationären Aufnahme durchgeführt. Entsprechend den Leitlinien der deutschen Gesellschaft für Hals-Nasen-Ohrenheilkunde, Kopf- und Halschirurgie wurde eine ausführliche Diagnostik angeschlossen (s. Material und Methoden 2.1., S. 14), um alle in Betracht kommenden Ursachen eines eventuellen symptomatischen Hörsturzes auszuschließen.

2.3.1 Quantifizierung der Hörminderung mit dem Tonaudiogramm

In der Tonaudiometrie wurde die subjektive Hörschwelle für jedes Ohr getrennt jeweils für Luft- und Knochenleitung ermittelt. Das Tonaudiogramm wurde für tiefe (0,125 bis 0,75 kHz), mittlere (0,75 bis 4 kHz) und hohe (4 bis 12 kHz) Frequenzen separat quantifiziert. Für jeden Frequenzbereich wurde eine Hörminderung von mehr als 30 dB HL (Hearing Level), verglichen mit der gesunden Seite, als pathologisch gewertet.

2.3.2 Abgrenzung zur retrocochleären Schwerhörigkeit

Entsprechend den Richtlinien der deutschen Gesellschaft für Hals-Nasen-Ohrenheilkunde, Kopf- und Halschirurgie wurde die BERA zehn Tage nach dem Auftreten der Symptome mit dem Gerät Nicolet Bravo (NICOLET Biomedical, Madison, USA) routinemäßig durchgeführt. Dabei wurden kurze Tonsalven (Klicks) von 0,1 ms Dauer und einer Lautstärke von 40 dB HL bis höchstens 100 dB SPL (Sound Pressure Level) einseitig über Kopfhörer dargeboten. Das andere Ohr wurde gleichzeitig mit weißem Rauschen von 40 dB HL stimuliert. 1000 Antworten wurden für jedes Ohr unabhängig gemittelt. Die Potentiale I bis V und die Latenzen der Potentiale I bis III, III bis V und I bis V wurden quantifiziert.

2.4 Vestibuläre Diagnostik

2.4.1 Bogengangstestung

2.4.1.1 Messsystem

Zur Aufzeichnung der Kopf- und Augenbewegungen während des Kopf-Impuls-Testes und zur Aufzeichnung eines Spontannystagmus wurde die Magnetspulentechnik im Remmel Search-Coil System (Remmel Labs, Maryland, USA) verwendet. Dieses System besteht aus einem quadratischen Aluminiumrahmen mit einer Länge von 180 cm (Abb. 5). In jede der sechs Seiten des Kubus befinden sich Helmholtz-Spulen, die drei oszillierende Magnetfelder erzeugen. Ein Proband trägt eine sklerale Magnetspule (Search-Coil), einen

Silikonring wie eine Kontaktlinse mit einem Loch in der Mitte, in der ein hauchdünner Draht als Messspule eingelassen ist (Abb. 5). Bewegt sich nun die sklerale Magnetspule in diesen oszillierenden Magnetfeldern, entsteht nach dem Faradayschen Gesetz durch Induktion Strom. Dieser Strom wird durch einen feinen Draht abgenommen, der die sklerale Magnetspule über einen Messverstärker mit dem PC zur Offline-Analyse verbindet. Nach einer Kalibration unter Kontrolle der Fixation kann die dreidimensionale Augenposition zu jeder Millisekunde der Messung errechnet werden (s. unten). Die räumliche Auflösung des Systems liegt etwa bei 0,1 Grad und ist somit derzeit die weltweit genaueste Methode zur Messung dreidimensionaler Augenbewegungen (Straumann, 1998).

Zur Aufzeichung des Kopf-Impuls-Test wurden zwei sklerale Magnetspulen (Combination anulus, Skalar, Delft, NL) benötigt: eine sklerale Magnetspule, um die Kopfbewegungen und die andere, um die Augenbewegungen zu registrieren.

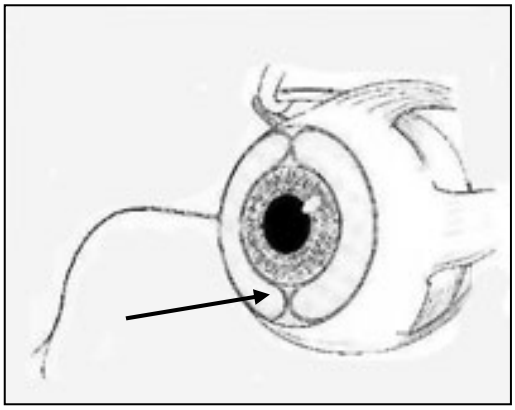

Abb. 5: Links: Darstellung des Aufzeichnungs-Rahmens, der das oszillierende Magnetfeld darstellt. Rechts: schematische Illustration der skleralen Magnetspule (aus: http://www.skalar.nl). Der Pfeil zeigt die Spulen im Silikonring

2.4.1.2 Eichung der Messspulen

Basierend auf früheren Studien wurden die skleralen Magnetspulen durch eine kombinierte Offline-in-vitro- und Online-in-vivo-Eichung (Tweed und Vilis, 1987; Eggert et al., 1999; Rambold et al., 2004) kalibriert. Die In-vitro-Eichung wurde benutzt, um den Verstärkungsfaktor und die Abweichung jeder einzelnen Messspule zu den drei Magnetfeldern zu berechnen. Dabei wurde jede sklerale Magnetspule einzeln zwischen Daumen und Zeigefinger im Zentrum des Magnetrahmens in allen drei Raumebenen

bewegt. Unmittelbar vor der Messung erfolgte die In-vivo-Eichung zur Festlegung des Nullpunktes und zur Orientierung. Hierbei wurde der die sklerale Magnetspule tragende Proband aufgefordert, geradeaus auf den 140 cm entfernten Fixierpunkt zu sehen. Daraufhin sollte er bei geschlossenen Augen den Kopf nach rechts drehen, danach in den Nacken legen und dann in alle Richtungen des Raumes bewegen. Die verschiedenen Zeitpunkte der Bewegungsrichtungen der Augen und des Kopfes wurden in der Aufzeichnung markiert und definiert, um mit den später gemessenen Daten verglichen zu werden.

2.4.1.3 Desinfektion, Lokalanästhesie und Platzierung der skleralen Magnetspulen

Eine sklerale Magnetspule wurde in Wasserstoffperoxid (3 %) fünf Minuten lang desinfiziert und mit Kochsalzlösung gespült. Um das Fremdkörpergefühl der skleralen Magnetspule im Auge zu mindern, wurde die Kornea mit einem Lokalanästhetikum (Oxybuprocainhydrochlorid; Conjuncain® EDO, Dr. Mann Pharma, Berlin) desensibilisiert. Die sklerale Magnetspule wurde stets auf die Sklera des rechten Auges platziert. Der feine Draht der skleralen Magnetspule sollte dabei am inneren Augenwinkel das Auge verlassen (Abb. 6). Die andere Messspule für die Kopfbewegungsregistrierung wurde auf der Stirnmitte des Probanden mit einem Klebeband befestigt. Um Artefakte durch Kontraktion der Stirnmuskulatur zu verhindern, wurde zwischen Haut und Messspule ein Stück Pappe geklebt.

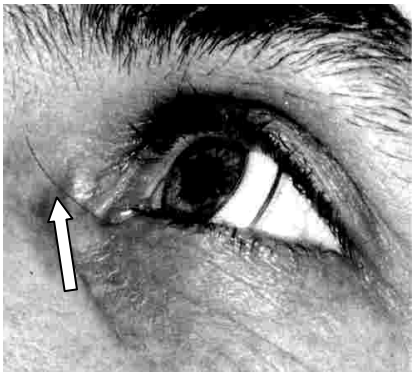

Abb. 6: Sklerale Magnetspule auf dem Auge eines Probanden. Der weiße Blockpfeil weist auf den feinen Draht der Spule am inneren Augenwinkel hin.

2.4.1.4 Die Technik des dreidimensionalen Kopf-Impuls-Tests

Die Technik des dreidimensionalen Kopf-Impuls-Testes entspricht der von Cremer et al. (1998). Der Untersucher stand für die Testung der vertikalen Bogengänge (rechts-anterior/ links-posterior und links-anterior/ rechts-posterior) hinter dem Patienten, legte eine Hand auf die Stirn des Patienten und die andere Hand entlang eines diagonalen Meridians (der

einen Winkel von etwa 45° zur Sagittalebene einnahm) auf dessen Hinterkopf. Jeder Kopfpuls (rasche Kopfbewegung) wurde dann kurz und abrupt mit einer Hand rasch durchgeführt, während die andere Hand als Führungshand diente (Abb. 7).

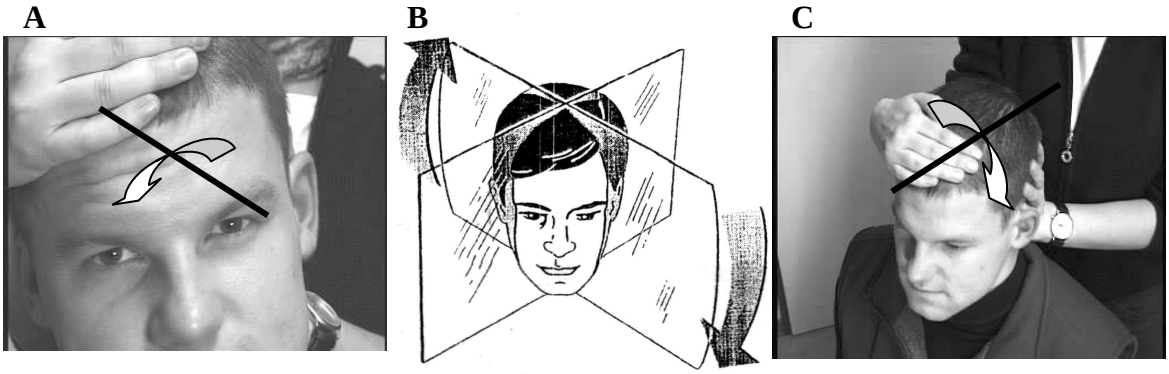

Abb. 7: Darstellung der Stimulationsebenen: B Stimulation der vertikalen Bogengänge (modifiziert nach Cremer et al., 1998), A Rotationsachse in der RALP-Ebene und C Rotationsachse in der LARP-Ebene. RALP = right anterior - left posterior canal plane; LARP = left anterior - right posterior canal plane.

Für die Untersuchung der horizontalen Bogengänge wurde der Kopf von hinten (entsprechend dem Bedside-Test von vorn s. Einleitung 1.4.1., S. 10) zwischen beiden Händen gehalten und in der Erdhorizontalebene ausgeführt. Der Beginn der passiven Kopfpulse war für den Patienten nicht prädiktabel. Sie erreichten bei einer niedrigen Amplitude (10-20 Grad) - entsprechend der Funktion der Bogengänge als Beschleunigungsdetektoren - eine hohe Geschwindigkeit (200-400 Grad/Sekunde) und eine hohe Beschleunigung (4000-8000 Grad/Sekunde^2). Der Patient sollte während der Kopfpulse den kleinen Laserpunkt an der Wand in 140 cm Entfernung in einem sonst dunklen Raum fixieren. Die Richtung der Kopfpulse variierte randomisiert in jeder Stimulationsebene. In jede Bewegungsrichtung wurden 20 Wiederholungen durchgeführt.

2.4.1.5 Datenanalyse des Kopf-Impuls-Tests

Die Datenanalyse wurde mit dem Computerprogramm MATLAB Version 6.0 programmiert, womit die Rotationsbewegungen des Auges bzw. des Kopfes anhand von Rotationsvektoren berechnet werden konnten.

Die Augenbewegungen wurden in Rotationsvektoren, sog. Quaternionen angegeben (Tweed und Vilis, 1987) und mit einem Gaußschen Tiefpassfilter (100 Hz) gefiltert. Von der Blickposition (Auge im Raum) und der Kopf-im-Raum-Position wurde die Auge-im-Kopf-Position mit Yaw- (Horizontalebene), Pitch- (Sagittalebene) und Roll-

(Frontalebene) Koordinaten berechnet (Rambold et al., 1998). Drehbewegungen um die Sehachse im Uhrzeigersinn (Torsion) wurden als positiv definiert, ebenso wie Bewegungen, die sich nach unten und links richten.

Durch die Quaternionenmultiplikation wurde die Position des Auges im Kopf und die Position des Kopfes im Raum um 45 Grad um die Erdvertikale (Yaw) gedreht (Tweed und Vilis, 1987). Diese wurden dann in Koordinaten der Bogengangsebenen ausgedrückt, d.h. der **LARP**-Ebene (für den **l**inken **a**nterioren und **r**echten **p**osterioren Bogengang), der **RALP**-Ebene (für den **r**echten **a**nterioren und **l**inken **p**osterioren Bogengang) und der Horizontal-Ebene (Cremer et al., 1998; Rambold et al., 2004). Von diesen Daten wurde die dreidimensionale Winkelgeschwindigkeit berechnet (Tweed und Vilis, 1987; Rambold et al., 1998). Für jeden Kopf-Puls wurde der Beginn der Kopfbewegung bei einer Geschwindigkeitsstufe von 20 Grad/ Sekunde ermittelt, wobei die Kopfgeschwindigkeit vor dem Beginn jedes Kopf-Pulses deutlich geringer als 20 Grad/ Sekunde war. Nur die Kopfpulse innerhalb von 45 Grad zur optimalen Stimulationsachse wurden weiter analysiert. Der Gain wurde als das Verhältnis der Augengeschwindigkeit zur Kopfgeschwindigkeit definiert und für jeden Bogengang in der passenden Stimulationsrichtung berechnet. Nur die ersten 80 ms nach dem Beginn der Kopfbewegung wurden für die Berechnung des Gains benutzt, da in diesem Zeitintervall keine visuelle Rückkopplung erwartet wird (Aw et al., 2001). Für jeden Bogengang wurde der mittlere Gain bei wiederholter Reizung in der jeweiligen Kanalebene errechnet. Dieser individuelle bogengangsbezogene Gain-Wert wurde mit dem für die entsprechende Altersgruppe der Kontrollpersonen errechneten *cut-off* Schwellenwert (Mittelwert minus zwei Standardabweichungen) verglichen. Bei Unterschreitung dieser Werte wurde der entsprechende Bogengang als pathologisch gewertet. Die Kontrollbereiche der einzelnen Stimulationsebenen (s. auch Abb. 13, S.32 und Abb. 16, S.36: grauer Kontrollbereich inkl. ± zwei Standardabweichungen) wurden separat für die Augen- und Kopfgeschwindigkeiten in Intervallen von 10 Grad/ Sekunde berechnet.

Darüber hinaus wurden die quantitativen Untersuchungsergebnisse des Kopf-Impuls-Tests einzelner Gruppen (Gruppeneinteilung s. Ergebnisse 3.7, 3.7.1, 3.7.2, 3.7.3, S. 28 - 33) untereinander mittels Post-hoc-Analyse (Scheffé-Test) verglichen. Für diesen Vergleich wurden jeweils die Gruppen I, II, III und die Kontrollgruppe in Hinblick auf die Bogengangsfunktionen der betroffenen (Seite des Hörverlustes) und gesunden Seiten analysiert. Des weiteren ist auch das Durchschnittsalter jeder Gruppe verglichen worden.

2.4.1.6 Dreidimensionale Analyse des Spontannystagmus (SpN)

Mit Hilfe der skleralen Magnetspulentechnik kann außerdem ein Spontannystagmus (SpN) dreidimensional analysiert werden, um über seinen Rotationsvektor den paretischen Bogengang ermitteln zu können (Fetter, 2000). Sind jedoch mehrere Bogengänge beeinträchtigt, werden mehrere Nystagmusrichtungen überlagert. Man stößt dann an die Grenzen dieser Methode, und zur Ermittlung beeinträchtigter Bogengänge ist zusätzlich die Messung des Kopf-Impuls-Testes mit der skleralen Magnetspulentechnik nötig.

Die dreidimensionalen Augenbewegungen wurden im Dunkeln beim Blick geradeaus aufgezeichnet, während der Kopf nicht bewegt werden sollte. Wenn ein Nystagmus vorhanden war, wurden mindestens zehn Nystagmusphasen in Hinblick auf die Amplitude der schnellen Phase und die Geschwindigkeit der langsamen Phase analysiert. Die Daten wurden in einem orthogonalen Koordinatensystem mit Yaw- (Horizontalebene), Pitch- (Sagittalebene) und Roll- (Frontalebene) Richtungen dargestellt.

2.4.2 Testung des Utriculus

2.4.2.1 Bestimmung der Subjektiven Visuellen Vertikale (SVV)

Für die Bestimmung der Subjektiven Visuellen Vertikalen (SVV) saßen die Patienten im Hellen in einer aufrechten Position vor einer Halbkugel (Abb. 8), die das gesamte visuelle Feld bedeckt hat (Dieterich und Brandt, 1992).



Abb. 8: Gerät zur Messung der SVV. Der dünne schwarze Pfeil weist auf den Zeiger im Zentrum der Halbkugel hin, der dicke schwarze Pfeil zeigt die Auflagefläche des Kopfes und der weiße Pfeil zeigt das Rädchen zur Einstellung des Zeigers.

Der Patient legte seinen Kopf auf einer Auflagefläche ab und hielt ihn aufrecht. Die Oberfläche dieser konkaven Kuppel war mit farbigen Punkten beklebt. Somit hatte der Patient nach Drehung dieser Halbkugel keine Anhaltspunkte zur Orientierung im Raum

und die stabilisierende Umwelt wurde ausgeschaltet. 30 cm vor dem Patienten war eine Nadel im Zentrum der Halbkugel fixiert. Diese war direkt über einen Riemen mit einem Drehknopf und einem Winkelmesser verbunden. Die Nadel im Zentrum der Kuppel sollte von dem Patienten mit dem Drehknopf nach dessen Vorstellung genau erdvertikal eingestellt werden. Dabei befanden sich der Drehknopf und der Winkelmesser außerhalb des Blickfeldes des Patienten und konnten nur vom Untersucher abgelesen werden (Dieterich und Brandt, 1992). Dieser Test wurde separat für jedes Auge 10-mal wiederholt. Abweichungen von mehr als 5 Grad sind sicher pathologisch (Helmchen et al., 2002).

2.4.2.2 Bestimmung der Cyclorotation

Zur Bestimmung der Cyclorotation wurde eine Fundusphotographie des Augenhintergrundes beider Augen mit einer Funduskamera in der Klinik für Augenheilkunde (Orthoptik) angefertigt. Dabei mussten die Pupillen medikamentös erweitert werden. Auf dem Fundusphoto wurde die Abweichung der Verbindungslinie zwischen Makula (Fovea centralis) und Sehnervenaustrittspunkt (Papille) zur Erdhorizontalen gemessen (Abb. 9). Die normale Position des Auges ist eine Exzyklophorie, d.h. aus der Sicht des Untersuchers eine Drehung des rechten Auges entgegen dem Uhrzeigersinn und eine Drehung des linken Auges mit dem Uhrzeigersinn. Werte von 1 bis 10 Grad der Exzyklophorie wurden als normal, Abweichungen darüber hinaus als pathologisch gewertet (Helmchen et al., 2002).

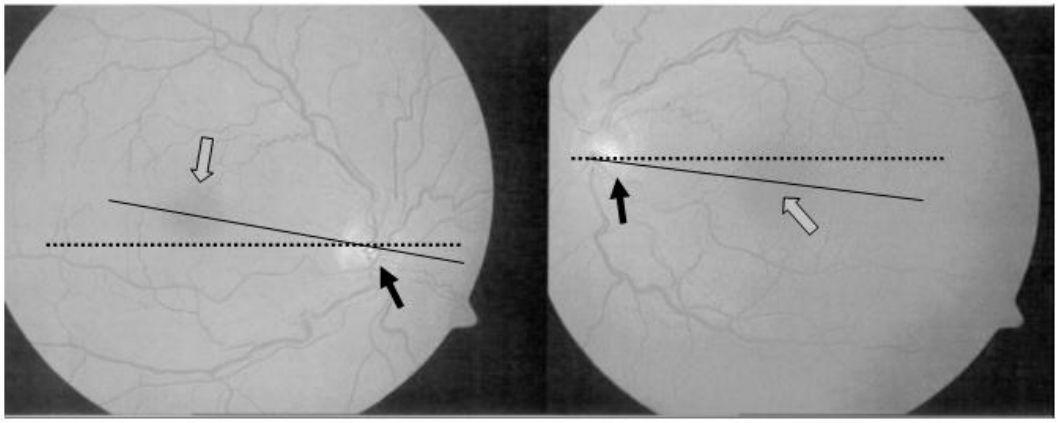

Abb. 9: Messung der Augen-Fundus-Cyclorotation. Der schwarze Pfeil zeigt die Sehnervenpapille und der graue Pfeil zeigt die Makula. Der Winkel zwischen der Horizontalen (gestrichelte Linie) und der Verbindungslinie zwischen Makula und Papille (durchgezogene Linie) beträgt links 7,5 Grad und rechts 9 Grad, was einen Normalbefund darstellt.

25 von 29 Patienten wurden an demselben Tag mit der SVV und der Fundusphotographie untersucht, an dem auch der Kopf-Impuls-Test durchgeführt wurde. Alle 29 Patienten wurden mit der Fundusphotographie oder der SVV untersucht.

2.4.3 Testung des Sacculus

2.4.3.1 Aufzeichnung der CEMP

Die Aufzeichnung der Klick-evozierten myogenen Potentiale (CEMP) wurde entsprechend der deutschen Gesellschaft für Hals-Nasen-Ohrenheilkunde, Kopf- und Halschirurgie 10 Tage nach dem Auftreten der Symptome durchgeführt und die Stimulation auf 100 dB SPL beschränkt. Oberflächenelektroden wurden über dem oberen Drittel beider Mm. sternocleidomastoidei, über dem Sternum und auf der Stirn (Erdelektrode) befestigt. Die Patienten wurden aufgefordert, ihre Mm. sternocleidomastoidei anzuspannen, indem sie aus der Rückenlage heraus den Kopf aktiv anheben und halten sollten (Abb. 10) (Heide et al., 1999; Welgampola und Colebatch, 2001).

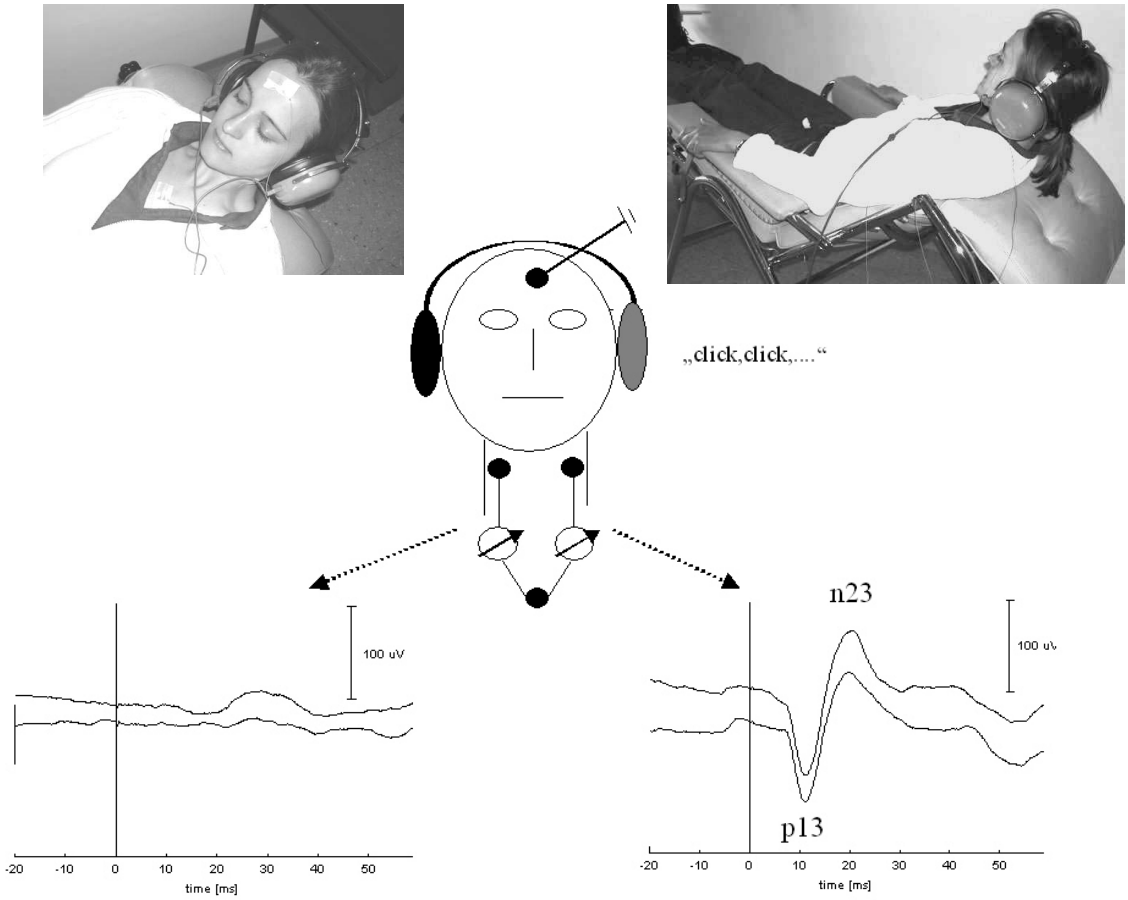

Abb. 10: Aufzeichnung der CEMP bei einer Normalperson. Oben: das Anspannen der Mm. sternocleidomastoidei durch das aktive Anheben des Kopfes von der Unterlage. Unten: durch Stimulation des linken Sacculus wird ipsilateral das p13n23-Potential abgeleitet.

Über Kopfhörer wurden 250 Klick-Stimuli präsentiert, während das andere Ohr unterdessen mit kontinuierlichem weißem Rauschen von 40 dB HL beschallt wurde. Die Potentiale wurden für 50 ms mit dem Gerät Nicolet Bravo (NICOLET Biomedical, Madison, USA) aufgezeichnet. Um eine Reproduzierbarkeit nachweisen zu können, wurde jedes Ohr zweimal getestet. Die Potentiale wurden für jeden einzelnen Test gemittelt. Das Amplitudenverhältnis der p13n23-Potentiale beider Seiten wurde als das Verhältnis von der größeren zur kleineren Amplitude berechnet. Werte über 2,5 wurden entsprechend früherer Studien als pathologisch betrachtet (Heide et al., 1999; Welgampola und Colebatch, 2001).

2.5 Untersuchung des Zusammenhangs erhobener Daten

Für einen besseren Vergleich der Messwerte wurde jeweils eine vestibulär-quantifizierte, eine klinisch-vestibuläre, eine Frequenzskala und eine Skala über vaskuläre Risikofaktoren erstellt.

Jede Bogengangs- oder Otolithenfunktionsstörung wurde zusammengezählt und in der vestibulär-quantifizierten Skala aufgetragen. Der hierbei maximal erreichbare Wert war 5. In diesem Fall waren alle Bogengänge und Otolithenorgane einer Seite paretisch. Ebenso wurde die klinisch-vestibuläre Skala angefertigt, auf der Drehschwindel, Schwankschwindel, Fallneigung und Spontannystagmus addiert wurden (max. erreichbarer Skalenwert: 4). Bezüglich des Hörverlustes wurde eine Frequenzskala erstellt, in der jeder pathologische Frequenzbereich (hoch, mittel, tief) zusammengezählt wurde (max. erreichbarer Skalenwert: 3). Auf einer weiteren Skala wurden vaskuläre Risikofaktoren d.h. Nikotinabusus, arterieller Hypertonus, Diabetes mellitus und Hyperlipidämie summiert (max. erreichbarer Skalenwert: 4).

Mit diesen Variablen wurde eine lineare Regressionsanalyse mit dem Computerprogramm STATISTICA (StatSoft Inc., Tulsa, USA) durchgeführt. Werte mit einer Irrtumswahrscheinlichkeit (p-Wert) kleiner als 0,05 wurden als signifikant gewertet.

3 ERGEBNISSE

3.1 Klinik

In die Studie wurden 29 Patienten, d.h. 12 Männer und 17 Frauen einbezogen. Die Patienten hatten ein Durchschnittsalter von 51±18 Jahren und die Altersspanne bewegte sich zwischen dem 15. und 81. Lebensjahr.

Alle 29 Patienten berichteten von einer akuten Hörminderung einer Seite. 26 Patienten (90 %) gaben einen gleichseitigen Tinnitus an und 10 Patienten (35 %) klagten über Übelkeit (s. auch Abb. 11 und Tab. 1 im Anhang). Darüber hinaus berichteten 16 Patienten (55 %) von vestibulären Symptomen wie Fallneigung, Dreh- oder Schwankschwindel. Von diesen 16 Patienten bemerkten neun Patienten (56 %) eine Fallneigung, sieben Patienten (43 %) einen Drehschwindel und neun Patienten (56 %) einen Schwankschwindel. Während der klinischen Untersuchung war bei sieben der 16 Patienten (44 %) mit vestibulären Symptomen ein Spontannystagmus unter der Frenzelbrille und bei neun Patienten (56 %) eine Fallneigung ersichtlich. Drei Patienten (19 %) zeigten zusätzlich einen benignen paroxysmalen Lagerungsschwindel (benign paroxysmal positional vertigo, BPPV). Hiervon hatte eine Patientin (# 25) einen BPPV des posterioren Bogengangs und zwei Patienten (# 9, # 13) einen BPPV des horizontalen Bogengangs. Die zwei letztgenannten Patienten litten zusätzlich an einem anhaltenden Drehschwindel.

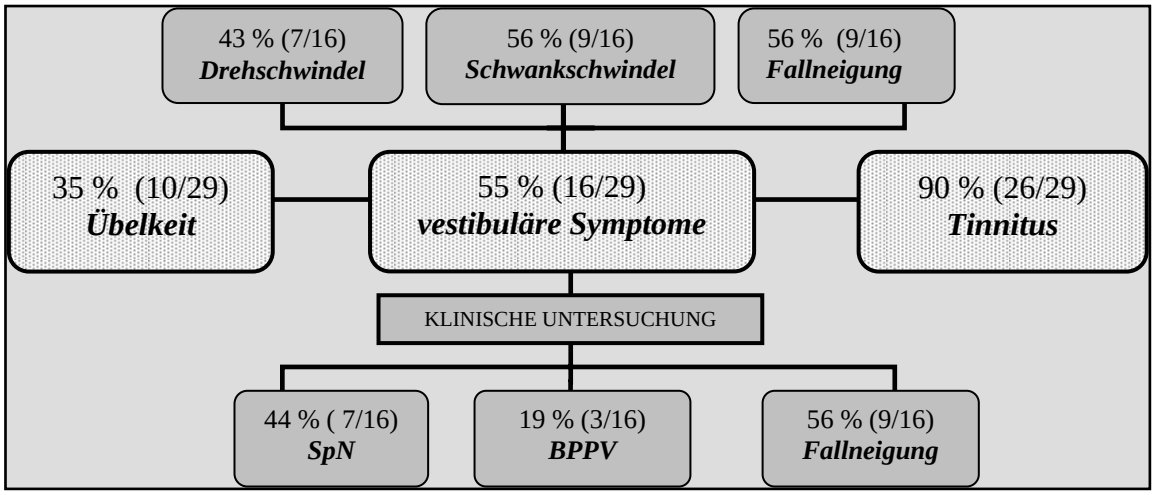

Abb. 11: Übersicht über die Verteilung von Begleitsymptomen und klinischer Untersuchungsergebnisse. In der Mitte der Übersicht (hell) sind die allgemeinen Begleitsymptome aller Patienten in Prozent- und Absolutangaben dargestellt. Ausgehend von den vestibulären Symptomen im Zentrum werden nach oben die Angaben der Patienten bezüglich vestibulärer Symptome in Fallneigung, Dreh- und Schwankschwindel differenziert und nach unten die Ergebnisse der klinischen Untersuchung von diesen Patienten gezeigt.

Anamnestisch wiesen 22 der 29 Patienten (76 %) mindestens einen cerebrovaskulären Risikofaktor wie arteriellen Hypertonus, Nikotinabusus, Diabetes mellitus oder Hyperlipoproteinämie auf (s. Tab. 1 im Anhang). Sechs von 29 Patienten (21 %) hatten mehr als einen cerebrovaskulären Risikofaktor. Eine Patientin (# 26) gab eine Migräne in der Vorgeschichte an, die mit einer Aura einhergeht. Jedoch wurde der Hörsturz nicht von Kopfschmerzen oder einer Aura begleitet.

3.2 Tonaudiogramm

Der Hörverlust dauerte bei allen Patienten mindestens sechs Tage an. Bei 13 von 29 Patienten (45 %) trat eine Hörminderung in allen drei Frequenzbereichen auf (s. Tab. 2 im Anhang). Drei Patienten (10 %) zeigten eine Abnahme des Hörvermögens nur im mittleren Frequenzbereich und ein Patient (3 %) zeigte eine Abnahme im tiefen Frequenzbereich. 12 Patienten (41 %) wiesen eine Abnahme in zwei Frequenzbereichen auf. Diese waren bei drei Patienten (10 %) hoch und tief, bei sieben Patienten (24 %) hoch und mittel und bei zwei Patienten (7 %) mittel und tief. Die Frequenz mit dem größten Abfall war im Durchschnitt bei 1,7 ± 1,9 kHz.

3.3 Kopf-Impuls-Test

3.3.1 Kontrollpersonen

Die Altersgruppen-bezogenen *cut-off* Schwellenwerte der Gains jedes Bogengangs (siehe Material und Methoden 2.2. S. 15) sind in Tab. 4 dargestellt.

Altersgruppe	HBr	HBl	ABr	ABl	PBr	PBl
15-39 Jahre	0,65	0,69	0,58	0,60	0,64	0,65
40-59 Jahre	0,68	0,64	0,62	0,62	0,63	0,60
> 60 Jahre	0,65	0,64	0,63	0,59	0,65	0,64

Tabelle 4: Altersgruppen-bezogene *cut-off* Schwellenwerte (Mittelwert der Gains minus zwei Standardabweichungen) für jeden Bogengang in allen Altersgruppen. (HBr = horizontaler Bogengang rechts, HBl = horizontaler Bogengang links, ABr = anteriorer Bogengang rechts, ABl = anteriorer Bogengang links, PBr = posteriorer Bogengang rechts, PBl = posteriorer Bogengang links).

3.3.2 Patienten

Bei den Patienten wurde innerhalb der ersten drei Tage nach dem Auftreten der Symptome der Kopf-Impuls-Test zur individuellen Beurteilung der Bogengangsfunktion durchgeführt. Bei 13 von 29 Patienten (45 %) war mindestens ein Bogengang auf der gleichen Seite der Hörminderung paretisch (s. Tab. 2 im Anhang). Davon waren bei vier Patienten (31 %)

alle drei Bogengänge, bei zwei Patienten (15 %) zwei Bogengänge und bei sieben Patienten (54 %) nur ein Bogengang beeinträchtigt. Alle Bogengänge der kontralateralen Seite waren intakt.

3.4 Dreidimensionale Registrierung des Spontannystagmus

Bei sieben von 29 Patienten (24 %) wurde ein Spontannystagmus (SpN) dreidimensional registriert und aufgezeichnet. Dieser wurde auch klinisch bei allen dieser Patienten unter der Frenzelbrille beobachtet. Die Geschwindigkeiten der langsamen Phasen wurden gemittelt. So betrug die horizontale Komponente 3,4 ± 1,0 Grad/Sekunde, die vertikale Komponente 0,8 ± 0,8 Grad/Sekunde und die Torsionskomponente 2,1 ± 2,7 Grad/Sekunde. Die Amplituden betrugen im Durchschnitt für die Horizontale: 2,0 ± 1,9 Grad, für die Vertikale: 0,9 ± 0,5 Grad und für die Torsion: 1,2 ± 0,9 Grad. Die schnelle Phase der horizontalen Nystagmuskomponente schlug dabei immer zur entgegengesetzten Seite des Hörsturzes. Alle sieben Patienten wiesen mindestens einen paretischen Bogengang auf der Seite der Hörminderung auf. Bei vier Patienten (# 1, # 2, # 3, # 4) wurden Defizite aller drei Bogengänge gefunden, bei zwei Patienten (#11, #13) war der horizontale und der posteriore Bogengang beeinträchtigt und bei einem Patienten (# 5) war nur der posteriore Bogengang paretisch (s. Tab. 2 im Anhang).

3.5 SVV und Fundusphotographie

Acht Patienten (28 %) von 29 zeigten pathologische Ergebnisse in einem oder beiden Tests (s. Tab. 2 im Anhang). Bei fünf Patienten (17 %) wurde nur ein pathologisches Fundusphoto gefunden, und bei drei Patienten (10 %) waren sowohl das Fundusphoto als auch die SVV pathologisch. Alle acht Patienten wiesen ipsilateral zusätzliche Paresen von mindestens einem Bogengang auf. Bei den drei Patienten (# 2, # 3, # 4) deren SVV und das Fundusphoto pathologisch gewertet wurde, waren alle drei Bogengänge paretisch. Bei weiteren drei Patienten (# 5, # 8, # 9), deren Fundusphotos pathologisch waren, fand sich eine Parese des posterioren Bogengangs. Bei einem Patienten (# 13) mit alleiniger pathologischer Fundusphotographie war die Funktion des posterioren und des horizontalen Bogengangs beeinträchtigt und ein anderer Patient (# 1) mit pathologischer Fundusphotographie wies Defizite aller drei Bogengangsfunktionen auf.

3.6 CEMP

Die Klick-evozierten myogenen Potentiale wurden zehn Tage nach dem Auftreten der Symptome abgeleitet. Bei 8 von 29 Patienten (28 %) konnten keine beidseitigen p13n23-Potentiale abgeleitet werden (s. Diskussion 4.2.1., S. 41). Pathologische Antworten lagen

bei vier Patienten (14 %) auf der Seite des Hörsturzes vor (s. Tab. 2 im Anhang). Drei dieser Patienten (#5, #9, #10) wiesen auch gleichzeitig eine Parese des ipsilateralen posterioren Bogengangs und ein Patient (#1) wies Paresen aller drei ipsilateralen Bogengänge auf. Bei den restlichen 17 Patienten (59 %) waren die Antworten im Rahmen der Norm.

Zusammengefasst berichteten 38 % der untersuchten Patienten von vestibulären Symptomen, die auch quantitativ als vestibuläre Dysfunktion mit den hier angewandten Methoden feststellbar waren. 7 % der Patienten bemerkten keine vestibuläre Symptomatik, obwohl quantitativ eine vestibuläre Dysfunktion ermittelt werden konnte. Insgesamt wiesen 45 % der Patienten objektivierbare vestibuläre Defizite auf.

3.7 Läsionsmuster

Aufgrund der Quantifizierung der Daten des Kopf-Impuls-Testes, der SVV und der Fundusphotographie wurden die Patienten anhand ihrer vestibulären Läsionsmuster in drei Gruppen eingeteilt. Die Ergebnisse der CEMP wurden nicht in diese Einteilung miteinbezogen. Die Kriterien für die Zuordnung der Patienten in Untergruppen wurden durch folgende Begriffsdefinitionen aufgestellt:

1. **Kein vestibuläres Defizit** bedeutet sowohl eine intakte Funktion aller drei Bogengänge, als auch der Otolithenorgane.
2. Ein **komplettes vestibuläres Defizit** entspricht einer Parese aller drei Bogengänge sowie der Otolithenorgane.
3. Ein **partielles vestibuläres Defizit** muss mindestens eine Bogengangsparese aufweisen, erfüllt aber nicht alle Kriterien des kompletten vestibulären Defizits.

Gemäß diesen Begriffsdefinitionen wurden alle 29 Patienten den folgenden drei Gruppen zugeordnet:

3.7.1 Gruppe I: Hörsturz ohne vestibuläres Defizit

16 Patienten (55 %) wurden der Gruppe I zugeordnet (Patient # 14 bis # 29, s. Tab. 1 und 2 im Anhang). Diese Patienten wiesen keine klinisch sichtbaren (Fallneigung und Spontannystagmus) und mit unseren Funktionstests messbaren vestibulären Defizite auf. Trotzdem berichteten fünf Patienten dieser Gruppe über vestibuläre Symptome, die für einige Stunden nach der initialen Hörminderung anhielten. Davon gaben drei Patienten (# 20, #26, #27) einen Schwankschwindel mit begleitender Übelkeit an und ein Patient gab

(#19) nur einen Schwankschwindel an. Eine Patientin (# 25) litt unter einem benignen paroxysmalen Lagerungsschwindel (BPPV) des ipsilateralen horizontalen Bogengangs.
14 Patienten (88 %) dieser Gruppe berichteten von einem anhaltenden Tinnitus der gleichen Seite.
Das Durchschnittsalter der Patienten dieser Gruppe betrug 46±18 Jahre und war nicht signifikant vom Durchschnittsalter der anderen Gruppen (Gruppe II, III und Kontrollgruppe) verschieden (s. Tab. 3 im Anhang). 11 von 16 Patienten (69 %) wiesen vaskuläre Risikofaktoren, hauptsächlich einen arteriellen Hypertonus auf (s. Tab. 1 im Anhang).
In der Gruppenanalyse waren die mittleren Gains (anteriorer, horizontaler und posteriorer Bogengang) der betroffenen und gesunden Seite der Gruppe I nicht signifikant von denen der Kontrollgruppe verschieden (s. Tab. 3 im Anhang).

3.7.2 Gruppe II: Hörsturz mit komplettem vestibulären Defizit

Vier Patienten (14 %) wurden der Gruppe II zugeordnet (Patient # 1 bis # 4, s. Tab. 1 und 2 im Anhang). Alle Patienten der Gruppe II litten neben dem Hörverlust unter Fallneigung und Schwindel, wovon ein Patient Schwankschwindel (# 4) und drei Patienten Drehschwindel (# 1, # 2, # 3) angaben. Die drei Patienten, die ihren Schwindel als Drehschwindel beschrieben, litten zusätzlich unter gleichseitigem Tinnitus und Übelkeit. Bei allen Patienten dieser Gruppe wurde ein zur Gegenseite der Läsion schlagender Spontannystagmus unter der Frenzelbrille beobachtet und auch dreidimensional in der skleralen Magnetspulentechnik aufgezeichnet. In der klinischen Untersuchung wurde bei allen Patienten eine Lateropulsion gesehen und eine okuläre Torsion zur gleichen Seite festgestellt.
Das Durchschnittsalter aller Patienten dieser Gruppe betrug 57 ± 23 Jahre und war nicht signifikant vom Durchschnittsalter der anderen Gruppen (Gruppe I, III und Kontrollgruppe) verschieden (s. Tab. 3 im Anhang). Drei Patienten (# 1 - # 3) wiesen einen arteriellen Hypertonus als vaskulären Risikofaktor auf und waren wesentlich älter (68±5 Jahre) als der Patient (# 4, 23 Jahre) ohne einen arteriellen Hypertonus. Bei einer Patientin (# 2) war zusätzlich eine Hyperlipidämie und ein Nikotinabusus bekannt (s. Tab. 1 im Anhang).
Der Vergleich der Gruppen I, II III und der Kontrollgruppe untereinander (s. Tab. 3 im Anhang) zeigte, dass alle Bogengangsfunktionen (mittlerer anteriorer Gain: 0,16 ± 0,07; mittlerer horizontaler Gain: 0,38 ± 0,13; mittlerer posteriorer Gain: 0,25 ± 0,19) auf der

betroffenen Seite der Gruppe II signifikant von denen der anderen Gruppen verschieden waren. Der mittlere Gain der nicht betroffenen Seiten unterschied sich nicht signifikant von denen der anderen Gruppen.

Beispielhaft für diese Gruppe sind in den Abbildungen 12 und 13 und das Tonaudiogramm und die Ergebnisse des Kopf-Impuls-Tests des Patienten # 4 gezeigt. In Abb. 12 sind die Kopfgeschwindigkeiten (grau) und die Augengeschwindigkeiten (schwarz) aufgetragen. Bei einem Vergleich der Kopf- mit den Augengeschwindigkeiten werden die Bogengangsdefizite (Pfeile) deutlich. Die Augengeschwindigkeiten in den linksseitigen horizontalen (E) und posterioren Bogengängen (C) betragen nur etwa 40 % der größten Kopfgeschwindigkeit. Im linken anterioren Bogengang (A) beträgt die Augengeschwindigkeit nur wenige Prozent der größten Kopfgeschwindigkeit. Im Gegensatz dazu entsprechen in den rechten Bogengängen (B, D, F) die Augengeschwindigkeiten mit einem Prozentsatz von 90- 100 % nahezu den Kopfgeschwindigkeiten. In Abb. 13 (A, B, C) sind die Kopfgeschwindigkeiten gegen die Augengeschwindigkeiten aufgetragen. Wie im Tonaudiogramm (Abb. 13 D) sichtbar, trat der linksseitige Hörverlust in allen Frequenzbereichen auf.

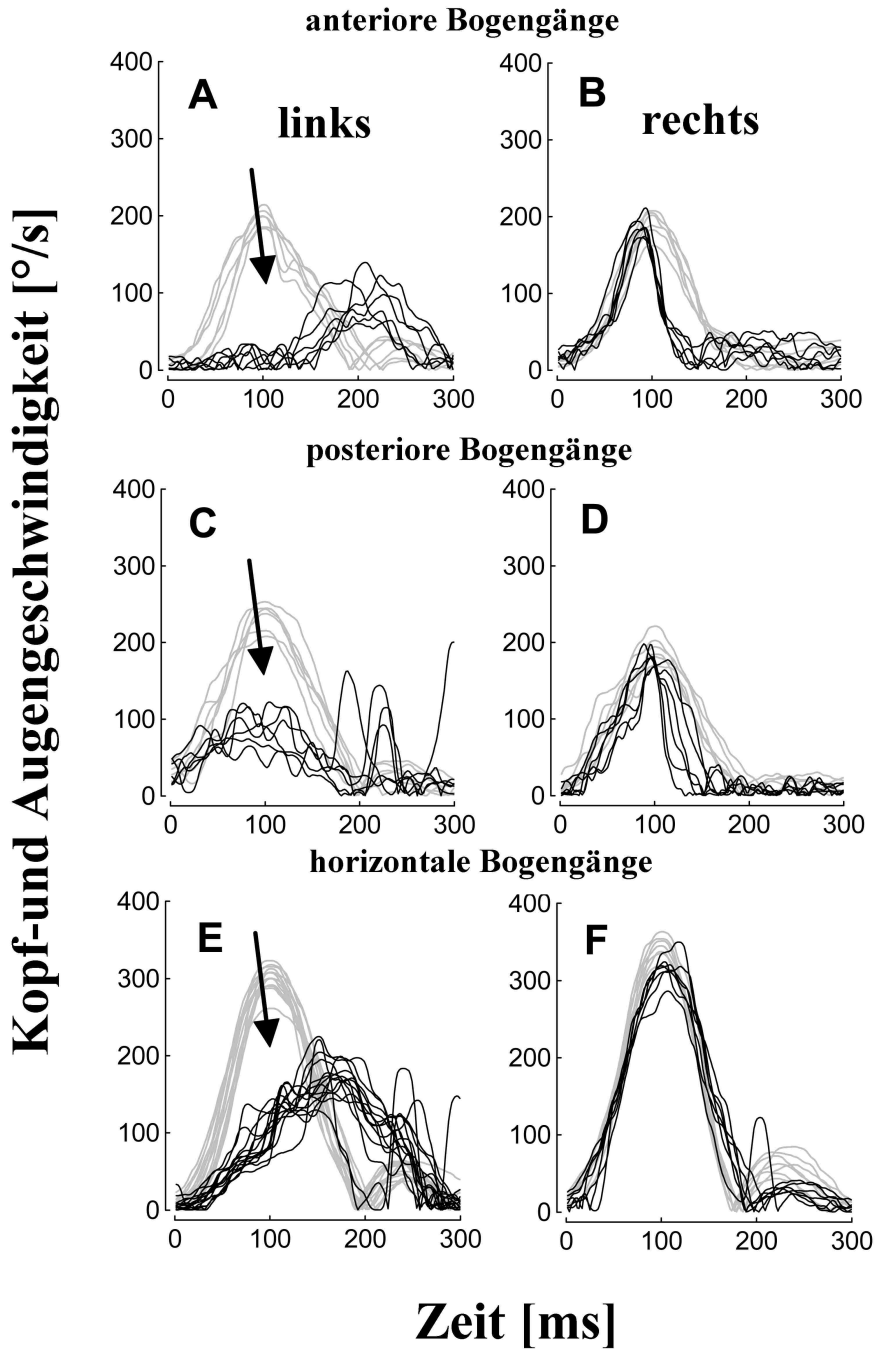

Abb. 12: Kopf-Impuls-Test des Patienten # 4 (alle Bogengänge linksseitig betroffen). Darstellung der Kopf (grau)- und Augengeschwindigkeiten (schwarz) in den einzelnen Bogengangsebenen. Während die Augengeschwindigkeit bei allen rechtsseitigen Kopf-Impulsen nahezu der Kopfgeschwindigkeit entspricht, ist die Augengeschwindigkeit in allen linksseitigen Bogengängen vermindert (Pfeile = Bogengangsdefizite).

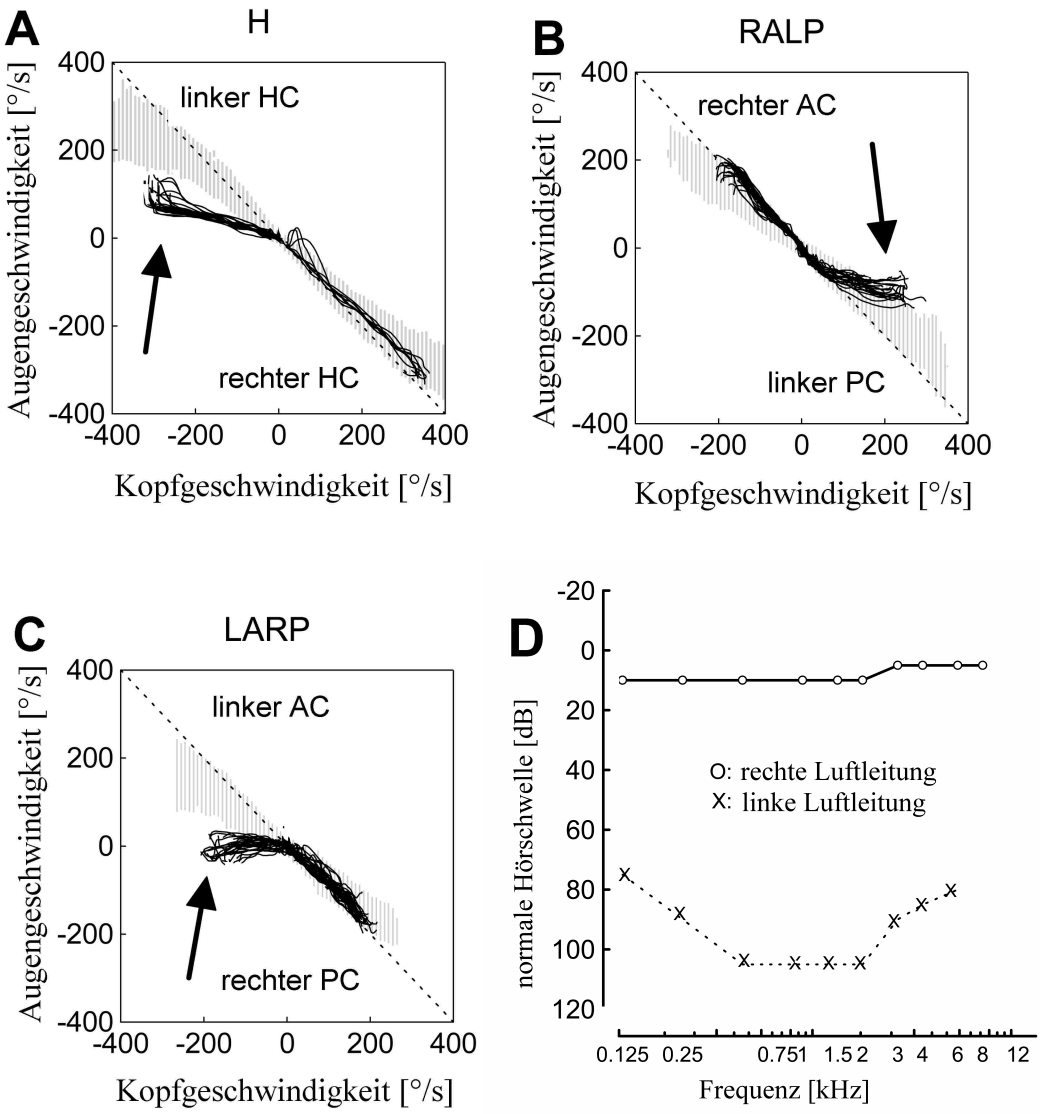

Abb. 13: Kopf-Impuls-Test und Tonaudiogramm des Patienten # 4.

A, B, und C: Darstellung der Kopf- und Augengeschwindigkeiten innerhalb der ersten 80 ms nach dem Kopf-Impuls im Vergleich zu den Kopf- und Augengeschwindigkeiten der Kontrollpersonen (Kontrollbereich grau schraffiert; inkl. +/- zwei Standardabweichungen). Ein Abfall der Linien aus dem Kontrollbereich zeigt eine Verminderung der Bogengangsfunktion (Pfeile) an, die alle linksseitigen Bogengänge betraf. (H = horizontal, RALP = right anterior - left posterior canal plane, LARP = left anterior - right posterior canal plane, HC = horizontaler Bogengang, AC = anteriorer Bogengang, PC = posteriorer Bogengang)

D: Vergleichende Darstellung der Luftleitungen des rechten (Kreise) und linken Ohres (Kreuze). Die Hörschwelle ist in allen Frequenzen des linken Ohres um mehr als 30 dB HL verringert.

3.7.3 Gruppe III: Hörsturz mit partiellem vestibulären Defizit

Neun Patienten (31 %) wurden der Gruppe III zugeordnet (Patient # 5 bis # 13, s. Abb. 14 und Tab. 1 und 2 im Anhang). In dieser Gruppe berichteten zwei von neun Patienten (22 %), dass sie an keinen vestibulären Symptomen litten. Diese Patienten (# 6, # 10) wiesen Paresen der posterioren Bogengänge auf der Seite des Hörverlustes auf. Deren Fundusphotographie und SVV waren normal. Die CEMP bei dem Patienten # 10 waren pathologisch, während sie bei Patient # 6 normal waren.

Im Gegensatz dazu berichteten die anderen sieben Patienten dieser Gruppe, dass sie entweder unter Schwankschwindel oder Drehschwindel litten. Vier dieser neun Patienten (44 %) gaben Schwankschwindel und drei von neun Patienten (33 %) Drehschwindel an. Alle bis auf Patient # 8 und # 13 berichteten über Fallneigung. Jedoch wurde die Fallneigung nur bei drei Patienten in der klinischen Untersuchung bestätigt. Vier Patienten (44 %) klagten über Übelkeit. Ein SpN wurde bei drei Patienten unter der Frenzelbrille beobachtet und dreidimensional aufgezeichnet.

Sieben von neun Patienten (78 %) wiesen eine Parese des posterioren Bogengangs (# 5, #6, #7, #8, #9, #10, #12) und zwei Patienten (22 %, #11 und #13) eine kombinierte Bogengangsparese des posterioren und horizontalen Bogengangs auf (s. auch Abb. 14).

In der Gruppenanalyse (s. Tab. 3 im Anhang) zeigte sich, dass die mittleren Gains der betroffenen Seiten (horizontaler Bogengang: 0,66 ± 0,2 bzw. posteriorer Bogengang: 0,52 ± 0,13) signifikant von denen der Gruppe I, II und der Kontrollgruppe verschieden waren. Bei einem Gruppenvergleich der mittleren Gains nicht betroffener Seiten konnte kein signifikanter Unterschied nachgewiesen werden.

Eine okuläre Torsion wurde bei einem Patienten (# 13) mit einer kombinierten Parese des horizontalen und posterioren Bogengangs und bei drei Patienten (# 5, #8, #9) mit einer isolierten Parese des posterioren Bogengangs gefunden. Drei Patienten (#5, #9, #10) mit einer Parese des posterioren Bogengangs hatten pathologische CEMP.

Die Gruppe III kann durch das Alter der Patienten weiter unterteilt werden (Abb. 14). Die zwei Patienten mit einer kombinierten Parese des posterioren und horizontalen Bogengangs sind im Durchschnitt 45±6 Jahre alt. Die Patienten mit einer isolierten Parese des posterioren Bogengangs dagegen sind mit dem Durchschnittsalter von 62 ± 13 Jahren deutlich älter und weisen mindestens einen vaskulären Risikofaktor auf.

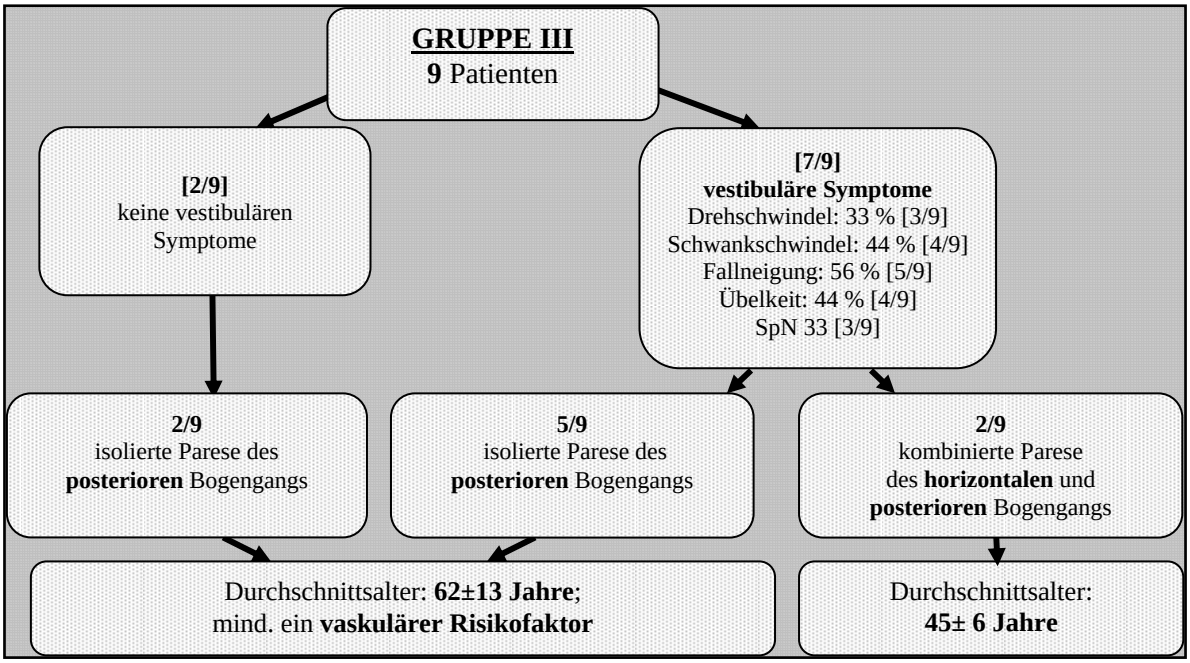

Abb. 14: Übersicht über die Verteilung der klinischen Symptomatik, der beteiligten paretischen Bogengänge und das entsprechende Durchschnittsalter der Patienten in Gruppe III.

Beispielhaft für die Gruppe III sind die Ergebnisse des Kopf-Impuls-Tests und das Tonaudiogramm des Patienten # 6 in Abb. 15 und 16 gezeigt. Das Bogengangsdefizit des linken posterioren Bogengangs wird in Abb. 15 C (Pfeil) deutlich. Zum Zeitpunkt der größten Kopfgeschwindigkeit (grau) beträgt die entsprechende Augengeschwindigkeit (schwarz) nur ca. 40 %. In Abb. 16 (A, B, C) sind die Kopfgeschwindigkeiten gegen die Augengeschwindigkeiten im Vergleich zum grau schraffierten Kontrollbereich aufgetragen (Parese des linken posterioren Bogengangs s. Pfeil). Das Tonaudiogramm (Abb. 16 D) zeigt einen linksseitigen Hörverlust von bis zu 40 dB in den tiefen und hohen Frequenzen.

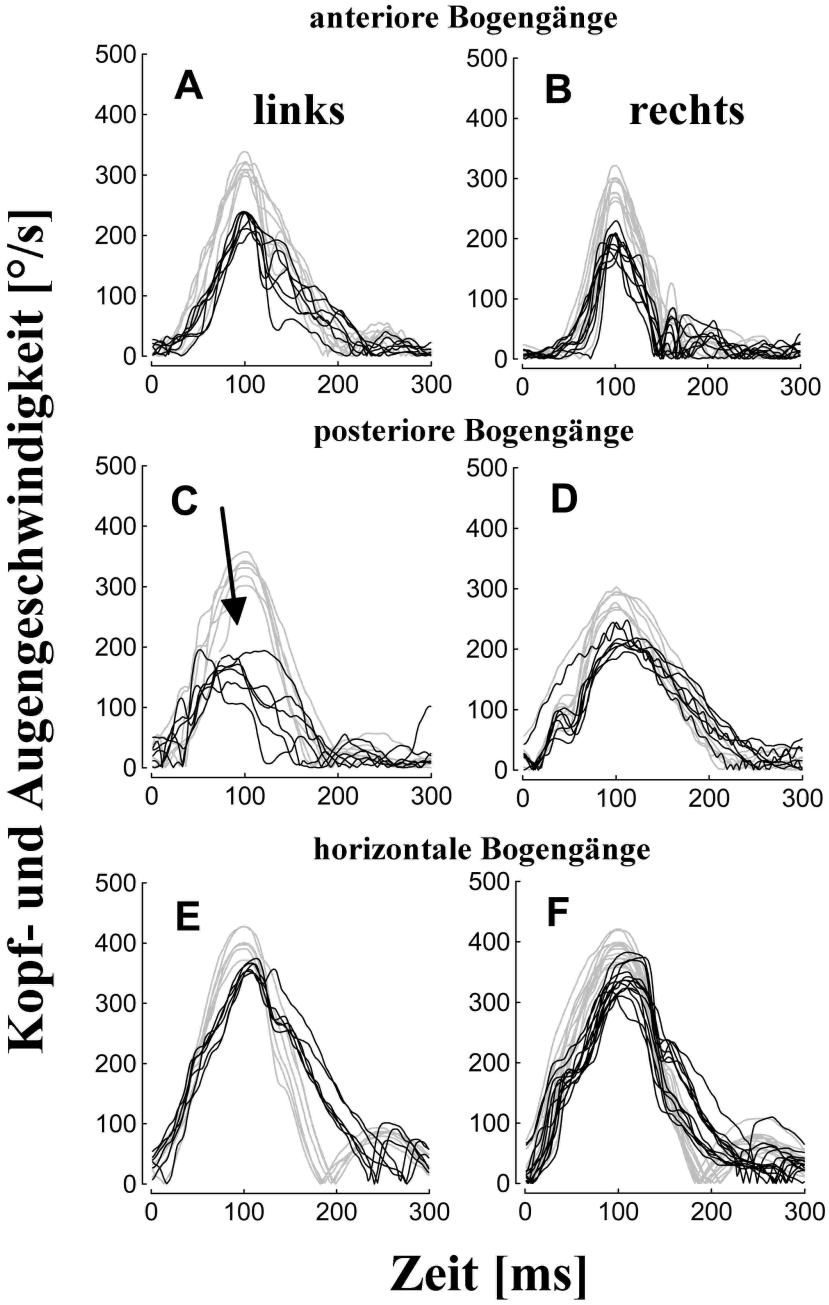

Abb. 15: Kopf-Impuls-Test des Patienten # 6. Darstellung der Kopf (grau) - und Augengeschwindigkeiten (schwarz) in den einzelnen Bogengangsebenen. (Pfeil = Bogengangsdefizit).

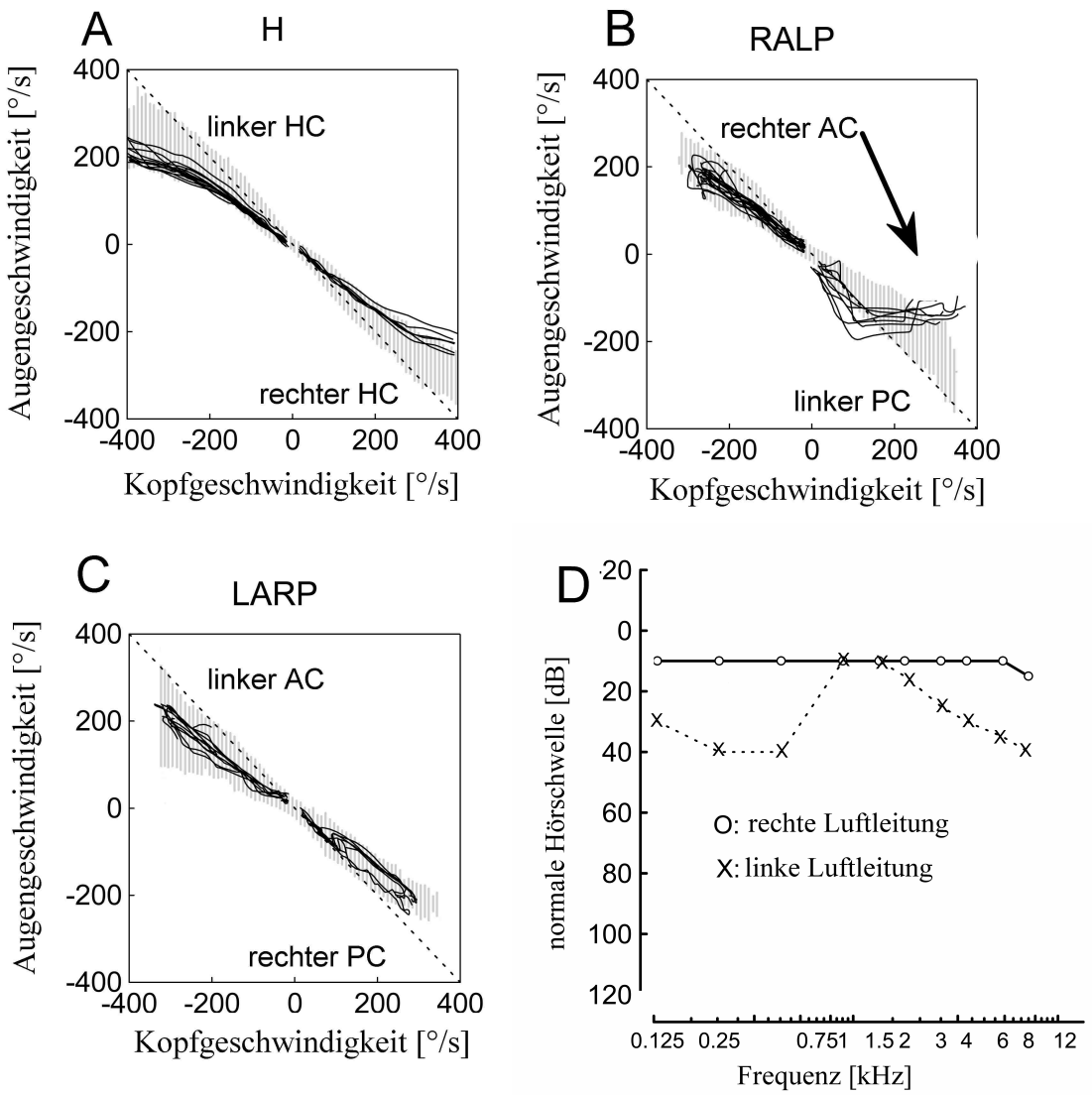

Abb. 16: Kopf-Impuls-Test des Patienten # 6.

A, B, und C: Darstellung der Kopf- und Augengeschwindigkeiten innerhalb der ersten 80 ms nach dem Kopf-Impuls im Vergleich zu den Kopf- und Augengeschwindigkeiten der Kontrollpersonen (Kontrollbereich grau schraffiert; inkl. +/- zwei Standardabweichungen). Ein Abfall der Linien aus dem Kontrollbereich zeigt eine Verminderung der Bogengangsfunktion (Pfeil) an, welche nur den linken posterioren Bogengang betraf. (H = horizontal, RALP = right anterior - left posterior canal plane, LARP = left anterior - right posterior canal plane, HC = horizontaler Bogengang, AC = anteriorer Bogengang, PC = posteriorer Bogengang)

D: Vergleichende Darstellung der Luftleitungen des rechten (Kreise) und linken Ohres (Kreuze). Die Hörschwelle ist im hohen und im tiefen Frequenzbereich um 30 dB vermindert.

3.8 Zusammenhang vestibulärer und cochleärer Störungen

Anhand von Skalenwerten (Material und Methoden 2.5., S. 24) wurde deutlich, dass vestibuläre Symptome weitaus häufiger in den Gruppen mit vestibulären Defiziten (Gruppen II und III) vorkamen, als in der Gruppe ohne eine vestibuläre Dysfunktion

(Gruppe I). Das Ausmaß der vestibulären Symptome war in der Gruppe II weitaus schwerwiegender als in Gruppe III.

Bei einem Vergleich der verschiedenen Skalen wurde deutlich, dass die klinische Symptomatik mit den quantifizierten vestibulären Defiziten korreliert (Abb. 17). Der Korrelationskoeffizient (nach Pearson) beträgt hierbei r = 0,8 (p = 0,001).

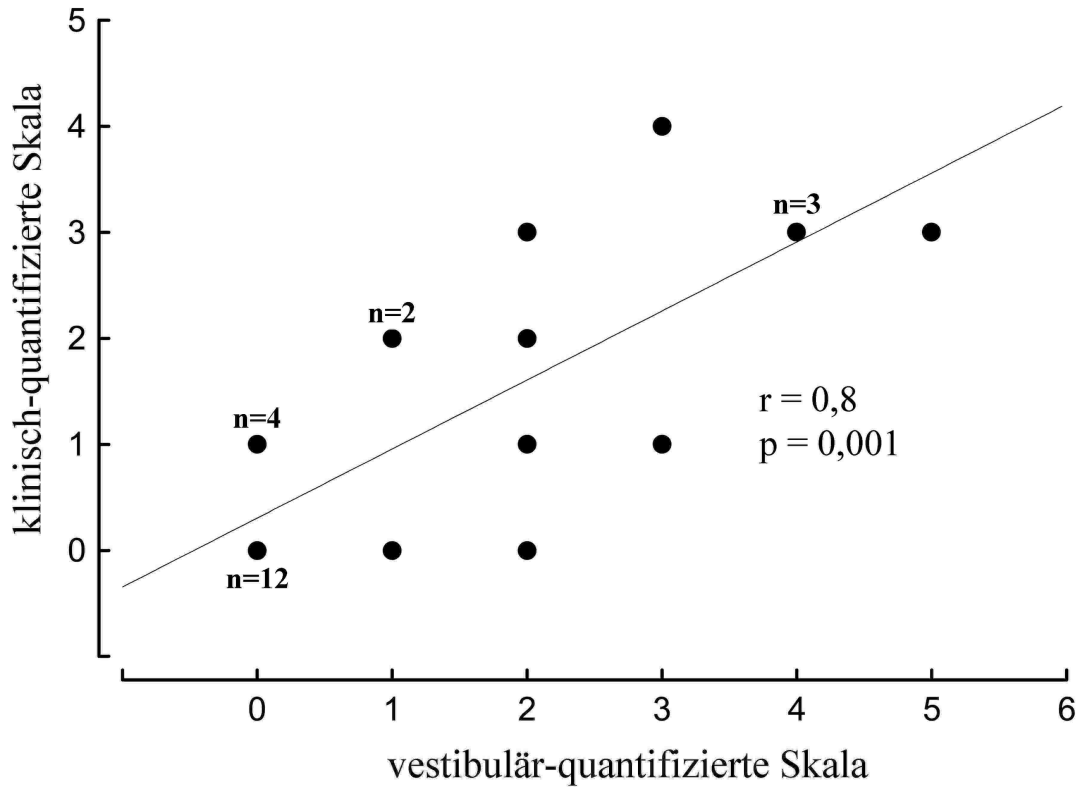

Abb. 17: Im gesamten Patientenkollektiv korreliert die vestibulär-quantifizierte Skala linear mit der klinisch-quantifizierten Skala. Die vestibulär-quantifizierte Skala repräsentiert die Anzahl von paretischen Bogengängen und Otolithenorganen. Ein großer Skalenwert auf der vestibulär-quantifizierten Skala reflektiert einen kompletten vestibulo-cochleären Funktionsverlust, Null bedeutet kein vestibulärer Funktionsverlust. Auf der klinisch-quantifizierten Skala ist die Anzahl vestibulärer Symptome (Fallneigung, Drehschwindel, Schwankschwindel, Spontannystagmus) summiert. In dieser Darstellung kommen Überlappungen (gekennzeichnet mit n =Anzahl der Patienten) verschiedener Datenpunkte vor.

Die Betrachtung der vestibulären und cochleären Störungen ergab, dass es bei allen Patienten weder eine Korrelation zwischen dem Ausmaß der Hörminderung und der vestibulären Dysfunktion im Allgemeinen, noch zwischen einer Bogengangsdysfunktion oder einer otolithären Dysfunktion im Speziellen gibt. Anschaulich wird dies in Abb. 18, in

der die Frequenzskala mit der Skala der quantifizierten vestibulären Defizite gegeneinander aufgetragen wurde.

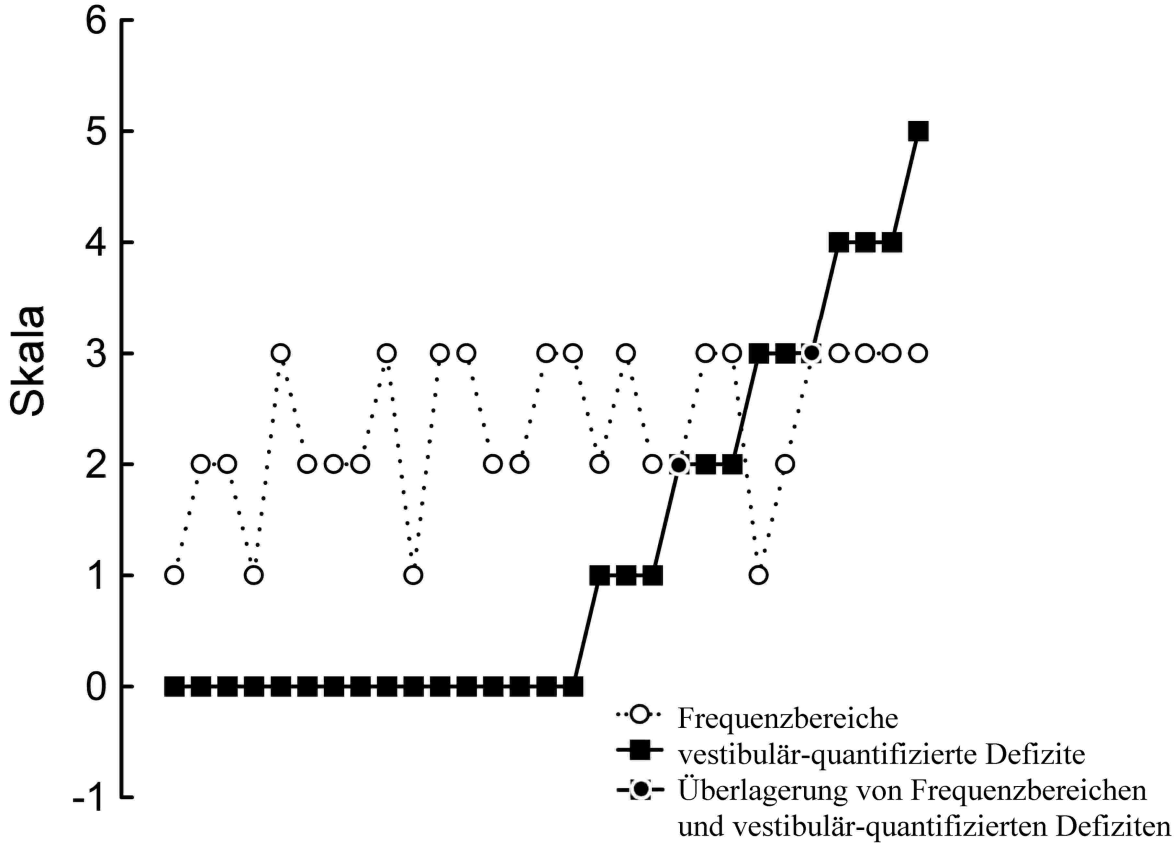

Abb. 18: Die Skala der vestibulär-quantifizierten Defizite ist gegen die Frequenzskala aufgetragen. Hierbei besteht keine Korrelation. Die Frequenzskala stellt die Anzahl von beeinträchtigten Frequenzbereichen (hoch, mittel, tief) dar.

Außerdem besteht keine Korrelation zwischen den klinisch-vestibulären Symptomen und der Hörminderung. Es konnte ebenfalls keine Korrelation zwischen vaskulären Risikofaktoren und den quantifizierten vestibulären Defiziten nachgewiesen werden.

4 DISKUSSION

Ziel der Studie war die Charakterisierung von vestibulären Funktionsausfällen bei Patienten mit einem idiopathischen Hörsturz. Es sollten bestimmte Läsionsmuster identifiziert werden, die entsprechend der vaskulären Versorgung bzw. dem Innervationsgebiet Rückschlüsse auf die Art der Pathogenese (entzündlich, vaskulär) erlauben. Es zeigte sich, dass der „idiopathische Hörsturz“ bei weitem nicht nur ein Hörsturz ist, sondern häufig vestibuläre Funktionsstörungen aufweist. Für eine umfassende vestibuläre Diagnostik müssen erhebliche methodische Voraussetzungen (dreidimensionale Ableitungstechnik gemäß den geometrischen Gesetzmäßigkeiten des Labyrinths) vorhanden sein. Deshalb ist dies die erste Studie, in der diese Defizite für alle vestibulären Funktionen bei Hörsturzpatienten untersucht wurden. Als Hauptergebnis zeigte sich bei einer Untergruppe von Patienten ein bestimmtes kombiniertes vestibulo-cochleäres Läsionsmuster. Dieses Läsionsmuster entspricht der in der Einleitung aufgestellten Hypothese für einen vaskulären Pathomechanismus. Im Anschluss an einen Vergleich der vestibulären Defizite mit früheren Studien werden die zwei aufgestellten Hypothesen für einen vaskulären und entzündlichen Pathomechanismus diskutiert.

4.1 Vestibuläre Symptome und quantifizierte vestibuläre Defizite

55 % der untersuchten Patienten beklagten vestibuläre Symptome. Diese Daten stimmen mit früheren Studien überein, bei denen 20-60 % der Patienten von vestibulären Symptomen (Drehschwindel und Schwankschwindel) berichteten (Dishoeck und Bierman, 1957; Pajor et al., 1997; Lajtman et al., 1998; Park et al., 2001). Der hohe Prozentsatz dieser Studie könnte durch die Einschlusskriterien verursacht worden sein, denn es nahmen fast nur stationär aufgenommene Patienten an der Studie teil. Oft werden nur Patienten mit schwerwiegenden Hörstürzen stationär eingewiesen [Weinaug, 2001]. Somit wurde durch die einweisenden Ärzte und durch die Ärzte der Klinik für Hals-Nasen-Ohrenheilkunde eine gewisse Vorauswahl getroffen.

Die vestibuläre Funktion bei Hörsturzpatienten wurde in einigen Studien mittels kalorischer Prüfung untersucht (Kanzaki und Takahayhi, 1977; Mattox und Simmons, 1977; Wilson et al., 1982; Yamamoto et al., 1994; Pajor et al., 2002). Pajor at al. (2002) registrierten z.B. bei 72 % der Patienten eine pathologische Untererregbarkeit des betroffenen Labyrinths. Wilson et al. (1982) stellten keine Korrelation zwischen der Hörminderung und der vestibulären Läsion fest. Die kalorische Prüfung untersucht nur den VOR im unteren Frequenzbereich für den horizontalen Bogengang, so dass sich die

Aussagekraft dieser erwähnten Studien auf die horizontalen Bogengänge und eine langsame Reizgeschwindigkeit beschränkt. Die übrigen vestibulären Funktionen d.h. die vertikalen Bogengänge sowie die Otolithenorgane (Sacculus und Utriculus) wurden nicht untersucht. Die Aussage ist jedoch auch unter Berücksichtigung aller vestibulären Strukturen gültig, da die Ergebnisse der vorliegenden Studie ebenfalls keine Korrelation zwischen der Hörminderung und der vestibulären Dysfunktion zeigten.

17 % der untersuchten Patienten gaben im Verlauf der ersten Stunden nach dem akuten Einsetzen der Hörminderung vestibuläre Symptome an, ohne dass vestibuläre Defizite quantifiziert werden konnten. Eine Erklärung dafür könnte sein, dass das Labyrinth weniger vulnerabel gegenüber einer Ischämie reagiert als die Cochlea (Kimura und Perlman, 1958a; Kimura und Perlman, 1958b). Nach einer kurzen Ischämiezeit könnten sich die sensorischen Zellen des Labyrinths wieder erholt haben, so dass bei diesen Patienten kein vestibuläres Defizit quantifiziert werden konnte.

Die klinisch-vestibuläre Symptomatik und die quantifizierten vestibulären Defizite korrelierten miteinander. Dies bedeutet, dass die in dieser Studie angewandten Methoden eine hohe Sensitivität für vestibuläre Läsionsmuster aufweisen.

Die fehlende Korrelation zwischen dem Ausmaß der Hörminderung und den quantifizierten vestibulären Defiziten bzw. der klinisch-vestibulären Symptomatik bedeutet für den klinischen Alltag, dass es nicht möglich ist, von dem Ausmaß der Hörminderung eine Vorhersage zu treffen, ob gleichzeitig vestibuläre Defizite vorliegen.

4.2 Pathomechanismus

Es werden v.a. zwei verschiedene Pathomechanismen des akuten Hörsturzes diskutiert: eine inflammatorische (Karlberg et al., 2000; Park et al., 2001; Baloh und Honrubia, 2001; Berrocal und Ramirez-Camacho, 2002a) und eine vaskuläre Genese (Grand und Baloh, 1989; Gomez et al., 1996; Kim et al., 1999; Lee et al., 2000).

4.2.1 Vaskuläre Hypothese

Das Innenohr wird von der A. cochlearis communis und der A. vestibularis anterior versorgt, die die Endäste der A. auditiva interna darstellen (Abb. 1, S. 8). Eine vaskuläre Läsion des Innenohres kann durch eine Thrombose, Emboli, einen reduzierten Blutfluss oder einen Vasospasmus verursacht werden (Steinert, 1986; Wilson, 1986; Staindl et al., 1979; Kim et al., 1999). Dies wurde auch durch Tierstudien belegt, die vaskuläre histopathologische Veränderungen des Innenohres nach Ischämien zeigten (Kimura und Perlman, 1958a, Alford et al., 1965; Igarashi et al., 1969; Suga et al., 1970). Darüber

hinaus konnte man durch einen chirurgischen Verschluss der A. auditiva interna in Meerschweinchen eine Degeneration von Sinneszellen, gefolgt von der Entwicklung von Nekrosen und Narbengewebe sowie eine spätere Ossifikation der Cochlea, der Bogengänge und der Otolithenorgane nachweisen (Kimura und Perlman, 1958a; Kimura und Perlman, 1958b). Histopathologische Zeichen für vaskuläre Innenohrschäden wurden beim Menschen nach systemischer Vaskulitis (Yoon et al., 1989), nach Verschluss der A. auditiva interna (Gussen, 1976; Belal, 1980; Sando et al., 1982) aber auch beim Hörsturz (Yoon et al., 1990) gefunden.

Ein Vergleich der in dieser Studie gemessenen vestibulo-cochleären Läsionen mit dem erwarteten vaskulären Läsionsmuster der zwei großen Labyrinth–versorgenden Arterien im Innenohr könnte dabei helfen, die vaskuläre Hypothese zu bestätigen. Die Patientengruppe mit einem nahezu kompletten vestibulären Funktionsverlust (Gruppe II) und die Patientengruppe ohne einen vestibulären Funktionsverlust (Gruppe I) ist für diese Betrachtung wenig nützlich, da man nicht zwischen den verschiedenen Gefäßversorgungsgebieten unterscheiden kann. Dagegen könnte die Patientengruppe III (partielles vestibuläres Defizit) sehr aufschlussreich sein. Die große Mehrheit (78 %) der Patienten dieser Gruppe zeigte ein Läsionsmuster, bei dem der posteriore Bogengang zusätzlich zur Cochlea paretisch war. Dieses Läsionsmuster lässt sich durch die Gefäßversorgung des Innenohres erklären. Eine Läsion der Cochlea, die mit einer Parese des ipsilateralen posterioren Bogengangs assoziiert ist, entspricht der vaskulären Versorgung der A. cochlearis communis (s. Abb. 1, S. 8). Aus diesem Grund könnte dieses Läsionsmuster bei den sieben Patienten der Gruppe III (Läsion der Cochlea und des posterioren Bogengangs) durch eine Ischämie verursacht worden sein. Ob diese Ischämie Ursache einer Mikroangiopathie, eines reduzierten Blutflusses, einer artero-arteriellen oder kardiogenen Embolie ist, kann hier jedoch nicht geklärt werden. Eine Migräne ist anamnestisch weitgehend ausgeschlossen (s. unten). Für eine vaskuläre Hypothese spricht auch, dass diese Patienten vaskuläre Risikofaktoren hatten und deutlich älter (62±13 Jahre) waren als die anderen zwei Patienten (#11, #13) dieser Gruppe (45± 6 Jahre), die nicht diese Verteilung von vestibulären Defiziten zeigten (s. Abb. 14 in Ergebnisse 3.7.3., S. 34).

Nur ein Teil der Patienten in Gruppe III zeigte eine Läsion des Sacculus (drei Patienten) und des Utriculus (vier Patienten). Diese inkonstante Beteiligung von paretischen Otolithenorganen bei gleichzeitiger Läsion des ipsilateralen posterioren Bogengangs könnte verschiedene Ursachen haben. Erstens ist die Gefäßversorgung der Otolithen

(Sacculus und Utriculus) variabel, d.h. sie können sowohl von der A. vestibularis anterior als auch von der A. cochlearis communis versorgt werden (Axelsson, 1968; Kim et al., 1999). Zweitens war die Qualität der CEMP nur mäßig, da die Durchführung durch die Richtlinien der deutschen Gesellschaft für Hals-Nasen-Ohrenheilkunde, Kopf- und Halschirurgie eingeschränkt war. Zum einem konnten initiale Funktionsbeeinträchtigungen durch die verspätete Ableitung der Potentiale (zehn Tage nach dem Auftreten der Symptome) nicht erfasst werden, und zum anderem konnte die Stimulationsschwelle durch die Beschränkung der Klicks auf 100 dB SPL nicht bei allen Patienten erreicht werden. Drittens ist die Zuverlässigkeit der CEMP bei älteren Personen geringer als bei jungen Personen (Welgampola und Colebatch, 2001). Diese drei Gründe könnten erklären, warum einige der Patienten keine okuläre Torsion bzw. pathologische CEMP zeigten. Unter dieser Einschränkung sind die Funktionsstörungen der Otolithenorgane nur im pathologischen Fall sicher zu verwerten, um ein vaskuläres Läsionsmuster zu identifizieren.

Beweisen lassen sich diese Hinweise für eine vaskuläre Pathophysiologie nicht, da bildgebende Verfahren (MRT) zurzeit nicht über das räumliche Auflösungsvermögen verfügen, um labyrinthäre Infarkte darzustellen. Klinisch und bildgebend wird die Argumentationskette für einen vaskulären Pathomechanismus am besten bei einem zusätzlichen Hirnstamminfarkt (im MRT darstellbar) im Territorium der AICA nachvollziehbar (Lee et al., 2002a). Diesem gehen oft fluktuierende Symptome wie Hörverlust oder Drehschwindel voraus (Baloh und Honrubia, 2001). Die Patienten dieser Studie berichteten weder von solchen Symptomen, noch hatten sie klinische Zeichen einer Hirnstammläsion, weshalb eine Ischämie im Gefäßgebiet der AICA unwahrscheinlich ist.

Eine Ischämie im Bereich A. auditiva interna könnte auch durch eine basiläre Migräne verursacht werden (Lee et al., 2000; Lee et al., 2002b). Dieser Pathomechanismus ist bei dem untersuchten Patientenkollektiv ebenfalls unwahrscheinlich, da mit Ausnahme eines Patienten eine Migräneanamnese, Kopfschmerzen oder andere Hirnstammsymptome nicht angegeben worden sind. Patient # 26 hatte zwar eine Migräneanamnese, wies jedoch begleitend mit dem Hörverlust keine Kopfschmerzen oder eine Aura auf.

Mikro- und makroangiopathische Erkrankungen sind mit vaskulären Risikofaktoren wie arteriellem Hypertonus, Diabetes mellitus, Hypercholesterinämie und Nikotinabusus assoziiert (Gomez Isla und Ferrero Arias, 1990; Schmidt et al., 1997; Rothwell, 2003). Es ist eine kontrovers diskutierte Frage, ob vaskuläre Risikofaktoren mit dem Hörsturz verknüpft sind. Während einige Hörsturz-Studien eine Korrelation zwischen dem

sensorineuralen Hörverlust und vaskulären Risikofaktoren fanden (Wilke et al., 1977; Friedrich und Pilger, 1981; Friedrich, 1985; Luckhaupt 1989), konnten andere keine Korrelation feststellen (Hesse und Hesch, 1986; Welleschick et al., 1987; Brusis, 1989; Schmolke und Hormann, 1990; Preyer et al., 1992). In dieser Studie konnte keine Korrelation zwischen vaskulären Risikofaktoren und vestibulären Defiziten gefunden werden. Trotzdem wiesen die Patienten in Gruppe III, die zusätzlich zum Hörverlust eine Parese des posterioren Bogengangs zeigten, deutlich mehr vaskuläre Risikofaktoren auf und waren mit einem Durchschnittsalter von 62±13 Jahren deutlich älter als die zwei Patienten mit einer kombinierten Parese des posterioren und horizontalen Bogengangs (Durchschnittsalter 45±6 Jahre) (s. Abb. 14 in Ergebnisse 3.7.3., S. 34). Dies stellt keinen Widerspruch zur vorerst erwähnten fehlenden Korrelation dar, da man im Umkehrschluss bei einem Vorhandensein von vaskulären Risikofaktoren ebenso nicht auf bestimmte Defizite des kardiovaskulären Systems schließen kann. Für eine vaskuläre Ätiologie infolge eines akuten Gefäßverschlusses spricht darüber hinaus ein eher plötzlicher Beginn der klinischen Symptomatik, wie es bei diesen Patienten mit einer posterioren Bogengangsparese der Fall war.

In Anlehnung an die vorherigen Ausführungen wäre es denkbar, dass die Ursachen der cochleo-vestibulären Defizite der Patienten mit einem kompletten vestibulo-cochleären Defizit (Gruppe II) auch vaskulärer Genese sein könnte. In diesem Fall wäre das Gefäßgebiet der A. auditiva interna (Abb. 1, S. 8), die das gesamte Labyrinth versorgt, betroffen.

4.2.2 Inflammatorische Hypothese

Im Gegensatz zur vorher erläuterten vaskulären Hypothese können die Bogengangsparesen (Kombination des posterioren und horizontalen Bogengangs) der beiden jüngeren Patienten (#11, #13) in Gruppe III nicht durch einen Verschluss einer der zwei Hauptarterien im Innenohr erklärt werden. Ein Infarkt der A. auditiva interna (Parese aller drei Bogengänge) ist unwahrscheinlich, da der anteriore Bogengang nicht betroffen ist. Die Symptome dieser beiden Patienten verzögerten sich über Stunden, im Gegensatz zu den anderen Patienten (isolierte Parese des posterioren Bogengangs) der gleichen Gruppe, bei denen es plötzlich zu einer Hörminderung kam. Diese Verzögerung ist typisch für eine Neurolabyrinthitis (Baloh und Honrubia, 2001), welche ein Teil einer systemischen Erkrankung sein kann (Baloh und Honrubia, 2001) oder durch eine isolierte virale Entzündung des Innenohrs verursacht werden könnte (Schuknecht und Kitamura, 1981;

Schuknecht, 1985; Schuknecht et al., 1986). Eine Neurolabyrinthitis kann alle Anteile des Innenohrs betreffen, wobei die Läsion eher im Labyrinth selbst als im N. vestibulocochlearis angenommen wird (Karlberg et al., 2000).

Es gibt einen engen Zusammenhang zwischen Virusinfektionen und progressiven vestibulo-cochleären Dysfunktionen. Hinweise für eine Virusinfektion fand man in histologischen Untersuchungen von menschlichen Felsenbeinen (Schuhknecht, 1985; Schuhknecht et al., 1986) als auch in Tierversuchen, bei denen das Innenohr durch Viren infiziert worden ist (Davis und Johnson, 1983; Nomura et al., 1989). Außerdem konnten Viren aus der Perilymphe von einigen infizierten menschlichen Ohren kultiviert werden (Davis und Johnson, 1983). Man vermutete schon früher, dass ein Virus bei einer Virämie in das Endolymphsystem eindringen kann und von hier aus zu entzündlichen Schäden auf der Rezeptorebene führt (Paparella, 1973). Alternativ zur Virämie ist eine Reaktivierung der persistierenden Viren in den vestibulären oder Spiralganglien denkbar (Schulz et al., 1998; Arbusow et al., 1999). Es gibt einige epidemiologische Hinweise für eine virale Ursache des Hörsturzes. Ein großer Prozentsatz von Patienten berichtet von Symptomen einer Virusinfektion des Respirationstraktes, die dem Hörsturz 1-2 Wochen vorausgehen (Dishoeck und Biermann, 1957; Baloh und Honrubia, 2001). Spezielle virale Infektionen bei Fällen von Taubheit oder Drehschwindel wurden im Zusammenhang mit Cytomegalie-, Rubella-, Mumps-, Rubeola-, Varicella-, Zoster-, Herpes simplex, Epstein Barr, Variola-, Influenca-, Parainfluenca-, Poliomyelitis-, Cocksackie- und Adenovieren berichtet (Davis und Johnson, 1983; Baloh und Honrubia, 2001).

Anstelle einer viralen Infektion wäre aber auch ein immun-vermittelter Pathomechanismus denkbar (Berrocal und Ramirez-Camacho, 2002), welcher für sich eine separate Entität darstellt. Tierexperimente (Berrocal und Ramirez-Camacho, 2002) und histologische Studien (Yoon et al., 1990; Schuhknecht, 1991) deuten darauf hin, dass ein immun-vermittelter Prozess eine wichtige Rolle spielen könnte. So kann ein Hörverlust die erste Manifestation von systemischen autoimmunen Erkrankungen sein, wie z.B. beim Cogan Syndrom, Polyarthritis nodosa, Wegener` Granulomatose oder systemischem Lupus erythematodes (Berrocal und Ramirez-Camacho, 2002). Ein isolierter immun-vermittelter Hörverlust dagegen ist sehr selten und auf seinen Pathomechanismus kann nur indirekt rückgeschlossen werden (Berrocal und Ramirez-Camacho, 2002).

Die Spezifität von Antikörpern bei autoimmunvermittelten Neuropathien des VIII Hirnnerven bzw. des Labyrinths ist gering (Helmchen et al., 1999). Deshalb wurden bei

dem hier untersuchten Patientenkollektiv keine Antikörper gemessen. Keiner der Patienten wies klinische Befunde oder Laborbefunde auf, die auf eine autoimmune Erkrankung hindeuten.

Beispielhaft für eine entzündliche Erkrankung des Labyrinths ist in Abb. 19 der Kopf-Impuls-Test einer Patientin mit einem Cogan-Syndrom gezeigt. Dabei handelt es sich um eine Erkrankung, die durch Episoden einer nicht-syphilitischen interstitiellen Keratitis und audiovestibulären Dysfunktionen charakterisiert ist. Diese Patientin litt unter einem über Tagen progredienten Hörverlust mit schweren vestibulären Symptomen. Im Kopf-Impuls-Test zeigte sich, dass alle drei Bogengänge der rechten Seite ein Defizit aufwiesen, während die Otolithenorgane (getestet mittels der SVV, Fundusphotographie und CEMP) intakt waren.

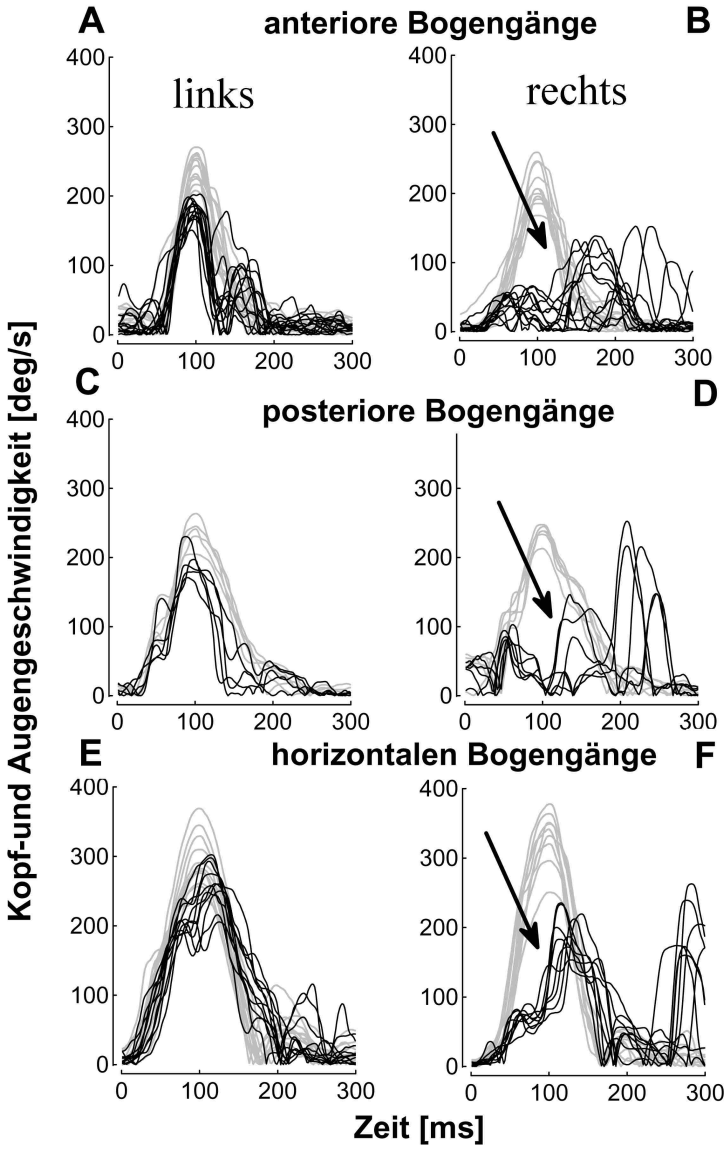

Abb. 19: Darstellung des Kopf-Impuls-Tests einer Patientin mit Cogan-Syndrom; grau = Kopfgeschwindigkeiten, schwarz = Augengeschwindigkeiten, Pfeile = Bogengangsdefizite.

Dieses Läsionsmuster passt weder zu einem vaskulären noch neuralen Pathomechanismus (s. unten.), der den vestibulären Nerven oder seine superioren bzw. inferioren Anteile betreffen sollte. Es weist auf eine Neurolabyrinthitis (Karlberg et al., 2000) hin, die im Zusammenhang mit den erhöhten Antikörpern gegen Innenohrstrukturen und die Cornea wahrscheinlich durch einen immun-vermittelten Mechanismus verursacht wurde.

Es bleibt unklar, ob auf der Basis von physiologischen Daten ein immun-vermittelter Hörverlust von einer viralen Neurolabyrinthitis unterschieden werden kann. Beide Pathomechanismen teilen sich wahrscheinlich das gleiche vestibulo-cochleäre Läsionsmuster. Danach kann man keinen viralen oder autoimmun-vermittelten Pathomechanismus bei den zwei jüngeren Patienten der Gruppe III ermitteln. Entsprechend dem verzögerten Auftreten der Symptomatik und dem Läsionsmuster, das keiner Gefäßversorgung des Innenohres zuzuordnen ist, kann man nur einen entzündlichen Mechanismus annehmen.

Eine Neurolabyrinthitis kann jedoch auch das gesamte Innenohr betreffen (Karlberg et al., 2000). Deshalb könnte das Läsionsmuster der Gruppe II (Patienten mit einem kompletten vestibulo-cochleären Funktionsverlust) ebenfalls eine inflammatorische Ursache, z.B. eine Neurolabyrinthitis haben**.**

Durch eine unsystematische Verteilung von vestibulären Funktionsdefiziten könnte es auch im Rahmen einer Neurolabyrinthitis zufällig zu einer kombinierten Parese der Cochlea und des posterioren Bogengangs kommen. Das bedeutet, dass vereinzelt eine entzündliche Genese des Hörsturzes bei den zuvor diskutierten Patienten (mit einer kombinierten Parese der Cochlea und des posterioren Bogengangs) möglich wäre. Da dieses Läsionsmuster in der Gruppe III überzufällig häufig auftrat (7 von 9 Patienten) ist eine ausschließliche Neurolabyrinthitis in dieser Untergruppe jedoch unwahrscheinlich.

4.2.3 Abgrenzung zur Neuritis vestibularis

Keines der vestibulären Läsionsmuster unserer Patienten passt zu einer Neuritis des N. vestibularis. Eine Neuritis vestibularis wird wahrscheinlich durch eine Virusinfektion (Baloh und Honrubia, 2001), z.B. durch eine Reaktivierung des Herpes simples Virus Typ I (HSV-I) in den vestibulären Ganglien (Arbusow et al., 1999) verursacht. Es wird angenommen, dass das HSV-I vom Ganglion geniculi entlang einer faciovestibulären Anastomose nur in den superioren Anteil des N. vestibularis wandert (Arbusow et al., 1999). Die Hypothese passt zu physiologischen Daten, die anhand der Rotationsvektoren

des Spontannystagmus und durch den Kopf-Impuls-Tests mit der Magnetspulentechnik zeigten, dass bei der gewöhnlichen Neuritis vestibularis nur der superiore Anteil des N. vestibularis betroffen ist (Fetter und Dichgans, 1996). Der superiore N. vestibularis innerviert sowohl den horizontalen und anterioren Bogengang als auch den Utriculus und den oberen Anteil des Sacculus (Fetter und Dichgans, 1996; Aw et al., 2001). Entsprechend berichten diese Patienten nicht von Hörverlusten. Im akuten Stadium zeigen die Patienten einen horizontalen Spontannystagmus mit rotierender Komponente (Aw et al., 2001). Beispielhaft für die superiore Neuritis vestibularis ist in Abb. 20 der Kopf-Impuls-Test eines Patienten dargestellt.

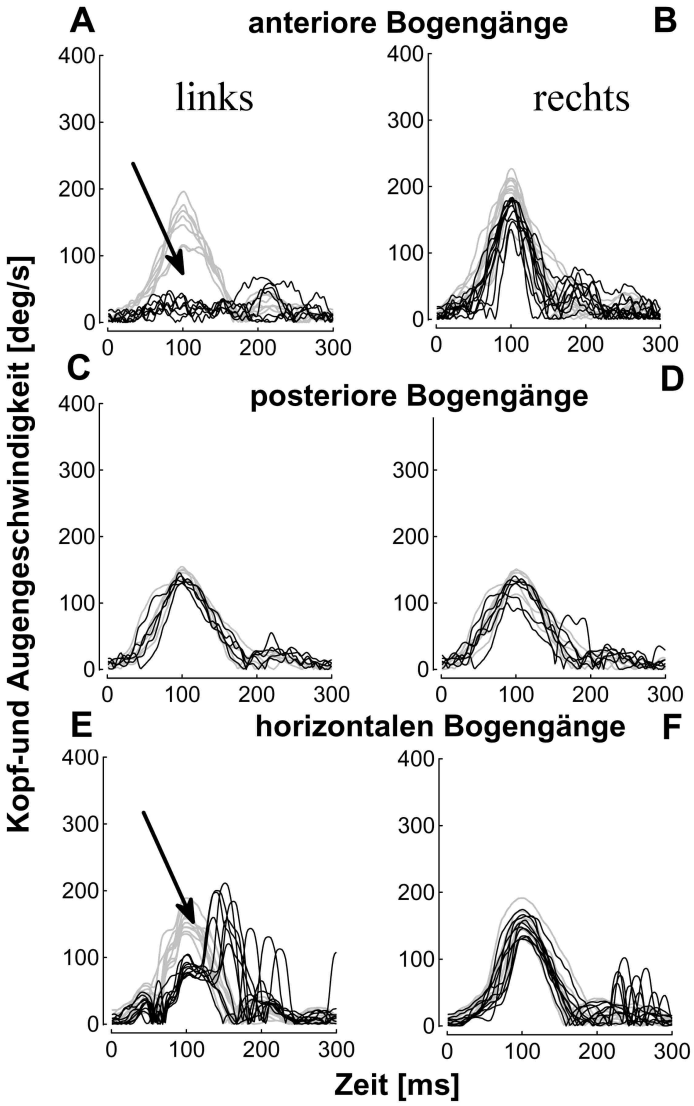

Abb. 20: Darstellung des Kopf-Impuls-Tests eines Patienten mit einer superioren Neuritis vestibularis, grau = Kopfgeschwindigkeiten, schwarz = Augengeschwindigkeiten, Pfeile = Bogengangsdefizite

Der inferiore Anteil des N. vestibularis dagegen innerviert den unteren Anteil des Sacculus und den posterioren Bogengang. In seltenen Fällen wurde von einer inferioren Form der vestibulären Neuritis berichtet (Aw et al., 2001; Halmagyi et al., 2002). Hierbei handelte es sich um Patienten, bei denen nicht nur der Sacculus und der posteriore Bogengang paretisch war, sondern auch eine schwere Hörminderung auftrat (Aw et al., 2001; Halmagyi et al., 2002). Alternativ zur dementsprechend angenommenen simultanen Entzündung des cochleären und inferioren vestibulären Nervenanteils könnte es sich in diesen berichteten Fällen ebenso um einen Infarkt im Gefäßgebiet der A. cochlearis communis mit einer kombinierten Dysfunktion des posterioren Bogengangs, der Cochlea und des Sacculus handeln.

Ein Problem von physiologischen Innenohrstudien ist, dass keine klare Differenzierung zwischen einer Läsion des vestibulo-cochleären Nerven oder des Labyrinths selbst möglich ist. Die BERA kann zwar eine Läsion des N. cochlearis identifizieren, aber die CEMP, die SVV, die Fundusphotographie und der Kopf-Impuls-Test können nicht zwischen einer Läsion eines Otolithenorgans bzw. Bogengangs oder des N. vestibularis unterscheiden. Jedoch wurde jüngst von der Möglichkeit berichtet, dass man mit galvanisch-vestibulär evozierten Potentialen (galvanische VEMP) zwischen einer Läsion des Sacculus und seinem innervierenden Nerven differenzieren kann (Murofushi et al., 2002). Von der Testung des Sacculus abgesehen, dessen diagnostischer Wert in dieser Studie ohnehin begrenzt ist, gibt es keine klinischen Tests, um zwischen Läsionen der Anteile des N. vestibularis und den entsprechenden Funktionseinheiten des Labyrinths zu unterscheiden. Die MRT zeigt sich durch eine Kontrastmittelanreicherung in vestibulären Strukturen als hilfreich bei bakteriellen (Jaeger et al., 1997; Dichgans et al., 1999; Lu und Young, 2003) und autoimmunen (Helmchen et al., 1998) Labyrintherkrankungen. Es ist jedoch nicht möglich, eine Neuritis vestibularis (virale Genese) mit der MRT zu identifizieren, da es zu keiner Kontrastmittelanreicherung im N. vestibularis kommt (Strupp et al., 1998). Daher wurde in dieser Studie keine MRT durchgeführt. Somit wurde nur durch die BERA eine Differenzierung einer cochleären Läsion innerhalb des Labyrinths von einer Läsion des N. cochlearis ermöglicht.

4.3 Therapeutische Implikationen

Es ist wichtig, zwischen den zuvor erläuteten Ursachen des idiopathischen Hörsturzes zu unterscheiden, um eine auf dem Pathomechanismus basierende Therapie etablieren zu können. In der Literatur existiert bisher kein evidenz-basiertes Behandlungsschema für den

akuten Hörsturz. Das liegt u.a. an der hohen Spontanheilung von bis zu 65 % (Weinaug, 1984; Strutz, 2000). Neben der hohen Spontanremissionsrate trägt wahrscheinlich auch der Mangel der an einem einzelnen Pathomechanismus orientierten Einschlusskriterien dazu bei, dass die Resultate der verschieden Studien sehr inkonsistent sind.

In den Leitlinien der deutschen Gesellschaft für Hals-Nasen-Ohren-Heilkunde, Kopf- und Halschirurgie wurde kürzlich in Form eines Konsensusberichtes (2002) erstmals der Versuch unternommen, Behandlungsvorschläge zu erarbeiten, die sich an pathogenetischen Gesichtspunkten orientieren sollten. Basierend auf dem Tonaudiogramm wurde der Hörsturz entsprechend einer hoch-, mittel- oder tieffrequenten, bzw. pancochleären Schallempfindungsschwerhörigkeit eingeteilt und verschiedenen Therapievorschlägen zugeordnet. Diese Vorschläge unterscheiden sich im Grundsatz jedoch nur wenig voneinander. Vestibuläre Schädigungsmuster wurden nicht berücksichtigt. So sollten Glukokortikoide z.B. bei allen Hörsturz-Patienten eingesetzt werden. Eine Osmo- bzw. Glycerin-Bolus-Therapie wird bei einer Tiefton-, Mittelfrequenz- und pantonalen Innenohrschwerhörigkeit empfohlen. Bei der Hochton- und pancochleären Innenohrschwerhörigkeit wird die rheologische Therapie befürwortet.

Alle bisher angewendeten Therapieschemata zeigen bislang keine über die Spontanerholung hinausreichende Effektivität (Strutz, 2000). Mit dem in Deutschland bekannten Infusionsschema nach Stennert (Stennert, 1979) wird versucht, die in Betracht kommenden Pathomechanismen (infektiös-viral und vaskulär) therapeutisch polypragmatisch abzudecken (Michel et al., 2000). Dabei benutzt man die Kombination von Dextran 40, Pentoxifyllin und Glukokortikoiden. Dextran 40 führt über eine hypervolämische Hämodilution zu einer erniedrigten Blutviskosität und senkt durch seinen antithrombotischen Effekt die Thombozytenadhäsivität. Pentoxifyllin erhöht die Verformbarkeit der Erythrozyten und reduziert somit ebenfalls die Blutviskosität. Glukokortikoide haben eine antiinflammatorische und antiödematöse Wirkung (Michel et al., 2000; Strutz et al., 2000). Dieses „Stennert“-Schema wurde initial für die periphere Fazialisparese entwickelt und wird seit den 80er Jahren des 20. Jahrhunderts in der Behandlung von cochleo-vestibulären Störungen z. T. auch modifiziert (z.B. Ersatz von Dextran 40 durch HAES 6 %) eingesetzt (Laskawi et al., 1990; Michel et al., 2000). Allerdings wurde diese Therapie bislang nicht in einer prospektiven, doppel-blinden und placebo-kontrollierten Studie untersucht. Kontroverse Effekte wurden in kontrollierten Studien mit Glukokortikoiden festgestellt (Wilson et al., 1980. Alexiou et al., 2001;

Cinamon et al., 2001). In diesen Studien wurden vestibuläre Läsionsmuster bei den Einschlusskriterien nicht berücksichtigt.

Die meisten Therapien für den akuten Hörsturz, z.B. das „Stennert“-Infusionsschema, wurden entwickelt, um die Mikrozirkulation zu verbessern. Die zusätzliche antiinflammatorische und antiödematöse Wirkung von Steroiden sollte sich bei einem viralen und autoimmun-vermittelten Hörsturz zusätzlich günstig auswirken.

Die Gruppe von Patienten in unserer Studie mit potentiellen vestibulo-cochleären Läsionsmustern (Gruppe III) geben Hinweise auf einen möglichen vaskulären Pathomechanismus, d.h. auf eine Ischämie im Gefäßgebiet einer der Hauptversorgungsarterien des Innenohrs. Hierauf aufbauend stellt sich die Frage, ob diese Patienten durch den Einsatz von Thrombozytenaggregationshemmern, Koagulationshemmern oder fibrinolytischen Wirkstoffen in der Akut- oder rezidivprophylaktischen Langzeittherapie profitieren. Es gibt beim akuten Hörsturz einige vielversprechende Studien über die Therapie von niedermolekularem Heparin (Yue et al., 2003) oder rekombinaten Gewebs-Plasminogen-Aktivatoren (Mora et al., 2003). Bislang gibt es noch keine systematischen Studien, die bei Hörsturzpatienten Thrombozytenaggregationshemmer in der Langzeittherapie zur Prophylaxe eines Hörsturzrezidivs untersuchten.

Klinische Konsequenz aus der vorliegenden Arbeit könnte daher sein, ältere Hörsturz-Patienten mit vaskulären Risikofaktoren auf zusätzliche vestibuläre Funktionsstörungen zu untersuchen. Im Fall des oben beschriebenen vaskulären Läsionsmusters könnte dann eine vaskuläre Akut- und rezidivprophylaktische Therapie eingeleitet werden.

5 ZUSAMMENFASSUNG

In dieser Arbeit wurden gezielt und separat die vestibulären Funktionen von 29 Hörsturzpatienten mit Hilfe von modernen vestibulären Untersuchungsmethoden in Kooperation mit der Klinik für Hals-Nasen-Ohrenheilkunde und der Klinik für Augenheilkunde getestet und quantifiziert. Ziel war es herauszufinden, ob diese Patienten zusätzlich zur Hörminderung vestibulo-cochleäre Läsionsmuster aufweisen, die Hinweise auf eine vaskuläre oder entzündliche (viral oder immun-vermittelt) Ätiologie geben.

Diese Studie wurde bereits teilweise (Boenki et al., 2003) und abschließend (Rambold et al., 2005) veröffentlicht.

In die Studie wurden Patienten eingeschlossen, die erstmalig und akut an einer mindestens sechs Tage anhaltenden, einseitigen Hörminderung von mindestens 30 dB (verglichen zur gesunden Seite) erkrankten. Entsprechend den Kriterien der deutschen Gesellschaft für Hals-Nasen-Ohren-Heilkunde, Kopf- und Halschirurgie wurde ein idiopathischer Hörsturz bei den Patienten diagnostiziert und Ursachen eines möglichen symptomatischen Hörsturzes weitgehend ausgeschlossen. Die separate Funktionsprüfung der Bogengänge erfolgte mit passiven Beschleunigungsimpulsen des Kopfes (sog. Kopf-Impuls-Test) in den jeweiligen drei anatomischen Bogengangsebenen, während die Kopf- und Augenbewegungen mit der dreidimensionalen skleralen Magnetspulentechnik (Search-Coil-Technik im Remmel-System) aufgezeichnet wurden. Die Testung des Sacculus erfolgte durch die Ableitung der Klick-evozierten myogenen Potentiale (CEMP) und die Untersuchung des Utriculus sowohl durch die Messung der Subjektiven Visuellen Vertikale (SVV) als auch durch die Messung der Cyclorotation in der Fundusphotographie.

Klinisch hatten 55 % der Patienten vestibuläre Symptome (Fallneigung, Dreh- und Schwankschwindel), 35 % litten unter Übelkeit und 90 % gaben einen ipsilateralen Tinnitus an.

Dies ist die erste Studie, die bei einem hohen Anteil der Hörsturz-Patienten (45 %) dreidimensional vestibuläre (Otolithen und alle Bogengänge) Defizite nachweisen konnte. Die klinischen Symptome korrelierten mit den quantifizierten vestibulären Defiziten. Es konnte jedoch keine Korrelation zwischen dem Ausmaß der Hörminderung und der Bogengangsstörung oder der otolithären Funktionsstörung gefunden werden. Ebenso gab es keine Korrelation zwischen den klinisch-vestibulären Symptomen und der Hörminderung, sowie zwischen vaskulären Risikofaktoren und den quantifizierten vestibulären Defiziten.

Das Patientenkollektiv konnte anhand des vestibulo-cochleären Läsionsmusters in drei verschiedene Gruppen eingeteilt werden. Der Gruppe I (Hörsturz ohne vestibuläres Defizit) wurden 55 % der Patienten, der Gruppe II (Hörsturz mit komplettem vestibulären Defizit) 14 % der Patienten und der Gruppe III (Hörsturz mit partiellem vestibulären Defizit) 31 % der Patienten zugeordnet. In der letztgenannten Gruppe III zeigte sich als häufigstes Läsionsmuster (bei 78 % der Patienten) neben dem cochleären Defizit eine Parese des posterioren Bogengangs. Auffallend war, dass gerade diese Patienten mit einer isolierten Parese des posterioren Bogengangs vaskuläre Risikofaktoren hatten und wesentlich älter (Durchschnittsalter von 62 ± 13 Jahre) waren als der Rest der Patienten in dieser Gruppe (45±6 Jahre).

Dieses Läsionsmuster, d.h. die Kombination einer cochleären Läsion und eines posterioren Bogengangsdefizits, entspricht dem Versorgungsgebiet der A. cochlearis communis, so dass bei diesen Patienten die in der Einleitung aufgestellte Hypothese eines ischämischen Pathomechanismus denkbar ist. Die anderen Läsionsmuster hingegen sind eher durch eine Neurolabyrinthitis zu erklären. Daraus könnte sich die klinische Konsequenz ergeben, ältere Hörsturz-Patienten mit vaskulären Risikofaktoren auf zusätzliche vestibuläre Funktionsstörungen zu untersuchen und im Falle des oben beschriebenen vaskulären Läsionsmusters, eine vaskuläre akut- und rezidivprophylaktische Therapie einzuleiten. Dies zu überprüfen ist die Aufgabe von Folgestudien.

6 LITERATURVERZEICHNIS

Alexiou C, Arnold W, Fauser C et al.: Sudden sensorineural hearing loss: does application of glucocorticoids make sense? Arch. Otolaryngol. Head Neck Surg. 2001; 127: 253-258

Alford BR, Shaver EF, Rosenberg JJ, Guiford FR: Physiological and histopathologic effects of microembolism on the internal auditory artery. Ann. Otol. Rhinol. Laryngol. 1965; 74: 728-748

Arbusow V, Schulz P, Strupp M et al.: Distribution of herpes simplex virus type 1 in human geniculate and vestibular ganglia: implications for vestibular neuritis. Ann.Neurol. 1999; 46: 416-419

Aw St, Fetter M, Cremer PD, Karlberg M, Halmagyi GM: Individual semicircular canal function in superior and inferior vestibular neuritis. Neurology 2001; 57; 768-774

Axelsson A: The vascular anatomy of the cochlea in the guinea pig and in man. Acta Otolaryngology. 1968; Suppl. University Press, 2001

Baloh RW, Honrubia V: Clinical neurophysiology of the vestibular system. Oxford; New York; Oxford University Press, 2001

Bath AP, Harris N, McEwan J, Yardlea MP. Effect of conductive hearing loss on the vestibulo-collic reflex. Clin Otolaryngol 1999; 24:181-183.

Békésy G: Über akustische Reizung des Vestibularapparates. Arch Ges Psysiol 1935; 236: 59-76

Belal A: Pathology of vascular sensorineural hearing impairment. Laryngoscope 1980; 90: 1831-1839

Berrocal JR, Ramirez-Camacho R: Sudden sensorineural hearing loss: supporting the immunologic theory. Ann.Otol.Rhinol.Laryngol. 2002; 111: 989-997

Boenki J, Rambold H, Stritzke G, Wisst F, Neppert B, Helmchen C: Vestibular dysfunction in acute unilateral hearing loss. Ann. N.Y. Acad. Sci. 2003; 1004: 482-484

Boenninghaus HG, Lenarz T: Hals-Nasen-Ohrenheilkunde, 11. Auflage, 42-43, 81-82, Springer Verlag 2001

Brandt T, Dieterich M: Skew deviation with ocular torsion: a vestibular brainstem sign of topographic diagnostic value. Ann Neurol. 1993; 33: 528-34.

Brusis T: Der Einfluß kardiovaskulärer, endokriner und metabolischer Erkrankungen auf das Hörvermögen. Laryngorhinootologie 1989; 68: 557-560

Cinamon U, Bendet E, Kronenberg J: Steroids, carbogen or placebo for sudden hearing loss: a prospective double-blind study. Eur. Arch. Otolaryngol. 2001; 258: 477-480

Colebach JG, Day BL, Bronstein AM, et al.: Vestibular hypersensitivity to clicks is characteristic of the Tullio phenomen. J Neurol Neurosurg Psychiatry 1998; 65: 670-678

Colebach JG. Vestibular evoked potentials: Curr Opin Neurol. 2001; 14: 21-6.

Cremer PD, Halmagyi GM, Aw ST et al.: Semicircular canal plane head impulses detect absent function of individual semicircular canals. Brain 1998; 121(Pt 4): 699-716

Curthoys IS, Day MJ, Halmagyi GM: Human ocular torsional position before and after unilateral vestibular neurectomy. Experimental Brain Research 1991; 23: 1-8

Davis LE, Johnson LG: Viral infections of the inner ear: clinical, virologic and pathologic studies in humans and animals. Am. J. Otolaryngol. 1983; 4: 347-362

Dichgans M, Jager L, Mayer T, Schorn K, Pfister HW: Bacterial meningitis in adults: demonstration of inner ear involvement using high-resolution MRI. Neurology 1999; 52: 1003-9.

Dieterich M. Brandt T.: Cyclorotation of the eyes and the subjective visual vertical. In: Büttner U, Brandt T, editors. Ocular disorders of the brainstem. London: Baillière Tindall, 1992

Dishoeck H, Van Biermann T: Sudden perceptive deafness and viral infection. Ann. Otol. Rhinol. Laryngol. 1957; 66: 963

Drus P : Neurologisch-topische Diagnostik. 5. Auflage, S. 198, Georg Thieme Verlag 1990

Eggert T, Mezger F, Robinson F, Straube A: Orbital position dependency is different for the gain of externally and internally triggered saccades. Neuroreport 1999; 10: 2665-2670

Fetter M, Dichgans H: Vestibular neuritis spares the inferior division of the vestibular nerve. Brain 1996; 119 (Pt 3): 755- 763

Fetter M: Assessing vestibular function: which tests, when? J Neurol 2000, 247:335-342

Friedrich G, Pilger E: [Lipoproteins in cochleovestibular disorders]. Arch Otorhinolaryngol. 1981; 232: 101-105

Friedrich G: Etiology and pathogenesis of sudden deafness. Laryngol. Rhinol. Otol. 1985; 64:62-66

Gomez CR, Cruz-Flores S, Malkoff MD, Sauer CM, Burch CM: Isolated vertigo as a manifestion of vertebrobasilar ischemia. Neurology 1996; 47: 94-97

Gomez Isla T, Ferrero Arias J: [Risk factors in atherothrombotic cerebral infarct. Are there diffenrential risk profiles in extensive cortical infarct and lacunar infarct? A case-control study]. Med Clin (Barc). 1990; 95: 561-7

Grand A, Baloh RW: Vertigo of vascular origin. Clinical and electronystagmographic features in 84 cases. Arch.Neurol. 1989; 46: 281-284

Gussen R: Sudden deafness of vascular origin: a human temporal bone study: Ann. Otol. Rhinol. Laryngol. 1976, 85: 94-100

Halmagyi GM, Aw ST, Karlberg M, Curthoys IS; Todd MJ: Inferior vestibular neuritis. Ann.N. Y. Acad. Sci. 2002; 956: 306-313

Halmagyi GM, Curthoys IS: A clinical sign of a canal paresis. Arch.Neurol 1988; 45: 737-739

Heide G, Freitag S, Wollenberg I, Iro H, Schimrigk K, Dillmann U: Click evoked myogenic potentials in the differential diagnosis of acute vertigo. J Neurol Neurosurg Psychiatry. 1999; 66: 787-90.

Helmchen C, Arbusow V, Jäger L, Strupp M, Stöcker W, Schulz P: Cogan’s Syndrome: clinical significance of antibodies against the inner ear and cornea. Acta Otolaryngol (Stockh) 1999; 119: 528-537

Helmchen C, Jäger, L, Büttner U, Reiser M, Brandt T: Cogan’s syndrome. High resolution MRI indicators of activity. J. Vestib. Res. 1998; 8 : 155-167

Helmchen C, Rambold H, Kempermann U, Buttner–Ennever JA, Buttner U: Lokalizing value of torsional nystagmus in small midbrain lesions. Neurology 2002; 59: 1956-1964

Hesse G, Hesch RD: Bewertung von Risikofaktoren bei verschiedenen Formen der Innenohrschwerhörigkeit. HNO; 1986: 503-507

Igarashi M, Alford BR, Konishsi S, Shaver EF, Guilford FR: Functional and histopathological correlations after microembolism of the peripheral labyrinthine artery in the dog. Laryngoscope 1969; 79: 603-623

Jaeger L, Strupp M, Brandt T, Reiser M: Bildgebung von Labyrinth und Nervus vestibularis. Nervenarzt 1997; 68: 443-458

Kanzaki J, Takahashi M: The nystagmus and the therapeutic effects on early-diagnosed cases of sudden deafness. Arch. Otolaryngol. 1977; 217: 229-236

Karlberg M, Halmagyi M, Büttner U, Yavour R A: Sudden unilateral hearing loss with Simultaneous ipsilateral posterior semicircular canal benign paroxysmal positional vertigo. Arch Otolaryngol Head Neck Surg. 2000; 126:1024-1029

Kim JS, Lopez I, DiPatre PL, Liu F, Ishiyama A, Baloh RW: Internal auditory artery infarction: clinicopathologic correlation. Neurology 1999; 52:40-44

Kimura R, Perlman HB: Arterial obstruction of the labyrinth. Part I cochlear changes. Ann. Otol. Rhinol. Laryngol. 1958a; 67:1-24

Kimura R, Perlman HB: Arterial obstruction of the labyrinth. Part II vestibular changes. Ann. Otol. Rhinol. Laryngol. 1958b; 67:25-40

Klemm E, Schaarschmidt W: Epidemiologische Erhebungen zu Hörsturz, Vestibularisstörungen und Morbus Menière. HNO-Prax 1989; 14:295-299

Kushiro K, Zakir M, Ogawa Y, Sato H, Uvhino Y. Saccular and utricular inputs to sternocleidomastoid motoneurons of decerebrate cats. Exp Brain Res 1999; 126(3):410-6

Lajtman Z, Vindelj J, Borcic V: Vertigo as a prognostic factor in sudden hearing loss. Acta Med Croatia 1998; 52; 115-8

Laskawi R, Brauneis J, Damenz W, Schröder M: Hydroxyäthylstärke in der Therapie der Bell´schen Fazialislähmung. Eine klinische Untersuchung. Laryngothinootol 1990; 69: 163-165

Lee H, Lopez I, Ishiyama A, Baloh RW: Can migraine damage the inner ear? Arch.Neurol. 2000; 57:1631-1634

Lee H, Sohn SI, Jung DK et al: Migraine and isolated recurrent vertigo of unknown cause. Neurol. Resl 2002b; 24: 663-665

Lee H, Sohn SI, Jung DK et al: Sudden deafness and anterior inferior cerebellar artery infarction. Stroke 2002a; 33: 2807-2812

Leitlinien der deutschen Gesellschaft für Hals-Nasen-Ohren-Heilkunde, Kopf- und Halschirurgie: Die Verwendung hoher Schallpegel in der audiometrischen Diagnostik und Kernspintomographie (Nr. 017/059); Hörsturz (Nr. 017/010); AWMF online, Internet: www.hno.org./leitl.htm

Lu YC, Young YH: Vertigo from herpes zoster oticus: superior or inferior vestibular nerve origin? Laryngoscope 2003; 113: 307-311

Luckhaupt H: Was leistet die Umfelddiagnostik beim Hörsturz? Laryngorhinootologie 1989; 68: 632-633

Mattox DE, Lyles CA: Idiopathic sudden sensorineural hearing loss. Am.J Otol 1989; 10: 242-7

Mattox DE, Siemmons FB: Natural history of sudden sensorineural hearing loss. Ann. Otol. Rhinol.Laryngol. 1977; 86: 463-480

Michel O, Jahns T, Joost-Enneking M, Neugebauer P, Streppel M, Stennert E: Das antiphlogistisch-reologische Infusionsschema nach Stennert in der Behandlung von cochleovestibulären Störungen. HNO 2000; 48: 182-188

Michel O: Der Hörsturz. Georg Thieme Verlag, Stuttgart, New York (1994) 59-74

Mora R, Barbieri M, Mora F, Yoo TJ: Intravenous infusion of recombinant tissue plasminogen activator for the treatment of patients with sudden and/or chronic hearing loss. Ann.Otol.Rhinol.Laryngol. 2003; 112: 665-670

Murofushi T, Takegoshi H, Ohki M, Ozeki H: Galvanic-evoked myogenic responses in patients with an absence of click-evoked vestibulo-collic reflexes. Clin Neurophysiol 2002; 113: 305- 309

Nakashima T, Yanagita N: Outcome of sudden deafness with and without vertigo. Laryngoscope 1993; 103:1145-9

Nomura T, Hara M, Kurata T: Experimental herpes simplex virus and cytomegalovirus labyrinthitis. Acta Otolaryngol. Suppl 1989; 457: 57-66

Pajor A, Gryczinski M, Lukomski M, Jozefowicz-Korczynska M: [Vestibular system in patients with sensorineural hearing loss]. Otolaryngol.Pol. 2002; 56: 707-712

Pajor A, Gryczinski M, Lukomski M: Vertigo and vestibular disorders in patients treated from sudden deafness. Otolaryngol Pol 1997; 51 (Suppl 25): 256-8

Paparella MM: Otolological manifestations of viral disease. Advanc. Oto-Rhino-Laryng 1973; 20: 144

Park HM, Jung SW, Rhee CK: Vestibular diagnosis as prognostic indicator in sudden hearing loss with vertigo. Acta Otolarygol. 2001; Suppl 545: 80-83

Plester D: Die einseitige Hörstörung. Arch. Oto-Rhino-Laryng. 219, 451-459 (Kongressbericht 1978) Springer Verlag 1978

Preyer S, Schmidt K, Wallroth L, Matthias R: Prospektive Studie zum kardiovaskulären Risiko von Hörsturzpatienten. HNO 1992; 40:79-85

Rambold H, Boenki J, Stritzke G, Wisst F, Neppert B, Helmchen C: Differential vestibular dysfunction in sudden unilateral hearing loss. Neurology. 2005; 64:148-51

Rambold H, Heide W, Helmchen C: Horizontal canal benign paroxysmal positioning vertigo with ipsilateral hearing loss. Eur.J.Neurology 2004; 11:31-5

Rambold H, Helmchen C, Straube A, Buttner U: Seesaw nystagmus associated with involuntary torsional head oscillations. Neurology 1998; 51: 831-837

Roman S, Aladio P, Paris J, Nicollas R, Triglia JM: Prognostic factors of sudden hearing loss in children. Int.J. Pediatr.Otorhinolaryngol.2001; 61:17-21

Rothwell PM: Incidence, risk factors and prognosis of stroke and TIA: the need for high-quality, large-scale epidemiological studies and meta-analyses. Cerebrovasc.Dis. 2003; 16 Suppl 3: 2-10

Sando I, Ogawa A, Jafek BW: Inner ear pathology following injury to the eighth cranial nerve and the labyrinthine artery. Ann. Otol. Rhinol. Laryngol. 1982; 91: 136-141

Schmidt R, Fasekas F, Hayn M, Schmidt H, Kapeller P, Roob G, Offenbacher H, Schumacher M, Eber B, Weinrauch V, Kostner GM, Esterbauer H: Risk factors for microangiopathy-related cerebral damage in the Austrian stroke prevention study. J Neurol Sci. 1997; 152: 15-21

Schmidt-Priscoveanu A, Böhmer A, Obzina, H, Straumann D: Caloric and Search-Coil Head-Impulse Testing in Patients after Vestibular Neuritis. J Assoc Res Otolaryngol. 2001; 2/1: 072-078

Schmiz A, Haibt-Lüttke G, Albrecht G, Hagen R, Gustorf-Aeckerle R: Die Thrombose der Arteria basilaris - eine seltene Differentialdiagnose des Hörsturzes und des Vestibularisausfalls. Laryngo-Rhino-Otol 2000; 79:253-259

Schmolke B, Hormann K: Vaskuläre Risikofaktoren beim Hörsturz und ihre Häufigkeit in der Normalbevölkerung. HNO 1990; 38: 440-445

Schubert MC, Tusa RJ, Grine LE, Herdman SJ: Optimizing the sensitivity of the head thrust test for identifying vestibular hypofunction. Phys Ther. 2004; 84: 151-8.

Schuhknecht HF, Kitamura K, Nanfal P: The pathology of idiopathic sensorineural hearing loss. Ann.Otol.Rhinol.Laryngol. 1986; 243-1

Schuhknecht HF, Kitamura K. Second Louis H. Clerf Lecture. Vestibular neuritis. Ann.Otol.Rhinol. Laryngol. Suppl 1981; 90: 1-19

Schuhknecht HF: Ear pathology in autoimmune disease. Adv.Otorhinolaryngol 1991; 46: 50-70

Schuhknecht HF: Neurolabyrinthitis. Viral infections of the peripheral auditory and vestibular systems. In: Nomura Y, editor. Hearing loss and dizziness, Tokyo: Igaku-Shoin, 1985:1.

Schulz P, Arbusow V, Strupp M, Dietrich M, Rauch E, Brandt T: Highly variable distribution of HSV-1-specific DNA in human geniculate, vestibular and spiral ganglia. Neurosci Lett. 1998; 252: 139-142

Staindl O, Hibler N, Grandy T: Der Hörsturz. Wiener Med Wschr 1979; 29:648-652

Steinert R: Hörsturz heute- eine Übersicht. HNO 1986; 34:453-460

Stennert E: Bell's Palsy- a new concept of treatment. Arch. Otolaryngol 1979; 225: 265-268

Straumann D: Wie diagnostiziert man Störungen von Augenbewegungen. Antrittsvorlesung von 20.01.1998, Internet: www.unizh.ch/~dominik/Antritt/

Strupp M, Brandt T: Der vestibulookuläre Reflex, In: Huber A, Kömpf D, Klinische Neurophthalmologie, S.79, Georg Thieme Verlag Stuttgart, 1998

Strupp M, Jaeger L, Müller-Lise U, Arbusow V, Reiser M, Brandt T: High resolution Gd-DTPA MR imaging of the inner ear in 60 patients with idiopathic vestibular neuritis: no evidence for contrast enhancement of the labyrinth or vestibular nerve. J.Vestib.Res. 1998; 8: 427-433

Strutz J: Stellenwert des Stennert-Schemas in der Hörsturztherapie. HNO 2000; 48: 165-69

Suga F, Preston J, Snow JB: Experimental microembolism of the vestibular vessels. Arch. Otolaryngol. 1970; 92; 213-220

Tweed D, Vilis T: Implications of rotational kinematics for the oculomotor system in three dimensions. J.Neurophysiol. 1987; 58:832-849

Uchino Y, Sato H, Sasaki M, Imagawa M, Ikegami H, Isu N, Graf W: Sacculocollic reflex arcs in cats. J Neurophysiol 1997;77(6):3003-3012.

Waele C, Huy PTB, Diard J-P, et al.: Saccular dysfunction in Meniere's disease. Am J Otol 1999; 20: 223-232

Watanabe Y, Aso S, Ohi H, Ishikawa M, Mizukoshi K: Vestibular nerve disorder in patients suffering from sudden deafness with vertigo and/ or vestibular dysfunction. Acta Otolaryngol (Stockh) Suppl 1993; 504: 109-11

Weinaug P: Die Spontanremission beim Hörsturz. HNO 1984; 32: 346-351

Weinaug P: Wie hoch ist die Spontanheilungsrate des Hörsturzes? HNO 2001; 49: 431-436

Welgampola MS, Colebatch JG: Vestibulocollic reflexes: normal values and the effect of age. Clin. Neurophysiol 2001; 112: 1971-1979

Welkoborsky HJ, Wissen-Siegert I, Maurer J, Bernal-Sprekelsen M: Verlaufsuntersuchungen und prognostische Hinweise prä- und posttherapeutischer

Tonschwellenaudiogramme und akustisch evozierter Potentiale. Laryngorhinootologie. 1991 Jan;70(1):5-9.

Welleschik B, Rasinger GA, Brunner E: Ergibt das Tonaudiogramm Hinweise auf eine vaskuläre Ursache des Hörsturzes. HNO 1987; 35: 154-157

Welleschik B, Stoiber L: Hörsturz: Das audiometrische Profil. Laryng. Rhinol. 1987; 57: 320-327 Georg Thieme Verlag. Stuttgard

Wilke H, Grossgerge H, Haubold E, Kahlke W, Frahm H, Regler B: Häufigkeit und Verteilung von Risikofaktoren beim Hörsturz. Fortschr.Med. 1977; 95: 1757-1764

Wilson RW. Sudden Sensorineural Hearing Loss. Otolaryngol. Head and Neck Surgery, eds C Cummings, LA Hasker, St. Luis, Toronto, 1986

Wilson WR, Laird N, Kavesh DA: Electronystagmographic findings in idiopathic sudden hearing loss. Am J.Otolaryngol. 1982; 3: 279-285

Wilson WR; Byl FM, Laird N: The efficacy of steroids in the treatment of idiopathic sudden hearing loss. A double-blind clinical study. Arch. Otolaryngol. 1980; 106: 772- 776

Yamamoto M, Kanazaki J, Ogawa K, Inoue Y, Ikeda S: Hearing recovery and vestibular symptoms in patients with sudden deafness and profound hearing loss. Acta Otolaryngol (Stockh) Suppl 1994; 514: 41-4

Yoon TH, Paparella MM, Schachern PA, Alleva M: Histopathology of sudden hearing loss. Laryngoscope 1990; 100: 707- 715

Yoon TH, Paparella MM, Schachern PA: Systemic vasculitis: a temporal bone histopathologic study. Laryngoscope 1989; 99: 600-609

Yue WL, Li P, Qi PY. Li HJ, Zhou H: Role of low-molecular weight heparins in the treatment of sudden hearing loss. Am.J.Otolaryngol. 2003; 24: 328-333

Ziegler EA, Hohlweg-Majert B, Maurer J, Mann WJ: Epidemiologische Daten des Hörsturzes- eine retrospektive Studie über drei Jahre. Laryngorhinotolgie 2003; 82: 4-8

7 ANHANG

Tabelle 1: Separate Darstellung der klinischen Symptomatik für alle Patienten. Jeder Patient wurde einer der drei Gruppen (Hörsturz ohne vestibuläres Defizit, Hörsturz mit kompletten vestibulären Defizit und Hörsturz mit partiellen vestibulären Defizit) auf der Basis von quantifizierten Defiziten zugeteilt.
= Nummer des Patienten, + = vorhanden, - = nichtvorhanden, re = rechts, li = links, m = männlich, w = weiblich, HT = arterieller Hypertonus, HL = Hyperlipidämie, Nik = Nikotinabusus, Dm = Diabetes mellitus, SpN = Spontannystagmus, BPPV = benigner paroxymaler Lagerungsschwindel

Tabelle 2: Quantifizierte Daten des Tonaudiogramms für die drei Frequenzbereiche (hoch, mittel, tief) und der Frequenzbereich mit dem größtem Abfall (Maximalfrequenz in kHz). Zusätzlich sind jeweils für das rechte und linke Auge die quantitativen Daten der SVV und der Fundusphotographie (Fundus) und der Quotient der CEMP für alle Patienten gezeigt. Weiterhin sind von allen Patienten die Gain-Werte (Mittelwert mit Standardabweichung) des Kopf-Impuls-Tests von allen Bogengängen dargestellt (HBr = horizontaler Bogengang rechts, HBl = horizontaler Bogengang links, ABr = anteriorer Bogengang rechts, ABl = anteriorer Bogengang links, PBr = posteriorer Bogengang rechts, PBl = posteriorer Bogengang links).

Von dem aufgezeichneten Spontannystagmen sind die Geschwindigkeiten der langsamen Phasen für die Horizontale (Gh), Vertikale (Gv) und Torsion (Gt) dargestellt.

= Patientennummer, + = vorhanden, - = nicht vorhanden, ex = excyklo, in = incyklo, [deg] = Grad, [deg/sek] = Grad/Sekunde, [kHz] = Kilohertz, hellgrauer Hintergrund = pathologisch gewertet

Tabelle 3: Gruppenvergleich (Gruppe I, II, III und Kontrollgruppe) der Ergebnisse des Kopf-Impuls-Tests. Dargestellt sind die Mittelwerte (± Standardabweichung) der Gains aller Bogengänge jeweils über eine Gruppe. Die Gains der Bogengänge der betroffenen Seite (Seite des Hörverlustes) und die der Bogengänge der gesunden Seite wurden für den Vergleich getrennt untersucht. Gruppen, die Patienten mit paretischen Bogengängen enthielten, wurden mit grauem Hintergrund hervorgehoben. Signifikante Unterschiede ($p < 0,05$) sind mit verschiedenen Symbolen gekennzeichnet worden. (× = signifikanter Unterschied zwischen Gruppe II und III, * = signifikanter Unterschied zur Gruppe I, # = signifikanter Unterschied zur Kontrollgruppe, ~ = signifikanter Unterschied zur gesunden

Seite). Für die Kontrollgruppe wurden jeweils die Bogengänge der linken (entspricht in der Tabelle der betroffenen Seite) und rechten Seite (entspricht in der Tabelle der gesunden Seite) verglichen.

#	Geschlecht	Alter	Läsions-seite	Tinnitus	Fall-neigung	Dreh-schwindel	Schwank-schwindel	Übel-keit	Risiko-faktoren	SpN	Gruppe
1	w	69	li	+	+	+	-	+	HT	+	komplettes vest.-cochleäres Defizit
2	w	62	li	+	+	+	-	+	HT, HL, Nik	+	
3	w	75	li	+	+	+	-	+	HT	+	
4	m	23	li	-	+	-	+	-	-	+	
5	w	66	re	+	+	-	+	+	HT, HL	+	partielles vest.-cochleäres Defizit
6	m	53	li	+	-	-	-	-	HT	-	
7	m	43	li	+	+	-	+	+	HT, Nik	-	
8	m	74	li	+	-	-	+	-	HT	-	
9	m	79	li	+	+	+, BPPV	-	+	HT	-	
10	w	63	li	+	-	-	-	-	HT	-	
11	m	41	re	+	+	+	-	+	Nik	+	
12	m	54	li	+	+	-	+	-	HT	-	
13	m	49	re	+	-	+, BPPV	-	-	-	+	
14	m	34	li	+	-	-	-	-	HT, Nik	-	cochleäres Defizit
15	w	63	li	+	-	-	-	-	HT	-	
16	m	46	re	-	-	-	-	-	HT, Dm	-	
17	w	28	li	+	-	-	-	-	-	-	
18	w	37	li	+	-	-	-	-	-	-	
19	w	15	re	+	-	-	+	-	-	-	
20	w	81	re	+	-	-	+	+	HT, HL	-	
21	m	27	li	+	-	-	-	-	-	-	
22	w	40	li	+	-	-	-	-	Nik	-	
23	w	68	re	+	-	-	-	-	HT	-	
24	w	54	re	+	-	-	-	-	HT	-	
25	w	63	li	-	-	BPPV	-	-	HT	-	
26	w	37	re	+	-	-	+	+	Nik	-	
27	w	62	re	+	-	-	+	+	HT	-	
28	w	23	li	+	-	-	-	-	Nik	-	
29	m	61	li	+	-	-	-	-	-	-	

Tabelle 1

		Tonaudiogramm				Okuläre Torsion				CEMP	Kopf-Impuls-Test						Spontannystagmus		
#	Alter	Maximalfre-quenz [kHz]	hoch	mittel	tief	SVV rechts [deg]	SVV links [deg]	Fundus rechts [deg]	Fundus links [deg]	CEMP-Quotient	Gain HBr	Gain HBl	Gain ABr	Gain ABl	Gain PBr	Gain PBl	Gt [deg/sek]	Gv [deg/sek]	Gh [deg/sek]
1	69	4	+	+	+	0 ex	0 ex	2 in	15 ex	>100	0.77 ± 0.07	0.55 ± 0.04	0.65 ± 0.08	0.22 ± 0.15	0.67 ± 0.13	0.09 ± 0.11	-2.5 ± 0.7	0.7 ± 0.3	3.6 ± 1.2
2	62	1	+	+	+	12 in	14 ex	3 in	18 ex	-	0.78 ± 0.06	0.28 ± 0.08	0.68 ± 0.06	0.13 ± 0.09	0.69 ± 0.05	0.09 ± 0.05	-1.4 ± 0.7	1.6 ± 0.7	2.2 ± 0.3
3	75	1	+	+	+	11 in	11 ex	0 in	16 ex	1.2	0.94 ± 0.08	0.27 ± 0.13	0.79 ± 0.09	0.23 ± 0.1	0.69 ± 0.66	0.44 ± 0.10	-8.0 ± 2.1	-1.9 ± 1.9	-4.7 ± 2.8
4	23	1	+	+	+	8 in	9 ex	4 in	18 ex	1.2	0.90 ± 0.08	0.41 ± 0.08	1.03 ± 0.10	0.08 ± 0.1	0.90 ± 0.09	0.40 ± 0.12	-1.3 ± 2.3	1.3 ± 3.6	3.9 ± 13.0
5	66	0.25	+	+	+	3 in	3 ex	14 ex	9 in	10	0.84 ± 0.03	0.81 ± 0.10	1.10 ± 0.25	0.87 ± 0.14	0.31 ± 0.18	0.79 ± 0.07	0.3 ± 0.3	-0.1 ± 0.1	-2.1 ± 0.1
6	53	0.3	+	-	+	1 ex	1 ex	7 ex	7 ex	1.3	0.72 ± 0.08	0.65 ± 0.05	0.65 ± 0.06	0.69 ± 0.12	0.80 ± 0.05	0.38 ± 0.05	-	-	-
7	43	0.25	+	+	+	2 in	3 ex	4 ex	7 ex	-	0.81 ± 0.08	0.77 ± 0.07	0.71 ± 0.07	0.85 ± 0.06	0.87 ± 0.06	0.54 ± 0.06	-	-	-
8	74	6	+	+	+	0 ex	4 ex	0 ex	13 ex	-	0.79 ± 0.11	0.66 ± 0.11	0.81 ± 0.08	0.66 ± 0.08	0.67 ± 0.04	0.58 ± 0.12	-	-	-
9	79	4	+	+	-	-	-	0 ex	11 ex	5.1	0.66 ± 0.10	0.92 ± 0.07	0.65 ± 0.05	0.95 ± 0.09	0.78 ± 0.07	0.51 ± 0.05	-	-	-
10	63	1.5	+	+	-	4 in	2 ex	4 ex	4 ex	5	0.71 + 0.08	0.87 + 0.13	0.68 + 0.09	0.77+ 0.07	0.74 + 0.05	0.63 + 0.10	-	-	-
11	41	0.5	+	+	+	2 ex	3 ex	10 ex	4 ex	1.1	0.31 ± 0.16	0.81 ± 0.05	0.85 ± 0.06	1.08 ± 0.07	0.62 ± 0.01	0.84 ± 0.07	1.3 ± 0.3	-0.0 ± 0.2	-5.0 ± 0.2
12	54	3	-	+	-	2 ex	2 ex	2 ex	5 ex	1.3	0.75 ± 0.16	0.70 ± 0.15	0.66 ± 0.11	0.67 ± 0.08	0.89 ± 0.04	0.59 ± 0.08	-	-	-
13	49	1	+	+	+	-	-	15 ex	4 in	-	0.37 ± 0.06	0.91 ± 0.04	0.88 ± 0.12	0.74 ± 0.07	0.44 ± 0.07	0.78 ± 0.08	0.14 ± 0.1	-0.2 ± 0.06	-3.7± 0.7
14	34	8	+	+	-	4 ex	1 ex	10 ex	6 ex	2.1	0.91 ± 0.12	0.82 ± 0.04	0.87 ± 0.08	0.83 ± 0.16	0.88 ± 0.10	0.68 ± 0.05	-	-	-
15	63	0.25	+	-	+	0 ex	0 ex	10 ex	4 ex	1.3	0.81 ± 0.05	0.70 ± 0.06	0.67 ± 0.19	0.65 ± 0.03	0.76 ± 0.33	0.75 ± 0.11	-	-	-
16	46	0.5	+	+	-	2 ex	2 in	5 ex	10 ex	1.1	1.05 ± 0.06	0.99 ± 0.09	0.93 ± 0.11	0.87 ± 0.06	0.77 ± 0.05	0.70 ± 0.25	-	-	-
17	28	1	+	+	+	4 ex	2 ex	-	-	1.1	0.98 ± 0.04	1.05 ± 0.05	1.07 ± 0.27	0.79 ± 0.22	1.00 ± 0.13	1.08 ± 0.10	-	-	-
18	37	3	-	+	-	1 ex	3 in	2 ex	2 ex	1.3	0.9 ± 0.08	0.87 ± 0.07	0.89 ± 0.07	0.69 ± 0.05	0.88 ± 0.06	0.83 ± 0.09	-	-	-
19	15	4	+	+	+	0 ex	0 ex	10 ex	10 ex	1.3	0.96 ± 0.06	0.95 ± 0.04	0.77 ± 0.10	0.81 ± 0.09	0.89 ± 0.08	0.74 ± 0.08	-	-	-
20	81	0.5	+	+	+	0 ex	1 ex	7 ex	5 ex	-	0.84 ± 0.08	0.83 ± 0.05	0.67 ± 0.10	0.77 ± 0.14	0.75 ± 0.08	0.67 ± 0.09	-	-	-
21	27	1.5	+	+	+	0 ex	3 ex	2 ex	1 ex	1.7	0.93 ± 0.03	0.97 ± 0.20	0.78 ± 0.08	0.78 ± 0.07	0.79 ± 0.06	0.72 ± 0.06	-	-	-
22	40	2	+	+	-	1 ex	0 ex	10 ex	2 ex	-	0.93 ± 0.05	0.80 ± 0.07	0.88 ± 0.08	1.00 ± 0.2	0.71± 0.11	0.79 ± 0.26	-	-	-
23	68	1	-	+	+	1 ex	1 ex	10 ex	3 ex	1.2	0.83 ± 0.06	0.89 ± 0.04	0.74 ± 0.07	0.92 ± 0.04	0.90 ± 0.07	0.84 ± 0.13	-	-	-
24	54	0.5	-	+	+	1 ex	3 ex	5 ex	9 ex	-	0.75 ± 0.05	0.74 ± 0.03	0.79 ± 0.05	0.71 ± 0.08	0.85 ± 0.11	0.82 ± 0.07	-	-	-
25	63	0.5	+	-	+	4 ex	1 ex	1 ex	5 ex	2.3	0.81 ± 0.04	0.75 ± 0.05	0.79 ± 0.06	0.76 ± 0.09	0.72 ± 0.08	0.91 ± 0.06	-	-	-
26	37	1	-	+	-	1 ex	3 ex	4 ex	6 ex	2.1	0.86 ± 0.12	0.72 ± 0.09	0.72 ± 0.08	0.74 ± 0.07	0.90 ± 0.06	0.76 ± 0.04	-	-	-
27	62	1	+	+	-	4 ex	3 ex	8 ex	10 ex	-	1.06 ± 0.05	1.20 ± 0.07	0.92 ± 0.05	0.87 ± 0.04	0.97 ± 0.04	0.98 ± 0.03	-	-	-
28	23	1.5	+	+	-	1 ex	0 ex	-	-	1.2	0.66 ± 0.12	0.81 ± 0.11	0.71± 0.21	0.68 ± 0.26	0.86 ± 0.10	0.96 ± 0.07	-	-	-
29	61	0.5	-	-	+	1 in	0 ex	4 ex	5 ex	1.3	0.76 ± 0.07	0.69 ± 0.13	0.71 ± 0.10	0.71± 0.19	0.70 ± 0.07	0.76 ± 0.35	-	-	-

Tabelle 2

		horizontal		anterior		posterior	
	Alter	betroffene Seite	gesunde Seite	betroffene Seite	gesunde Seite	betroffene Seite	gesunde Seite
Gruppe II komplettes vest. Defizit	57 ± 23	0,38 ± 0,13 ×*#~	0,85 ± 0,08	0,16 ± 0,07 ×*#~	0,79 ± 0,17	0,25 ± 0,19 ×*#~	0,74 ± 0,11
Gruppe III partielles vest. Defizit	58 ± 13	0,66 ± 0,2 ×*#	0,79 ± 0,07	0,81 ± 0,15	0,77 ± 0,14	0,52 ± 0,13 ×*#~	0,78 ± 0,08
Gruppe I ohne vest. Defizit	46 ± 18	0,86 ± 0,12	0,87 ± 0,13	0,78 ± 0,10	0,81 ± 0,1	0,84 ± 0,11	0,80 ± 0,09
Kontrollgruppe	43 ± 21	0,86 ± 0,10	0,89 ± 0,11	0,80 ± 0,10	0,82 ± 0,10	0,81 ± 0,09	0,78 ± 0,07

Tabelle 3

8 DANKSAGUNG

An dieser Stelle möchte ich ganz herzlich meinem geduldigen Betreuer Herrn PD Dr. H. Rambold danken, der mir in unzähligen Stunden mit Rat und Tat beiseite stand.

Meinem Doktorvater Herrn Professor Dr. Ch. Helmchen danke ich für seine konstruktiven Rat- und Vorschläge, als auch für die Überlassung des Themas.

Ich danke Herrn Professor Dr. D. Kömpf für das Bereitstellen des Arbeitsplatzes und der Materialien in der Klinik für Neurologie.

Ebenfalls danke ich allen Mitarbeitern der Klinik für Hals-Nasen-Ohrenheilkunde, der Klinik für Augenheilkunde und der Klinik für Neurologie für die gute Zusammenarbeit und Hilfsbereitschaft. Ein ganz besonderer Dank gilt Herrn Dr. F. Wisst und Frau Dr. B. Neppert.

Ich danke den Herren Dipl.-Psych. A. Sprenger und Dipl.-Ing. T. Piskol für die Unterstützung und für die schnelle Lösung technischer Probleme im Labor.

Nicht unerwähnt möchte ich alle Patienten und Probanden lassen, ohne die diese Dissertation überhaupt nicht möglich gewesen wäre. Ihnen allen gilt mein herzlicher Dank.

Großer Dank gilt auch meinen mich stets moralisch unterstützenden Eltern und Freunden.

9 LEBENSLAUF

Persönliche Daten

Geburtstag und -ort	22.02.1980 in Greifswald
Eltern	Dr. Norbert Boenki, Facharzt für Innere Medizin
	Gieslinde Boenki, Physiotherapeutin
Geschwister	Patrick Boenki, Auszubildender Arzthelfer
Staatsangehörigkeit	deutsch

Ausbildungsdaten

1986 - 1998	Schulausbildung mit Abschluss der Allgemeinen Hochschulreife
10/1998 – 05/2005	Studium der Humanmedizin an der Universität zu Lübeck
03/2001	Ärztliche Vorprüfung
03/2002	Erster Abschnitt der Ärztlichen Prüfung
03/2004	Zweiter Abschnitt der Ärztlichen Prüfung
05/2005	Dritter Abschnitt der Ärztlichen Prüfung

Fachliche Erfahrungen

01.08. - 30.09.1998	Mitarbeit zur Unterstützung in Förder- und Betreuungsaufgaben in der Wismarer Werkstätten GmbH (gemeinnützige Einrichtung für Menschen mit Behinderung) im Rahmen des Freiwilligen Sozialen Jahres
01.08. - 30.08. 2001	Famulatur in der Klinik für Innere Medizin am Städtischen Krankenhaus in Wismar
Seit 10/2001	Dissertation: Arbeitsgruppe Okulomotorik der Klinik für Neurologie des Universitätsklinikums Schleswig-Holstein, Campus Lübeck
19.08. - 29.09.2002	Famulatur in der Chirurgischen Klinik des Bantry General Hospital in Bantry, Irland
20.02. - 27.03.2003	Famulatur in der Praxis für Innere Medizin von Dr. Norbert Boenki in Wismar
21.07 - 01.08. 2003	Famulatur im Arbeitsmedizinischen Zentrum der Bau-Berufsgenossenschaft Hamburg in Rostock
19.04.2004	Beginn des Praktischen Jahres
19.04. - 13.06.2004	Chirurgische Klinik der Sana Kliniken Lübeck GmbH in Lübeck

14.06. - 08.08.2004	Chirurgische Klinik des Charles S. Curtis Memorial Hospital in St. Anthony, akademisches Lehrkrankenhaus der Memorial University of Newfoundland in Kanada
09.08. - 28.11.2004	Klinik für Neurologie, Universitätsklinikum Schleswig-Holstein, Campus Lübeck
29.11. - 26.12.2004	Bronx Veterans Affairs Medical Center in New York, Lehrkrankenhaus der Mount Sinai School of Medicine in New York, USA
27.12.04 - 20.02.2005	Mount Sinai Medical Center in New York, Universitätskrankenhaus der Mount Sinai School of Medicine in New York, USA
Seit 01.06.2005	Assistenzärztin in der Klinik für Innere Medizin im Städtischen Krankenhaus Wismar

Lübeck, 12.06.2005