Aus der Klinik für Augenheilkunde
der Universität zu Lübeck
Direktor: Prof. Dr. H. Laqua

Zentrale Gesichtsfeldfunktion unter wiederholter photodynamischer Therapie (PDT)

Inauguraldissertation
zur Erlangung des medizinischen Doktorgrades
der Universität zu Lübeck
- Aus der medizinischen Fakultät -

vorgelegt von
Naim Terai
aus Duisburg

Lübeck 2005

1. Berichterstatter/Berichterstatterin:

2. Berichterstatter/Berichterstatterin:

Tag der mündlichen Prüfung:

Zum Druck genehmigt. Lübeck, den

1. Einleitung

1.1 Epidemiologie der altersabhängigen Makuladegeneration (AMD) 1

1.2 Anatomie der Makula 1

1.3 Pathophysiologie der AMD 3

1.4 Morphologische Klassifikation der altersabhängigen Makuladegeneration (AMD) 5

1.4.1 Nicht exsudative altersabhängige Makuladegeneration (AMD) 6

1.4.2 Exsudative altersabhängige Makuladegeneration (AMD) 6

1.5 Klinik der AMD 9

1.6 Bisherige Therapiekonzepte zur Behandlung der exsudativen AMD 10

1.6.1 Laserkoagulation 10

1.6.2 Chirurgische Therapie 11

1.6.3 Strahlentherapie 12

1.6.4 Medikamentöse Therapie 12

1.6.5 Vergrößernde Sehhilfen 13

1.7 Photodynamische Therapie 14

1.7.1 Prozedere 14

1.7.2 Ophthalmologische Anwendung 15

1.7.3 Sensibilisatoren 15

1.7.4 Selektivität 16

1.7.5 Präklinische Studien 17

1.7.6 Klinische Studien 18

1.8 Zielsetzung der Arbeit 19

2. Material und Methoden

2.1 Photodynamische Therapie 20

2.2 Patienteneinschlusskriterien 20

2.3 Behandlungsdurchführung 21

2.4 Methoden 22

2.4.1 Mikroperimetrie 22

2.4.2 Begriffsdefinition 26

2.4.3 Untersuchungstechnik 26

2.5 Auswertung der Ergebnisse und statistische Methoden 28

3. Ergebnisse

3.1 Qualitativer Teil-Klinische Beispiele 29

3.1.1 Charakteristische Befunde in der PDT-Gruppe 29

3.1.1.1 Größenabnahme des absoluten Skotoms 30

3.1.1.2 Größenabnahme des relativen Skotoms 34

3.1.1.3 Größenzunahme des absoluten Skotoms 37

3.1.2 Charakteristische Befunde in der Placebogruppe 40

3.1.2.1 Größenzunahme des absoluten Skotoms 41

3.1.2.2 Größenzunahme des relativen Skotoms 43

3.2 Quantitative Auswertung 46

3.3 Statistische Auswertung 49

4. Diskussion

4.1 Ergebnisdiskussion 52

4.2 Stellenwert der PDT-Behandlung gegenüber anderen Therapiemethoden 55

4.2.1 Laserkoagulation 55

4.2.2 Strahlentherapie 56

4.2.3 Makulachirurgie 57

4.3 Rolle der Mikroperimetrie bei PDT 58

4.4 Konsequenzen für die Weiterentwicklung 60

5. Zusammenfassung 64

6. Literaturverzeichnis 66

7. Anhang: Abbildungsverzeichnis 77

8. Danksagung 79

9. Lebenslauf 80

1. Einleitung

1.1 Epidemiologie der altersabhängigen Makuladegeneration (AMD)

Die altersabhängige Makuladegeneration (AMD) ist im gesetzlichen Sinne die häufigste Ursache der Erblindung in den westlichen Industrienationen. Zahlreiche Studien untersuchten die Prävalenz der AMD in Abhängigkeit von verschiedenen Faktoren. So bestimmte beispielsweise die Colorado - Wisconsin Studie (**14**) das Auftreten der altersbedingten Makuladegeneration in Abhängigkeit von ethnischen und geographischen Faktoren. Die Beaver Dam Eye Studie (**42**) und die Rotterdam Studie (**91**) untersuchten Personen im Alter von 55 bis 98 Jahren auf Drusen, Pigmentanomalien und atrophisch oder neovaskulär bedingter Makuladegeneration. Weitere wichtige Studien stellten die Framingham Eye Studie sowie die Chesapeake Bay Studie dar. Ergebnisse der Framingham Eye Studie (**44**) zeigten, dass 6,4 % der Personen zwischen 65 und 74 Jahren und 19,7 % der Personen im Alter von 75 Jahren und älter, Zeichen einer altersbedingten Makuladegeneration aufwiesen. Unterschiedliche Methoden und differierende Definitionen bezüglich der AMD erschwerten einen direkten Vergleich der Ergebnisse. Trotzdem zeigten alle Studien, dass die Prävalenz der altersbedingten Makuladegeneration mit dem Alter ansteigt.

1.2 Anatomie der Makula

Die Makula ist ein querovales Areal von etwa 5 mm Durchmesser am hinteren Augenpol. Histologisch zeichnet sie sich durch einen hohen Anteil an Xanthophyllpigment, mindestens zwei Ganglienzellschichten und einer dichten Anordnung von Photorezeptoren aus. Das Zentrum der Makula bildet die Fovea, die einer Größe von einem durchschnittlichen Papillendurchmesser von 1,5 mm entspricht. Sie befindet sich etwa 4 mm temporal und 0,8 mm unterhalb des Mittelpunktes der Papille. Ophthalmoskopisch lässt sie sich durch einen ovalen Lichtreflex gut abgrenzen.

Diesem ovalen Lichtreflex liegt das Fehlen der Nervenfaserschicht, der inneren retikulären Schicht, der Ganglienzellschicht und der inneren Körnerschicht im

fovealen Bereich zugrunde. Die Netzhautgefäße sind hier kapillär, wohingegen die zentral gelegene avaskuläre Zone (FAZ) mit einem Durchmesser von 0,50 - 0,58 mm keine Gefäße enthält.

Das absolute Zentrum der Retina, dem Ort des „schärfsten Sehens“, stellt die im Mittelpunkt der Fovea liegende Foveola dar. Abbildung 1 zeigt eine schematische Darstellung des Augenhintergrundes. Sie hat einen Durchmesser von ca. 0,35 mm und besteht in ihrer gesamten Dicke nur aus Zapfen. Hier hat das einfallende Licht den unmittelbarsten Zutritt zu den Photorezeptoren (siehe Abbildung 2). Auch ist die neuronale Verschaltung in diesem Bereich wesentlich spezifischer. Ein einzelner Zapfenrezeptor ist nur mit einer einzigen bipolaren Zelle verbunden, wohingegen im perifovealen Bereich sechs Zapfen auf eine Bipolarzelle und in der Peripherie sogar über 500 Photorezeptoren auf ein Optikusneuron treffen.

Von besonderer Bedeutung ist auch die Verteilung der Photorezeptorzellen. Die Stäbchenrezeptorzellen, die überwiegend in der mittleren Netzhautperipherie lokalisiert sind, reagieren am empfindlichsten auf Helligkeit und sind somit für das Dämmerungssehen wichtig. Im Gegensatz dazu befinden sich die Zapfen überwiegend im makulären Bereich und ermöglichen bei Tageslicht maximale Sehschärfe und Farbensehen.

Die Makula ist aufgrund der spezifischen, neuronalen Verschaltung mit einer hohen Photorezeptordichte sehr bedeutend für das detaillierte Sehen und somit im Besonderen für die Lesefähigkeit. Aus diesem Grunde kann es bereits durch kleinere Läsionen der Makula zu enormen Visusbeeinträchtigungen kommen.

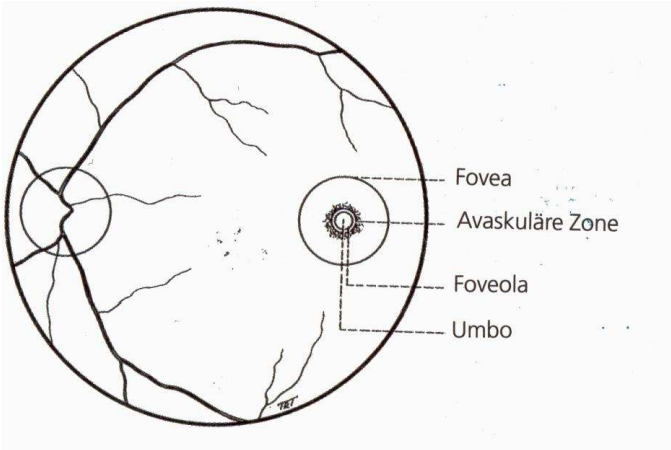

Abbildung 1: Anatomie der Makula (schematische Darstellung des Augenhintergrundes mit dem Ort des „ schärfsten Sehens“ (Foveola), welcher temporal der Papille (links in der Abbildung) liegt. (aus Kanski)

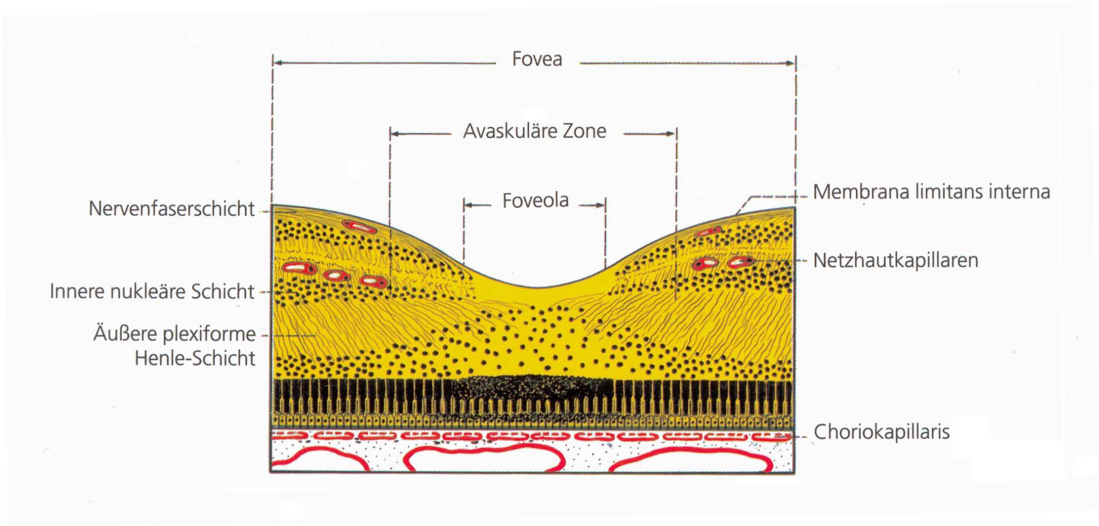

Abbildung 2: Querschnitt der Fovea (schematische Darstellung der einzelnen Schichten der Fovea, deutlich sichtbar ist die zentrale Einsenkung der Fovea, die Foveola, in der die inneren Netzhautschichten so stark ausgedünnt sind, dass hier die Zapfen fast unter der Netzhautoberfläche liegen. (aus Kanski)

1.3 Pathophysiologie der AMD

Die Pathophysiologie der AMD ist noch nicht ganz geklärt. Es gibt unterschiedliche Pathogenesemechanismen, die derzeit diskutiert werden und auf die im Folgenden kurz eingegangen wird.

Lokalisation der altersabhängigen Makuladegeneration ist neben dem retinalen Pigmentepithel (RPE), die Choriokapillaris und die Bruch´sche Membran, die funktionell eng zusammenwirken. So liegen die Außensegmente der Photorezeptoren in den apikalen Zytoplasmaausläufern der retinalen Pigmentepithelzellen. Das retinale Pigmentepithel besitzt zahlreiche Aufgaben: Neben den physikalischen, optischen und Transportfunktionen ist es auch für die tägliche Phagozytose von zahlreichen Photorezeptoraußensegmenten mit Phagosomenbildung verantwortlich. Diese Membranscheibchen werden im Rahmen des Sehprozesses von den Photorezeptoren abgegeben. Kommt es nun zu einer Störung dieses Abbauprozesses, akkumuliert lipidreiches Material in den RPE - Zellen und in der Bruch´schen Membran.

Im Weiteren scheint eine oxidative Schädigung durch freie Radikale in der Krankheitsentstehung eine Rolle zu spielen. Die dadurch gebildeten höhermolekularen Polymeren können nicht vollständig durch das lysosomale System

der RPE - Zellen abgebaut werden. Tierexperimentelle Versuche von Organisciak et al. (**58**) konnten zudem beweisen, dass hohe Dosen von Antioxidantien retinale phototoxische Schäden mindern konnten.
Aufgrund der abnehmenden Anzahl von RPE - Zellen vermuteten Burns et al. (**10**) und Ishibashi et al. (**37**), dass es durch Apoptose zu Zellablagerungen in der Bruch´schen Membran kommt und zusätzlich die metabolische Belastung der einzelnen RPE - Zellen stark zunimmt.
Neben dieser Vermutung scheinen auch Alterungsprozesse der Bruch´schen Membran in der Krankheitsentstehung der AMD eine Rolle zu spielen. Durch diese Alterungsprozesse können nutritive Moleküle und Abbauprodukte nur erschwert passieren, wohingegen die Einlagerung von Glykoproteinen (**62, 35**) und Lipiden (**78**) begünstigt und der Abbau elastischer und kollagener Fasern (**22, 52**) gefördert wird.
Olver et al. (**57**) konnten 1990 zeigen, dass ebenso Veränderungen der Choroidea eine Rolle in der Pathogenese der AMD spielen. Er bewies, dass mit zunehmendem Alter der interkapillare Raum zunimmt und der Gefäßdurchmesser sowie die Anzahl der Choriokapillaren abnehmen. Ähnlich wirken diese Veränderungen auch in den RPE - Zellen und der Bruch´schen Membran und führen zu einer Verschlechterung des Transports von Nährstoffen und Abbauprodukten.
Für die Entstehung rasch proliferierender Neovaskularisationen bei fortgeschrittener AMD spielen zudem auch die sogenannten Angiogenesefaktoren eine bedeutende Rolle. Hierzu zählen unter anderem der gefäßendotheliale Wachstumsfaktor VEGF (vascular endothelial growth factor) und der Fibroblastenfaktor FGF (fibroblast growth factor). Besteht nun ein Ungleichgewicht zwischen angioproliferativen und angioinhibitorischen Faktoren, gerät die sonst physiologische Angiogenese außer Kontrolle. Gegenwärtig werden fünf Pathomechanismen für die Störung dieser Balance bei exsudativ - proliferiender AMD diskutiert:

1. Eine Verminderung der choroidalen Durchblutung bewirkt eine vermehrte Freisetzung von VEGF mit konsekutiver Neovaskularisation (**63**).

2. Es können alternativ vermehrt VEGF und FGF durch die beschriebene Schädigung und den Abbau des retinalen Pigmentepithels (RPE) freigesetzt werden (**96**).

3. Eine alleinige Schädigung der Bruch´schen Membran kann bereits rasches Gefäßwachstum auslösen (**97**).

4. Ein inflammatorischer Prozeß als Reaktion auf Drusen kann ein angioproliferativer Faktor sein (**97**).

5. Genetische Faktoren sind maßgeblich an der Pathogenese der AMD beteiligt (**93**).

1.4 Morphologische Klassifikation der altersabhängigen Makuladegeneration (AMD)

In der Literatur unterscheidet man grundsätzlich zwei Hauptformen der altersabhängigen Makuladegeneration. Zum einen die nicht exsudative AMD, die oft auch als trockene AMD bezeichnet wird und zum anderen die exsudative AMD, auch feuchte AMD genannt. Als früheste, klinisch wahrnehmbare Veränderung der AMD sind die so genannten Drusen zu nennen, bei denen es sich um asymptomatische, gelbe Ablagerungen unter dem RPE handelt, welche häufig symmetrisch über die beiden hinteren Pole verteilt sind. Die Drusen werden in ihrer Form, Größe und Gradeinteilung unterschieden (siehe Abbildung 3,



40).

Obwohl die genaue Rolle der Drusen im Hinblick auf die Pathophysiologie der AMD noch relativ unklar ist, gibt es neben Patienten, die mit Drusen während ihres

gesamten Lebens ihre normale Sehschärfe behalten, eine signifikante Anzahl älterer Patienten, die eine Beeinträchtigung der zentralen Sehschärfe entwickeln. Dabei vermutet man einen Zusammenhang mit der chemischen Zusammensetzung der Drusen (**40**).

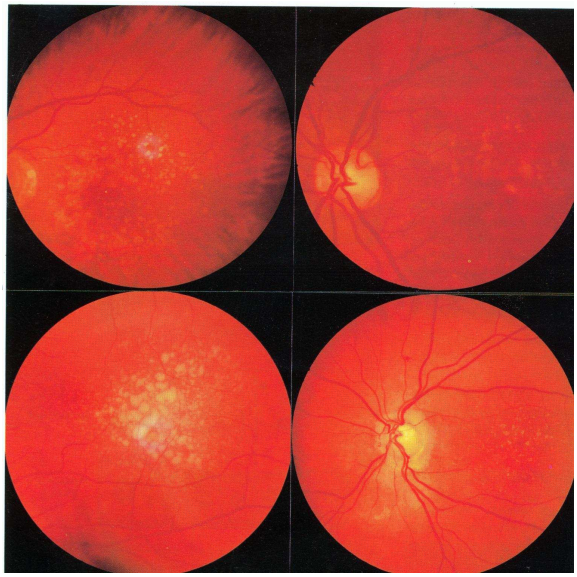

Abbildung 3: Drusen (Fotografie des Augenhintergrundes, deutlich lassen sich auf allen vier Abbildungen gelbe, lipidreiche Ablagerungen vor allem im Bereich der Makula erkennen. Es handelt sich um Ansammlungen von Stoffwechselprodukten auf der Bruch - Membran. (aus Kanski)

1.4.1 Nicht exsudative altersabhängige Makuladegeneration (AMD)

Die nicht exsudative AMD ist mit Abstand die häufigste Form und macht ca. 90 % aller Fälle aus. Sie ist Folge einer langsam progredienten Atrophie des retinalen Pigmentepithels und der Photorezeptoren. Die nicht exsudative AMD kann ein oder beide Augen betreffen. Bei beidseitigem Auftreten sind auch die Veränderungen häufig symmetrisch.

In der Ophthalmoskopie zeigen sich rundliche, scharf umschriebene, atrophische Areale mit unterschiedlichem Verlust der Choriokapillaris. Im Laufe der Erkrankung können diese Herde konfluieren. In Spätstadien werden die großen choroidalen Gefäße innerhalb der atrophischen Areale prominenter.

1.4.2 Exsudative altersabhängige Makuladegeneration (AMD)

Wie bereits erwähnt, treten die Auswirkungen der exsudativen AMD im Gegensatz zur nicht exsudativen AMD viel gravierender und nach viel kürzerer Zeit auf, so dass Patienten mit feuchter AMD bereits innerhalb von wenigen Tagen die zentrale Sehschärfe verlieren können. Die exsudative AMD kann entweder isoliert oder zusammen mit der nicht exsudativen AMD auftreten. Typisch für die exsudative AMD sind folgende zwei Veränderungen:

- 1. Abhebung des retinalen Pigmentepithels (RPE)
- 2. choroidale Neovaskularisationen (CNV)

Zur Darstellung der Abhebung des RPE können die Ophthalmoskopie und die Fluoreszenzangiographie dienen. In der Ophthalmoskopie lassen sich scharf umschriebene, gewölbte Erhebungen am hinteren Pol erkennen.
Die Fluoreszensangiographie bietet dem Untersucher ein hyperfluoreszentes Bild, welches durch Anreicherung freien Fluoreszeins im Raum unter dem RPE entstanden ist. Das Ausmaß der Abhebung lässt sich gut während der verschiedenen Phasen im dargestellten Angiogramm erkennen (siehe Abbildung 5). Der weitere Verlauf der Abhebung des RPE kann dann auf unterschiedliche Weise erfolgen. Zum einen kann es nach einer gewissen Zeit zu einem spontanen Rückgang kommen, zum anderen kann sich die sensorische Retina aufgrund des Zusammenbruchs der äußeren Blut – Retina - Schranke abheben, was dann ein Eindringen von Flüssigkeit in den subretinalen Raum zur Folge hat.
Als weitere Möglichkeit kommt ein Riss des RPE in Frage, der sich spontan oder im Rahmen einer Laserkoagulation entwickeln kann. Falls die Fovea ausgespart bleibt, können Patienten trotz des Risses während ihres ganzen Lebens eine gute Sehschärfe beibehalten (**40**).

Choroidale Neovaskularisationen stellen die zweite wichtige Veränderung der exsudativen AMD dar. Sie bestehen aus fibrovaskulärem Gewebe und wachsen von der Choroidea ausgehend durch Defekte der Bruch - Membran in den Raum unter

und über dem RPE, können aber auch bis in den subretinalen Raum einwachsen. Man vermutet, dass diese Gefäßneubildung über angiogene Faktoren wie dem VEGF (vascular endothelial growth factor) gesteuert wird, welcher von defekten Pigmentepithelzellen abgegeben wird. Nach Einwachsen der Gefäße breiten sich die Gefäße tumorartig aus und verursachen eine irreversible Zerstörung der Photorezeptoren der Makula. In der Spätphase der Erkrankung breitet sich dieser Vorgang immer mehr bis zu den großen Gefäßbögen aus, was dann zu großen subretinalen Blutungen führen kann (**72**).
Folgende Komplikationen können bei Patienten mit CNV auftreten:

1. Eine hämorrhagische Abhebung des retinalen Pigmentepithels (RPE) als Folge einer Ruptur eines Blutgefäßes (siehe Abbildung 4).

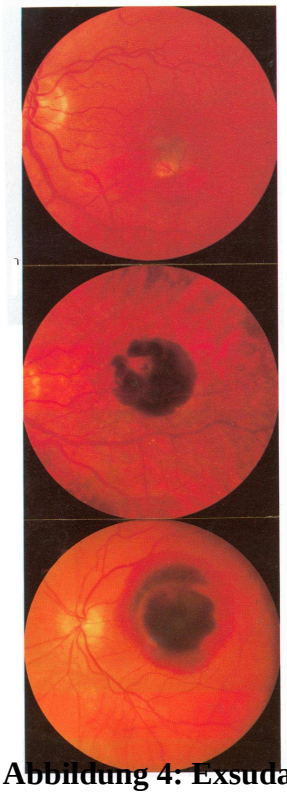

a)

Klinisch erkennbare choroidale neovaskuläre Membran direkt unter der Fovea

b)

Hämorrhagische Abhebung des RPE

c)

Zentrale hämorrhagische Abhebung des RPE, umgeben von hellerem Blut unter der sensorischen Netzhaut

Abbildung 4: Exsudative altersabhängige Makuladegeneration (aus Kanski)

2. Eine Glaskörperabhebung, falls Blut durch die neurosensorische Netzhaut in den Glaskörper bricht.

3. Eine disziforme Narbe, die in einem permanenten Sehverlust resultieren kann.

4. Eine exsudative Netzhautablösung als Folge einer Leckage aus dem neovaskulären Gewebe.

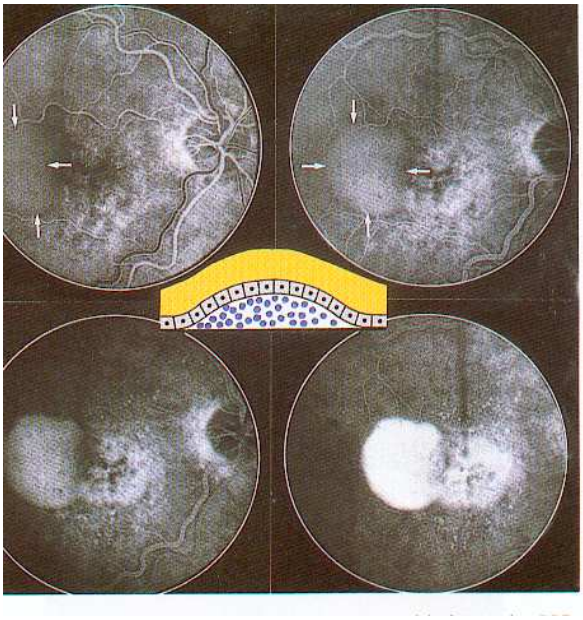

der Frühphase des Angiogramms

stieg der Intensität des Fluoreszeins,
ldet (weiße Pfeile)
ander der Abhebung gut umschrieben
ten Gebietes erfolgt. (aus Kanski)

Abhebung des retinalen Pigmentepithels

1.5 Klinik der AMD

Das Hauptsymptom der Makulaerkrankung ist das verschwommene zentrale Sehen. Der Patient klagt typischerweise über Einschränkungen seines zentralen Gesichtsfeldes. In Abhängigkeit von der Form der AMD (nicht exsudativ oder exsudativ) unterscheidet sich auch die Symptomatik. So kommt es bei Patienten mit einer nicht exsudativen (trockenen) AMD zu einer langsamen progredienten Abnahme der Sehschärfe. Der Patient realisiert zunächst einen kleinen grauen Fleck im zentralen Gesichtsfeld, der sich im Laufe der Zeit vergrößert, dann einen oder mehrere Buchstaben verdecken kann, oder auch ganze Gesichtszüge nicht mehr erkennen lässt. Im Gegensatz dazu verläuft die exsudative (feuchte) AMD wesentlich schwerwiegender: Infolge einer Flüssigkeitsansammlung unter dem Pigmentepithel kommt es zu einer Pigmentepithelabhebung, auf die der Patient durch das Auftreten von Metamorphopsien (= Verzerrungen des Seheindrucks) bei gleichzeitigem Absinken der Sehschärfe aufmerksam wird. Häufig gehen Pigmentepithelabhebungen auch mit subretinalen Neovaskularisationen einher, die innerhalb kurzer Zeit zu einem drastischen Visusverlust führen können.
Weitere Symptome der Makulaerkrankung sind Makropsie (Vergrößerung) und Mikropsie (Verkleinerung) von Gegenständen im zentralen Gesichtsfeld.

1.6 Bisherige Therapiekonzepte zur Behandlung der exsudativen AMD

Im Folgenden wird auf die gängigen Therapieverfahren zur Behandlung der exsudativen AMD eingegangen.

1.6.1 Laserkoagulation

Die Behandlung von choroidalen Neovaskularisationen im Rahmen einer AMD mit Hilfe der Laserkoagulation ist gegenwärtig die einzige, klinisch etablierte Methode mit nachweisbarem therapeutischem Effekt. Eine Reihe von randomisierten, klinischen Studien (**53**,**13**) untersuchte den Nutzen der Laserkoagulation bei AMD. Dabei zeigte sich, dass gerade der Verlauf von extrafoveolären, fluoreszenzangiographisch gut abgrenzbaren choroidalen Neovaskularisationen für eine Nachbeobachtungszeit von 2 - 3 Jahren positiv beeinflusst werden konnte. Bei ungefähr 30 - 60 % der behandelten Patienten blieb der Ausgangsvisus gleich oder besserte sich, wobei dies bei den nicht behandelten Patienten nur bei 20 – 25 % der Fall war (**61**). Allerdings wurde in retrospektiven Auswertungen deutlich, dass bei 5,5 % der Patienten mit einer symptomatischen späten AMD eine extrafoveale klassische CNV vorhanden war.

Die Wirkungsweise der Laserkoagulation beruht auf der unselektiven thermischen Zerstörung von choroidalen Neovaskularisationen. In den meisten Fällen kommt der Argon - Grün - Laser oder auch der Krypton - Rot - Laser zum Einsatz, die ähnliche Wirksamkeit aufweisen. Anfängliche Versuche wurden auch mit dem Dioden - Laser unternommen. Die Adsorption der vom Laser emittierten Wellenlängen und die damit verbundene Umwandlung und Freisetzung von Energie erfolgt primär im retinalen Pigmentepithel (RPE) bzw. der Choriocapillaris. Ziel der Laserkoagulation ist die vollständige Zerstörung der neovaskulären Membran. Gelingt dies jedoch nicht, reagiert die Restmembran mit aggressivem Wachstum, und die Prognose verschlechtert sich noch weiter (**6**). Aus diesem Sachverhalt heraus lässt sich schlussfolgern, dass eine okkulte CNV keine Indikation für eine Laserbehandlung

darstellt, außer in Fällen, in denen angiographisch eine Membran gut abgegrenzt werden kann. Auch bei erfolgreichen Behandlungen sind Rezidive relativ häufig und stellen somit die Hauptkomplikation der Laserbehandlung dar. Dies erklärt auch die Angleichung des Visusverlaufs bei behandeltem und unbehandeltem Auge mit zunehmender Nachbeobachtungszeit. Die meisten Rezidive treten laut Studienergebnisse der Macula - Photocoagulation - Study - Group (MPS - Group 1986) in den ersten zwei Jahren nach Behandlung auf und betreffen fast die Hälfte aller behandelten Augen. Resultat dieser Rezidive ist eine erhebliche zentrale Visusminderung. Ein weiterer großer Nachteil der Laserkoagulation ist neben der hohen Rezidivrate mit konsekutivem Visusabfall die Problematik der geringen Selektivität dieses Verfahrens, die eine weitere Suche nach neueren Methoden erforderlich macht.

1.6.2 Chirurgische Therapie

Die chirurgische Entfernung der choroidalen neovaskulären Membran stellt einen therapeutischen Ansatz dar, jedoch ist der therapeutische Erfolg in den meisten Fällen fraglich. Untersuchungen von Thomas et al. (**86**) zeigten keinen Visusanstieg bei chirurgisch behandelten Patienten mit submakulären Membranen und 86 – 100 % der Patienten hatten nach drei bis sechs Monaten nur einen Visus von 0,1 und schlechter. Neben den allgemeinen Komplikationen eines solchen Eingriffes, ist die Prognose stark abhängig von der Integrität des subfovealen retinalen Pigmentepithels nach Entfernung der Membran (**4**). Andere Nachteile, die sich in weniger als 6 Monaten postoperativ ergaben, waren persistierende oder rezidivierende Neovaskularisationen, die die Prognose vor allem auf längere Sicht zusätzlich minderten.

Neuere Therapieansätze, wie zum Beispiel die Transplantation von fetalem retinalem Pigmentepithel sind Gegenstand der gegenwärtigen Forschung. Technisch gesehen zeigen die bisherigen Transplantationen eine gute Durchführbarkeit, doch ergaben sich durch die postoperative Bildung von Makulaödemen Probleme, die den therapeutischen Nutzen deutlich mindern (**1**).

1.6.3 Strahlentherapie

Die Behandlung von choroidalen Neovaskularisationen mit Strahlentherapie beruht auf zwei Annahmen:

1. Ionisierende Strahlung könnte die Proliferation von Endothelzellen verhindern, die an Neovaskularisationen beteiligt sind (**5**)

2. Ionisierende Strahlung könnte eine Obliteration von Gefäßen induzieren (**5**).

Die erste Annahme beruht auf der Erkenntnis, dass proliferierende Endothelzellen hoch strahlensensibel (**38**) und somit einer selektiven Therapie zugänglich sind. Sautter (**98**) führte bereits in den sechziger Jahren erste klinische Studien zur Behandlung von CNV mit ionisierender Strahlung durch. Nur bei 30 % der behandelten Patienten war es im Beobachtungszeitraum zu einem Fortschreiten der Erkrankung gekommen. Trotz dieser guten Ergebnisse wurde diese Therapieform nicht weiter verfolgt. Erst 1993 lieferten Chakravarty et al. (**12**) in einer Studie mit 19 behandelten Patienten neuere Ergebnisse. 63 % der Patienten zeigten nach einem Jahr ein Gleichbleiben oder eine Verbesserung des Visus. Pilotstudien von Bergink et al. (**5**), deren Ziel es war, eine geeignete Strahlendosis zu finden, um die Proliferation der CNV bei möglichst geringem Risiko einer Kataraktentwicklung zu verhindern, und Studien von Takahashi et al. (**83**) lieferten jedoch dann sehr unterschiedliche Ergebnisse. Auf längere Sicht bestanden doch recht gravierende Nebenwirkungen, wie Kataraktbildung, Strahlenretinopathie und Optikusneuropathie.

1.6.4 Medikamentöse Therapie

Angiogenetische Faktoren, wie der „Vascular endothelial growth factor“ (VEGF) spielen in der Pathogenese von Gefäßneubildungen eine wichtige Rolle, so auch bei der Entstehung von subretinalen Gefäßen. Dieses ermöglicht einen Ansatz zur

medikamentösen Behandlung. Fung setzte 1991 (**24**) erstmalig Interferon - 2a zur Behandlung von subfovealen CNV ein und erzielte eine Verkleinerung der Membranfläche. Dieser Immunmodulator, der gegenwärtig auch vermehrt in anderen Bereichen der Medizin Anwendung findet, zeichnet sich neben seiner antiproliferativen und auch antiviralen Wirkung, durch seine antiangiogenetische Wirkung aus. Guyer (**31**) konnte jedoch in einer multizentrischen, randomisierten Doppelblindstudie mit 491 Patienten keinen eindeutigen Einfluss auf die Größe der Membranen nachweisen. In Abhängigkeit von der Dosis wurden jedoch vor allem erhebliche neurologische sowie internistische Nebenwirkungen, wie zum Beispiel Depression und Lebertoxizität beschrieben. Ein weiterer Ansatz (**51**) bot sich durch Inhibition des VEGF mittels monoklonaler Antikörper, was beim mit Gefäßneubildungen induzierten Affenauge zu einer deutlichen Reduktion dieser Gefäße führte. Neben seiner bekannten teratogenen Eigenschaft wirkt das Thalidomid ebenso antiangiogenetisch und wird derzeit in klinischen Studien bei Patienten mit subfovealer CNV eingesetzt. Klinische Studien (**23**) mit Antioxidantien ergaben unterschiedliche Ergebnisse. Positive Effekte wurden bei Anwendung hoher Dosen an Vitamin C und hohen Plasmakonzentrationen verschiedener Karotinoide erzielt. Die Anwendung von Antioxidantien beruht auf der Annahme der verminderten Versorgung der Retina mit antioxidativen Substanzen, welches im Alter als Mitursache für die Entstehung der AMD angesehen wird.

1.6.5 Vergrößernde Sehhilfen

Gegenwärtig lassen sich bei therapierefraktärer AMD leider nur vergrößernde Sehhilfen einsetzen. Dazu zählen Großdruck, Vergrößerungsgläser und Bildschirmsysteme, die zur Besserung der restlichen Sehfunktion genutzt werden.

1.7 Photodynamische Therapie

1.7.1 Prozedere

Der Wirkmechanismus der photodynamischen Therapie basiert auf zwei Grundsätzen:
1. Es kommt zu einer Akkumulation photoaktivierbarer Moleküle in pathologischem Gewebe.
2. Es folgt eine anschließende durch Lichtabsorption hervorgerufene chemische Reaktion.
Die photodynamische Reaktion ist sauerstoffabhängig und benötigt zusätzlich einen Photosensibilisator und Licht einer Wellenlänge, die vom Photosensibilisator maximal absorbiert wird. Der photoaktivierbare Farbstoff wird entweder lokal oder intravenös systemisch verabreicht und reichert sich dann unterschiedlich stark im neoplastischen Gewebe an. Anschließend kommt es durch Bestrahlung des Photosensibilisators im Bereich der Neovaskularisation zur Bildung von cytotoxischen Molekülen. Dabei wird das verwendete Licht dem Absorptionsspektrum des Photosensibilisators angepasst. Konsekutiv bewirken diese Moleküle eine irreversible Zerstörung endothelialer Zellen mit anschließender Thrombosierung der proliferierenden Gefäße.

Bereits vor 25 Jahren wurde die photodynamische Therapie als diagnostisches und therapeutisches Verfahren evaluiert. Damals bestand der Einsatz dieses Verfahrens in der Behandlung von Lungenkarzinomen ausgehenden Hautmetastasen (**45**), sowie experimentell im Rahmen zerebraler Tumoren (**15**). Dougherty (**16**) gelang es dann nach ausführlicher experimenteller Arbeit die photodynamische Therapie in die moderne Tumorbehandlung zu integrieren. Es wurde klar, dass vaskuläre Effekte den Hauptwirkungsmechanismus der photodynamischen Therapie darstellten. Im Tierexperiment bewies Castellani 1963 (**11**) die vorübergehende Unterbrechung des Blutflusses durch die Therapie. Ebenso gelang es Star (**81**) in transparenten Beobachtungskammern eine Alternation der Mikrozirkulation sowohl von

photodynamisch behandelten Mammatumoren der Ratte als auch von photodynamisch behandeltem Normalgewebe darzustellen.
Aufgrund der transparenten Medien, wie Cornea, Kammerwasser, Linse und Glaskörper ist ein ungehindertes Passieren von Licht ohne große Verluste durch Streuung und Absorption möglich. Therapeutische Effekte sind zudem gut durch Fundusphotographie, angiographische und biomikroskopische Untersuchungen zu bewerten. Vorteilhaft sind auch die nur wenige Millimeter großen Läsionen am Auge, so dass die Abnahme der Lichttransmission in tieferen Gewebeschichten kein Problem für die Behandlung am Auge darstellt.

1.7.2 Ophthalmologische Anwendung

Aufgrund dieser potentiellen Vorteile erfolgten bereits früh in der Entwicklung der photodynamischen Therapie klinische Studien am Auge. Bruce (**7**) und Murphree et al. (**55**) zeigten in ihren Untersuchungen nur eine unzureichende Regression intraokulärer Tumoren sowie eine signifikante Schädigung angrenzender Strukturen. Dies ließ auf eine nur unzureichende Affinität der Photosensibilisatoren zu den pathologischen Strukturen schließen. Das Verteilungsverhalten der damaligen Photosensibilisatoren war verantwortlich für die unzureichende Wirkung, die geringe Selektivität und die damit verbundene Schädigung angrenzender Bereiche.
Für viele Jahre waren die einzigen klinisch zugelassenen Photosensibilisatoren Hämatoporphyrin (HPD) und seine gereinigte Form, das Photofrin. Nachteile beider Substanzen waren neben der hohen Anreicherung sowie einer langen Verweildauer von bis zu sechs Wochen (**95**) im normalen Gewebe, die Zusammensetzung aus verschiedenen Porphyrinen. Eine Instabilität von Hämatoporphyrin unter verschiedenen Lager- und Temperaturbedingungen dokumentierten Byrne et al. (**8**) in ihren Untersuchungen. Dougherty et al. (**16**) wiesen zudem auf die unsichere Aufnahme der verschiedenen chemischen Subtypen in die Zellen und die damit verbundene nicht - reproduzierbare Dosis – Wirkungs - Beziehung hin.

1.7.3 Sensibilisatoren

Wegen dieser eher enttäuschenden Ergebnisse setzte man sich nun stärker mit Photosensibilisatoren der zweiten Generation, wie Phtalocyaninen, Chlorinen und Benzoporphyrinen auseinander. Vorteile des Benzoporphyrins lagen in der guten Gewebetransmission, bedingt durch ein günstiges Absorptionsmaximum bei 690 nm, der nur sehr geringen Hautreaktion nach Lichtreaktion gegenüber dem Hämatoporphyrin (**66**), sowie der selektiven Anreicherung im neoplastischen Gewebe (**16**). Nachteile in der Anwendung für Benzoporphyrin ergaben sich zum einen durch eine zehnfach höhere Phototoxizität im Gegensatz zum Hämatoporphyrin sowie einer starken Erhöhung von cytotoxischen Sauerstoffradikalen (**2**). Anwendung findet Benzoporphyrin darüber hinaus auch bei der Behandlung von Basalzellkarzinomen (**46**) und der Psoriasis mit ebenfalls geringer Nebenwirkungsrate.

1.7.4 Selektivität

Trotz der Vorteile der neueren Photosensibilisatoren in Bezug auf Verträglichkeit und Wirkung bestand weiterhin die Problematik der nur geringen Selektivität dieser Substanzen. Um dieses Problem zu lösen, wurde auf experimentellem Wege die selektive Anreicherung von Photosensibilisatoren im neoplastischen Gewebe erhöht. Bei in vitro Versuchen (**32**) mit antikörpergebundenen Hämatoporphyrin und Chlorin e6 schienen monoklonale Antikörper eine optimale Selektivität zu ermöglichen. Im Gegensatz dazu wurde in vivo jedoch deutlich, dass der Durchtritt der an monoklonalen Antikörpern gebundenen Photosensibilisatoren in die Endothelzellen nur schwer gelang und der Großteil schnell durch das retikuloendotheliale System (RES) eliminiert wurde. Barel et al. (**3**) konnten in ihren Untersuchungen nachweisen, dass die Bindung von Photosensibilisatoren an Lipoproteine eine wichtige Rolle in der Biodistribution spielte. Die Photosensibilisatoren binden sich teilweise direkt nach intravenöser Injektion an Low Density Lipoproteine (LDL) (**39**) und werden nach

Bindung an LDL - Rezeptoren über Endozytose in die Zellen aufgenommen (**30**). In aktiven Lysosomen erfolgt dann intrazellulär eine enzymatische Umsetzung. Von besonderer Wichtigkeit für eine Erhöhung der Selektivität durch LDL - gekoppelte Photosensibilisatoren ist jedoch eine vermehrte Ausprägung von LDL - Rezeptoren auf schnell proliferierenden Zellen (**26**), da diese einen erhöhten Bedarf von Cholesterin zur vermehrten Synthese von Membranlipiden aufweisen (**71**). Aus diesem Grunde sind LDL - Moleküle ein geeigneter Carrier bei der Behandlung von Tumorzellen oder schnell proliferierenden Endothelzellen mit photodynamischer Therapie Auf dem Wege der Liposomen als Transportform können Photosensibilisatoren effektiver an Plasma - LDL gekoppelt werden. Aufgrund der hohen LDL - Bindungsrate erwies sich der liposomale Transportweg für die lipophile Substanz Benzoporphyrin als besonders geeignet.

1.7.5 Präklinische Studien

Choroidale Neovaskularisationen im Rahmen einer exsudativ - proliferativen Makulopathie sind aufgrund folgender Gegebenheiten therapeutisch schwer behandelbar:

1. Das choroidale Gefäßsystem ist funktionell eng mit den sensorischen Anteilen der Netzhaut verknüpft.

2. Die unmittelbare Nähe der choroidalen Gefäßneubildungen zu den Photorezeptoren.

Bei der CNV ist gerade der foveoläre retinale Bereich oft betroffen. Bei Schädigung dieser zentralen Areale kommt es zu einem irreversiblen Verlust des zentralen Sehens und damit zu einer deutlichen Minderung der Lebensqualität. Um dieses zu verhindern, ist das Ziel der Therapie ein möglichst selektiver Verschluß dieser choroidalen Neovakularisationen (CNV) unter weitgehender Schonung der benachbarten retinalen Strukturen. Vor diesem Hintergrund wurden zahlreiche tierexperimentelle Untersuchungen im Vorfeld des klinischen Einsatzes der photodynamischen Therapie mit dem Photosensibilisator Benzoporphyrin

unternommen. In Experimenten (**74**) konnten Schmidt - Erfurth et al. durch die photodynamische Therapie mit Benzoporphyrin einen homogenen reproduzierbaren Verschluss von auf Kaninchencorneae induzierten Neovaskularisationen erzielen. Dieser Befund konnte sowohl angiographisch als auch histologisch nachgewiesen werden. In weiteren Versuchen am Kaninchenauge wurde in einem Choriokapillarismodel durch photodynamische Therapie mit Benzoporphyrin und einer Lichtdosis von 10 J/cm² ein selektiver Verschluß der Choriokapillaris erreicht. In dieser Dosisgruppe blieben sämtliche Retinaschichten intakt, inklusive der Photorezeptoren in unmittelbarer Nähe der thrombosierten Gefäße. Starke retinale Schäden zeigten sich erst bei einer Expositionsdosis von 100 J/cm². Eine Schädigung des Pigmentepithels war allerdings bei allen Expositionsdosen festzustellen (**33**), was vermutlich auf eine vermehrte Ausprägung von LDL - Rezeptoren auf Pigmentepithelzellen zurückzuführen ist. Dabei regenerierte sich das Pigmentepithel jedoch meist immer innerhalb weniger Wochen (**48**).

1.7.6 Klinische Studien

Aufgrund der guten experimentellen Ergebnisse prüfte man die Wirkung der PDT - Behandlung bereits auch klinisch im Rahmen der so genannten TAP - Studie (**64, 65, 90**) (**T**reatment of **A**ge - Related Maculardegeneration with **P**hotodynamic Therapy), einer multizentrischen internationalen klinischen Studie. Ziel dieser Studie war es zu bestimmen, ob die photodynamische Therapie mit Verteporfin das Risiko eines Sehverlustes bei Patienten mit choroidalen Neovaskularisation im Rahmen einer altersabhängigen Makuladegeneration (AMD) sicher reduzieren kann. Die Studie erfolgte über einen Zeitraum von einem Jahr an 22 klinischen Zentren in Nordamerika und Europa. Die Patienten wurden in Abständen von drei Monaten behandelt. Die photodynamische Therapie wurde an allen Zentren nach einem festen Standardprotokoll durchgeführt (TAP - Studienprotokoll) Teilnehmende Staaten befolgten strikt die Richtlinien der Ethik - Kommission. Eine Gesamtzahl von 609 Patienten nahm an dieser Studie teil. Alle Teilnehmer wurden ausführlich über Studienbedingungen und Studienaufbau aufgeklärt bevor sie ihr schriftliches Einverständnis gaben. Ein - und Ausschlusskriterien wurden detailliert im TAP - Studienprotokoll aufgeführt. Teilnehmende Patienten der Verteporfin - Gruppe

erhielten 30 ml Verteporfin (6 mg/m^2 Körperoberfläche) über einen Zeitraum von 10 Minuten intravenös zugeführt. Den Patienten der Kontrollgruppe verabreichte man ein Placebo in Form einer 5 % - igen Dextroselösung. Die CNV - Läsion wurde 15 Minuten nach Infusionsbeginn mittels eines Diodenlasers der Wellenlänge 689 nm (Coherent Inc., Palo Alto, California, USA) mit einer Intensität von 600 mW/cm^2 83 Sekunden lang bestrahlt, so dass das Auge jedes Patienten einer Lichtdosis von 50 J/cm^2 ausgesetzt war. Das kreisrunde Bestrahlungsareal betrug dabei 1000 µm zuzüglich der größten Diameter der gesamten Läsion

Die Auswertungen der Ergebnisse der TAP - Studie bewiesen, dass unter Verteporfintherapie das Risiko eines Sehverlustes im Verlauf eines Jahres sicher reduziert werden konnte. So verhielten sich Sehschärfe und Kontrastsensitivität in der Verteporfingruppe nach jedem Behandlungsintervall deutlich günstiger als in der Placebogruppe. Auch zeigten die fluoreszenzangiographischen Analysen neben einer Abnahme der Läsionsgröße auch eine Abnahme der Leckageaktivität.

1.8 Zielsetzung der Arbeit

In dieser Arbeit werden die Daten von 44 teilnehmenden Patienten mit choroidalen Neovaskularisationen im Rahmen einer altersabhängigen Makuladegeneration

ausgewertet, die entweder photodynamisch mit Verteporfin oder mit einem Placebo behandelt wurden.

Inhalt dieser Arbeit ist die retrospektive Dokumentation der Behandlungswirkung der PDT - Behandlung auf das zentrale Gesichtsfeld bei Patienten mit subfovealen choroidalen Neovaskularisationen im Rahmen einer AMD.
Untersucht wurde der Verlauf der Skotomgrösse in mm^2 über einen Zeitraum von 24 Monaten Anhand zahlreicher anschaulicher mikroperimetrischer Befunde soll die Wirkung der PDT - Behandlung im Gegensatz zur Placebogruppe auf die zentrale Gesichtsfeldfunktion illustriert werden. Im Einzelnen wird dabei auf Ergebnisse in den Monaten 3, 6, 12 und 24 nach der jeweiligen PDT - Behandlung eingegangen. Dabei dient der Zeitraum von 24 Monaten einer Beurteilung des Therapieerfolges der PDT - Behandlung auf längere Sicht. Neben diesem Schwerpunkt wird zudem kurz auf den Stellenwert der Mikroperimetrie bei PDT - Behandlung eingegangen.

2. Material und Methoden

2.1 Photodynamische Therapie

Dieser Versuch erfolgte in Anlehnung an die TAP - Studie und wurde als eine doppelt maskierte unizentrische Studie durchgeführt. Die Patienten wurden einmal vor Beginn der Therapie und anschliessend in dreimonatigen Abständen über eine Gesamtzeit von 2 Jahren untersucht. Unter Verwendung des Scanning Laser Ophthalmoskops (SLO) konnten mikroperimetrisch gezielt Skotome erfasst werden. Absolute und relative Skotome wurde bei jeder Untersuchung dokumentiert und deren Größe in mm^2 bestimmt.

2.2 Patienteneinschlusskriterien

Mehrere Einschlusskriterien mussten erfüllt sein, damit Patienten an der Studie teilnehmen konnten. Zu den wichtigsten Kriterien zählten folgende drei:

1. Die beste korrigierte Sehschärfe geprüft durch die ETDRS - Chart (Early Treatment Diabetic Retinopathy Study chart) sollte bei einer Distanz von 2 m 20/40 bis 20/200 betragen.

2. Eine klassische CNV sollte fluoreszenzangiographisch nach den Kriterien der MPS - Group (Macular Photocoagulation Study) bewiesen und nachweisbar sein. Okkulte Läsionen durften ebenfalls vorhanden sein.

3. Der größte Durchmesser der Läsion sollte als obere Grenze den Wert von 5400 µm nicht überschreiten.

Acht Tage vor Behandlungsbeginn wurde bei allen Patienten eine Screeninguntersuchung durchgeführt, um so zu prüfen, welche Patienten die geforderten Kriterien erfüllten. Dazu gehörten die folgenden Untersuchungen:

1. Ausführliche Anamnese
2. körperliche Untersuchung mit Prüfung des Blutbildes und der Vitalparameter
3. EKG
4. ophthalmoskopische Untersuchung des Fundus
5. Stereo - Fundus - Photographie
6. Ermittelung der Refraktion und der Kontrastschwelle unter Verwendung der Pelli - Robson - Chart
7. Fluoreszenzangiographie

Berechtigt zur Aufnahme von ophthalmoskopischen und angiographischen Befunden war das Wilmer Photograph Reading Center (Wilmer Ophthalmological Institute, Johns Hopkins University School of Medicine, Baltimore, USA)

2.3 Behandlungsdurchführung

Vor Behandlungsbeginn wurde das Patientenkollektiv randomisiert und von einer unabhängigen Statistikabteilung (Novartis Pharma AG, Atlanta, Georgia, USA) in eine Verumgruppe und in eine Placebogruppe untergliedert. Daraus ergab sich ein Verhältnis von 2:1, so dass 31 Patienten der Verumgruppe und 13 Patienten der Placebogruppe angehörten.

Patienten der Verumgruppe erhielten 30 ml Verteporfin (6 mg/m^2 Körperoberfläche) über einen Zeitraum von 10 Minuten intravenös zugeführt. Den Patienten der Kontrollgruppe verabreichte man ein Placebo in Form einer 5 % - igen Dextroselösung. Die CNV - Läsion wurde 15 Minuten nach Infusionsbeginn mittels eines Diodenlasers der Wellenlänge 689 nm (Coherent Inc., Palo Alto, California, USA) mit einer Intensität von 600 mW/cm^2 83 Sekunden lang bestrahlt, so dass das Auge jedes Patienten einer Lichtdosis von 50 J/cm² ausgesetzt war. Das kreisrunde Bestrahlungsareal betrug dabei 1000 µm zuzüglich der größten Diameter der gesamten Läsion. Die behandelten Patienten wurden 2 - 3 Tage nach jeder Untersuchung telefonisch nach neu aufgetretenen Reaktionen, wie zum Beispiel nach einem neu entstandenen signifikanten Visusverlust befragt. Weiterhin wurden die Patienten über 2 Jahre regelmäßig in dreimonatigen Abständen untersucht. Falls

dann fluoreszenzangiographisch eine Leckage von einer klassischen oder okkulten CNV nachweisbar war, war dieses ein Kriterium für eine weitere PDT - Behandlung.

2.4 Methoden

2.4.1 Mikroperimetrie

Die mikroperimetrische Untersuchung erfolgt mit dem Scanning – Laser - Ophthalmoskop (SLO) der Firma Rodenstock.

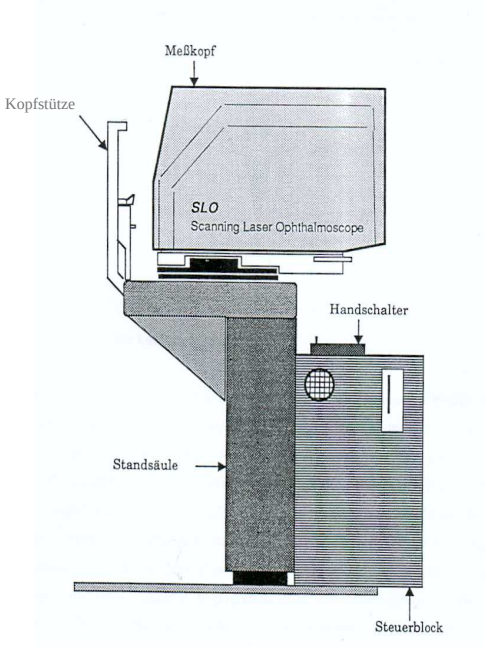

Abbildung 6: Aufbau des Scanning Laser Ophthalmoskops (SLO), (aus Gebrauchsanweisung 12/91 SLO Rodenstock, G. Rodenstock Instrumente GmbH)

Bei der Scanning - Laser - Ophthalmoskopie tastet ein auf eine Punktgröße von 10 - 20 µm fokussierter Laserstrahl, der von einem rotierenden Polygonalspiegel und einem oszillierenden Planspiegel in horizontalen Linien über ein rechteckiges Areal des Augenhintergrundes geführt wird, den Fundus des Auges Punkt für Punkt ab.

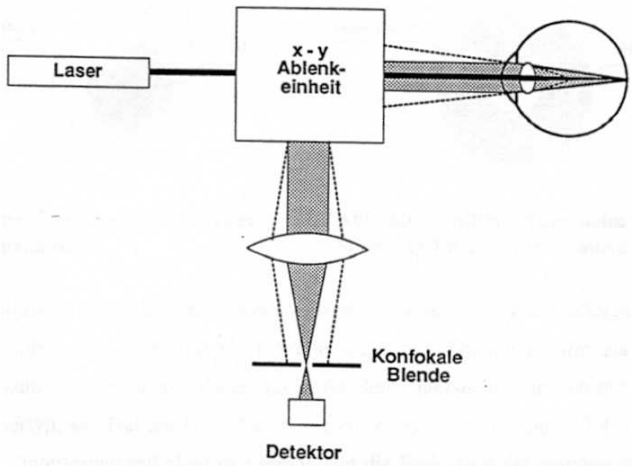

Abbildung 7: Die konfokale Aufnahme, ein wesentlicher Vorteil des Laser - Scan - Systems besteht in dem speziellen Bildaufnahmeverfahren der konfokalen Detektion. Eine in den Nachweisstrahlengang einschwenkbare Blende, konjugiert zur Retinaebene, erlaubt es, das Raumgebiet um den abtastenden Laserpunkt herum, gezielt einzuschränken, (aus Gebrauchsanweisung 12/91 SLO Rodenstock, G. Rodenstock Instrumente GmbH)

Der gebündelte Laserstrahl benötigt hierbei für den Eintritt durch die Pupille lediglich 1 mm^2, da sein Brennpunkt in der Pupillenebene liegt. Das von der Netzhaut reflektierte Licht wird nach Umkehrung über die beiden zuvor beschriebenen Spiegel in einem hochempfindlichen Empfangsdetektor in ein analoges Signal umgewandelt (**56**). Dieses analoge Signal wird mit 50 Halbbildern pro Sekunde als Videobild dargestellt, was einer Betrachtung des Fundus in Echtzeit entspricht. Diese Technik des Scanning - Laser - Ophthalmoskops erlaubt in ihrer klinischen Anwendung die Fundusdokumentation, die Fluoreszenz- und Indocyanin - Angiographie (ICG) sowie die Mikroperimetrie.

Aufgrund der Reflexbildung an verschiedenen Grenzflächen von brechenden Medien im Auge ist eine Trennung von Beleuchtungs- und Beobachtungs- bzw. Abbildungsstrahlengang in der Pupille des Auges notwendig. Während bei einer Funduskamera die peripheren Teile der Pupille der Beleuchtung des Augenhintergrundes dienen, wird der zentrale Pupillenabschnitt zur Abbildung verwendet. Anders ist es bei dem Scanning - Laser - Ophthalmoskop. Hier dient der

zentrale Pupillenausschnitt der Fundusbeleuchtung mit dem Laserstrahl, während die übrige Pupillenfläche zur Bilderzeugung herangezogen wird (siehe Abbildung 8).

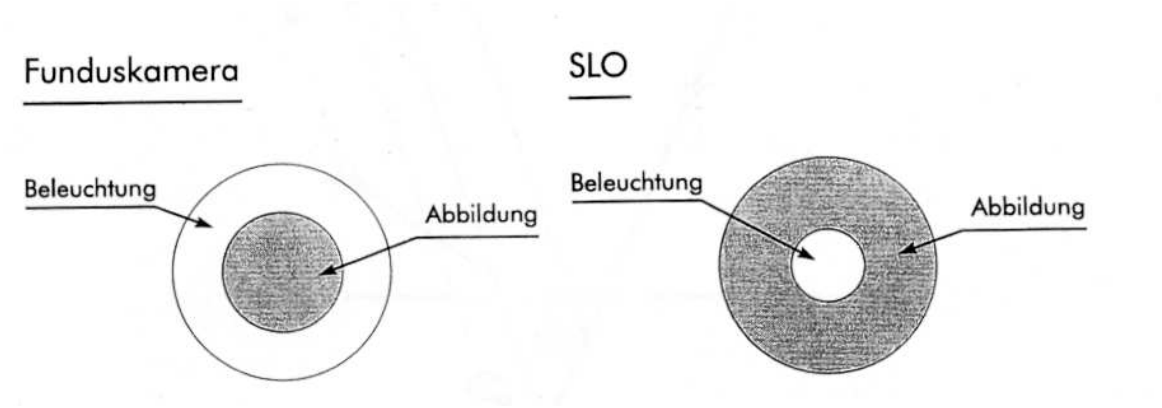

Abbildung 8: Pupilleneinteilung bei der Funduskamera und beim Scanning - Laser - Ophthalmoskop (SLO), (aus Gebrauchsanweisung 12/91 SLO Rodenstock, G. Rodenstock Instrumente GmbH)

Bei der Mikroperimetrie arbeiten zwei Lasertypen unterschiedlicher Wellenlänge zusammen. Die Infrarotdiode mit einer Wellenlänge von 780 nm kommt zur Fundusbetrachtung zum Einsatz, wobei dieses Licht für den Untersuchten unsichtbar bleibt. Der zweite Lasertyp, ein Helium - Neon - Laser mit einer Wellenlänge von 632,8 nm gewährleistet die Hintergrundshelligkeit und ermöglicht die Projektion der gewünschten Stimuli. Die Intensität des Helium - Neon - Lasers kann durch einen akustooptischen Modulator gesteuert werden. Bei konstanter Hintergrundleuchtdichte variiert er die Leuchtdichte des angebotenen Stimulus in 0,1-log - Stufen in einem Bereich von 0 - 32 db. 0 db entspricht dabei dem hellsten Stimulus. Wie beim Goldmannperimeter kann die jeweilige Prüfmarke ebenfalls in ihrer Größe variiert werden.

Bei der Mikroperimetrie können also, während man den Fundus „online“ betrachtet, Testmarken unterschiedlicher Größen und Intensität auf jeden gewünschten Ort der Retina des Patienten projiziert werden. Dabei können Fundusbilder in 20°, 40° und durch spezielle Aufsätze auch in 60° Format angefertigt werden.

Der zusätzlich in dem Gerät vorhandene Argonlaser (Wellenlänge 488 nm und 514 nm) kommt bei der Mikroperimetrie nicht zum Einsatz.

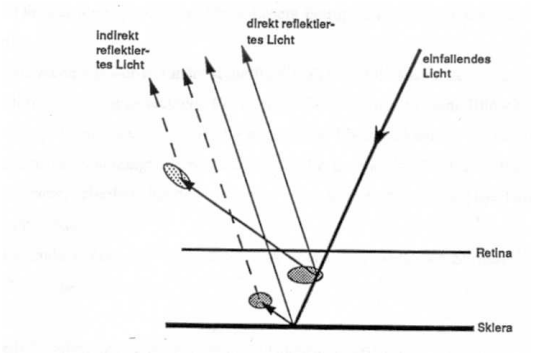

Abbildung 9: Entstehung von direkt und indirekt gestreutem Licht bei Auftreffen eines Laserstrahls auf die Retina, indirektes, d. h. innerhalb des Fundus gestreutes Licht lässt sich über die Blende von direkt reflektiertem Licht trennen und selektiv aufnehmen oder auch ausblenden, (aus Gebrauchsanweisung 12/91 SLO Rodenstock, G. Rodenstock Instrumente GmbH)

.

Als Software wurde das Programm „Skotometrie Version 1.1“ verwendet, welches es dem Untersucher ermöglicht, sowohl gesehene als auch nicht erkannte Testmarken auf dem Fundusbild zu dokumentieren. Zur Vereinfachung der Dokumentation wird jeder Stimulusintensität ein entsprechender Buchstabe zugeordnet. So lässt sich anhand der Buchstabencodes nach durchgeführter Untersuchung feststellen, mit welchen Intensitäten die zentrale Lichtunterschiedsempfindlichkeit des Patienten geprüft wurde. Entsprechend der hellsten Testmarke von 0 db wird der Buchstabe „A“ verwendet. Wird der Stimulus vom Patienten erkannt, so wird dies von der verwendeten Software mit einem grün markierten Buchstaben, z.B. „E“ (entspricht 4 db) dokumentiert. Bei Nichterkennen der Prüfmarke wird ein rot markierter Buchstabe gespeichert.

Durch diese Vorgehensweise lassen sich nicht nur Skotomgrenzen exakt erfassen, sondern auch die jeweiligen Skotomintensitäten gut darstellen. Als zusätzliche Funktion kann die verwendete Software das Fixationsverhalten des Patienten darstellen, indem sie jedem dargebotenen Stimulus einen Fixationspunkt zuordnet und speichert. Die Kumulation der entsprechenden Fixationspunkte wird mittels farbiger Punkte dokumentiert.

Folgende Grundeinstellungen des Gerätes wurden bei allen Untersuchungen konstant gehalten: Die Hintergrundsbeleuchtung betrug bei allen Untersuchungen 10 cd/m², die Größe der Prüfmarke entsprach der des Goldmann III und wurde als Kreisform beim Patienten 0,2 sec. lang appliziert. Das Fixationskreuz mit einer Größe von 36 mal 36 Bogenminuten hatte eine Kontrastintensität von 0 db und entsprach damit in seiner Helligkeit der maximalen Stimulusintensität. Die Leistung des Helium - Neon - Lasers betrug je nach gewählter 0,1-log - Stufe 6,76 - 0,3 µW.
Zur Untersuchung wurde zunächst die Pupille des zu untersuchenden Auges medikamentös erweitert und bei abgedecktem Partnerauge der Fundus auf dem Bildschirm eingestellt. Das dem Patienten als Fixationshilfe angebotene Kreuz sollte dieser während der gesamten Untersuchung fixieren und die gesehenen Stimuli mittels Druckschalter beantworten. Hierbei handelt es sich also um einen psychophysikalischen Untersuchungsmodus.
Die folgende Tabelle gibt einen Überblick über die verwendeten Stimulusintensitäten und ihre Buchstabenkodierung.

A = 0 dB	K = 9 dB	T = 18 dB	c = 27 dB
B = 1 dB	L = 10 dB	U = 19 dB	d = 28 dB
C = 2 dB	M = 11 dB	V = 20 dB	e = 29 dB
D = 3 dB	N = 12 dB	W = 21 dB	f = 30 dB
E = 4 dB	O = 13 dB	X = 22 dB	g = 31 dB
F = 5 dB	P = 14 dB	Y = 23 dB	h = 32 dB
G = 6 dB	Q = 15 dB	Z = 24 dB	
H = 7 dB	R = 16 dB	a = 25 dB	
I = 8 dB	S = 17 dB	b = 26 dB	

Abbildung 10: Stimulusintensitäten und ihre Buchstabenkodierung

2.4.2 Begriffsdefinition

In der folgenden Übersicht werden alle Begriffe definiert, die im Zusammenhang mit der Mikroperimetrie verwendet werden können:

Skotomtiefe: kodiert durch Stimulusintensität in Dezibel und Prozent
Skotomgröße: wird als Flächenmaß in mm² angegeben
Fixation: kodiert durch den Anteil der zentralen Fixation
Profil: definiert durch Visus, Skotomtiefe und Skotomgröße

2.4.3 Untersuchungstechnik

Moderne Untersuchungstechniken bieten erstmals die Möglichkeit, eine direkte Korrelation zwischen morphologischen Netzhautveränderungen und psychophysischen Funktionsänderungen zu lokalisieren und zu quantifizieren. Ziel der vorliegenden Untersuchung war es, einer morphologisch durch Ophthalmoskopie und insbesondere durch Fluoreszenzangiographie sichtbar gemachten Netzhautschädigung einen charakteristischen mikroperimetrisch erhobenen Funktionsverlust zuzuordnen. Nach Visuserhebung und ophthalmoskopischer Untersuchung wurde ein diagnostisches Fluoreszenzangiogramm angefertigt, welches dem Untersucher als morphologische Orientierungshilfe diente. Nach angiographischen Kriterien wurde davon ausgegangen, dass im Bereich nachweisbarer Fluoreszein - Leckagen mikroperimetrisch relative Ausfälle, so genannte relative Skotome vorlagen. An den Stellen, an denen kein Fluoreszein ausgetreten war bzw. in einem völlig ischämischen Gebiet entstanden mikroperimetrisch so genannte absolute Skotome.
Im Einzelnen wurde dabei wie folgt vorgegangen:
Als erstes wurde mit dem hellsten Stimulus („A“ = 0 db) dort die Netzhautempfindlichkeit geprüft, wo der intensivste Funktionsverlust erwartet wurde. Sah der Patient den Stimulus nicht, wurde mit derselben Marke im Bereich der Läsion weitergetestet, um so ein möglichst exaktes Skotom zu bestimmen. Dazu waren in der Regel 80 - 120 Stimuli notwendig. Man erhielt ein absolutes Skotom. Erkannte der Patient jedoch den zuerst angebotenen hellsten Stimulus („A“ = 0 db), reduzierte man die Intensität der Testmarke in 1 db - Schritten bis sie nicht mehr gesehen wurde. Durch dieses Vorgehen bestimmte man also den jeweiligen Schwellenwert und erhielt ein relatives Skotom. Es war dann das Ziel der weiteren mikroperimetrischen Untersuchung, das Skotom gegenüber der funktionstüchtigen Netzhaut abzugrenzen. Schließlich wurde noch die maximale Netzhautsensitivität bestimmt, indem dem Patienten über intakten Retinaarealen der schwächste, gerade noch zu sehende Stimulus angeboten wurde. Die unvermeidlichen, die Untersuchung störenden Augenbewegungen des Patienten wurden mit Hilfe eines eingespiegelten Referenzkreuzes, das nach jeder Stimulusdarbietung auf eine vom Untersucher vor der Untersuchung genau definierten Gefäßgabelung gesetzt wurden, ausgeglichen.

Durch dieses „fundus - tracking“ konnte die Untersuchung normiert im Rechner gespeichert und über einen Videoprinter ausgedruckt werden.

2.5 Auswertung der Ergebnisse und statistische Methoden

Die Skotomgröße wurde in mm^2 mittels eines manuellen Planimetrieverfahrens (Software Rodenstock Optha Shave 2,5) von zwei unabhängigen Untersuchern ausgemessen. Individuell unterschiedliche Messergebnisse der beiden Untersucher wurden gemittelt. Abweichungen zeigten eine interindividuelle Variabilität von unter 5 %.

Die statistische Auswertung der Daten erfolgte mit Unterstützung des Institutes für Medizinische Biometrie und Statistik (IMBS) der Universität zu Lübeck (Direktor: Herr Prof. A. Ziegler). Die gewonnenen Ergebnisse wurden in Microsoft Excel erfasst und zunächst deskriptiv ausgewertet und graphisch aufbereitet. Die Daten wurden mit Hilfe des Statistiksoftwareprogrammes SPSS 11.0 (Statistical Package for the Sciences) analysiert. Nach Erstellen einer geeigneten Datentabelle wurde zunächst ein Test auf Normalverteilung der Daten (Kolmogoroff - Smirnoff - Test) durchgeführt. Nachdem die Normalverteilungsannahme beibehalten werden konnte, wurde eine Kovarianzvanalyse mit Messwiederholungen (ANCOVA) durchgeführt. Ins ANCOVA Modell wurde die absolute Skotomgröße als abhängige Variable, die Therapiegruppe als Faktor, die Baseline - Skotomgröße und die Behandlungszeitpunkte 0, 3, 6, 9, 12, 15, 18, 21 und 24 Monate als Kovariablen aufgenommen. Getestet wurde der Einfluss der Therapiegruppe und der beiden Kovariablen Baseline - Wert der absoluten Skotomgröße und Zeit auf die abhängige Variable absolute Skotomgröße. Ein signifikanter (alpha = 0,05) Interaktionseffekt zwischen Therapiegruppe und Behandlungszeitpunkt wurde als Nachweis für einen Unterschied in der absoluten Skotomgröße zwischen den beiden Therapiegruppen angesehen.

3. Ergebnisse

Eine Gesamtzahl von 44 Patienten nahm an dieser Studie teil. Nach der retrospektiven Demaskierung waren 31 Patienten der Verteporfingruppe und 13 Patienten der Placebogruppe zugeteilt. Die Nachfolgeuntersuchungen wurden an allen Patienten sowohl zum Zeitpunkt des Screening als auch zu den Zeitpunkten 3, 6, 12, 18 und 24 Monaten vollständig durchgeführt. Zu den Zeitpunkten 9, 15 und 21 Monaten war die Zahl der teilnehmenden Patienten unvollständig, deshalb wurden im Rahmen dieser Arbeit auch nur die vollständig ermittelten Daten analysiert.
Im Folgenden sind die Ergebnisse dieser klinischen Studie in einen qualitativen und einen quantitativen Teil gegliedert. Diese werden getrennt voneinander eingehend behandelt.

3.1 Qualitativer Teil - Klinische Beispiele

Die folgenden mikroperimetrischen Befunde verdeutlichen die Entwicklung der Größe einzelner Skotome in Zeitabständen von drei, sechs, zwölf und vierundzwanzig Monaten nach der jeweiligen PDT - Behandlung.
Vor diesen Behandlungen wurde bei jedem Patienten eine Screeninguntersuchung durchgeführt.

3.1.1 Charakteristische Befunde in der PDT - Gruppe

In der Gruppe, die der Verteporfintherapie zugeteilt wurde, zeigten 27 der 31 Patienten (87,1 %) anfänglich ein absolutes Skotom bei der höchsten Stimulusintensität von 0 dB. Der Defekt betraf regelmäßig das Zentrum der Fovea und war in der Mehrheit der Fälle zusammenhängend. Die Skotome waren klein und konnten für gewöhnlich in dem Bereich der Netzhaut gesehen werden, der die Läsion, die fluoreszenzangiographisch eine klassische Komponente aufwies, überdeckte. Während der Folgeuntersuchungen bildeten die Skotome einen zusammenhängenden Defekt. Ausgehend von der ursprünglich gleichen Lage vergrößerten sich die Skotome dann typischerweise bis zum 12. Monat

fortschreitend. Im weiteren Verlauf bis zum 18. Monat verkleinerte sich der Bereich mit den absoluten Skotomen langsam durch Erholung der Funktion in den peripheren Anteilen der Läsion. Die Skotome wiesen eine ovale bis runde Struktur auf und waren über dem Bereich lokalisiert, der klinisch einer Fibrosierung entsprach. Im Langzeitverlauf bis zum 24. Monat führte die rückläufige Entwicklung dann oft zu einem Defekt, der in seiner Größe entweder dem Anfangszustand entsprach oder sogar noch kleiner war (siehe Abbildungen 11 - 15).

Die Entwicklung der relativen Skotome in der Verteporfingruppe zeigte einen ähnlichen Verlauf wie bei den absoluten Skotomen, mit einigen Abweichungen, die durch das Vorhandensein von intra - und subretinalen kollateralen Exsudaten bedingt war. Die Skotome waren in der Regel größer als die eigentliche klassische Komponente, die fluoreszenzangiographisch eine späte Phase der Exsudation aufwies und die angrenzende Zone mit einbezog. Relative Skotome in der Behandlungsgruppe zeigten kaum eine Flächenvergrößerung in den folgenden 6 Monaten. In 50 % der behandelten Augen verkleinerten sich relative Defekte kontinuierlich bis zum 12. Monat. Nach 24 Monaten wiesen die behandelten Augen kein Zeichen einer klinisch oder angiographisch nachweisbaren Leckage auf.
Trotzdem konnte bei 50 % der Augen derselben Gruppe mit keiner nachweisbaren Leckage im 24. Monat eine Vergrößerung der relativen Skotomgröße während des weiteren Zeitraums im zweiten Jahr festgestellt werden.

3.1.1.1 Größenabnahme des absoluten Skotoms

Das folgende Beispiel zeigt ein deutliches absolutes Skotom temporal der Fovea. Die ausgefüllten Symbole entsprechen Stimuli, die dem Patienten angeboten, aber von diesem nicht gesehen wurden. Die roten nicht gesehenen Zahlen kennzeichnen die Intensität in dB, welche dem Patienten als Stimulus angeboten wurde. Die grünen Zahlen entsprechen den gesehenen Stimuli.
Anhand der Abbildung (Abbildung 11) lassen sich die Grenzen des Skotoms gut erkennen. Man sieht deutlich wie das absolute Skotom von den gesehenen Stimuli einheitlich umgeben wird. Das Skotom ist fast kreisrund und die Gesamtgröße des Skotoms beträgt zum Zeitpunkt der Screeninguntersuchung 4,88 mm^2 bei einer

Stimulusintensität von 0 dB (= 99,5 %). 0 dB entspricht dem hellsten Stimulus, der im Allgemeinen angeboten werden kann.



Abbildung 11: PDT – Screening (mikroperimetrische Darstellung des Augenhintergrundes: angeschnitten ist ein Teil der Papille mit den großen Gefäßbögen, temporal der Papille sieht man eine fast kreisrunde Struktur, die von roten und grünen Zahlen ausgefüllt ist. Die Zahl „1“ entspricht in diesem Fall der Stimulusintensität, die dem Patienten angeboten wurde. Die roten Zahlen markieren den Bereich, der vom Patienten nicht gesehen wurde. Die grünen Zahlen sowie die ausgefüllten schwarzen Symbole entsprechen dem Areal, welches vom Patienten gesehen wurde.

Auf der nächsten Abbildung (Abbildung 12) sieht man, dass sich die Form des anfänglich beschriebenen Skotoms verändert hat. Es ist nun nicht mehr scharf auf die eigentliche Läsion begrenzt, sondern ist unregelmäßig und vergrößert. Die Größe des Skotoms beläuft sich nun auf 5,87 mm^2.

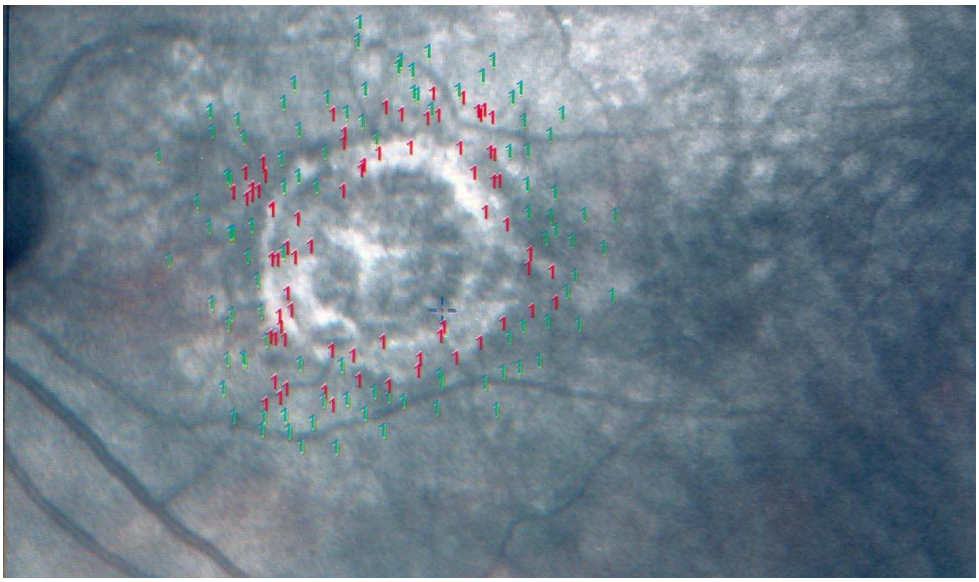

Abbildung 12 : PDT - Untersuchung nach 3 Monaten

Der mikroperimetrische Befund 6 Monate nach Verteporfintherapie verdeutlicht, dass das absolute Skotom sich noch weiter vergrößert hat. Bei einer Stimulusintensität von 0 dB beträgt die Größe nun 6,5 mm^2 und stellt damit den höchsten gemessenen Wert im gesamten Studienzeitraum dar.



Abbildung 13: PDT - Untersuchung nach 6 Monaten

12 Monate nach PDT - Behandlung hat sich das Skotom mit einer gemessenen Größe von 5,4 mm^2 nun doch verkleinert. Die Grenzen lassen sich im Vergleich zu den vorangegangenen Befunden schlechter demarkieren. Der Defekt scheint sich zu streuen. Bei genauem Hinsehen fällt zudem auf, dass gerade in der Peripherie der

ursprünglichen Läsion deutlich mehr angebotene Stimuli gesehen wurden als zuvor. Dieses geht auf eine Erholung der Funktion der Photorezeptoren in der Peripherie zurück.

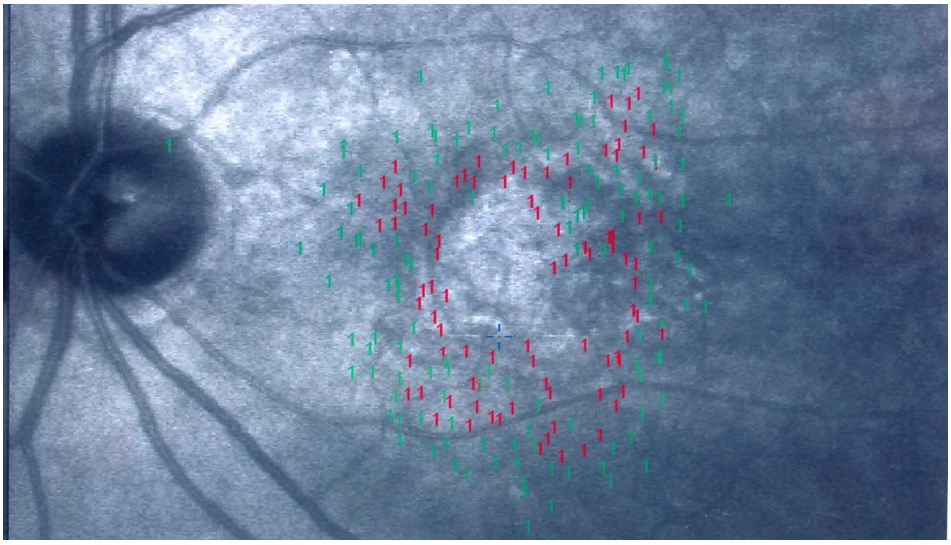

Abbildung 14: PDT - Untersuchung nach 12 Monaten

24 Monate nach Studienbeginn (Abbildung 15) zeigt sich, dass sich der Defekt nicht nur stabilisiert hat, sondern sogar noch kleiner geworden ist. Die ermittelte Größe von 3,04 mm^2 stellt den im Gesamtzeitraum geringsten Skotomwert dar. Im Vergleich zur PDT - Untersuchung nach 12 Monaten kann beobachtet werden, dass selbst im Zentrum der eigentlichen Läsion nun angebotene Stimuli tatsächlich wahrgenommen wurden. Insgesamt erkennt man nun auch deutlich mehr gesehene Stimuli als nicht gesehene Stimuli. Dieses trifft vor allem gerade auf die Peripherie zu.

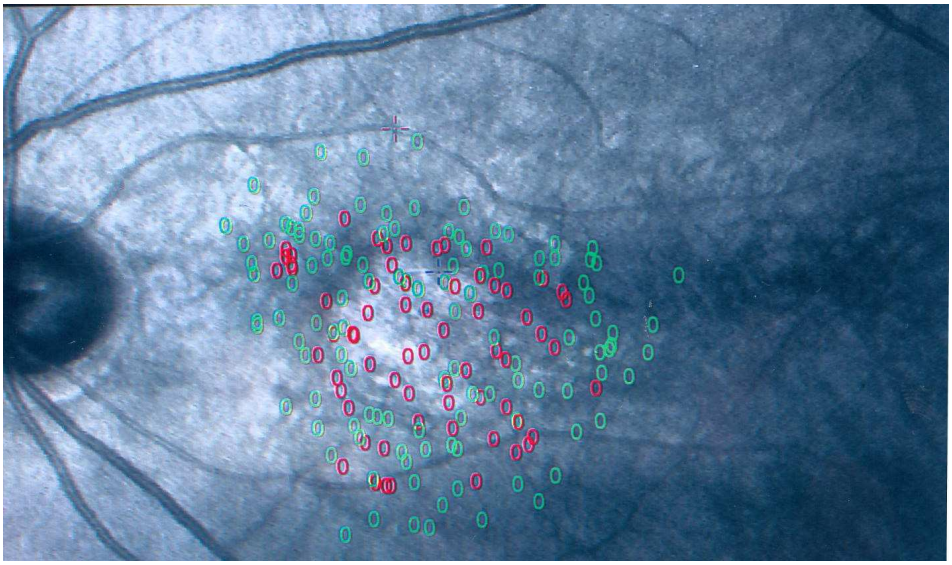

Abbildung 15: PDT - Untersuchung nach 24 Monaten

3.1.1.2 Größenabnahme des relativen Skotoms

Auf der folgenden Abbildung (Abbildung 16) lässt sich zum Zeitpunkt des PDT - Screening ein deutlich homogenes relatives Skotom erkennen. Das fast kreisrunde Skotom reicht über die Grenzen der eigentlichen Läsion hinaus, welche in der Abbildung gut sichtbar ist. Das Skotom wurde mit 11,25 mm^2 bemessen bei einer Stimulusintensität von 14 dB (= 50 %) und bedeckt somit ein größeres Areal als dieses bei den absoluten Skotomen mit maximaler Stimulusintensität beobachtet werden konnte.



Abbildung 16: PDT - Screening

Der Befund der PDT - Untersuchung nach 3 Monaten (Abbildung 17) zeigt, dass das Skotom zum einen kleiner geworden und zum anderen auch nicht mehr so stark begrenzt ist. Es scheint sich im Gegensatz zum Zeitpunkt des PDT - Screening zu streuen. Die Größe beträgt nun 8,72 mm^2 bei einer Stimulusintensität von 10 dB.

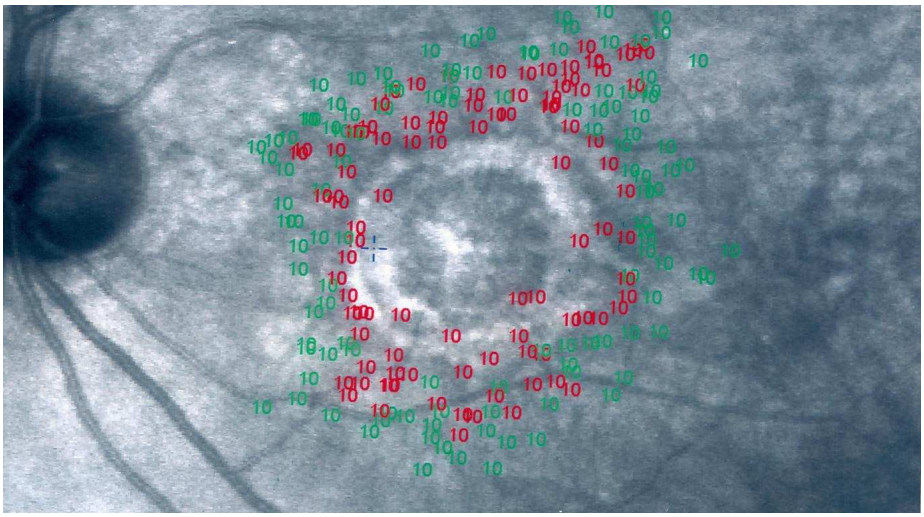

Abbildung 17: PDT - Untersuchung nach 3 Monaten

Nach der PDT - Untersuchung nach 6 Monaten (Abbildung 18) hat sich kaum etwas verändert. Die Skotomgröße ist geringfügig kleiner geworden (7,99 mm²). Die Stimulusintensität beträgt 10 dB.



Abbildung 18: PDT - Untersuchung nach 6 Monaten

In der nächsten mikroperimetrischen Abbildung (Abbildung 19) nach 12 Monaten lässt sich gut erkennen, dass das relative Skotom sich noch deutlich weiter verkleinert hat. Die Größe beläuft sich nun auf 6,21 mm^2 bei einer Stimulusintensität

von 10 dB. Die Grenzen des Skotoms sind nun noch unregelmäßiger begrenzt als bei der Voruntersuchung nach 6 Monaten.

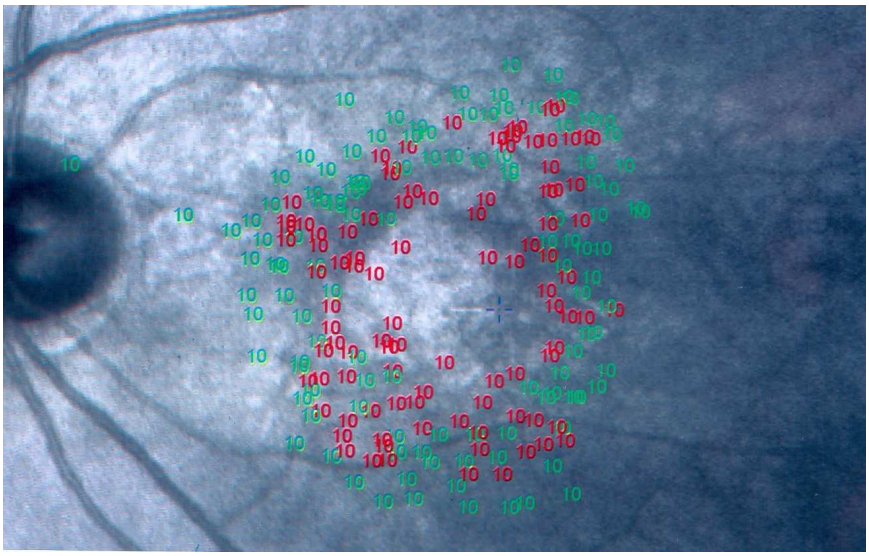

Abbildung 19: PDT - Untersuchung nach 12 Monaten

Bei der letzten Untersuchung nach 24 Monaten lässt sich ein deutlicher Unterschied erkennen. Neben einer gemessenen Skotomverkleinerung auf 5,34 mm^2 fällt im Vergleich zum Befund der PDT - Untersuchung nach 12 Monaten auf, dass nun auch wiederum im Zentrum der Läsion mehrere angebotenen Stimuli tatsächlich auch erkannt wurden. Dieses war nach 12 Monaten noch nicht der Fall. Dort wurden auch im Zentrum der Läsion, welches mit der Lokalisation der Fovea übereinstimmte, keine angebotenen Stimuli wahrgenommen. Auffällig ist zudem, dass die Größe des relativen Skotoms nach 24 Monaten weitgehend der absoluten Skotomgröße entspricht, die in diesem Auge gemessen werden konnte. So beträgt die absolute Skotomgröße 4,88 mm^2, während das relative Skotom eine Größe von 5,34 mm^2 aufweist.

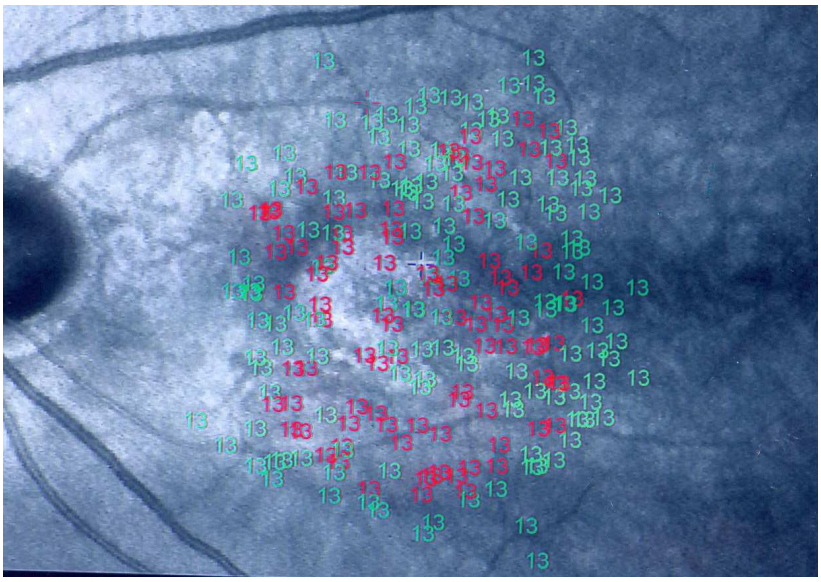

Abbildung 20: PDT - Untersuchung nach 24 Monaten

3.1.1.3 Größenzunahme des absoluten Skotoms

Die folgenden mikroperimetrischen Beispiele sollen im Einzelnen eine Größenzunahme des absoluten Skotoms unter Verteporfintherapie illustrieren.
Auf der folgenden Abbildung (Abbildung 21) erkennt man ein von der Form ovales kleines gut abgrenzbares absolutes Skotom temporal der Fovea des linken Auges. Geprüft wurde die Netzhautsensitivität mit einer Stimulusintensität von 0/1 dB (= 100 % Stimulusintensität). Die Größe beträgt zu dem Zeitpunkt des Screening 2,03 mm².



Abbildung 21: PDT - Screening

Das Ergebnis der PDT - Untersuchung nach 3 Monaten illustriert, wie sich der Defekt vergrößert hat (3,26 mm^2). Das Skotom ist nun nicht mehr von ovaler Form und zusammenhängend, sondern es hat sich gestreut.

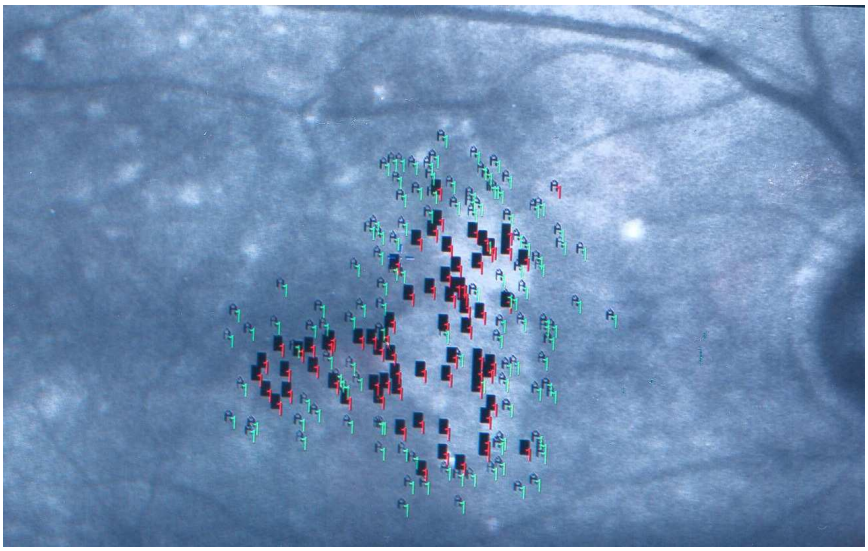

Abbildung 22: PDT - Untersuchung nach 3 Monaten

Auf der nächsten Abbildung (Abbildung 23) fällt sofort auf, dass die Skotomgröße enorm zugenommen hat. Der Defekt deckt mittlerweile eine Gesamtfläche von 9,73 mm^2 ab. Die Läsion hat demnach um 6,47 mm^2 an Größe zugenommen. Der betroffene Bereich reicht nun weit über den Ort der eigentlichen Läsion hinaus.



Abbildung 23: PDT - Untersuchung nach 6 Monaten

Der PDT - Befund nach 12 Monaten (Abbildung 24) unterscheidet sich nur unwesentlich von dem vorangegangenen Befund nach 6 Monaten. Die Größe des Skotoms ist jedoch wiederholt angestiegen auf 10,44 mm^2.



Abbildung 24: PDT - Untersuchung nach 12 Monaten

In der letzten PDT - Untersuchung nach 24 Monaten (Abbildung 25) ist erkennbar, dass das absolute Skotom gering an Größe abgenommen hat. Der Defekt wird zum letzten Behandlungstermin mit einer Größe von 8,88 mm^2 bemessen. Im Vergleich zur Screeninguntersuchung ist dieses immer noch ein enormer Unterschied von einer Differenz von 6,85 mm^2.

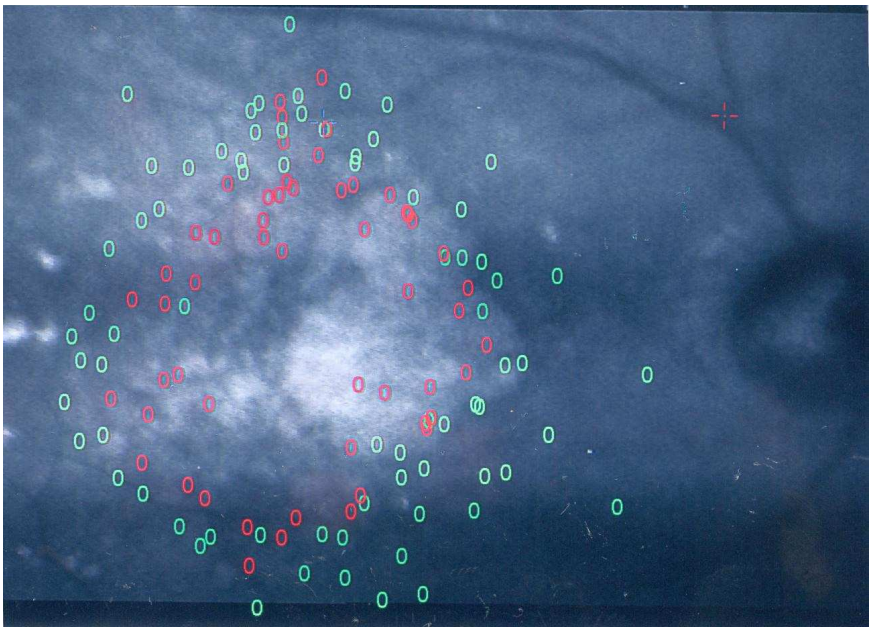

Abbildung 25: PDT - Untersuchung nach 24 Monaten

3.1.2 Charakteristische Befunde in der Placebogruppe

Bei der Erstuntersuchung ließ sich beobachten, dass die Größe und die unregelmäßige Struktur der absoluten Skotome bei den mit Placebo behandelten Augen weitgehend mit Defekten der mit Verteporfin behandelten Augen übereinstimmten. Ab dem 3. Monat jedoch nahm die Größe der Läsionen dann kontinuierlich zu. Bis zum 6. Monat verdoppelte sich die Größe. Im weiteren Verlauf des ersten und zweiten Jahres war ein weiterer Größenzuwachs festzustellen. Die Wachstumsraten der relativen Defekte waren noch beeindruckender. Anders als bei den absoluten Skotomen waren die relativen Skotome zum Zeitpunkt der Erstuntersuchung in der Verteporfingruppe größer als in der Placebogruppe. Dieser Unterschied im Gegensatz zu den absoluten Skotomen war allerdings nur zum Zeitpunkt der Erstuntersuchung feststellbar und kehrte sich ab dem 3. Monat um. Die Anordnung der Skotome war zum größten Teil unregelmäßig. Bis zum 12. Monat war die fortschreitende Skotomvergrößerung am ausgeprägtesten. So konnte man in diesem Monat eine 4-5fach größere Fläche ermitteln, verglichen mit der anfänglich gemessenen Fläche. Während des zweiten Jahres nahmen die relativen Skotome in der Regel noch weiter, jedoch eher geringfügig an Größe zu.

3.1.2.1 Größenzunahme des absoluten Skotoms

Auf der folgenden mikroperimetrischen Abbildung (Abbildung 26) lässt sich ein deutliches absolutes Skotom des rechten Auges erkennen. Es ist ein relativ kleines Skotom mit einer Größe von 2,24 mm^2 und es ist gut abgrenzbar. Die verwendete Stimulusintensität liegt bei 0 dB (= 99,5 %).

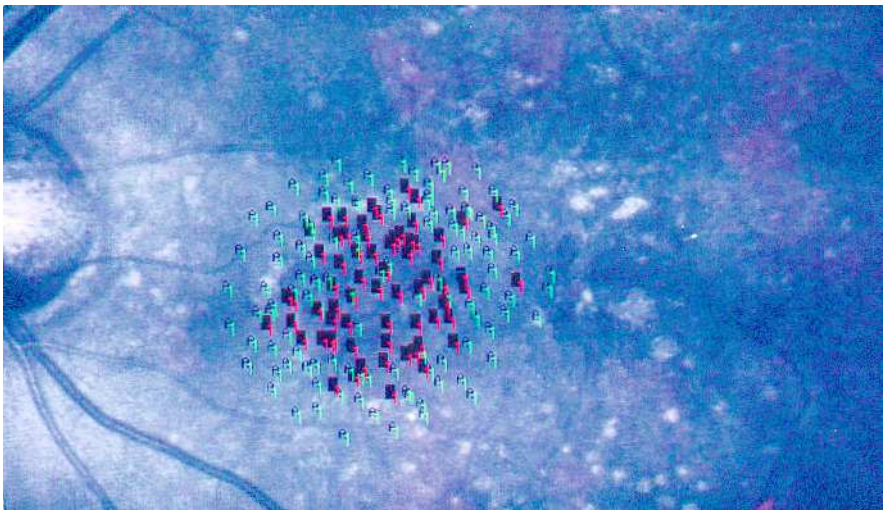

Abbildung 26: PDT - Screening

Auf dem PDT - Befund nach 3 Monaten (Abbildung 27) sieht man bereits, dass die Größe des Defektes zugenommen hat. Die Größe beläuft sich nun auf 4,82 mm^2. Zudem lässt sich erkennen, dass das Skotom nicht mehr so konfluierend ist wie zum Zeitpunkt der Screeninguntersuchung.

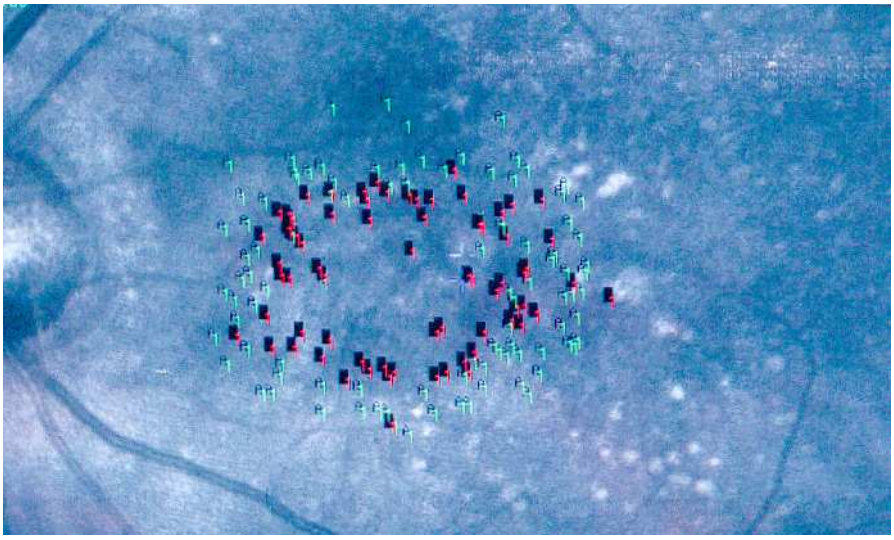

Abbildung 27: PDT - Untersuchung nach 3 Monaten

Die nächste Abbildung (Abbildung 28) unterscheidet sich kaum von der vorangegangenen Abbildung. Das Skotom scheint peripher verlagert und geringfügig verkleinert zu sein. Die Größe liegt nun bei 4,34 mm^2.

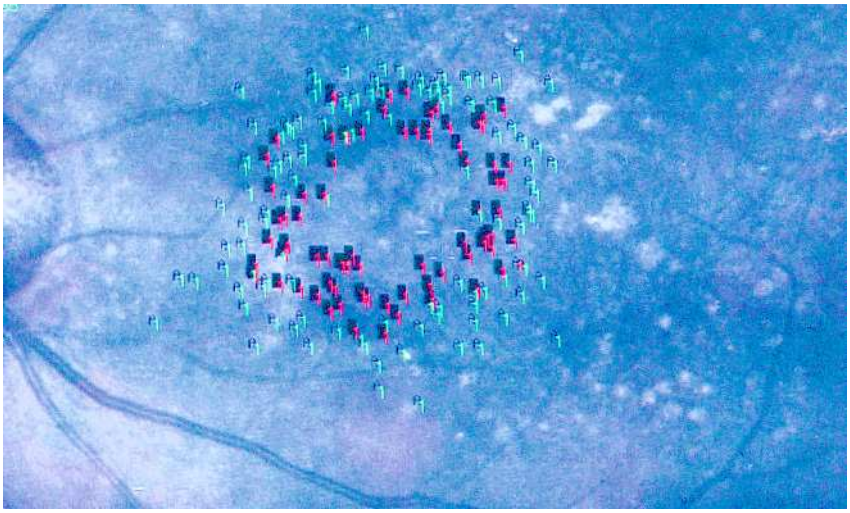

Abbildung 28: PDT - Untersuchung nach 6 Monaten

Bei der Abbildung 29 fällt sofort auf, dass die Größe des Defektes nun doch deutlich zugenommen hat (9,21 mm^2). Das anfänglich einheitliche Skotom ist nach der PDT - Untersuchung nach 12 Monaten weit über die ursprünglichen Grenzen hinausgewachsen. Auch zeichnen sich die Grenzen des Skotoms nicht mehr scharf ab.

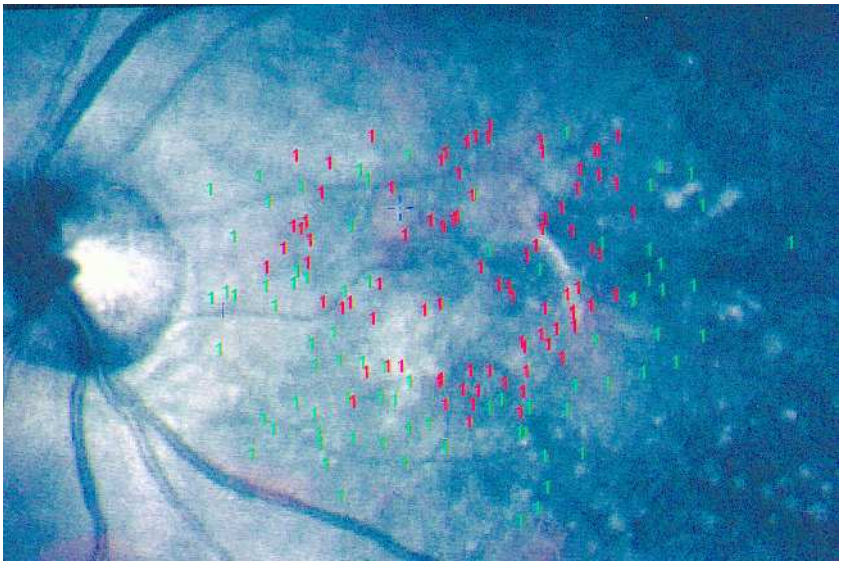

Abbildung 29: PDT - Untersuchung nach 12 Monaten

Nach 24 Monaten vergrößert sich der absolute Defekt schließlich noch einmal auf 47,25 mm^2, bemerkenswerte 38 mm^2 mehr als beim vorangegangenen Behandlungsintervall. Diese Skotomgröße stellt den maximalen Wert dar, der in dem Gesamtzeitraum ermittelt wurde.



Abbildung 30: PDT - Untersuchung nach 24 Monaten

3.1.2.2 Größenzunahme des relativen Skotoms

Wie in der Verteporfingruppe sind auch in der Placebogruppe die relativen Skotome größer als die absoluten Skotome.

Das folgende mikroperimetrische Beispiel (Abbildung 31) zeigt ein relatives Skotom des linken Auges mit einer Gesamtgröße von 9,35 mm^2. Auffällig ist, dass die Konfiguration dieses Skotoms im Vergleich auch zu den absoluten Skotomen, die oft eine runde oder ovale Form annehmen, unregelmäßig ist. Die Stimulusintensität, um die Netzhautsensitivität zu prüfen, liegt bei 18 dB.

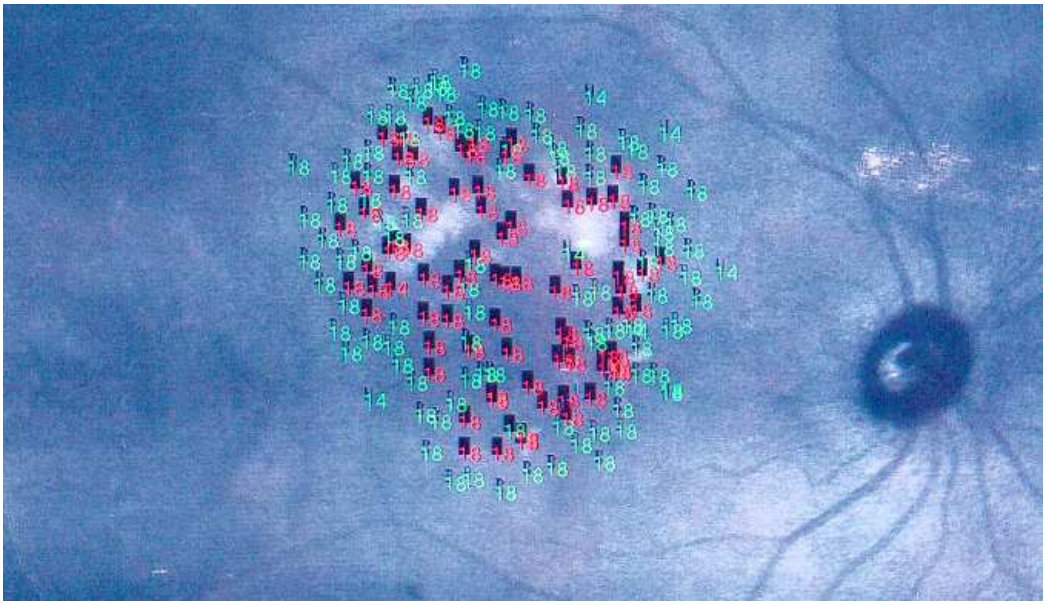

Abbildung 31: PDT - Screening

Im weiteren Verlauf (Abbildung 32) kommt es zu einer geringen Vergrößerung des relativen Skotoms auf 11,12 mm². Die Konfiguration des relativen Skotoms scheint sich nicht verändert zu haben.



Abbildung 32: PDT – Untersuchung nach 3 Monaten

Bereits nach der PDT - Untersuchung nach 6 Monaten (Abbildung 33) ist im Gegensatz zum Befund nach 3 Monaten eine enorme Skotomvergrößerung zu verzeichnen. Der Defekt deckt eine Gesamtfläche von 40,50 mm^2 ab. Dieses

entspricht einer Größenzunahme um den Faktor 4. Der Befund zeigt keinerlei Ähnlichkeit mit dem Ausgangsbefund. Die Stimulusintensität liegt bei 14 dB.

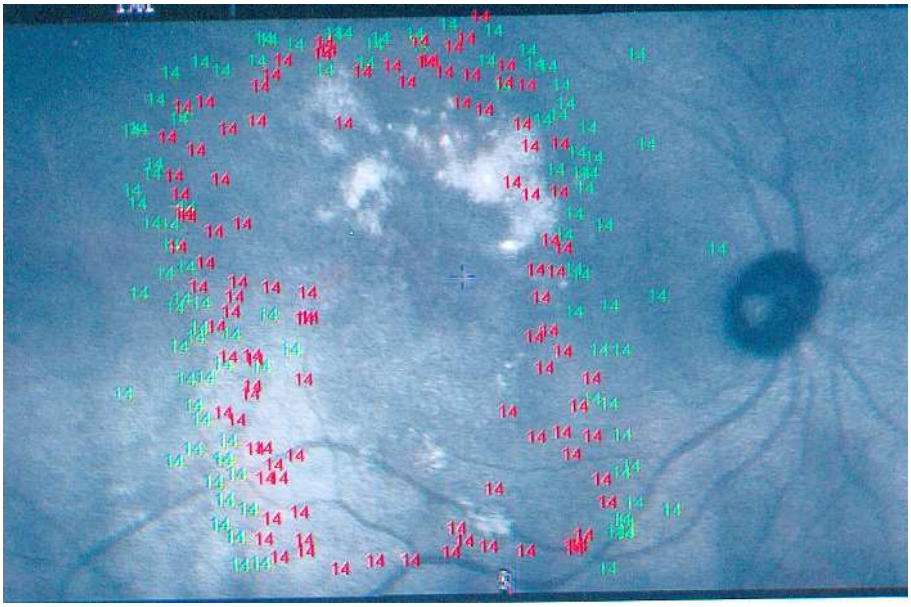

Abbildung 33: PDT -Untersuchung nach 6 Monaten

Nach einer geringen Skotomverkleinerung nach 12 Monaten (Abbildung 34) auf 34,22 mm^2 zeigt sich in dem letzten Beispiel nach 24 Monaten (Abbildung 35), dass der Defekt nun noch weitaus größer geworden ist.

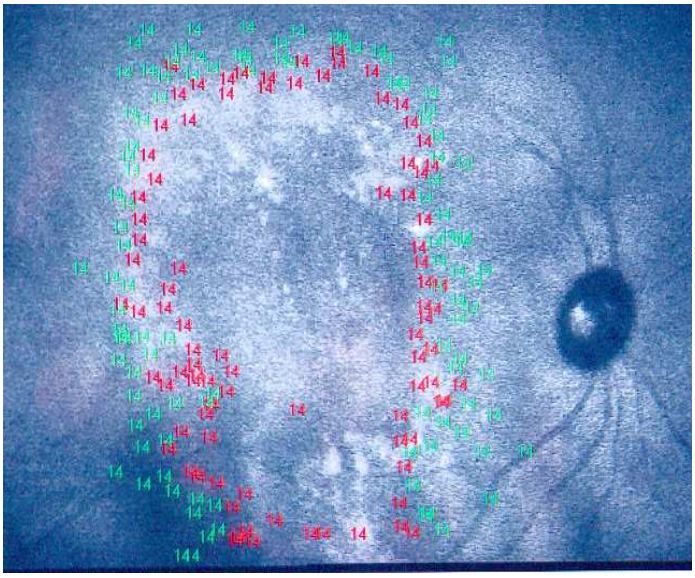

Abbildung 34: PDT – Untersuchung nach 12 Monaten

Bei einer Stimulusintensität von 17 dB beläuft sich das Skotom nun auf bemerkenswerte 60,25 mm^2. Damit hat das anfangs mit 9,35 mm^2 gemessene

relative Skotom seine größte Dimension erreicht. Es ist zu sehen, dass der Defekt nun nicht mehr so gut auf eine Lokalisation eingegrenzt ist wie zum Zeitpunkt des Screening, sondern nun auch den Großteil des gesamten Augenhintergrundes einnimmt (siehe Abbildung 35).



Abbildung 35: PDT -Untersuchung nach 24 Monaten

3.2 Quantitative Auswertung

Eine Gesamtzahl von 44 Patienten nahm an dieser Studie teil. 31 Patienten unterzogen sich der Verteporfintherapie und 13 Patienten erhielten eine Placebobehandlung.

3. 2. 1. Verlauf der mittleren Größenentwicklung des absolutes Skotoms in der Verteporfin -und Placebogruppe (siehe Graphik A)

Die mittlere Skotomgröße in der Verteporfingruppe betrug nach der ersten Untersuchung 4,21 mm^2 und stieg nach 3 Monaten auf 7,01 mm^2 an. Nach 6 Monaten stieg die Größe des absoluten Skotoms wiederum auf 9,32 mm^2 an. Im 9. Monat konnte dann ein weiterer Anstieg auf 10,19 mm^2 verzeichnet werden. Auch im

12. Monat ließ sich eine Zunahme der absoluten Skotomgröße auf 11,46 mm² beobachten, welche dann im 15. Monat mit 11,82 mm² den höchsten gemessenen Skotomwert in der gesamten Messreihe darstellte. Nach dem 15. Monat verringerte sich die Größe langsam auf 10,23 mm² im 18. Monat und 8,42 mm² im 21. Monat. Im 24. Monat kam es dann erneut zu einem Anstieg der absoluten Skotomgröße auf 9,75 mm².

Die Entwicklung der mittleren absoluten Skotomgröße in der Placebogruppe zeigte ein anderes Verlaufsmuster über den Zeitraum von 24 Monaten als in der Verteporfingruppe.

Zu Beginn betrug die absolute Skotomgröße in der Placebogruppe bereits 7,43 mm². Im 3. Monat konnte man einen Anstieg der Größe auf 8,36 mm^2 beobachten. Im 6. Monat verdoppelte sich die Skotomgröße bereits auf 16,08 mm², um dann im 9. Monat auf 14,55 mm² abzufallen. Im 12. Monat kam es wiederum zu einem Anstieg der Skotomgröße auf 20,41 mm² mit einem wiederum kurzzeitigen Abfall auf 11,76 mm² im 15. Monat. Ab diesem Zeitpunkt ließ sich dann ein kontinuierlich fortschreitender Verlauf der mittleren absoluten Skotomgröße in der Placebogruppe feststellen. So vergrößerte sich das Skotom im 18. Monat auf 20,71 mm² und dann auf 23,94 mm² im 21. Monat. Im 24. Monat erreichte die Skotomgröße den im Gesamtzeitraum höchsten Wert mit 26,06 mm².

Statistische Analysen zeigten signifikant größere absolute Skotome in der Placebogruppe in den Monaten 6, 9, 12, 15, 18, 21 und 24 ($p < 0,001$) im Vergleich zu den absoluten Skotomgrößen in der Verteporfingruppe.

Aufgrund unvollständiger Patientenzahlen in den Monaten 9, 15 und 21 ist in der Graphik A nur der Verlauf der mittleren absoluten Skotomgrößen zu den Zeitpunkten 0, 3, 6, 12, 18 und 24 dargestellt.

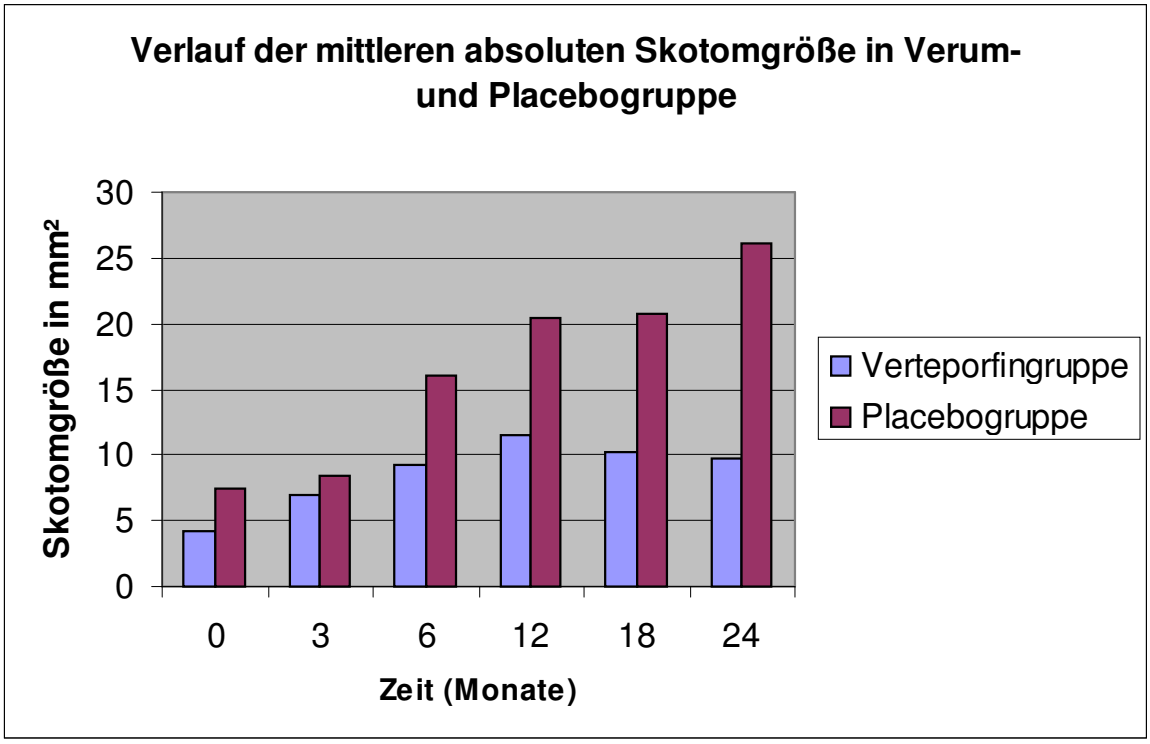

<u>Graphik A</u> : Verlauf der mittleren absoluten Skotomgröße in Verteporfingruppe (blaue Balken) und Placebogruppe (rote Balken).

<u>3. 2. 2. Verlauf der mittleren Größenentwicklung des relativen Skotoms in der Verteporfin- und Placebogruppe (siehe Graphik B)</u>

Die mittleren relativen Skotomgrößen in der Verteporfingruppe zeigten folgenden Verlauf im Zeitraum von 24 Monaten: Zu Beginn ließ sich eine mittlere Skotomgröße von 10,99 mm^2 ermitteln. Im 3. Monat nahm die Größe dann ab auf 9,35 mm^2. Ab diesem Zeitpunkt ließ sich ein stetiger Anstieg beobachten von 12,48 mm^2 im 6. Monat, auf 19,25 mm^2 im 9. Monat und auf 29,47 mm^2 im 12. Monat. Der Verlauf der Skotomgröße verhielt sich dann bis zum 24. Monat rückläufig. So belief sich die Skotomgröße im 15. Monat auf 24,67 mm^2, im 18. Monat auf 24,38 mm^2 und im 21. Monat auf 16,08 mm^2. Im 24. Monat ließ sich dann wieder ein Anstieg der mittleren relativen Skotomgröße auf 29,92 mm^2 verzeichnen.

Der Verlauf der mittleren relativen Skotomgröße in der Placebogruppe zeigte ein anderes Verlaufsmuster als in der Verteporfingruppe.
Bei einer Anfangsgröße von 8,57 mm^2 kam es bereits im 3. Monat zu einer Zunahme auf 9,70 mm^2, dann auf 25,64 mm^2 im 6. Monat, anschließend auf 26,48 mm^2 im 9. Monat und 35,76 mm^2 im 12. Monat. Nach einer kurzzeitigen Abnahme im 15. Monat auf 23,31 mm^2 kam es erneut zu einer Vergrößerung des Skotoms auf 32,01 mm^2 im 18. Monat und auf 41,82 mm^2 im 21. Monat. Im 24. Monat belief sich die mittlere relative Skotomgröße auf 40,23 mm^2, blieb also weitgehend stabil.
Aufgrund unvollständiger Patientenzahlen zu den Zeitpunkten 9, 15 und 21 Monaten ist in der Graphik B nur der Verlauf der mittleren relativen Skotomgrößen zu den Zeitpunkten 0, 3, 6, 12, 18 und 24 Monaten dargestellt.

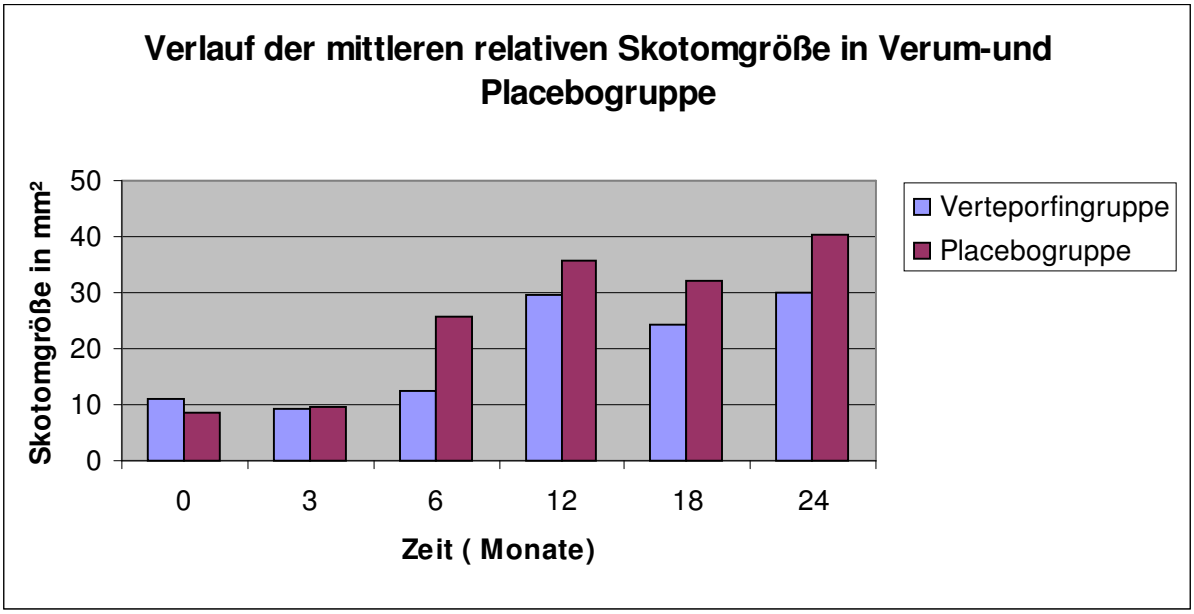

<u>Graphik B</u> : Verlauf der mittleren relativen Skotomgröße in Verteporfingruppe (blaue Balken) und Placebogruppe (rote Balken)

3.3 Statistische Auswertung

Unter Anwendung der Kovarianzanalyse (ANCOVA) konnten wir einen signifikanten Unterschied der absoluten Skotomgröße zwischen Placebogruppe und Verumgruppe ($p < 0,001$) beobachten. Neben dem Interaktionseffekt (Therapiegruppe und Behandlungszeitpunkt) zeigte auch der Baseline-Wert ($p < 0,001$) und der Behandlungszeitpunkt ($p = 0,001$) einen signifikanten Einfluss auf die absolute Skotomgröße. Dieses bedeutet, dass es einen signifikant veränderten Anstieg der absoluten Skotomgröße über die Behandlungszeit in den beiden Therapiegruppen unter Berücksichtigung der Baseline-Werte der absoluten Skotomgrößen gibt. Aufgrund der geringen Anzahl der Patienten mit relativen Skotomen und einer unzureichenden Teilnahme dieser Patienten an den Nachfolgeuntersuchungen wurden Einflussfaktoren auf die relative Skotomgröße nicht untersucht. Es wurde aber ein ähnlicher Verlauf (siehe Graphik B) wie bei den absoluten Skotomen dokumentiert. Eine statistische Signifikanz wie bei den absoluten Skotomen konnte mit den erhobenen Daten nicht nachgewiesen werden.

4. Diskussion

Die altersabhängige Makuladegeneration (AMD) ist neben der diabetischen Makulopathie die häufigste Ursache für Erblindung im gesetzlichen Sinne bei Patienten über 60 Jahren. Die AMD führt zu einer Dysfunktion und einem Verlust der Photorezeptoren im zentralen Bereich der Netzhaut. Gerade die neovaskuläre Form der AMD beeinträchtigt bereits schon früh im Krankheitsprozess die visuelle Funktion und gefährdet damit in hohem Maße hoch entwickelte Funktionen der Makula, wie zentrale Fixation, Farbensehen, Lesefähigkeit und detailliertes Sehen. Beeindruckende 90 % der Erblindungen, die aus der AMD resultieren, gehen auf die Anwesenheit von choroidalen Neovaskularisationen zurück (**21**). Eine durch AMD bedingte visuelle Beeinträchtigung stellt eine individuelle Katastrophe dar und ist verbunden mit einem Verlust der persönlichen Autonomie, der Lebensqualität, einer gesteigerten Zahl an Unfällen und sogar auch Todesfällen (**54, 41, 92, 49**).
In diesem Sinne versucht die Ophthalmologie seit Jahren in wissenschaftlichen Untersuchungen mit den unterschiedlichsten Therapieformen und Therapieansätzen die schlechte Prognose dieser Patienten zu verbessern. Ein relativ neues Therapieverfahren stellt in diesem Zusammenhang die photodynamische Therapie (PDT) dar. Präklinische und klinische Studien zeigten bereits, dass die photodynamische Therapie mit Verteporfin zur Behandlung choroidaler Neovaskularisationen im Rahmen einer AMD ein sicheres und effizientes Verfahren darstellt (**56, 57, 58**). Der große Vorteil dieser Behandlungsform liegt in der Selektivität - nach gezielter Anreicherung des Photosensibilisators fast ausschließlich im Bereich der Neovaskularisation wird mit Licht einer bestimmten Wellenlänge bestrahlt. Der Wirkungseffekt der Bestrahlung erfolgt dann auf mikrovaskulärer Ebene. Ein initialer Endothelschaden sowie eine Schädigung der vaskulären Basalmembran führen zu einer Thrombusformation im Gefäßlumen. Dadurch bedingt läuft eine physiologische Reaktionskaskade ab, die aus Plättchenaggregation, Freisetzung von vasoaktiven Stoffen, Leukozytenadhäsion und einer gesteigerten Gefäßpermeabilität besteht. Folge dieser Reaktionen ist eine Gefäßkonstriktion und eine Blutstase (**65**). Elektronenmikroskopische Untersuchungen (**73**), um die Wirkung der photodynamischen Therapie auf choroidale und retinale Strukturen am menschlichen Auge zu bestimmen, zeigten nach Behandlung einen selektiven Verschluss der physiologischen Choriokapillaris ohne tiefere choroidale und retinale

Gefäße zu beeinträchtigen. Mehrere Studien konnten belegen, dass gerade überwiegend klassische CNV - Läsionen die typische Indikation für eine PDT - Behandlung darstellten und wirkungsvoll behandelt werden konnten.

Nach allen bereits vorangegangenen Studien war es Ziel dieser Arbeit mit Hilfe der Scanning – Laser - Ophthalmoskopie (SLO) die Wirkung der PDT - Behandlung auf das zentrale Gesichtsfeld vor allem im Langzeitverlauf zu analysieren. Dabei diente sowohl die Veränderung der absoluten als auch der relativen Skotomgröße als prädiktiver Parameter für die Effektivität der photodynamischen Therapie über einen Zeitraum von 24 Monaten. Um die Netzhautfunktion geeignet zu lokalisieren und identifizieren zu können, verwendete man die SLO Mikroperimetrie.
Im folgenden Abschnitt sollen die Ergebnisse, die im Rahmen dieser Arbeit gesammelt und ausgewertet wurden, eingehender diskutiert werden.

4.1 Ergebnisdiskussion

Die Ergebnisse, die in regelmäßigen Zeitabständen über einen Zeitraum von zwei Jahren erzielt wurden, zeigen, dass die photodynamische Therapie mit dem Photosensibilisator Verteporfin das Risiko eines zentralen Gesichtsfeldausfalles bei Patienten mit neovaskulärer AMD signifikant reduzieren kann. So zeigten Patienten, die mit Verteporfin behandelt wurden im Vergleich zur Placebogruppe bei jeder Vorstellung zwischen 3 und 24 Monaten kleinere Skotome. Dieser Vorteil eines verbesserten Erhaltes der Netzhautsensitivität galt im Besonderen für Bereiche, die mit hohen Stimulusintensitäten geprüft wurden. Diese Bereiche, die mittels der Mikroperimetrie geeignet erfasst werden konnten, spiegelten absolute Skotome wieder. Relative Defekte, welche mit niedrigen Stimulusintensitäten geprüft wurden, verhielten sich tendenziell ähnlich. In der Auswertung wiesen die Daten der relativen Skotome aber im Rahmen dieser angelegten Studie aufgrund zu geringer Patientenzahl und zudem mangelnder Teilnahme an den Folgeuntersuchungen seitens der Patienten keine statistisch verwertbaren Signifikanzen auf. Ziel zukünftiger Studien sollte es möglicherweise sein, die Patientenzahlen soweit zu erhöhen, dass auch für relative Skotome signifikante Ergebnisse erzielt werden

können. Eine Anzahl von 13 Patienten unter Berücksichtigung der zusätzlich fehlenden Patientendaten erwies sich in dieser Studie jedoch als zu gering. Trotzdem konnte durch diese Studie ein positiver Ansatz belegt werden.

Die regelmäßigen Untersuchungen in kurzen Zeitintervallen und die Befunde, die einen signifikanten Nutzen bei jeder Untersuchung zeigten, heben die Zuverlässigkeit der verwendeten Methode hervor.

Die Ergebnisse dieser Studie, die einen Erhalt des zentralen Gesichtsfeldes verdeutlichen, untermauern im allgemeinen die Ergebnisse der TAP - Studie, bei der sich für die Sehschärfe ein klarer Vorteil für die mit PDT behandelten Augen im Gegensatz zu den mit Placebo behandelten Augen ergab. Die Netzhautsensitivität wurde durch die Behandlung nicht beeinflusst, da weder absolute noch relative Defekte im dritten Monat nach der ersten Behandlung an Größe zunahmen, obwohl das Behandlungsareal wesentlich größer war als der vorherrschende funktionelle Defekt. Die Skotome vergrößerten sich dann langsam unter Therapie bis zum 12. Monat, aber der funktionelle Defekt blieb kleiner als die initiale CNV - Läsionsfläche. Dadurch vermieden die Patienten nicht nur den unmittelbaren Visusverlust durch die Photokoagulation, sondern bewahrten auch auf längere Sicht ein verbessertes Gesichtsfeld. Der Zusammenhang zwischen klinischen und angiographischen Merkmalen zeigte, dass absolute Skotome initial im Bereich der klassischen CNV lokalisiert waren. Übereinstimmend mit Beobachtungen von Tezel et al. (**84**) befanden sich die absoluten Defekte dann im weiteren Verlauf in Bereichen, die eine subretinale Fibrosierung aufwiesen. Da CNV histologisch zum größten Teil aus fibrösem Material besteht, welches durch die PDT nicht eliminiert werden kann, aber sich unter Therapie noch stärker verfestigt, scheint eine subretinale Fibrosierung ein Indikator für eine Photorezeptordegeneration zu sein (**28**). In Anlehnung an diesen begrenzenden Faktor könnten alternative, nicht invasive Therapieverfahren angewendet werden, wie zum Beispiel die antiangiogenetische Therapie. Diese Therapieform beeinflusst hauptsächlich die Permeabilität und nicht die Läsionsgröße sowie die fortschreitende Fibrosierung. Eine kontinuierliche Schrumpfung der fibrotischen Narbe und das Auflösen der Leckage führte letztendlich zu einem bleibenden funktionellen Defekt, welcher in der Verteporfingruppe nur 2,3 mal größer war (Skotomgrößendifferenz in der Verteporfingruppe zwischen Zeitpunkt 0 Monate und Zeitpunkt 24 Monate von 5,54 mm^2) als zum Zeitpunkt der Anfangsuntersuchung. In der Placebogruppe hingegen waren absolute Skotome

nach 24 Monaten 4 mal größer (Skotomgrößendifferenz in der Placebogruppe zwischen Zeitpunkt 0 Monate und Zeitpunkt 24 Monate von 18,6 mm^2) waren als anfänglich.
Der größere Defekt in der Netzhautsensitivität, gemessen als absoluter Defekt bei einer Stimulusintensität von 100 %, ist verantwortlich für den Verlust der zentralen Fixation. Eine genaue Analyse des Fixationsverhaltens in derselben Studie konnte zeigen, dass die photodynamische Therapie mit Verteporfin den Verlust der zentralen Fixation bei Patienten mit subfovealen choroidalen Neovaskularisationen zwar nicht verhindern kann, aber trotzdem einen signifikant stabilisierenden Einfluss auf die Entwicklung des Fixationsareals besitzt. So konnte man beobachten, dass das bevorzugte Fixationsareal in der Verteporfinguppe mit gemessenen 2,4 mm^2 im 24. Monat signifikant kleiner, das heißt besser erhalten war, als in der Placebogruppe, in welcher die Fixationspunkte sich über einen durchschnittlichen Bereich von 9,6 mm^2 verteilten (**18**).

Relative Skotome, das heißt eine Netzhautsensitivität mit einer geringen Stimulusintensität (50 %), scheinen eine Photorezeptordysfunktion wiederzuspiegeln, welche durch intra- und subretinale Flüssigkeit verursacht ist. Somit waren relative Defekte initial auch in Bereichen lokalisiert, die angiographisch intensive Leckagen aufwiesen. Während ausgedehnte Leckagen sich bis zum 6. - 9. Monat auflösten, blieben relative Skotome klein. Nach mehreren zusätzlichen Behandlungen konnte jedoch wieder eine Vergrößerung des relativen funktionellen Defektes beobachtet werden. Der Grund für die Ausweitung des Defektes lag nicht in einer Leckage, da über 18 Monate hinaus keine relevante Exsudation beobachtet werden konnte. Trotzdem zeigten Bereiche mit relativem funktionellem Verlust Übereinstimmungen mit klinisch nachweisbarer chorioretinaler Atrophie.
Die geeignete Anzahl von Nachbehandlungen wird immer noch kontrovers diskutiert. Obwohl die Sehschärfe über 6 Monate hinaus stabil blieb und die Leckage geringer wurde, werden vom TAP - Studienprotokoll zusätzliche Behandlungen empfohlen. Klinische Studien (**75)** , welche den Einfluss der photodynamischen Therapie auf vaskuläre Strukturen des menschlichen Auges untersuchten, dokumentierten unter Verwendung der Indocyaninangiographie eine erhebliche Hypofluoreszenz des angrenzenden Choroids weit über das lichtexponierte Areal hinaus. Andere Studien (**36**) bewiesen, dass diese choroidale Hypofluoreszenz histologisch mit einem

vaskulären Endothelschaden mit nachfolgender Thrombose der physiologischen Choriocapillaris übereinstimmte. In mehreren experimentellen Studien wies man auf eine durch Verteporfinbehandlung verursachte Thrombose und Atrophie des normalen Choroids hin, die sich in Abhängigkeit von der Verteporfin- und Lichtdosis feststellen ließ (**76**). Die These, dass relative Skotome die Folge einer PDT - induzierten Atrophie der Choriokapillaris sein könnten wird durch die Beobachtung bekräftigt, dass sowohl die Größe der relativen Skotome als auch das durchschnittliche Areal der choroidalen Hypofluoreszenz identisch ist mit der durchschnittlichen Größe des verwendeten Behandlungsareals in der gleichen Behandlungsgruppe (**94**). Dementsprechend wurden visuelle Störungen einschließlich subjektiven Berichten von Gesichtsfelddefekten bei mit Verteporfin behandelten Patienten häufiger beobachtet (29,2 %) als bei mit Placebo behandelten Patienten (18,1 %) (**89**). Auf dem Boden der erhobenen Daten der Skotometrie scheinen kleinere Läsionen mit einem weniger ausgedehnten Schaden der choroidalen Gefäßstruktur verbunden zu sein. Eine genaue Analyse von Größe und Zusammensetzung der Läsion sowie der Sehschärfe ließen den Schluss zu, dass die Größe der Läsion ein größerer prädiktiver Faktor für das Ausmaß der Therapienutzens darstellt als die Zusammensetzung der Läsion oder die Sehschärfe (**17**).

4.2 Stellenwert der PDT - Behandlung gegenüber anderen Therapiemethoden

Um den therapeutischen Behandlungseffekt der PDT - Behandlung mit anderen bisherigen Therapieverfahren vergleichen zu können, sollen Vor - und Nachteile der gängigen Verfahren diskutiert werden.

4.2.1 Laserkoagulation

Die Laserkoagulation zählt derzeit zu den etabliertesten Methoden zur Behandlung choroidaler Neovaskularisationen. Erst die MPS - Group (Macula Photocoagulation Study Group) machte es sich zum Ziel, die Vorteile einer Laserbehandlung zu erforschen und publizierte 1982 die ersten Ergebnisse. Klassische Indikation für eine

Laserkoagulation sind gut abgrenzbare extrafoveale und juxtafoveale Neovaskularisationen mit einem Abstand zur Foveola von mehr als 200 µm sowie die Behandlung von Rezidiven (**67**). Die MPS - Group berichtete zudem über einen therapeutischen Nutzen der Photokoagulation für subfoveale CNV. Dort ließ sich jedoch nach Behandlung der subfovealen CNV permanent eine Schädigung der aufliegenden neurosensorischen Netzhaut sowie der unterliegenden choroidalen Zirkulation beobachten, was dann in einer signifikanten Reduzierung des zentralen Sehens resultierte (**47**). Als ungünstig in der Behandlung erwiesen sich fluoreszenzangiographisch nachweisbare okkulte Membranen, für die bisher noch kein Vorteil einer Photokoagulation gezeigt werden konnte (**80**). Als Nachteile einer Photokoagulation stellten sich die unmittelbare signifikante Visusverschlechterung sowie die relativ hohe Rezidivrate von über 50 % gerade im ersten Jahr nach der Behandlung heraus. Ein weiterer wichtiger Nachteil liegt darin, dass die Methode der Photokoagulation wenig selektiv ist - neben dem erwünschten Verschluss der Neovaskularisationen werden häufig auch Photorezeptoren zerstört. Dieses vermindert den Visus durch Entstehung neuer zentraler Skotome noch zusätzlich. Langfristig dagegen kann die Laserkoagulation zu einer Stabilisierung des Sehvermögens führen.

4.2.2 Strahlentherapie

Das Konzept der Strahlentherapie beruht auf der hohen Strahlensensibilität proliferierender Endothelzellen (**38**). Dieses ermöglicht einen selektiven Therapiezugang. Verschiedene Pilotstudien untersuchten den therapeutischen Nutzen einer Strahlentherapie bei der Behandlung von choroidalen Neovaskularisationen. Chakravarty et al. (**12**) (1994) erzielten mit ihrer Strahlentherapie in 78 % und 63 % der Patienten 6 und 12 Monate nach Behandlung ein Gleichbleiben oder eine Verbesserung der Sehschärfe. Bergink et al. (1994) (**5**) dagegen konnten bei ihrem Bestrahlungsversuch mit variierenden Dosen von 8 - 24 Gy lediglich eine Wachstumsverlangsamung der CNV – Membran, aber keine Regression der Membran bei der Mehrzahl der behandelten Patienten feststellen. Obwohl bei dieser Studie keine Nebenwirkungen beobachtet wurden, bestand weiterhin das Problem angrenzende, vor allem okuläre Strukturen, mitzubestrahlen

und so das Risiko einer Entwicklung eines Kataraktes, einer Strahlenretinopathie sowie einer Optikusneuropathie deutlich zu erhöhen. Dieses Risiko ist auch trotz fortgeschrittener technischer Möglichkeiten, wie einer linsenaussparenden Bestrahlungstechnik unvermeidlich. Ein weiterer Nachteil liegt in der nur langsamen über Monate dauernden Regression der CNV bei Ansprechen auf die Bestrahlung. Eine sich gegenseitig ergänzende therapeutische Kombination einer Strahlentherapie mit der photodynamischen Therapie wäre denkbar. Beide Verfahren zeichnen sich durch ihre besondere Selektivität und einer damit guten therapeutischen Steuerbarkeit aus.

4.2.3 Makulachirurgie

Die chirurgische Entfernung der choroidalen neovaskulären Membran zählt zu den invasivsten aller therapeutischen Verfahren. Die Exzision der CNV stellte eine therapeutische Alternative zur Laserkoagulation dar, da sie theoretisch einen Erhalt der normalen Makulastruktur und Makulafunktion gewährleistete. In den letzten histopathologischen Untersuchungen (**88**) ließ sich jedoch beobachten, dass ein Schaden des retinalen Pigmentepithels (RPE), der durch den chirurgischen Eingriff entstand, zu einer Atrophie der Choriokapillaris führte , was dann in einem Verlust der Netzhautfunktion und in einer schlechteren Sehschärfe resultierte. In der Studie von Tsujikawa et al. (**88**) ließ sich nach Exzision der Membran keine Verbesserung der Netzhautsensitivität bei der Mehrheit der behandelten Patienten feststellen. In einigen wenigen Fällen jedoch verbesserte sich die Sehschärfe nach Exzision der CNV signifikant (**59; 81; 68**). Thomas et al. (**85**) berichteten über eine Sehschärfe von 20/100 oder besser bei 12 % der Patienten mit AMRD in einer durchschnittlichen Nachbeobachtungszeit von 15 Monaten. Der Grund für diesen Erhalt der Netzhautsensitivität ist nicht geklärt. Dabei erwies sich gerade die Lokalisation der CNV als besonders wichtig, da die Netzhautfunktion im Bereich der entfernten CNV in den meisten Fällen geschädigt wurde. Trotz technischer Durchführbarkeit der Operation zeigten weitere Pilotstudien (**4**; **86**) nur mäßige Erfolge. So hatten 86 - 100% aller Patienten nach 3 - 6 Monaten einen Visus von 0,1 oder schlechter. Trotzdem empfanden viele der behandelten Patienten subjektiv eine Besserung des Sehvermögens. Häufigste und schwerwiegendste Komplikationen waren die

persistierende oder rezidivierende Neovaskularisation in 36 % der Fälle, gefolgt von Makulaforamen (20 %) und subretinalen Blutungen (20 %). Neben diesen Komplikationen bestand zudem die Gefahr einer retinalen Ablatio.

4.3 Rolle der Mikroperimetrie bei PDT

Das Spektrum an angewandten Strategien, die Netzhautfunktion nach vorangegangener photodynamischer Therapie sowie nach alternativen Therapieverfahren zu bewerten, ist bisher sehr begrenzt. Neben der Dokumentation der zentralen Sehschärfe mittels des ETDRS Protokolls wurde die Kontrastschärfe mit Hilfe der Pelly – Robson - Karte bestimmt (**69**). In der TAP - Studie verloren die mit Verteporfin behandelten Patienten bis zum 24. Monat 1,3 Buchstaben, wohingegen die mit Placebo behandelten Patienten im Durchschnitt 5,4 Buchstaben verloren. Ein Verlust von 6 Buchstaben in der Kontrastschärfe entspricht einem Verlust von 15 Buchstaben in der ETDRS - Karte. Der praktische Nutzen des Erhaltes der Kontrastschärfe liegt ähnlich wie beim Erhalt des zentralen Gesichtsfeldes in einer besseren Bewältigung von Mobilität, Orientierung, visueller Rehabilitation, Fernsehen oder Lesen (**19; 69**).

Mit Hilfe der Scanning Laser Mikroperimetrie läßt sich die zentrale Netzhautfunktion geeignet quantifizieren. Die Mikroperimetrie ist eine nicht invasive Methode, Lokalisation und Größe von Defekten des zentralen Gesichtsfeldes zu dokumentieren. Sie erlaubt es somit, Aussagen über den Grad der Netzhautschädigung zu treffen. Durch funduskontrollierte Aufnahmen in Echtzeit können pathologische Veränderungen der Makula dargestellt werden. Dieses ist ein entscheidender Vorteil im Gegensatz zu herkömmlichen Verfahren wie dem Goldmann - Perimeter oder dem Amsler - Test. Diese Echtzeitaufnahmen erlauben genaue Punkt zu Punkt Korrelationen zwischen Funduspathologien und den damit verbundenen funktionellen Defekten. Dieses bedeutet, dass selbst Mikroskotome exakt erfasst werden können. Neben diesem Vorteil kann auch die Fixation geeignet kontrolliert werden. Mögliche Störfaktoren, wie zum Beispiel Augenbewegungen des Patienten durch instabile Fixation können mittels so genanntem manuellem „ fundus

tracking “ korrigiert werden, so dass der Ort des heraus perimetrierten Skotoms auch seiner tatsächlichen Lokalisation entspricht (**77**; **82**).
Ein großer Nachteil der Mikroperimetrie ist der, dass es sich um eine psychophysikalische Methode handelt. Das bedeutet, dass die Ergebnisse zum einen vom Patienten selbst (bewusst und unbewusst), zum anderen von der Gerätetechnik beeinflusst werden können. Neben diesen beiden Faktoren muss auch der subjektive Einfluss des Untersuchers auf die Ergebnisse der Mikroperimetrie berücksichtigt werden.

Die Mikroperimetrie ist ein sensitives Verfahren, welches gerade diagnostisch einen hohen Stellenwert besitzt. Sie ermöglicht es, funktionelle Wirkungen nach verschiedenen therapeutischen Verfahren zu bewerten, indem Bereiche und Ausmaß einer Netzhautschädigung oder Netzhauterholung genau skizziert bzw. bestimmt werden können.
So gab die SLO - Perimetrie nach submakulärer Chirurgie der CNV einen durchschnittlichen Anstieg von 36 % in der absoluten Skotomgröße sowie ein vollständiges Fehlen der Netzhautsensitivität im Bereich der entfernten Membran zu erkennen (**80**). Bei Patienten, die sich wegen juxtafovealer CNV einer Laserkoagulation unterzogen, deckte die Perimetrie eine Ausweitung des absoluten Skotoms in 73 % der behandelten Augen auf (**60**). Im Gegensatz dazu konnte bei mit PDT behandelten Augen unter Verwendung der Mikroperimetrie keine Vergrößerung von Skotomen - weder iatrogen verursacht noch progressiv bedingt - beobachtet werden. In einer Studie von Fujii et al. (**25**) konnte gezeigt werden, dass gerade Augen mit stabiler, zentraler Fixation, ohne Anwesenheit von Zentralskotomen sowie einer guten präoperativen Sehschärfe die besten Prognosefaktoren für eine visuelle Rehabilitation nach durchgeführter Makulatranslokation darstellten.
Die Skotometriedaten nach einer einzigen PDT - Behandlung konnten eine Auflösung der absoluten Skotome und oft auch eine Verkleinerung der Skotomgröße - und intensität aufdecken (**9**). Diese Ergebnisse implizieren, dass sich ein fortgeschrittener sensorischer retinaler Schaden nach einer einzelnen PDT - Behandlung erholen kann. Dieser Vorteil kann aber bei wiederholten Nachfolgebehandlungen verloren gehen. Histopathologische Analysen (**29**) konnten weiterhin beweisen, dass Augen mit früher CNV in 48 % intakte Photorezeptoren

aufwiesen, während Augen mit einer progressiven Vernarbung mit einem 75 – 100 % Verlust an Photorezeptoren einhergingen.

Abschließend lässt sich sagen, dass bereits im Rahmen mehrerer Studien mit Hilfe der Scanning - Laser - Mikroperimetrie ein nach PDT - Behandlung induzierter Verschluss einer Neovaskularisation ideal dargestellt werden konnte. Die Mikroperimetrie zeichnet sich als funktionsdiagnostisches Verfahren aus, welches nicht nur beispielsweise im Rahmen einer Screeninguntersuchung zur Krankheitsfrüherkennung genutzt werden kann, sondern zudem auch der Verlaufsbeobachtung vor und nach wiederholten PDT - Behandlungen dient. Daraus folgt, dass man Patienten mit (noch) nicht proliferativer altersbedingter Makuladegeneration in kurzen Zeitabständen untersuchen sollte, um eine sich entwickelnde choroidale Neovaskularisation so früh wie möglich zu diagnostizieren und dann therapeutisch rasch anzugehen (**79**). Neben diesem Aspekt muss betont werden, dass die Prognose eines Patienten mit exsudativer Makuladegeneration entscheidend davon abhängt, in welchem Stadium eine sich entwickelnde Neovaskularisation entdeckt wird.

4.4 Konsequenzen für die Weiterentwicklung

Im diesem Abschnitt sollen mögliche Aspekt einer Weiterentwicklung bzw. einer Erweiterung der photodynamischen Therapie (PDT) diskutiert werden. Außerdem soll kurz auf allgemeine Vor - und Nachteile der photodynamischen Therapie eingegangen werden.

Die Ergebnisse dieser prospektiven randomisierten Studie unter Verwendung der SLO Perimetrie können einen signifikanten Nutzen der Verteporfintherapie für den Erhalt des zentralen Gesichtsfeldes beweisen. Ein Verlust des zentralen Gesichtsfeldes erweist sich als besonders nachteilig für Aufgaben wie Lesen und Lesefähigkeit. In einer Studie von Ergun et al. (**20**) konnte bei Patienten mit subfovealen choroidalen Neovaskularisationen nachgewiesen werden, dass die Größe von absoluten Skotomen signifikant mit der Lesegeschwindigkeit korreliert. Dabei ist die Fähigkeit zu lesen in hohem Maße mit der subjektiven Lebensqualität verbunden (**34**). Bei der Behandlung von AMD Patienten mit überwiegend klassisch

choroidaler Neovaskularisation mit PDT konnte die Lesefähigkeit für mindestens 9 - 12 Monate stabilisiert werden. Darüber hinaus verbesserte sich bei Patienten mit hochgradiger Myopie die Notwendigkeit einer 3,2fachen Vergrößerung signifikant von 68 % auf 78 % (**87**). Die Charakterisierung und Dokumentation von absoluten und relativen Skotomen sowohl im Früh - als auch im Langzeitverlauf liefert wichtige Informationen über PDT - induzierte Wirkungen auf die Photorezeptorfunktion.

Die Identifizierung von lebensfähigen Photorezeptoren ist dabei grundlegend für die Auswahl des therapeutischen Verfahrens und die Bewertung des Behandlungsnutzens. Mit der Einführung von weniger invasiven Therapiemethoden wie der PDT und der antiangiogenetischen Therapie, die mit einer potentiell höheren Rate eines Photorezeptorerhaltes oder sogar Photorezeptorerholung verbunden sind, werden noch sensiblere Messverfahren als die bisherigen Sehschärfetests benötigt, um die Sehfunktion geeignet zu erfassen. In diesem Sinne wurde ein neuartiger Leseindex entdeckt, der beste Assoziationen zu verschiedenen Sehfunktionen im tagtäglichen Leben aufweisen konnte (**50**).

Ein weiterer sinnvoller Ansatzpunkt für die Weiterentwicklung der PDT besteht in einer Kombination mit anderen Behandlungsformen. Zu den Therapieformen zählen Laserkoagulation, chirurgische Therapie, Strahlentherapie und die medikamentöse Therapie.

Die etablierteste Methode zur Behandlung choroidaler Neovaskularisation ist die Laserkoagulation, die mit der PDT kombiniert werden könnte. Auf der einen Seite könnte die PDT vorbereitend angewandt werden, um so zentrale wichtige Strukturen der Retina komplett zu schonen. Auf der anderen Seite könnte es umgekehrt, nach vorangegangener PDT – Behandlung, nützlich sein, das versorgende „Feeder-Vessel“ laserkoagulatorisch sicher zu verschließen.

Auch auf operativem Wege wäre eine Kombination mit der PDT durchaus denkbar. Eine Anwendung der PDT bereits präoperativ könnte zu einer Reduktion der Membranfläche führen. Weiterhin könnte zur Behandlung eines chirurgischen Rezidives photodynamisch vorgegangen werden. Durch dieses Vorgehen könnte man einen zweiten operativen Eingriff mit höherem Komplikationsrisiko vermeiden, der gerade für die betroffenen älteren Patienten eine höhere Belastung darstellt.

Als dritte Kombination käme die Strahlentherapie in Frage. Zum einen könnte in Kombination mit der photodynamischen Therapie die applizierte lokale Strahlenbelastung gesenkt werden und zum anderen wäre es möglich, über zwei

unterschiedliche Wirkmechanismen mit geringen Behandlungsdosen die choroidalen Gefäßneubildungen besser zu eliminieren.
Als medikamentöse Therapie kommt eine Reihe von Medikamenten mit unterschiedlichen Angriffspunkten in der Pathogenese der CNV in Frage. Gute Ergebnisse konnten durch die bereits erwähnten antiangiogenetischen Stoffe wie Interferon 2a oder durch monoklonale Antikörper erzielt werden. Eine Kombination mit der PDT zeichnet sich durch die große Selektivität beider Verfahren aus. Optimal wäre eine Mischung aus selektivem Verschluss einer CNV mit photodynamischer Therapie und einer anschließenden pharmakologischen Unterbindung von Rezidiven.
Neben einer Kombination der PDT mit anderen Therapieformen besteht zudem die Möglichkeit, Behandlungsschemata der PDT auf verschiedene Weise zu variieren. Es bestünde zum einen die Möglichkeit, am Anfang häufiger und in kürzeren Intervallen zu behandeln, um so gerade in der aktiven Phase, der Progression der absoluten Skotome, entgegenzuwirken und so einen verbesserten Therapieerfolg zu erzielen. Weiterhin denkbar wäre es, die applizierte Lichtdosis des verwendeten Lasers milder zu dosieren, um so schonender zu behandeln und empfindliche benachbarte Strukturen nicht zu schädigen. Eine weitere Möglichkeit, die Wirkung der PDT zusätzlich zu potenzieren, würde sich ebenso durch eine Veränderung der Bestrahlungszeit ergeben. Die im Rahmen dieser Studie verwendete Bestrahlungszeit von 83 Sekunden könnte eventuell verlängert oder verkürzt werden. Es muss betont werden, dass die gesamten zuletzt genannten Ansätze, Behandlungsschemata der PDT leicht abzuwandeln, nicht nur weiterer Nachforschungen bedürfen, sondern auch individuelle Erfahrungswerte darstellen. Diese können im Vergleich untereinander durchaus unterschiedlich ausfallen, was eine Standardisierung des Behandlungsverfahrens deutlich erschwert.

Der wohl wichtigste Vorteil der PDT - Behandlung, welches dieses Therapieverfahren von den meisten anderen Therapieformen unterscheidet, liegt in der Selektivität der Methode. Es können gezielt choroidale Neovakularisationen (CNV) eliminiert werden, ohne benachbarte Strukturen zu zerstören. Dieses gewährleistet einen weitgehenden Erhalt der Photorezeptoren und damit des zentralen Sehens. Durch diese schonende Therapieform kann ein initialer Visusverlust, wie er regelmäßig nach einer Laserkoagulation beobachtet wird, vermieden werden. Die PDT zeichnet sich

weiterhin dadurch aus, dass sie nicht invasiv ist und keine gravierenden Nebenwirkungen aufweist. Somit lassen sich gerade ältere Patienten, die den Hauptanteil der an AMD Erkrankten darstellen, risikoarm behandeln. Die Handhabung der Technik ist zudem einfach, so dass Patienten auch ambulant behandelt werden können. Abgesehen davon kann so auch gleichzeitig ein kostenaufwendigerer stationärer Aufenthalt vermieden werden. Vorteilhaft ist außerdem die Tatsache, dass der Patient die Behandlung schmerzfrei erlebt. Weiterhin bietet die Therapieform zum einen die Möglichkeit häufig und wiederholt zu behandeln, falls ein bisheriger Therapieerfolg nicht erzielt werden konnte. Zum anderen zeigt sich, dass häufige Behandlungen oft auch notwendig sind, was einen Nachteil dieser Behandlungsform darstellt. Unter Berücksichtigung der in der Regel häufig applizierten Behandlungen wird klar, dass der Gesamtzeitaufwand dieses Therapieverfahrens hoch ist, was einen weiteren Nachteil dieser Methode darstellt.

5. Zusammenfassung

Im Rahmen dieser Arbeit wurde über einen Zeitraum von 24 Monaten die Wirkung der photodynamischen Therapie (PDT) auf das zentrale Gesichtsfeld bei Patienten mit subfovealen choroidalen Neovaskularisationen bedingt durch altersabhängige Makuladegeneration (AMD) analysiert. Angelegt als placebokontrolliertes randomisiertes Studiendesign wurden 44 Patienten einmal vor Beginn der Therapie und anschließend in 3 - monatigen Abständen bis zu 24 Monaten entweder photodynamisch mit dem Benzoporphyrinderivat Verteporfin oder mit 5 % - Dextroselösung (Placebo) behandelt. Nach geeigneter mikroperimetrischer Erfassung der absoluten und relativen Skotome unter Verwendung des Scanning Laser Ophthalmoskops (SLO) wurden die mittleren Skotomgrößen, gemessen in mm^2, in beiden Therapiegruppen miteinander verglichen.

Die Auswertung der Ergebnisse ergab, dass der Nutzen der photodynamischen Therapie im Sinne einer Reduktion von zentralen Defekten signifikant ist. Insgesamt konnte ein statistisch signifikanter Unterschied der absoluten Skotomgröße zwischen beiden Gruppen ermittelt werden ($p < 0{,}001$). Patienten, die mit Verteporfin behandelt wurden, zeigten im Gegensatz zur Placebogruppe nach jedem Untersuchungszeitpunkt (zwischen 3 und 24 Monaten) kleinere Skotome. In der Placebogruppe stieg die Skotomgröße fortschreitend an und zeigte damit keine rückläufige Entwicklung. Aufgrund der geringen Anzahl an Patienten mit relativen Skotomen konnte eine statistische Signifikanz mit den erhobenen Daten nicht nachgewiesen werden. Trotzdem konnte ein tendenziell ähnlicher Skotomgrößenverlauf wie bei den absoluten Skotomen auch bei den relativen Skotomen dokumentiert werden.

Die photodynamische Therapie ist ein selektives Verfahren, bei welchem ein intravenös applizierter Farbstoff (Verteporfin) sich im neovaskulären Gewebe anreichert und anschließend mit einer thermisch nicht wirksamen Lichtquelle gezielt bestrahlt wird. Folge ist ein thrombotischer Verschluss der makulären Läsion, ohne benachbarte Photorezeptoren zu schädigen. Dies konnte mittels der Scanning – Laser - Mikroperimetrie nachgewiesen werden.

In Zukunft sollten die guten diagnostischen Möglichkeiten der Mikroperimetrie, die es dem Untersucher erlauben, die Funktion der Netzhaut, im Besonderen die Funktion der Makula, geeignet zu beurteilen, dazu dienen, durch verbesserte Therapieoptionen und Optimierung von Behandlungsstrategien die

Lebensbedingungen und die Lebensqualität der wachsenden Zahl der Patienten, die von einer neovaskulären AMD betroffen sind, zu verbessern.

6. Literatuverzeichnis

1 Algvere PV, Berglin L, Gouras P, Sheng Y, Kopp ED (1997): Transplantation of RPE in age - related macular degeneration: observations in disciform lesions and dry RPE atrophy. Graefe´s Arch Clin Exp Ophthalmol 235: 149 - 158

2 Aveline B., Hasan T., Redmond R. (1994): Photophysical and photosensitizing properties of benzoporphyrin derivative monoacid ring A (BPD - MA). Photochem Photobiol 59 (3): 328 - 35

3 Barel A., Jori G., Perrien A., Rochmanchini P., Pagnan A., Bifanti S. (1986): Role of high -, low - and very low - density lipoproteins in the transport and tumour delivery of hematoporhyrin in vivo. Cancer Let 32 (2): 145 - 150

4 Berger A., Kaplan H. (1992): Clinical experience with the surgical removal of subfoveal neovascular membranes. Short-term postoperative results. Ophthalmology 99 (6): 969 - 75

5 Bergink G., Deutman A., Brock J. v.d., Daal W., Maazen R. v. d. (1994): Radiatio therapy for subfoveal choroidal membranes in age - related macular degeneration. A pilot study. Graefe´s Arch Clin Exp Ophthalmol 232 (10): 591 - 8

6 Bressler N., Bressler S., Murphy R., Fine S. (1987): Recurrent choroidal neovascularisation following successful photocoagulation in age - related macular degeneration. Doc Ophthalmol Proc Series 50: 261 - 8

7 Bruce R. (1987): Evaluation of hematoporphyrin photoradiation therapy techniques in the treatment of intraocular tumors. Lasers Surg Med; 4 (1): 59 - 64

8 Byrne C., Marshal L., Ward A., (1987): The structure of the active material in hematoporphyrin derivative. Photochem Photobiol 46 (5): 575 - 80

9 Bunse A, Elsner H, Schmidt-Erfurth U. Mikroperimetrische Dokumentation der Netzhautfunktion bei photodynamischer Therapie choroidaler Neovaskularisationen. Klin Monatsbl Augenheilkd 2000; 216: 158 - 164

10 Burns R., Feeney - Burns L. (1980): Clinico morphologic correlations of Drusen of Bruch´s membrane. Trans Am Ophthalmol Soc 78: 206 - 25

11 Castellani A., Pace G., Concioli M. (1963): Photodynamic effect of hematoporphyrin on blood circulation. J Pathol Bacteriol 86: 99 - 102

12 Chakravarthy U., Houston R., Archer D. (1993): Treatment of age - related subfoveal neovascular membranes by teletherapy: a pilot study. Br J Ophthalmol 77 (5): 265 - 73

13 Coscas G., Soubrane G.(1991): Perifoveal laser photocoagulation of subfoveal neovascular lesions in age - related macular degeneration. Results of a randomized clinical trial. Arch Ophthalmol 109 (9): 1258 - 65

14 Cruickshanks K., Hamman R., Klein R., Nomdahl D., Shetterey S. (1997): The prevalence of age - related maculopathy by geographic regions and ethnicity. The Colorado - Wisconsin Study of age-related maculopathy. Arch Ophthalmol 115 (2): 242 - 50

15 Diamond I., McDonagh A., Wilson C. et al. (1972): Photodynamic therapy for the treatment of malignant tumors. Lancet: 1175 - 7

16 Dougherty T., Potter W., Belnier D. (1989): Photodynamic therapy for the treatment of cancer: current status and advances. CRC Press, Boca Raton, Florida 15: 225 - 9

17 Effects of baseline lesion size, visual acuity and lesion composition on visual acuity change from baseline with and without verteporfin therapy in choroidal neovascularization secondary to age - related macular degeneration: TAP and VIP Report No. 1. Treatment of age - related macular degeneration with

photodynamic therapy (TAP) study group and verteporfin in photodynamic therapy (VIP) study group. Am J Ophthalmol 2003; 136 (3): 407 - 18

18 Elsner H, Schmidt-Erfurth U.: Analysis of fixation results after photodynamic therapy of subfoveal choroidal neovascularization. Ophthalmologe 2002; 99 (8): 620 - 4

19, 20 Ergun E, Maar N, Radner W et al. Scotoma size and reading speed in patients with subfoveal occult choroidal neovascularization in age - related macular degeneration. Ophthalmology 2003; 110: 65 - 69

21 Ferris FL, Fine SL, Hyman LG. Age - related macular degeneration and blindness due to neovascular maculopathy. Arch Ophthalmol 1984;102:1640 - 1642

22 Fisher R., (1987): The influence of age on some ocular basement membranes. Eye1:184 - 9

23 Flamm P. (1987): Zur Therapie der degenerativen Makulopathie mit Cosaldon A+E. Klin Monatsbl Augenheilk 190 (1): 59 - 66

24 Fung W. (1991): Interferon alpha - 2a for treatment of age - related macular degeneration. Am J Ophthalmol 112 (3): 349 - 50

25 Fujii G, de Juan E, Sumness J et al. Patient selection for macular translocation surgery using the scanning laser ophthalmoscope. Ophthalmology 2002; 109 (9): 1737 - 44

26 Gal D., McDonald P., Porter J., Simpson E. (1981): Cholesterol metabolism in cancer cells in monolayer culture. Int J Cancer 28 (3): 315 - 9

27 Gass JD. Biomicroscopic and histopathologic considerations regarding the feasibility of surgical excision of subfoveal neovascular membranes. Am J Ophthalmol 1994; 118: 285 - 298

28, 29 Ghazi NG, Jabbow NM, de la Cruz ZC, Green WR. Clinicopathologic studies of age - related macular degeneration with classic subfoveal choroidal neovascularization treated with photodynamic therapy. Retina 2001; 21: 478 - 86

30 Goldstein J., Anderson R., Brown M. (1979): Coated pits, vesicles and receptor mediated endocytosis. Nature 279: 679 - 85

31 Guyer D., Yanuzzi L., Slakter J. (1996): Classification of choroidal neovascularisation by digital indocyanine green videoangiography. Ophthalmology 103 (12): 2054 - 60

32 Hasan T. (1993): Targeting of cancer cells with molecular delivery systems. Prov Spie 1203: 1136 - 45

33 Hayes K., Lindsay S., Stephan Z., Becker D. (1989): Retinal pigment epithelium possesses both LDL and scavenger receptor activity. Invest Ophthalmol Vis Sci 30 (2): 225 - 32

34 Hazel CA, Petze KL, Armstrong RA et al. Visual function and subjective quality of life compared in subjects with acquired macular disease. Invest Ophthalmol Vis Sci 2000; 41: 1309 - 15

35 Holz F., Dorey C., Sheraidah G., Bird A. (1994): Lipofuscein fluorescence, Bruch´s membrane fluorescence and lipid deposits in aging donor eyes. Invest Ophthalmol Vis Sci 35: 1501 - 9

36 Husain D., Kramer M., Kenny AG et al.: Effects of photodynamic therapy using verteporfin on experimental choroidal neovascularization and normal retina and choroid up to 7 weeks after treatment. Invest Ophthalmol Vis Sci 1999; 40: 2322 - 31

37 Ishibashi T., Sorgente N., Patterson R., Ryan S. (1986): Pathogenesis of drusen in the primate. Invest Ophthalmol Vis Sci 27 (2): 184 - 93

38 Johnson L., Longenecker J., Fajardo L. (1982): Differential radiatio of cultured endothelial cells and smooth myocates. Anal Quant Cytol 4 (3): 188 - 98

39 Jori G., Beltramini M., Reddi E., Pagnan A., Tomio L., Tsanov T. (1984): Evidence for a major role of plasma lipoproteins as hematoporphyrin carriers in vivo. Cancer Let 24 (3): 291 - 7

40 Kanski J., Lehrbuch der klinischen Ophthalmologie, 2. Auflage. Thieme, Stuttgart, New York (1996): 373 - 382

41 Klaver CCW, Wolfs RCW, Vingerling JR et al.: Age - specific prevalence and causes of blindness and visual impairment in an older population. The Rotterdam Study. Arch Ophthalmol 1998; 116: 653 - 8

42 Klein R., Klein B., Jensen S., Meurer S. (1997): The five year incidence and progress of age - related maculopathy. The Beaver Dam Eye Study. Ophthalmol 104 (1): 7 - 21
Klein R., Klein B., Linton K. (1992): Prevalence of age - related maculopathy . The Beaver Dam Eye Study.Ophthalmol 99 (6): 933 - 43

43 Krammer B. Vacular effects of photodynamic therapy. Anticancer Res 2001 Nov - Dec; 21(6B): 4271 - 7

44 Leibowitz H., Krueger D., Maunder L. et al. (1980): The Framingham Eye Study. An ophthalmological and epidemiological study of cataract, glaucoma, diabetic retinopathy, macular degeneration and visual acuity in general population of 2631 adults, 1973 - 1977. Surv Ophthalmol 24: 428 - 457

45 Lipson R., Baldes E., Olsen A. (1964): Further evaluation of the use of hematoporphyrin derivate as a new aid for endoscopic detection of malignant disease. Dis Chest 46: 676 - 9

46 Lui H., Kollias N., Wimberly J., Hruza L., Anderson R. (1993): Photodynamic therapy of malignant skin tumors with BPD - MA. Laser Dermatol Plast Surg 1876: 37 - 42

47 Macular Photocoagulation Study Group. Laser Photocoagulation of subfoveal recurrent neovascular lesions in age - related macular degeneration: results of a randomized clinical trial. Arch Ophthalmol 1991; 109: 1232 - 1241

48 Matsumoto M., Miki T., Obana A., Shiraki K., Sakamoto T. (1993): Choroidal damage in dye enhanced photocoagulation. Laser and Light in Ophthalmol 5: 157 - 65

49 Mc Carty CA, Nanjau MB, Taylor HR. Vision impairment predicts 5 year mortality. Br J Ophthalmol 2001; 85: 322 - 6

50 Mc Clure ME, Hart PM, Jackson AJ et al. Macular degeneration: do conventional measurements of impaired visual function equate with visual disability? Br J Ophthalmol 2000; 84: 244 - 50.

51 Miller J., Shima D., Tolentino M. et al. (1996): Inhibition of VEGF prevents ocular neovascularisation in monkey model. Arch Ophthalmol 114 (1): 66 - 71

52 Moore D., Hussain A., Marshall J. (1995): Age - related variation in hydraulic conductivity of Bruch´s membrane. Invest Ophthalmol Vis Sci 36 (7): 1290 - 7

53 Moorfield Macular Study Group (1982): Treatment of senile disciform macular degeneration: a single - blind randomized trial by argon laser photocoagulation. Br J Ophthalmol 66: 745 - 48

54 Munoz B, West SK, Rubin GS et al.: Causes of blindness and visual impairment in a population of older Americans: the Salisbury Eye Evaluation Study. Arch Ophthalmol 2000; 118: 819 - 25

55 Murphree A., Cote M., Gomer C. (1987): The evolution of photodynamic therapy in the treatment of intraocular tumors. Photochem Photobiol 46 (5): 919 - 23

56 Nasemann, J.E.: Scanning – Laser - Ophthalmoskopie. Prinzip und klinische Anwendung. Augenärztliche Fortbildung 14 (1991): 14 - 19

57 Olver J., Pauleikhoff D., Bird D.(1990): Morphometric analysis of age changes in the choriocapillaris. Invest Ophthalmol Vis Sci 31: 47 - 53

58 Organisciak D., Wang H., Li Z., Tso M. (1985): The protective effect of ascorbate in retinal light damage of rats. Invest Ophthalmol Vis Sci 26 (11): 1580 - 8

59 Ormerod LD, Puklin JE, Frank RN. Long - term outcomes after the surgical removal of advanced neovascular membranes in age - related macular degeneration. Ophthalmology 1994; 101: 1201 - 1210

60 Oshima Y, Harino S, Tano Y. Scanning laser ophthalmoscope microperimetric assessment in patients with successful laser treatment for juxtafoveal choroidal neovascularization. Retina 1998; 18: 109 - 17

61 Pauleikhoff D., Knebel C., Peuse M., Schenk M., Wessing A. (1996): Die fluoreszenzangiographische Differenzierung der altersabhängigen Makuladegeneration. Studie zu Häufigkeit koagulativ behandelbarer Läsionen. Klin Mb1 Augenheilk 209 (5): 309 - 14

62 Pauleikhoff D., Zuels S., Sheraidah G., Bird A. (1992): Correlation between biochemical composition and fluorescein binding of deposits in Bruch´s membrane. Ophthalmology 99 (10): 1548 - 53

63 Pe´er J., Shweiki D., Itin A. et al. (1995): Hypoxia - induced expression of vascular endothelial growth factor by retinal cells is a common factor in neovascularising ocular diseases. Lab Invest 72 (6): 638 - 45

64 Photodynamic therapy of subfoveal choroidal neovascularization in age - related macular degeneration with verteporfin: one - year results of 2 randomized clinical trials-TAP report 1. Treatment of Age - related Macular degeneration with photodynamic therapy (TAP) Study Group. Arch Ophthalmol 1999; 117:1329 - 45

65 Photodynamic therapy of subfoveal choroidal neovascularization in age - related macular degeneration with verteporfin: two - year results of 2 randomized clinical trials - TAP report 2. Treatment of Age - related Macular degeneration with photodynamic therapy (TAP) Study Group. Arch Ophthalmol 2001;119: 198 - 207

66 Richter A., Cerutti - Sola S., Sternberg E., Dolphin D., Levy J. (1990): Biodistribution of tritated benzoporphyrin derivate, a new potent photosensitizer in normal and tumorbearing mice. Photochem Photobiol B5 (2): 231 - 44

67 Roider J., Laqua H., Laserkoagulation der altersabhängigen, feuchten Makuladegeneration, Klin Monatsbl Augenheilkd 1995; 206: 428 - 437

68 Rosa RH, Thomas MA, Green R. Clinicopathologic correlation of submacular membranectomy with retention of good vision in a patient with age - related macular degeneration. Arch Ophthalmol 1996; 114: 480 - 487

69 Rubin GS, Bandeen - Rocke K, Huang GH et al. The association of multiple visual impairments with self-reported visual disability: SEE project. Invest Ophthalmol Vis Sci 2001; 64 - 72

70 Rubin GS, Bressler NM and the Treatment of age - related macular degeneration with photodynamic therapy (TAP) study group. Effects of verteporfin therapy on contrast sensitivity: results from the treatment of age - related macular degeneration with photodynamic therapy (TAP) investigation-TAP report 4, Retina 2002, 22 (5): 536 - 44

71 Rudling M, Angeli B, Peterson C, Collind V. (1990): Low lipoprotein receptor activity in human intercranial tumors and its relation to the cholesterol requirement. Cancer Res 50 (3): 483 - 7

72 Sachsenweger M, Klauß V, Nasemann J. (2003), Duale Reihe der Augenheilkunde, 2. Auflage, 318 - 319

73 Schlotzer - Schrehardt U, Viestenz A, Naumann GO, Laqua H, Michels S, Schmidt-Erfurth U. Dose - related structural effects of photodynamic therapy on choroidal and retinal structures of human eyes. Arch Ophthalmol 2002; 240 (9): 748 - 57

74 Schmidt - Erfurth U., Hasan T., Gragoudas E., Michaud N., Flotte T., Birngruber R. (1994): Vascular targeting in photodynamic occlusion of subretinal vessels. Ophthalmology 101 (12): 1953 - 61

75 Schmidt - Erfurth U., Michels S., Barbazetto I., Laqua H.: Photodynamic effects on choroidal neovascularization and physiological choroid. Invest Ophthalmol Vis Sci 2002; 43: 830 - 41

76 Schmidt - Erfurth U.,Schlötzer - Schrehardt U., Vistenz A et al.: Histopathological changes following photodynamic therapy in human eyes. Arch Ophthalmol 2002; 120: 835 - 44

77 Schneider U, Türmer KH, Inhoffen W, Kreisig I. Funduskontrollierte Mikroperimetrie mit dem Scanning – Laser - Ophthalmoskop bei Makulaerkrankungen. Klin Monatsbl Augenheilkd 203, 1993; 212 - 218

78 Sheraidah G., Steinmetz R., Maguire J., Pauleikhoff D., Marshall J., Bird A. (1993): Correlation between lipids extracted from Bruch´s membrane and age. Ophthalmology 100 (1): 47 – 51

79 Singerman LJ. Important points in management of patients with choroidal neovascularization. Ophthalmology 1985; 92: 610 - 614.

80 Soubrane G., Coscas G., Francais C, Koenig F.: Occult subretinal new vessels in age - related macular degeneration. Natural History and early treatment. Ophthalmology 1990; 97(5): 649 - 657

81 Star W., Marinissen J., Berg-Block A. v. d., Reinhold H. (1986): Destruction of mammary tumor and normal tissue microcirculation by hematoporphyrin derivative photoradiation observed in vivo in sandwich observation chambers. Cancer Research 46 (5): 2532 - 40

82 Sunness JS, Schuchard RA, Shen N, Rubin GS, Dagnelie G, Haselwood DM. Landmark - driven fundus perimetry using the scanning laser ophthalmoscope. Invest Ophthalmol Vis Sci 36, 1995; 1863 - 1874

83 Takahashi M., Taniguchi Z., Matsuda N. et al. (1995): Radiation therapy for choroidal neovascularisation. Invest Ophthalmol Vis Sci 36: 224 - 8

84 Tezel T, Del Priore L., Flowers B et al. Correlation between scanning laser ophthalmoscope, microperimetry and anatomic abnormalities in patients with subfoveal neovascularization. Ophthalmology 1996; 103: 1829 - 36

85 Thomas MA, Dickinson JD, Melberg NS, Ibanez HE, Dhaliwhal RS. Visual results after surgical removal of subfoveal choroidal neovascular membranes. Ophthalmology 1994; 101: 1384 - 1396

86 Thomas M., Grand M., Williams D., Lee C., Pesin S., Lowe M. (1992): Surgical management of subfoveal choroidal neovascularisation. Ophthalmology 99 (6): 952 - 68

87 Thölen AM, Bernasconi PP, Fierz AB, Messmer EP. Reading ability after photodynamic therapy (PDT) for age - related macular degeneration (AMD) and for high myopia. Ophthalmologe 2003; 100: 28 - 32

88 Tsujikawa M, Tsujikawa K, Lewis J, Tano Y: Change in retinal sensitivity due to excision of choroidal neovascularization and its influence on visual acuity outcome. Retina 1999; 19: 135 - 40

89 Azas M, Benchabourne M, Blinder KJ et al., Verteporfin Therapy of subfoveal choroidal neovascularization in age - related macular degeneration: Meta - analysis of two-year safety results including vision in three randomized clinical trials - TAP investigation and VIP trial safety report. Treatment of age - related macular degeneration with photodynamic therapy (TAP), Report No. 4, Retina 2004; 24 (1): 1 - 12

90 Verteporfin therapy for subfoveal choroidal neovascularization in age - related macular degeneration: Treatment of Age - related Macular degeneration with Photodynamic Therapy, (TAP) Study Group. Arch Ophthalmol 2002; 120:1307 - 1314

91 Vingerling J., Dielemans I., Hofman A. et al (1995): The prevalence of age - related macular degeneration in the Rotterdam Study. Ophthalmology 102 (2): 205 - 10

92 Wang JJ, Mitchell P, Smith W et al.: Impact of visual impairment on use of community support services by elderly persons: the Blue Mountains Eye Study. Invest Ophthalmol Vis Sci 1999; 40: 12 - 9

93 Weber B., Vogt G., Pruett R. et al (1994): Mutations in the tissue inhibitor of metalloproteinase-3 (TIMP - 3) in patients with Sorsby´s fundus dystophy. Nat Genet 8 (4): 352 - 6

94 Zacks DN, Ezra E, Terada Y et al.: Verteporfin photodynamic therapy in the rat model of choroidal neovascularization. Angiographic and histologic characterization. Invest Ophthalmol Vis Sci 2002;43: 2384 - 91

95 Zahler G., Poh M., Fitz P. et al. (1977): Induction of drug photosensitization in man after parenteral exposure to hematoporphyrin. Arch Dermarology 116: 1392 - 9

96 Morse L., Sidikaro Y., Terrell J. (1989): Retinal pigment epithelium promotes proliferation of choroidal microvessel endothelium in vitro. Invest Ophthalmol Vis Sci 27: 1659 - 63

97 Kvanta A. Algevere P., Berglin L., Seregrad S. (1996): Subfoveal fibrovascular membranes in age .- related macular degeneration express vascular endothelial growth factor. IOVS 37 (9): 1929 - 34

98 Sautter H., Utermann D. (1973): Gesichtspunkte zur Behandlung der degenerativen senilen Makulaaffektionen. Ber Dt Ophthalmol ges 573 - 85

7. Anhang

Abbildungsverzeichnis:

Abbildung 1 : Anatomie der Makula 2
Abbildung 2 : Querschnitt der Fovea 3
Abbildung 3 : Drusen 6
Abbildung 4 : Exsudative AMD 8
Abbildung 5: Fluoreszenzangiogramm einer Abhebung des RPE 9
Abbildung 6: Aufbau des Scanning – Laser - Ophthalmoskops (SLO) 22
Abbildung 7: Die konfokale Aufnahme 23
Abbildung 8: Pupilleneinteilung bei der Funduskamera und beim SLO 24
Abbildung 9: Entstehung von direktem und indirekt gestreutem Licht bei Auftreffen eines Laserstrahls auf die Retina 25
Abbildung 10: Stimulusintensitäten und ihre Buchstabenkodierung 26
Abbildung 11: PDT - Screening (Größenabnahme des absoluten Skotoms) 31
Abbildung 12: PDT - Untersuchung nach 3 Monaten 31
Abbildung 13: PDT - Untersuchung nach 6 Monaten 32
Abbildung 14: PDT - Untersuchung nach 12 Monaten 33
Abbildung 15: PDT - Untersuchung nach 24 Monaten 33
Abbildung 16: PDT - Screening (Größenabnahme des relativen Skotoms) 34
Abbildung 17: PDT - Untersuchung nach 3 Monaten 35
Abbildung 18: PDT - Untersuchung nach 6 Monaten 35
Abbildung 19: PDT - Untersuchung nach 12 Monaten 36
Abbildung 20: PDT - Untersuchung nach 24 Monaten 37
Abbildung 21: PDT - Screening (Größenzunahme des absoluten Skotoms) 37
Abbildung 22: PDT - Untersuchung nach 3 Monaten 38
Abbildung 23: PDT - Untersuchung nach 6 Monaten 38
Abbildung 24: PDT - Untersuchung nach 12 Monaten 39
Abbildung 25: PDT - Untersuchung nach 24 Monaten 40
Abbildung 26: PDT - Screening (Größenzunahme des absoluten Skotoms) 41
Abbildung 27: PDT - Untersuchung nach 3 Monaten 41
Abbildung 28: PDT - Untersuchung nach 6 Monaten 42
Abbildung 29: PDT - Untersuchung nach 12 Monaten 42

Abbildung 30: PDT - Untersuchung nach 24 Monaten 43
Abbildung 31: PDT - Screening (Größenzunahme des relativen Skotoms) 44
Abbildung 32: PDT - Untersuchung nach 3 Monaten 44
Abbildung 33: PDT - Untersuchung nach 6 Monaten 45
Abbildung 34: PDT - Untersuchung nach 12 Monaten 45
Abbildung 35: PDT - Untersuchung nach 24 Monaten 46

8. Danksagung

Hiermit danke ich ganz besonders meiner Doktormutter Frau Prof. U. Schmidt - Erfurth für das Bereitstellen des Promotionsthemas, für die stetige vertrauensvolle Zusammenarbeit sowie die hervorragende Betreuung.

Weiterhin möchte ich mich bei Frau Dipl.-Stat. Dahmen aus dem Institut für Medizinische Biometrie und Statistik (IMBS) der Universität zu Lübeck (Direktor: Prof. A. Ziegler) für ihre wertvolle Unterstützung bei der statistischen Auswertung bedanken.

9. Lebenslauf

Name: Naim Terai
Geburtsdatum: 07.06.1977
Geburtsort: Duisburg
Eltern: Ramla Terai
Dr. med. Hatimali Terai

Schulbildung: Grundschule Gelsenkirchen, 1983 - 1987
Riesener Gymnasium, Gladbeck, 1987 - 1996
Abitur, Gladbeck, Mai 1996

Hochschulbildung: Studium der Medizin, 1997/1998 - Dezember 2004
Universität zu Lübeck
Physikum, März 2000
1. Staatsexamen, März 2001
2. Staatsexamen, März 2003
3. Staatsexamen, Dezember 2004

Praktisches Jahr: Innere Medizin: - Universität zu Lübeck, Prof. Dr. med. Fehm

Chirurgie: - New York Downtown Hospital, Prof. Dr. med. Hecht, USA
- Universität zu Lübeck, Prof. Dr. med. Mailänder

Augenheilkunde: - Inselspital Bern, Prof. Dr. med. Körner, Schweiz
- Universität zu Lübeck, Prof. Dr. med. Laqua