Aus der Klinik für Kinderchirurgie
der Universität zu Lübeck
Direktor: PD Dr. med. L. Wünsch

Intestinale Dysganglionosen - Intestinale Neuronale Dysplasie Typ B (IND B) und Hypoganglionose mit/ohne assoziierten Morbus Hirschsprung - und deren Nachreifungsmöglichkeit im Kindesalter

Inauguraldissertation
zur
Erlangung der Doktorwürde
der Universität zu Lübeck
- Aus der Medizinischen Fakultät -

Vorgelegt von
Katharina Beuster
aus Lübeck

Lübeck 2010

1. Berichterstatter: Prof. Dr. med. W. Sigge

2. Berichterstatter/Berichterstatterin: Prof. Dr. med. A. Gebert

Tag der mündlichen Prüfung: 04.11.2010

Zum Druck genehmigt. Lübeck, den 04.11.2010

Inhaltsverzeichnis

Inhaltsverzeichnis i

Abkürzungsverzeichnis iii

1 Einleitung und Fragestellung 1

2 Innervationsstörungen des Gastrointestinaltraktes 4

2.1 Morphologische Fehlbildungen des ENS 4
2.1.1 Die Aganglionose 4
2.1.1.1 Aganglionose und Übergangszone 8
2.1.2 Non-aganglionäre Innervationsstörungen 15
2.1.2.1 Die Hypoganglionose 16
2.1.2.2 Die intestinale neuronale Dysplasie Typ B (IND B) 20
2.1.2.3 Ganglien-Heterotopien 25
2.1.2.4 Ganglienzellunreife 26
2.2 Die Pathogenese der Innervationsstörungen des Gastrointestinaltraktes 27
2.3 Das enterische Nervensystem 29
2.3.1 Ganglionäre Plexus 30
2.3.1.1 Plexus myentericus (Auerbach) 30
2.3.1.2 Plexus submucosus (Meissner und Schabadasch) 30
2.3.1.3 Interstitielle Cajal-Zellen 31
2.3.2 Aganglionäre Plexus 32
2.3.2.1 Plexus muscularis 32
2.3.2.2 Plexus mucosus 32
2.4 Die klinische Relevanz intestinaler Innervationsstörungen 33
2.5 Möglichkeiten der Diagnostik und Therapie 36
2.5.1 Die histopathologische Diagnostik intestinaler Innervationsstörungen 36
2.5.1.1 Die Entnahme von Rektum-Stufenbiopsien 37
2.5.1.2 Die Entnahme von Kolon-Ganzwandbiopsien 38
2.5.1.3 Die Darstellung des enterischen Nervensystems mit Häutchenpräparaten (Whole-mount Technik) 39
2.5.2 Die enzymhistochemische und immunhistochemische Diagnostik intestinaler Innervationsstörungen 43
2.5.3 Apparative diagnostische Verfahren 47
2.5.3.1 Radiologische Untersuchungsverfahren 47
2.5.3.2 Die anorektale Elektromanometrie 50
2.5.4 Die Operationstechniken bei intestinalen Innervationsstörungen 52
2.5.4.1 Die tiefe anteriore Rektumresektion nach Rehbein 53
2.5.4.2 Anastomosenbougierung 54
2.5.4.3 Die partielle Sphinktermyektomie nach Lynn 55
2.5.4.4 Die Anlage einer Enterostomie/Rückverlagerung einer Enterostomie 56
2.5.5 Die konservative Behandlung intestinaler Innervationsstörungen 57

3 Material und Methode 58

3.1 Morbus Hirschsprung, Morbus Hirschsprung mit Dysganglionose, langstreckige und kurzstreckige Dysganglionose ohne Morbus Hirschsprung 58
3.2 Das klinische Erscheinungsbild der eigenen Patienten mit intestinalen Innervationsstörungen 62

3.3 Funktionsabhängige chirurgische Maßnahmen bei den untersuchten Patienten ... 65
3.4 Histopathologische Diagnostik der eigenen Patienten ... 67
3.5 Statistik ... 68

4 Ergebnisse ... 69

4.1 Ergebnisse der histopathologischen Befunde ... 69
4.1.1 Patienten mit Hypoganglionose ... 73
4.1.1.1 Nachreifung bei Patienten mit Hypoganglionose ... 74
4.1.1.2 Statistik bei Patienten mit Hypoganglionose ... 76
4.1.2 Patienten mit intestinaler neuronaler Dysplasie Typ B (IND B) ... 78
4.1.2.1 Nachreifung bei Patienten mit IND B ... 79
4.1.2.2 Statistik bei Patienten mit intestinaler neuronaler Dysplasie Typ B ... 81
4.1.3 Patienten mit isolierter Aganglionose ... 82
4.1.4 Ein Patient mit Ganglien-Unreife und fraglicher Nachreifung ... 83
4.2 Klinische Ergebnisse der chirurgischen Maßnahmen ... 83
4.2.1 Klinische Ergebnisse anhand ausgewerteter Fragebögen ... 84
4.3 Relation zwischen klinischem Bild und histopathologischem Befund ... 87
4.3.1 Relation zwischen klinischem Erscheinungsbild und histopathologischem Befund anhand ausgewerteter Fragebögen ... 90

5 Diskussion ... 92

6 Zusammenfassung ... 113

7 Literaturverzeichnis ... 115

8 Anhang ... 135

9 Danksagung ... 141

10 Lebenslauf ... 142

Abkürzungsverzeichnis

AChE	Azetylcholinesterase
Ag	Aganglionose
Ag-Hypo	Aganglionose und Hypoganglionose
Ag-IND	Aganglionose und IND B
Ag-IND-Hypo	Aganglionose und IND B und Hypoganglionose
bzw.	beziehungsweise
bzgl.	bezüglich
ca.	circa
chron.	chronisch
d. h..	das heißt
ED	Erstdiagnose
ENS	Enterisches Nervensystem
GIT	Gastrointestinaltrakt
ggf.	gegebenenfalls
ges.	gesamt
HAD	Hirschsprung`s disease allied disorders
HAIND	Hirschsprung assoziierte intestinale neuronale Dysplasie
HD	Hirschsprung`s disease
Hypo	Hypoganglionose
Hypo-IND	Hypoganglionose und IND B
IND B	Intestinale neuronale Dysplasie Typ B (IND B)
i. Z. m.	in Zusammenarbeit mit
LDH	Laktat Dehydrogenase-Reaktion
max.	maximal
mind.	mindestens
NGF	nervaler Wachstumsfaktor (neuronal growth factor)
NOS	Stickstoffmonoxid-Synthetase
NSE	Neuronen-spezifische Enolase
o. g.	oben genannt
s.	siehe
SDH	Succinat Dehydrogenase-Reaktion
sog.	so genannt
Ultra-Ag	Ultrakurzer Morbus Hirschsprung

u. a.	unter anderem
vgl.	vergleiche
VIP	vasoaktives intestinales Peptid
ZNS	Zentralnervensystem
z. B.	zum Beispiel
z. T.	zum Teil
Σ	Summe

1 Einleitung und Fragestellung

Unter dem Begriff „Morbus Hirschsprung und intestinale Innervationsstörungen des Gastrointestinaltraktes“ sind Krankheitsbilder zusammengefasst, deren Ursachen in einer Anlagestörung des enterischen Nervensystems während der Embryonalentwicklung begründet sind. Der Morbus Hirschsprung und die bekannten enterischen Innervationsstörungen werden aufgrund ihrer Pathogenese, der Abstammung von der Neuralleiste, auch als „dysgenetische Neurocristopathien“ bezeichnet (Bolande, 1974). Molekulargenetische Analysen haben das sog. RET Proto-Onkogen, eine Rezeptor-Tyrosin-Kinase, als eines der hauptverantwortlichen Gene für die Entstehung des komplexen multigenetischen Krankheitsbildes identifiziert (Fitze et al., 2002).

Das klassische Krankheitsbild des Morbus Hirschsprung manifestiert sich typischerweise durch den akuten Stuhlverhalt Neugeborener, begleitet von einem massiv vorgewölbten Abdomen und einem sekundären Darmverschluss. Bereits Ende des 19. Jahrhunderts (1899) beschrieb der dänische Kinderarzt Hirschsprung dieses Krankheitsbild. Die zugrunde liegende Histopathologie in Form einer Aganglionose, dem vollständigen Fehlen von Ganglienformationen und Nervenzellen innerhalb der Darmwand, wurde erst 21 Jahre später von Dalle-Valle (1920) untersucht und veröffentlicht. Intestinale Innervationsstörungen, sog. enterische „Dysganglionosen“, sind innerhalb der letzten 3 Jahrzehnte als eigenständige pathologische Entitäten beschrieben worden und imitieren das klassische Krankheitsbild des Morbus Hirschsprung, wodurch sie die Bezeichnung „Hirschsprung disease allied disorders“ (HAD) erhalten haben (Ehrenpreis, 1966; Puri et al., 1977; Holschneider et al., 1994). Zu diesen intestinalen Innervationsstörungen des Gastrointestinaltraktes werden die Hypoganglionose, die intestinale neuronale Dysplasie Typ B, Ganglienheterotopien und die Ganglienunreife gezählt (Holschneider, 1982; Borchard et al., 1991).

Histopathologisch liegen den o. g. intestinalen Innervationsstörungen Fehlbildungen der intramuralen Nervenplexus des Gastrointestinaltraktes zugrunde mit dem Resultat einer unkoordinierten, dysfunktionalen Darmtätigkeit. Diese charakteristischen Fehldifferenzierungen der enterischen Nervenplexus können heute eindeutig anhand ihrer histologischen Kriterien den entsprechenden dysganglionären Innervationsstörungen zugeordnet werden und machen eine zuverlässige Diagnose möglich.

Die Möglichkeit, die postnatale Nachreifung der enterischen Nervenplexus histologisch zu untersuchen und zu überprüfen, ist bisher nur selten Gegenstand wissenschaftlicher Arbeit gewesen und basiert auf Fallberichten einzelner Autoren (Schmittenbecher et al., 2000; Meier-Ruge et al., 2004 a). Klinische Studien mit einem größeren Patientenkollektiv mit dem Ziel, die Möglichkeit der Nachreifung dysganglionärer Innervationsstörungen, der Hypoganglionose und der intestinalen neuronalen Dysplasie Typ B anhand von bioptischem Material zu untersuchen, sind bis zum aktuellen Zeitpunkt nicht durchgeführt worden.

Das Ziel dieser Arbeit besteht darin, die Möglichkeit der Nachreifung enterischer Nervenplexus bei der Hypoganglionose und der intestinalen neuronalen Dysplasie Typ B (IND B) anhand der histopathologischen Befunde zu untersuchen. Vorraussetzung für diese Untersuchungen war eine Einweisung der Doktorandin in die histochemischen und immunhistochemischen Nachweisverfahren der Ganglienversorgung des Darmtraktes durch Herrn Prof. Reusche und Mitarbeiter/innen vom Institut für Pathologie der Universität zu Lübeck. Über einen Beobachtungszeitraum von mindestens 1 Jahr wurden die histopathologischen Befunde miteinander verglichen und die Innervationsverhältnisse der Nervenplexus ermittelt. Die durch zweizeitige Operationsverfahren gewonnenen Befunde der Patienten der Klinik für Kinderchirurgie mit einer Form einer Dysganglionose oder Hypoganglionose sollten als Aufgabenstellung selbst vergleichend bewertet werden. Auf diese Weise konnten Rückschlüsse auf eine Nachreifung getroffen und folgenden Fragestellungen nachgegangen werden:

1. Können Nachreifungsmöglichkeiten der enterischen Nervenplexus bei der Hypoganglionose und der intestinalen neuronalen Dysplasie Typ B postnatal histologisch nachgewiesen werden?

2. Wenn Nachreifungsmöglichkeiten postnatal nachgewiesen werden können, welche klinischen Konsequenzen ergeben sich für den weiteren Krankheitsverlauf der betroffenen Patienten?

3. Welchen Stellenwert nimmt die operative Therapie intestinaler Innervationsstörungen ein? Inwiefern beeinflussen intraoperativ belassene dysganglionäre Darmsegmente den langfristigen klinischen Verlauf der Patienten?

Die in dieser Dissertationsschrift weiter herausgearbeiteten Gruppen von Dysganglionosen wurden im wesentlichen seit 1992 an der Universität zu Lübeck als einem von

weltweit nur wenigen Zentren dieser Art untersucht, ausgehend von einer über mehrere Jahre währenden Zusammenarbeit zwischen der Anatomie, der Kinderchirurgie und der Pathologie. Dabei kamen in diesem Zeitraum neue wissenschaftliche Abbildungsformen und Differenzierungsmöglichkeiten wie insbesondere das Whole- mount Verfahren und die Verwendung monoklonaler Antikörper zum Einsatz. Entsprechend finden sich im Literaturverzeichnis 18 Publikationen dieser Arbeitsgruppe wieder, u. a. von Krammer, Sigge, Wedel. Einige der neuen Abbildungen der nervalen Strukturen der Darmwand dieser Arbeitsgruppe wurden für diese Arbeit zur Verfügung gestellt und verwendet (z. B. Abb. 2 bis Abb. 14).

Auf dieser Grundlage war ein neues Lesen und Bewerten der Entitäten der intestinalen Dysganglionosen im Rahmen einer Dissertation möglich und sinnvoll geworden.

Der langfristige klinische Verlauf der Patienten nach dem jeweils letzten operativen Eingriff wurde anhand der Krankenakten und mit Hilfe eines validierten Fragebogens ermittelt. Die Durchsicht der zur Verfügung stehenden Literatur hat ergeben, dass bis zum aktuellen Zeitpunkt keine international etablierten Diagnosestandards und keine standardisierten Therapierichtlinien für enterische Innervationsstörungen existieren. In der Diskussion werden die Aussagen verschiedener Autoren über Therapierichtlinien wiedergegeben und mit den eigenen Ergebnissen verglichen. Eine vollständige Sichtung der Literatur zu diesen Fällen sollte eine Evaluierung der Lübecker Fälle ermöglichen. Die klinisch-pathologische Entität intestinaler Innervationsstörungen als eigenständiges Krankheitsbild anzuerkennen und die klinischen Konsequenzen optimal individuell für die betroffenen Kinder und Eltern zu gestalten, soll als ein weiteres Ziel dieser Arbeit herausgestellt werden.

2 Innervationsstörungen des Gastrointestinaltraktes

Das enterische Nervensystem (ENS) besitzt mit ca. 100 Millionen Nervenzellen die größte Nervenzellansammlung im menschlichen Körper außerhalb des ZNS. Unabhängig von zentralnervösen Einflüssen ist das als „brain of the gut“ bekannte ENS in der Lage, über reflexgesteuerte Koordination die Motilität des Gastrointestinaltrakts zu kontrollieren (Furness und Costa, 1987).

Seit seiner anatomischen Erstbeschreibung vor ca. 150 Jahren (Meissner, 1857; Auerbach, 1864; Dogiel, 1899) ist das komplex angelegte intramurale Nervensystem histopathologisch, molekularbiologisch und immunhistochemisch sowohl quantitativ als auch qualitativ interdisziplinär weiter erforscht worden. Die hieraus resultierenden klinisch relevanten Motilitätsstörungen werden aus morphologischer Sicht in aganglionäre Formen und in non-aganglionäre Formen eingeteilt. Im Folgenden werden die häufigsten kolorektalen Innervationsstörungen beschrieben (Borchard et al., 1991; Holschneider et al., 1994).

2.1 Morphologische Fehlbildungen des ENS

2.1.1 Die Aganglionose

Die intestinale Aganglionose ist durch das vollständige Fehlen von intramuralen Ganglienzellen der Lamina propria mucosae, der Muscularis mucosae und der Ringmuskulatur und durch ein vermehrtes Auftreten verbreiterter, parallel zur Darmwand verlaufender Nervenfaserstränge innerhalb des betroffenen kaudalen Darmwandabschnitts gekennzeichnet. Dieses als „Morbus Hirschsprung“ bekannte Krankheitsbild ist bereits 1899 von dem dänischen Kinderarzt Hirschsprung in dessen Arbeit „Stuhlträgheit Neugeborener in Folge Dilatation und Hypertrophie des Kolons“ beschrieben worden (Hirschsprung, 1899). Die zugrunde liegende Histopathologie in Form der Aganglionose wurde jedoch erst zwei Jahrzehnte später 1920 erkannt (Dalla-Valle, 1920).

Diagnostisch beweisend für eine aganglionäre intestinale Innervationsstörung ist die erhöhte Azetylcholinesterase (AChE)-Aktivität des verdichteten und verdickten parasympathischen Nervengeflechtes der Lamina propria mucosae, der Muscularis mucosae und der Tunica muscularis des betroffenen Darmwandsegments (Holschneider,

1982; Meier-Ruge et al., 1972; Borchard et al., 1991). Durch das Überwiegen der parasympathischen Innervation innerhalb des aganglionären Darmsegmentes kommt es zur Engstellung dieses Darmbereichs mit der Folge einer prästenotischen Erweiterung proximaler Dickdarmbereiche. Die Inzidenz des Morbus Hirschsprung liegt bei 1:5000 aller Neugeborenen. Eine Dominanz des männlichen Geschlechts mit einem Geschlechterverhältnis von 2/3 Jungen zu 1/3 Mädchen ist deutlich zu erkennen (Holschneider, 1982).



Abb. 1 a/b: Links: Normale Darminnervierung, Plexus myentericus (AChE-Aktivität normal). Rechts: Aganglionose (verdickte und verbreiterte Nervenfasern mit erhöhter AChE-Aktivität). Quelle: Meier-Ruge, 1985

Für das Bestehen eines erhöhten glattmuskulären Tonus innerhalb des aganglionären Darmsegments und der hieraus resultierenden chronischen Obstruktion wird ein Mangel an inhibitorischen Neurotransmittern, beispielsweise der Stickstoffmonoxid-Synthetase (NOS) und des vasoaktiven intestinalen Peptids (VIP) verantwortlich gemacht (Larsson und Sundler, 1990; Guo et al., 1997). Elektronenmikroskopische Untersuchungen zeigten, dass sich die hypertrophierten Nervenfasersträge hinsichtlich ihrer Ultrastruktur deutlich von den Nervenfasersträngen normaler Nervenplexus unterscheiden. Dabei konnte eine untypische Mehrschichtigkeit der Basalmembranen (Multilaminierung) nachgewiesen werden, die am Perineurium und an den Muskelzellen der Lamina muscularis mucosae stark verdickt waren. Untypisch für intramurale Nervengeflechte sind neben dem verdickten Perineurium das kompartimentierte

bindegewebsreiche Endoneurium, die Myelinisierung von Axonen und das Fehlen multiaxonaler Einheiten (Wedel et al., 1999 a). Laut Wedel et al. sind diese Befunde ein morphologisches Indiz dafür, dass beim Morbus Hirschsprung eine Störung der extrazellularen Matrix vorliegt, aus deren Komponenten auch die Basalmembran aufgebaut ist. Die daraus resultierende Störung des „intestinal microenvironment“ der extrazellulären Matrix fördert offenbar das Einwachsen extrinsischer Nervenfasern in die Darmwand, während die Besiedlung mit den intrinsischen Nervenzellvorläufern, die für eine geordnete Koordination der enterischen Motilität unerlässlich sind, behindert wird (Payette et al., 1988; Jacobs-Cohen et al., 1989; Tennyson et al., 1990). Das vermehrte Vorliegen extrinsischer Nervenfasern wird für die Kontraktion der glatten Muskulatur und die spastische Verengung des aganglionären Segments verantwortlich gemacht.

Die direkte Folge dieser dauerhaften Obstruktion ist die Entwicklung eines sog. „Megacolon congenitum“, einer massiven Dilatation der Darmabschnitte unmittelbar proximal des aganglionären Segments.

Die Klassifizierung der Aganglionose erfolgt anhand histopathologischer und klinischer Kriterien. Die pathologisch-anatomische Klassifizierung des M. Hirschsprung beschreibt die Länge des aganglionären Darmsegmentes (Holschneider, 1982). 1990 ist auf der Konsensus-Tagung der Arbeitsgemeinschaft für Gastroenteropathologie ein Kongressbericht von Borchard erstellt worden, der eine erste internationale Klassifikation und Diagnostik von Innervationsstörungen des Dickdarms ermöglichte.

Die Klassifikation der Aganglionose nach Borchard et al., 1991:

- Ultrakurzes aganglionäres Segment (bis max. 3 cm oberhalb der Anocutanlinie, in ca. 7 % der Fälle)
- Kurzes Segment (3-7 cm, Befall des Rektums, in ca. 13 % der Fälle)
- „Normales“ langes Segment (bis 20 cm, über das Colon sigmoideum und descendens hinausreichend, in ca. 62 % der Fälle)
- Totaler Kolonbefall (Zuelzer-Wilson-Syndrom, vom Rektum bis einschließlich Colon ascendens reichend, in ca. 14 % der Fälle)
- Außer Kolonbefall auch Beteiligung des Dünndarms (überlang, in ca. 4 % der Fälle)
- Befall des gesamten Verdauungskanals (in weit < 1 % der Fälle)

Nach Borchard kann oberhalb des aganglionären Segments eine hypoganglionäre Übergangszone oder die Kombination mit der neuronalen intestinalen Dysplasie vorkommen.

Diagnostische Kriterien der Aganglionose nach Borchard et al., 1991 (ff.)

- Die kontinuierlich verstärkte AChE-Aktivität in einem dichten intramukösen Nervengeflecht ist (auch bei Nichterfassung der Submukosa) bei typischer klinischer Konstellation beweisend.

Die oben beschriebene Tatsache beschränkt sich nur auf das Rektosigmoid, wegen der nach oralwärts abnehmenden Dichte der extramuralen parasympathischen Innervation.

Ab dem Befall des Colon transversum ist die AChE-Aktivität auch bei langstreckiger Aganglionose nicht erhöht, weil die parasympathische Zusatzinnervation aus den Neuralsegmenten S3 und S4 fehlt (Holschneider, 1982).

- Das Fehlen von Ganglien der Plexus submucosus und Plexus myentericus bei Auftreten hyperplastischer Nervenbündel bei korrekt durchgeführter konventioneller HE-Färbung oder Dehydrogenase-Darstellung.

Abb. 2: Morbus Hirschsprung, Plexus myentericus ohne Ganglien (80-fache Vergrößerung). Quelle: Anatomisches Institut der Universität zu Lübeck, Prof. Reusche i. Z. m. Prof. Sigge

2.1.1.1 Aganglionose und Übergangszone

Als so genannte „Übergangszone“ wird der Darmabschnitt zwischen aganglionärer und normoganglionärer intestinaler Innervation bezeichnet. Es liegt auf der Hand, dass die distale aganglionäre Darmstrecke nicht stufenlos in eine normale, regulär vollständig ganglionär ausgestattete Darmwand übergehen dürfte. Tatsächlich kann die „Übergangszone“ eine individuelle Länge von nur wenigen Zentimetern bis zu Längen von über 20 bis 40 cm haben (vgl. Abb. 4 a/b ff. bis Abb.12). Die Länge der „Übergangszone“ ist entscheidend für die operative Therapie intestinaler Innervationsstörungen, denn nur ein ausreichend innervierter Darmabschnitt kann für eine langfristig ungestörte Darmpassage sorgen.

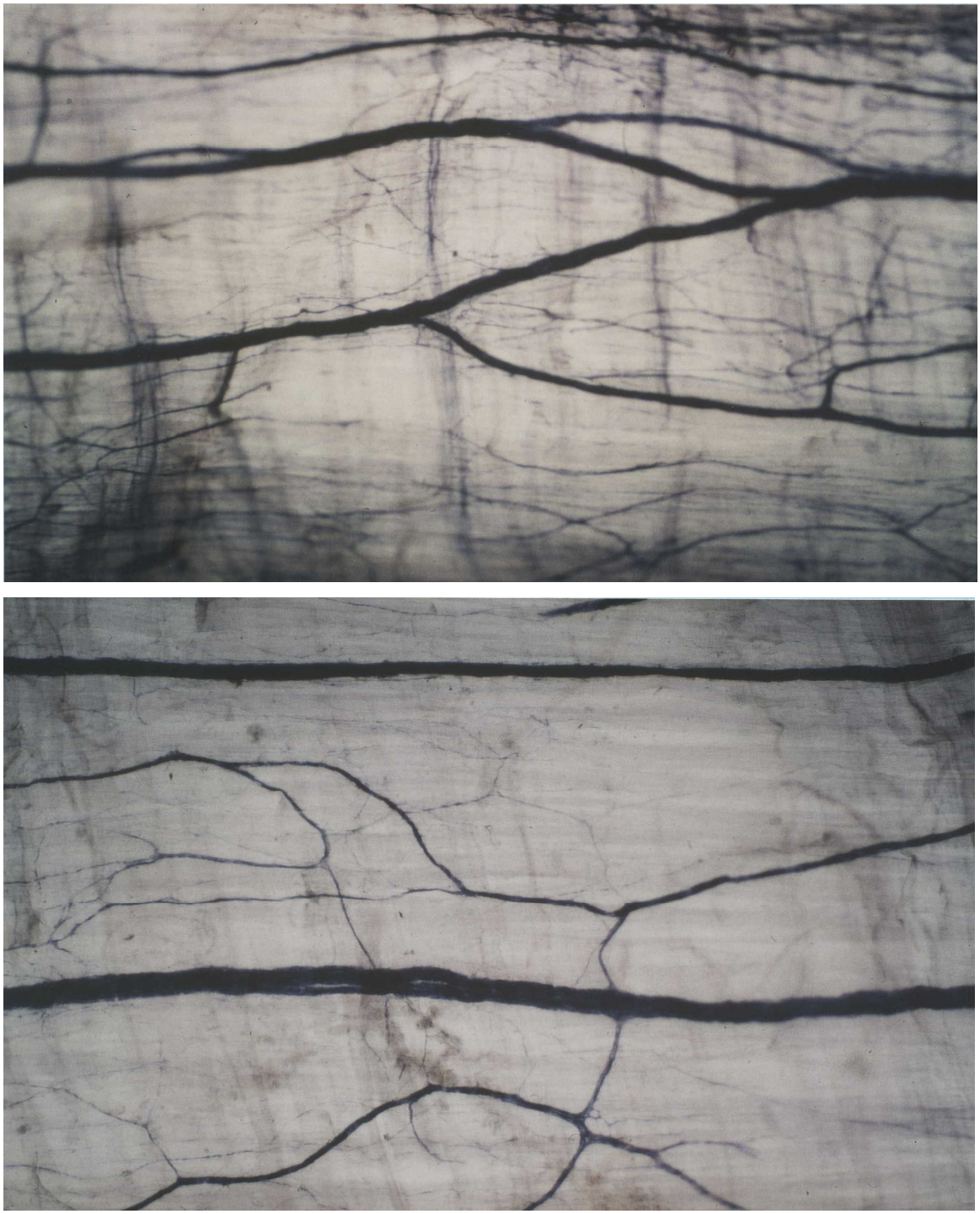

Abb. 3 a/b: Oben und unten: Morbus Hirschsprung: Plexus myentericus (Auerbach) im aganglionären Darmsegment. Hypertrophe Nervenfaserstränge durchziehen die myenterische Plexusloge in aboraler-oraler Richtung in paralleler Ausrichtung. Fehlende Ganglienformationen und Nervenzellen des Plexus myentericus charakterisieren die Aganglionose. Beide Darstellungen im Häutchenpräparat (Whole-mount Technik) in NADPH-Färbung; 40-fache Vergrößerung. Quelle: Anatomisches Institut der Universität zu Lübeck, Prof. Reusche i. Z. m. Prof. Sigge



Abb. 4 a/b: Oben: Plexus myentericus im Bereich der distalen Übergangszone; kleine dystope Ganglien sind sichtbar, eine beginnende Vernetzung der Hauptstränge der Nervenfasern des Plexus myentericus kommt zur Darstellung. Unten: Plexus myentericus in der Mitte der Übergangszone; Ganglienformationen kommen zur Darstellung und eine komplexere Vernetzung der Nervenfaserstränge des Plexus myentericus zu einem polygonalen Netzwerk. Beide Darstellungen im Häutchenpräparat (Whole-mount Technik) in NADPH-Färbung; 40-fache Vergrößerung. Quelle: Anatomisches Institut der Universität zu Lübeck, Prof. Reusche i. Z. m. Prof. Sigge

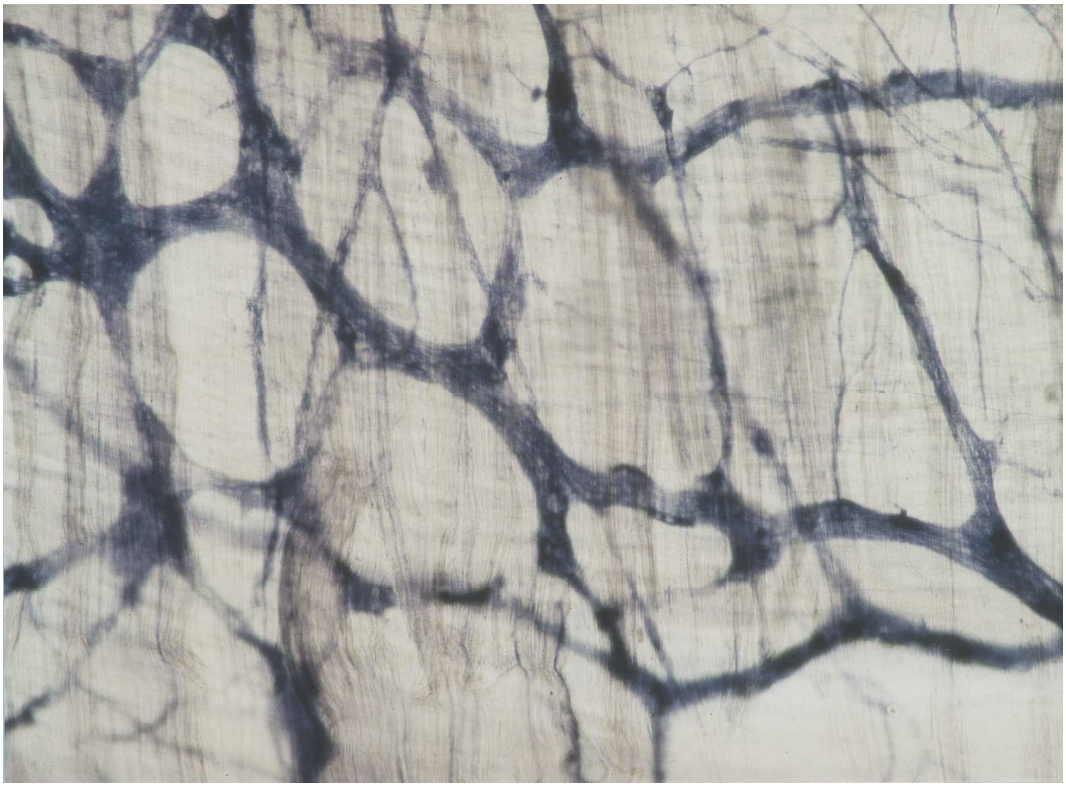

Abb. 5: Proximale Übergangszone vom aganglionären zum normoganglionären Darmsegment. Der Plexus myentericus besteht aus einem polygonalen Nervenfasernetz mit Ganglienformationen in den Aufzweigungsstellen des Nervenfasergeflechts. Darstellung im Häutchenpräparat (Whole-mount Technik) in NADPH-Färbung; 40-fache Vergrößerung. Quelle: Anatomisches Institut der Universität zu Lübeck, Prof. Reusche i. Z. m. Prof. Sigge



Abb. 6: Normalbefund des Plexus myentericus, das Nervenfasergeflecht des Auerbach-Plexus zeigt eine 3-dimensionale Ausrichtung; Anordnung der myenterischen Ganglien in den Verzweigungen des Geflechts. Darstellung im Häutchenpräparat (Whole-mount Technik) in NADPH-Färbung; 20-fache Vergrößerung. Quelle: Anatomisches Institut der Universität zu Lübeck, Prof. Reusche i. Z. m. Prof. Sigge

Abb. 7: Morbus Hirschsprung: Aganglionose des Plexus submucosus (Meissner); die Tela submucosa enthält im aganglionären Darmsegment weder Ganglien noch einzelne Nervenzellen. Die Verlaufsrichtung der Nervenfaserstränge ist nicht so streng parallel ausgerichtet wie im Plexus myentericus. Darstellung im Häutchenpräparat (Whole-mount Technik) in NADPH-Färbung; 40-fache Vergrößerung. Quelle: Anatomisches Institut der Universität zu Lübeck, Prof. Reusche i. Z. m. Prof. Sigge

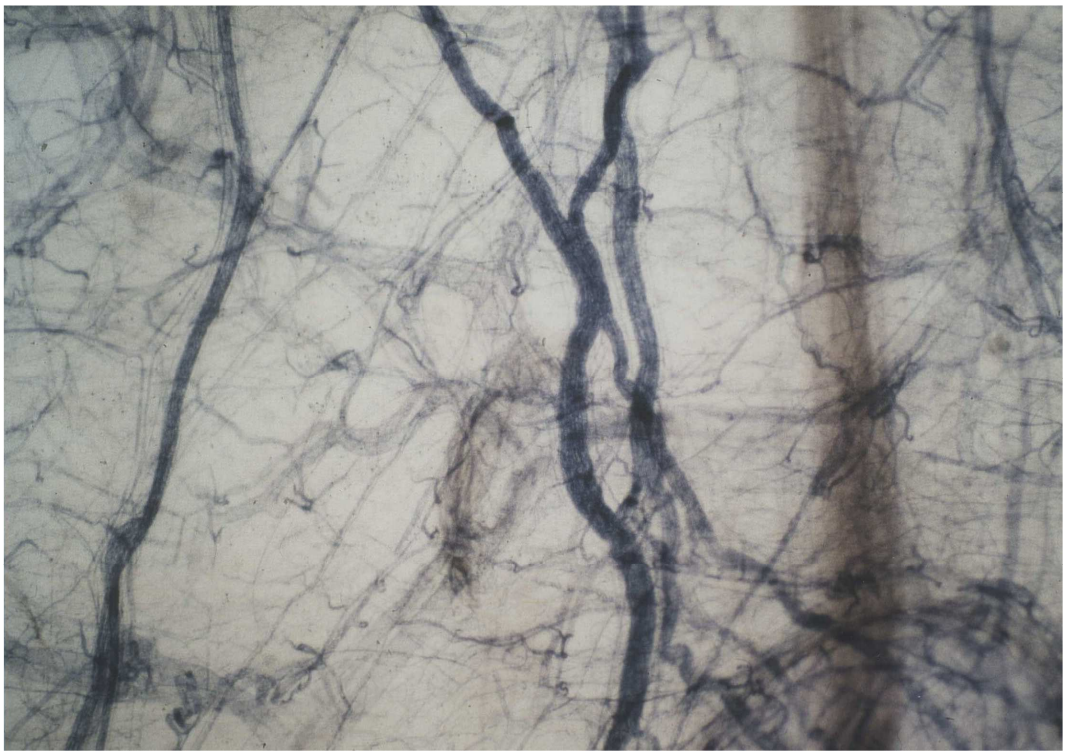

Abb. 8: Plexus submucosus proximal der Aganglionose im Bereich der caudalen Übergangszone, Ganglienformationen sind noch nicht erkennbar. Darstellung im Häutchenpräparat (Whole-mount Technik) in NADPH-Färbung; 80-fache Vergrößerung. Quelle: Anatomisches Institut der Universität zu Lübeck, Prof. Reusche i. Z. m. Prof. Sigge

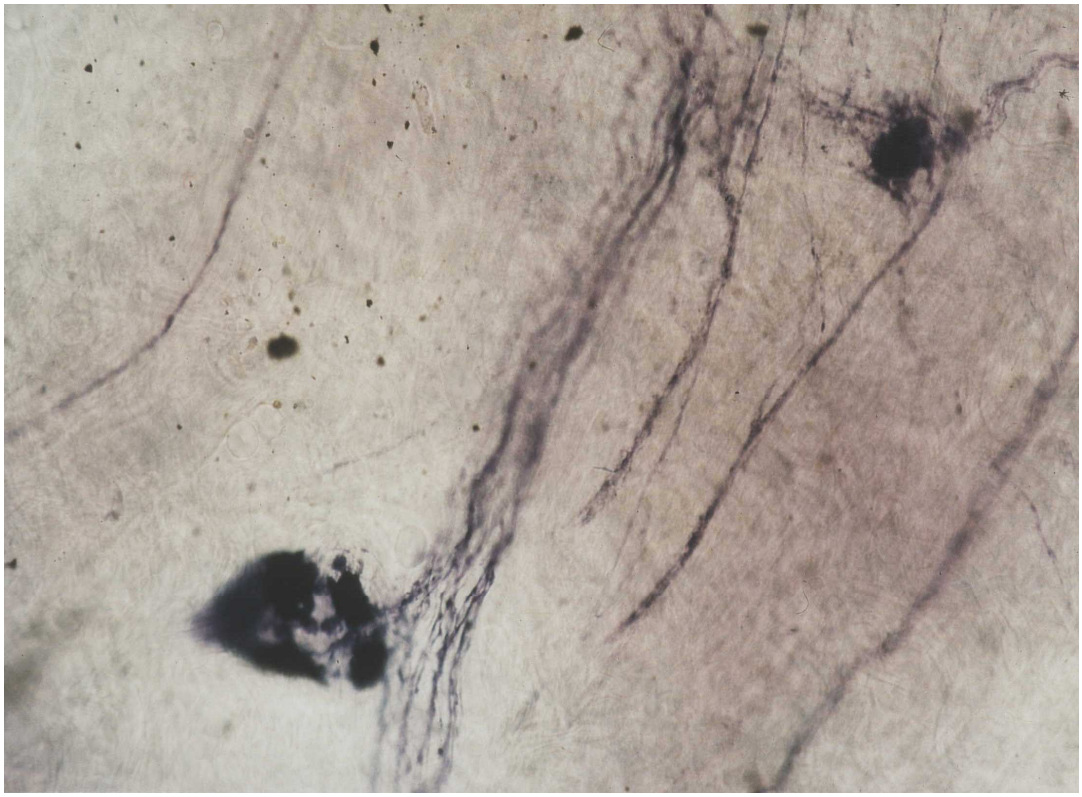

Abb. 9: Plexus submucosus im Bereich von caudaler zu mittlerer Übergangszone proximal der Aganglionose; erste dystope Ganglien kommen zur Darstellung. Darstellung im Häutchenpräparat (Whole-mount Technik) in NADPH-Färbung; 160-fache Vergrößerung. Quelle: Anatomisches Institut der Universität zu Lübeck, Prof. Reusche i. Z. m. Prof. Sigge

Abb. 10: Plexus submucosus im Bereich der mittleren Übergangszone, eine erste Nervenfaservernetzung zu einem zartem Nervengeflecht kommt zur Darstellung, kleine dystope Ganglien werden im Bereich des Fasernetzwerkes beobachtet. Darstellung im Häutchenpräparat (Whole-mount Technik) in NADPH-Färbung; 40-fache Vergrößerung. Quelle: Anatomisches Institut der Universität zu Lübeck, Prof. Reusche i. Z. m. Prof. Sigge

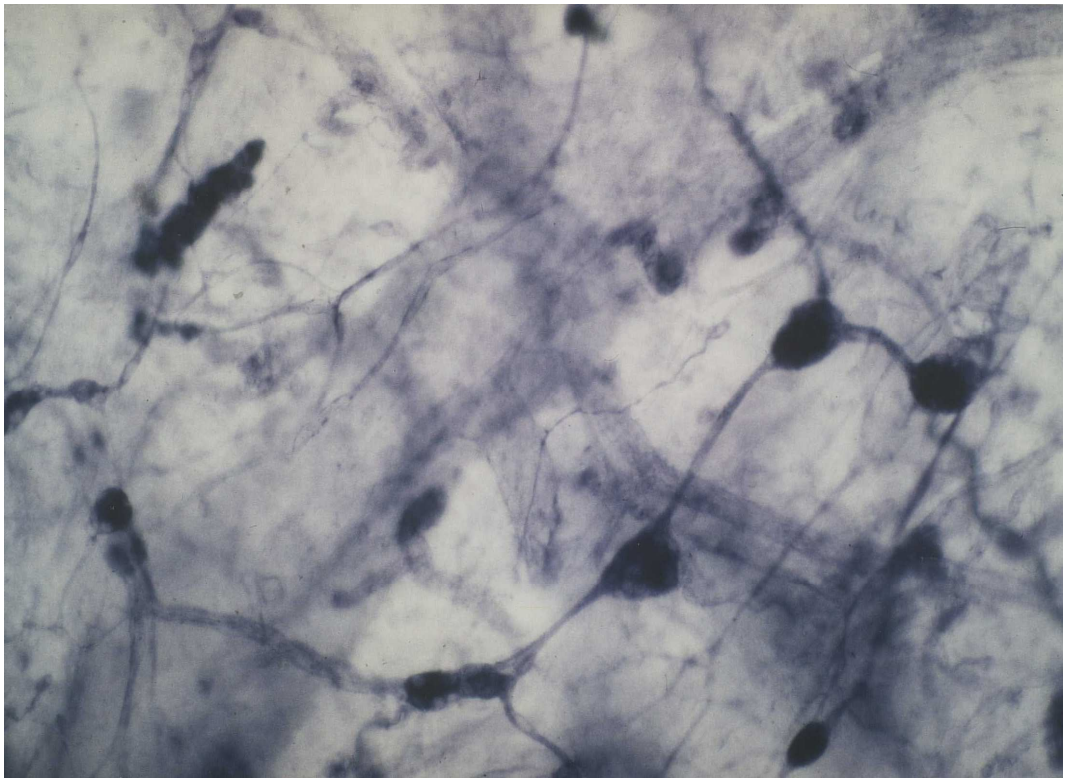

Abb. 11: Plexus submucosus im Bereich der proximalen Übergangszone, zur Darstellung kommt ein bereits dichtes Nervenfasergeflecht mit kleinen Ganglien. Darstellung im Häutchenpräparat (Whole-mount Technik) in NADPH-Färbung; 160-fache Vergrößerung. Quelle: Anatomisches Institut der Universität zu Lübeck, Prof. Reusche i. Z. m. Prof. Sigge

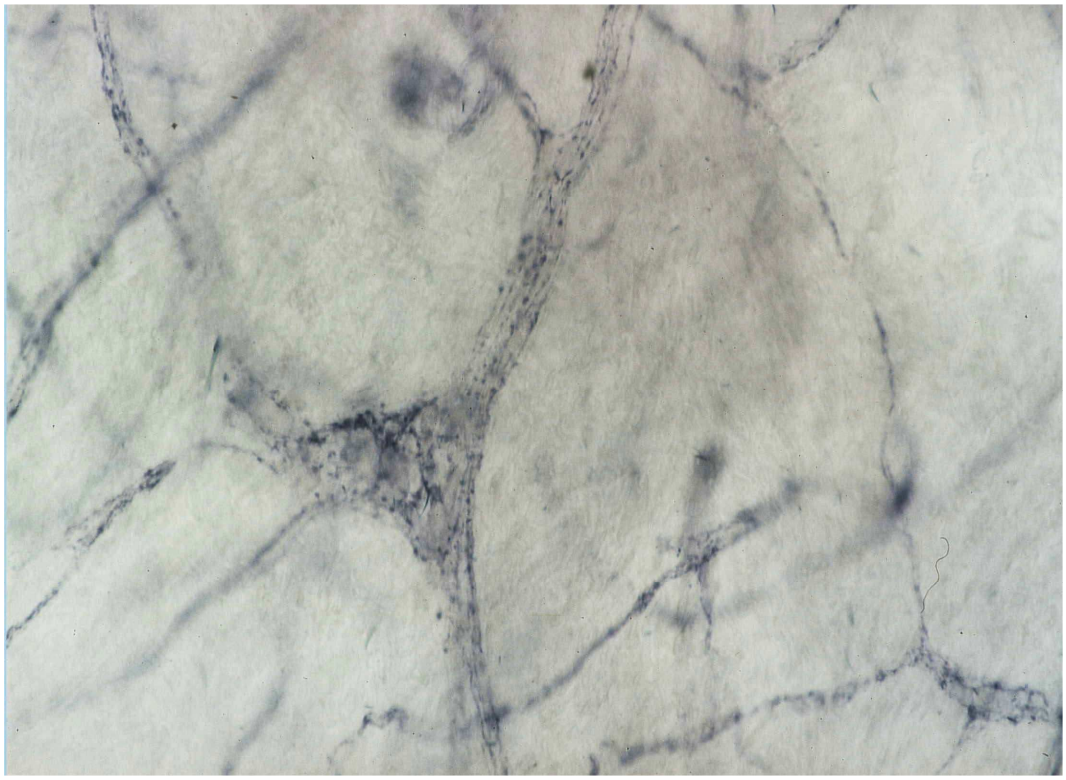

Abb. 12: Plexus submucosus im Bereich der proximalen Überganszone. Das Nervenfasergeflecht des Plexus submucosus ist annähernd normgerecht angelegt, mittig kommt der Anschnitt eines Ganglion mit einem Nervenzellgehalt von mehr als 8 Nervenzellen zur Darstellung, ein sog. Riesenganglion bei intestinaler neuronaler Dysplasie Typ B. Darstellung im Häutchenpräparat (Whole-mount Technik) in NADPH-Färbung; 160-fache Vergrößerung. Quelle: Anatomisches Institut der Universität zu Lübeck, Prof. Reusche i. Z. m. Prof. Sigge

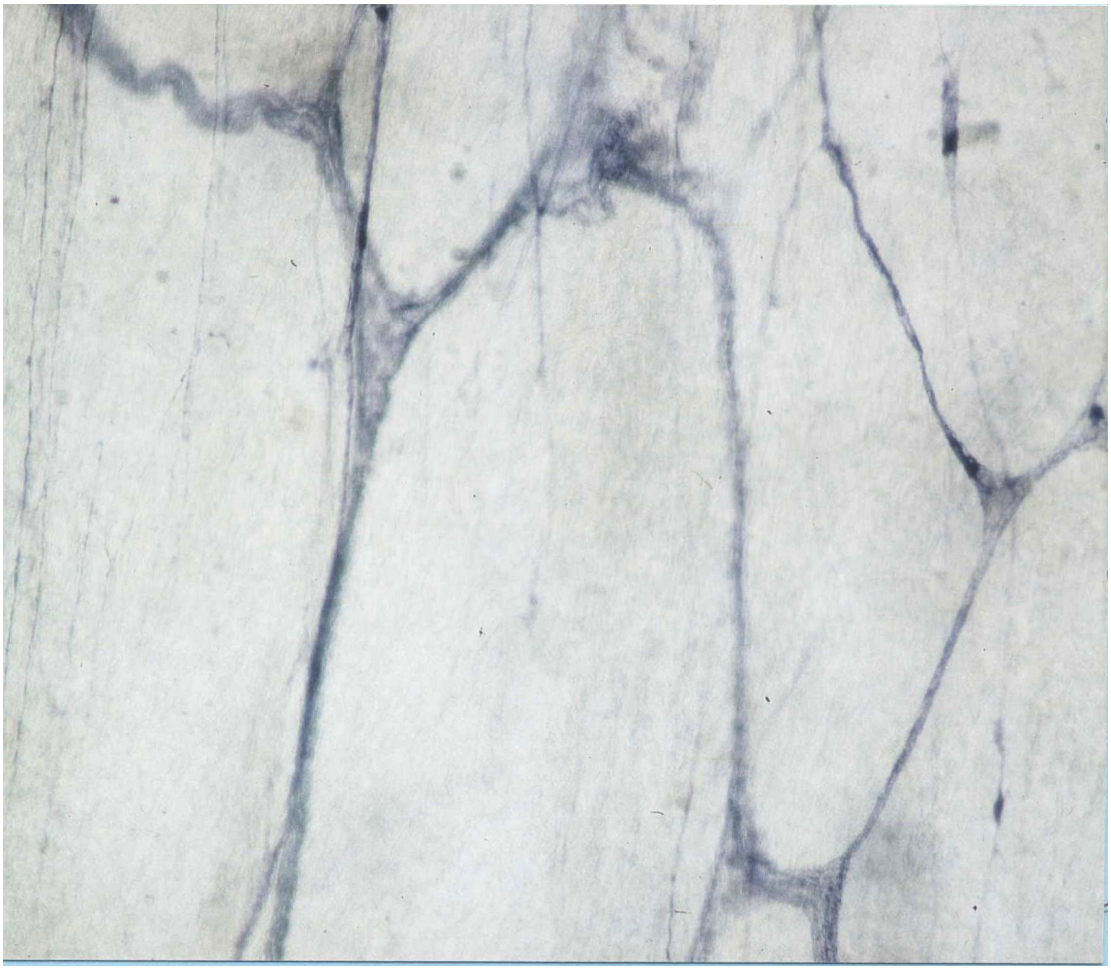

Abb. 13: Normgerecht angelegter Plexus submucosus. Darstellung im Häutchenpräparat (whole-mount Technik) in NADPH-Färbung; 80-fache Vergrößerung. Quelle: Anatomisches Institut der Universität zu Lübeck, Prof. Reusche i. Z. m. Prof. Sigge

2.1.2 Non-aganglionäre Innervationsstörungen

Zu den non-aganglionären Innervationsstörungen des enterischen Nervensystems werden die intestinale neuronale Dysplasie Typ B (IND B), die Hypoganglionose, ganglionäre Heterotopien und die Ganglienzellunreife gezählt. Für die ätiologische Entwicklung der non-aganglionären Motilitätsstörungen werden zum einen primäre Ursachen wie beispielsweise genetisch bedingte Anlagestörungen des ENS in der Embryonalperiode oder zum anderen sekundäre Ursachen wie etwa die postnatale Schädigung des ENS durch immunologische, inflammatorische oder ischämische Prozesse verantwortlich gemacht.

2.1.2.1 Die Hypoganglionose

Mit dem Begriff Hypoganglionose wird die deutliche Verminderung der Gangliengröße sowie der Nervenzellzahl der Ganglien innerhalb des parasympathischen Plexus myentericus der Darmwand bezeichnet, der im Vergleich zur Normoganglionose ein eher weitmaschiges Nervengeflecht aufweist. Die Hypoganglionose liegt in unterschiedlichen morphologischen Ausprägungen vor, die eine Schwankungsbreite von moderaten Formen bis zu schweren Formen mit Merkmalen der Aganglionose aufweisen können. Seltener wird die Hypoganglionose isoliert gefunden, während sie relativ häufig beim Morbus Hirschsprung im Bereich der sog. Übergangszone vom aganglionären zum normoganglionären Segment beobachtet werden kann. Dabei können sich hypoganglionäre Veränderungen oftmals weit in proximale Kolonbereiche erstrecken und bis in den Bereich der Flexura colica sinistra verfolgt werden (Holschneider et al., 1994; Krammer, 1994 e; Wedel, 2000 b).

Die Hypoganglionose unterteilt sich in 3 Hauptformen:

- die kongenitale hypoplastische Hypoganglionose
- die oligoneuronale dysganglionäre Hypoganglionose
- die atrophische Hypoganglionose

Die kongenitale hypoplastische Hypoganglionose ist mit einer Häufigkeit von 5 % aller intestinalen Fehlbildungen selten. Sie ist durch eine verminderte Zahl von Ganglien mit einem geringeren Nervenzellgehalt pro Ganglion charakterisiert. In bis zu 60 % der Patienten tritt die hypoplastische Hypoganglionose in Assoziation mit einem Morbus Hirschsprung auf, erstreckt sich zwischen 3 und 30 cm proximal des aganglionären Segmentes und wird auch als hypoganglionäre Übergangszone bezeichnet (Bruder und Meier-Ruge, 2007 a).

Die oligoneuronale dysganglionäre Form der Hypoganglionose ist mit einem 1 % aller intestinalen Innervationsstörungen seltener und liegt charakteristisch „isoliert“ ohne begleitende Aganglionose vor. Initial ist die Anzahl der Nervenzellen pro Ganglion normal, über Monate und Jahre ist der Verlauf jedoch progredient mit einem Verlust von Ganglien und Nervenzellen mit dem Resultat einer hochgradigen atrophischen Hypoganglionose.

Die atrophische Hypoganglionose ist im Gegensatz zur hypoplastischen Form ein sekundäres Krankheitsbild und ist auf reaktive Prozesse (inflammatorisch, autoimmunologisch, viral, ischämisch) zurückzuführen. Bei bis zu 55 % der erwachsenen Patienten mit therapieresistenter Obstipation, insbesondere mit „slow motion constipation“, zeigte sich eine Verringerung der Zahl der Nervenzellen pro Ganglion als auch eine Reduktion der Gesamtzahl der Ganglien innerhalb des Plexus myentericus (Bruder und Meier-Ruge, 2007 a).

Die Diagnostik der Hypoganglionose stellt sich nach wie vor als problematisch dar und ist nach internationaler Meinung im Vergleich zu anderen enterischen Innervationsstörungen die schwierigste (Martucciello et al., 2005). Ursächlich hierfür werden die fehlende Standardisierung der Klassifikation und des diagnostischen Vorgehens verantwortlich gemacht (Munakata et al., 1992; Borchard et al., 1991; Meier-Ruge et al., 1999).

Meier-Ruge et al. konnten 1999 durch morphometrische Untersuchungen an Kolonsegmenten von insgesamt 15 Kindern mit ausgedehnter oligoneuronaler Hypoganglionose zeigen, dass eine Hypoganglionose des Plexus myentericus durch eine 42 %-ige Verminderung der Flächenausbreitung des Plexus und eine 55 %-ige Verminderung der Nervenzellzahl pro mm Kolonlänge charakterisiert ist. Die Anzahl und Fläche der Ganglien des Plexus myentericus waren um ca. 60 % vermindert mit einer Verdopplung der Ganglien-Abstände. Eine Verminderung der Anzahl der Ganglien-Zellen des Plexus myentericus um mindestens 1/3 bei der Hypoganglionose im Vergleich zu einer gesunden Kontrollgruppe stellten Kubota et al. (2001) fest. Wedel gelang durch die Präparation von Häutchenpräparaten die dreidimensionale Darstellung der myenterischen Ganglien bei der Hypoganglionose; er konnte insbesondere bei moderaten Formen der Hypoganglionose die Übergänge vom pathologischen zum normalinnervierten Darmabschnitt zur Darstellung bringen (Wedel, 2000 b).

Im Gegensatz zur intestinalen neuronalen Dysplasie Typ B existieren nur wenige klinische Studien zur Hypoganglionose. Durch morphometrische Bewertung der myenterischen Plexus und die anspruchsvolle Präparation von Ganzwand- oder Häutchenbiopsien bedeutet die Diagnose „Hypoganglionose“ eine echte diagnostische Herausforderung für den untersuchenden Pathologen.

Klassifikation und diagnostische Kriterien der Hypoganglionose nach Borchard (1991):

- Die Hypoganglionose kann nur durch die Entnahme von 3-5 Ganzwandbiopsien aus verschiedenen Segmenten des betroffenen Darmabschnittes sicher diagnostiziert werden. Die Entnahme von Schleimhautbiopsien ist für die Diagnose ungeeignet.

- Eine „mehr als 10fache Reduktion“ des Ganglienzellbestands ermöglicht eine Verdachtsdiagnose.

- Die Diagnose einer Hypoganglionose oberhalb eines aganglionären Segments bei M. Hirschsprung ist dagegen unter Berücksichtigung der Befunde in tieferen Rektumabschnitten in aller Regel unproblematisch.

Die „klinische“ Diagnostik der Hypoganglionose berücksichtigt daneben die subjektiven Beschwerden der Patienten, die objektivierbaren Motilitätsparameter (anorektale Elektromanometrie) und die Röntgenanatomie des Kolons, ohne hierdurch bereits eine spezifische, zuverlässige Diagnose der Hypoganglionose zu ermöglichen (Ure et al., 1994).

Die histochemische Diagnostik des ENS sollte laut Meier-Ruge et al. (1994) eine Nachweiskombination der Azetylcholinesterase (AchE), der Laktatdehydrogenase (LDH) und der Succinatdehydrogenase (SDH) umfassen. Bei der Hypoganglionose ist die AchE-Aktivität der Lamina propria mucosae in der Schleimhautbiopsie des Rektums und Kolons stark vermindert mit einem insgesamt herabgesetzten Parasympathikotonus (Bruder und Meier-Ruge, 2007 a).

Als zuverlässige immunhistochemische Methode hat sich u. a. das Protein Gene Product (PGP) als pan-neuronaler Antikörper erwiesen, der Ganglien, Nervenzellen und Nervenfasern optimal zur Darstellung bringt und eine eindeutige Abgrenzung von Gliazellen erkennen lässt (Krammer et al., 1994 b, d; Sigge et al., 1997 b; Wedel, 2000 b).

Pathogenetisch lässt sich die Ursache für eine quantitativ minderwertige Ausbildung der intramuralen Plexus auf embryonale Entwicklungsstörungen zurückführen. Coventry et al. beschrieben 1994 Mechanismen, die für die Entstehung der Hypoganglionose verantwortlich sein könnten. Zu diesen Mechanismen zählen zum einen eine geringe Proliferationsrate der Nervenzellvorläufer, eine frühzeitige Differenzierung zu reifen

Nervenzellen vor Erreichen des Zielorgans und zum anderen ein erhöhter, apoptotisch induzierter „neuronal drop-out“ (Wedel, 2000 b). Eine wichtigere Rolle für die Ätiologie der Hypoganglionose ist nach neueren Erkenntnissen der Einfluss neurogener Wachstumsfaktoren auf die Entwicklung enteraler Neurone und Glia. Neurotropin 3 fördert die Entwicklung enterischer Nervenzellen. Ein Mangel dieses neurotrophischen Faktors konnte anhand eines Mausmodells untersucht werden mit dem Resultat einer Reduktion von enterischen Neuronen (Gershon und Ratcliffe, 2004).

Eine isolierte Form der Hypoganglionose des Plexus myentericus wurde erstmals 1940 von Tiffin et al. in der Literatur erwähnt und wurde später von Bentley 1964 und von Ehrenpreis 1966 genauer histologisch beschrieben.

Für eine regelrechte enterische Koordination der Darmmotilität scheint das insuffizient bzw. rarefiziert angelegte Nervengeflecht des Plexus myentericus mit einer verringerten Ganglienzellzahl nicht in einem ausreichenden Maß befähigt zu sein.

Die Hypoganglionose vermag sowohl in isolierter Form als auch in der Hirschsprung-assoziierten Form (HAD: Hirschsprung’s disease allied disorders; Holschneider, 1982) zu sehr unterschiedlich ausgeprägten klinischen Manifestationen führen.

Schwere Formen der Hypoganglionose können das klinische Bild der Aganglionose mit Ileus oder Subileus kurz nach der Geburt der betroffenen Kinder imitieren. Je nach Länge des belassenen Darmabschnittes kann es, insbesondere auch nach ausgedehnten Resektionen aganglionärer Segmente, zu sehr unterschiedlicher klinischer Symptomatik kommen, welche von therapieresistenter Obstipation bis zu leichten Stuhlunregelmäßigkeiten reicht (vgl. 2.4. Klinische Relevanz).

2.1.2.2 Die intestinale neuronale Dysplasie Typ B (IND B)

Als intestinale neuronale Dysplasie (IND) werden die Folgen intestinaler neuronaler Fehlbildungen bezeichnet, die durch morphologische Veränderungen der parasympathischen submukösen Plexus der Darmwand gekennzeichnet sind. In die Submukosa eingelagerte Riesenganglien mit einer erhöhten Nervenzellanzahl und hypertrophierte interganglionäre Nervenfaserstränge sind pathognomonisch für die IND Typ B und erfordern eine sorgfältige quantitative Diagnostik (Meier-Ruge et al., 1972). Der Plexus myentericus ist nicht von diesen morphologischen Veränderungen betroffen.

Auf der Pathologie-Konsensus-Konferenz von 1990 (Borchard et al., 1991) wurden erstmals die morphologischen Kriterien der IND und die möglichen Kombinationsformen der IND mit anderen Dysganglionosen aufgelistet. Der damalige Kenntnisstand ist bis heute durch mehrere klinische Studien mit großen Patientenkollektiven und durch verbesserte histologische Verfahren z. B. der Immunhistochemie ständig aktualisiert worden.

Als obligate morphologische Kriterien der IND B wurden dabei 1990 aufgelistet:

- eine Hyperplasie des Plexus submucosus sowie das Vorhandensein von Riesenganglien mit vielen kleinen Ganglienzellen (Hyperganglionose)

- eine gesteigerte AChE-Aktivität der Nervenfasern in der Adventitia submuköser Arterien und in der Muscularis propria

Eine eindeutige Klassifikation der IND B anhand charakteristischer histomorphologischer Kriterien etablierte Meier-Ruge (Meier-Ruge et al., 2004 a).

Im Gegensatz zur Diagnostik der Hypoganglionose, die sich an der Qualität und Quantität der zu untersuchenden Ganzwandpräparate orientiert, ist die Diagnose IND B quantitativ und hängt von der Begutachtung einer ausreichend hohen Schnittanzahl je Biopsie ab. Die Schnittführung der Biopsien sollte senkrecht zur Darmachse erfolgen, um falsch-positive Ergebnisse zu vermeiden. Bei tangentialer Schnittführung erscheinen die scheibenförmigen Ganglien eines normalen Plexus submucosus kugelförmig und werden dadurch leicht mit den kugelförmigen Riesenganglien bei der IND B verwechselt.

Eine IND Typ B des Plexus submucosus ist gesichert, wenn

a) mindestens 4 Riesenganglion-Schnitte neben Ganglien unauffälliger Größe bei 30 Serienschnitten pro Biopsie angeschnitten sind

oder

b) 15-20 % aller abgebildeten Ganglien Riesenganglien (>8 angeschnittenen Nervenzellen pro Ganglion) in 30 Serienschnitten sind.

Die Azetylcholinesterase-Aktivität parasymphatischer Nervenfasern der Lamina propria mucosae und/oder der Muscularis mucosae ist bei der IND B des Plexus submucosus altersabhängig erhöht. Innerhalb des ersten Lebensjahres ist die AChE-Aktivität in den meisten Fällen erhöht, mit dem Erreichen des zweiten Lebensjahres normalisiert sich diese durch eine zunehmende Reifung des Plexus submucosus (Holschneider et al., 1994; Meier-Ruge et al., 2004 a; Bruder und Meier-Ruge, 2007 b).

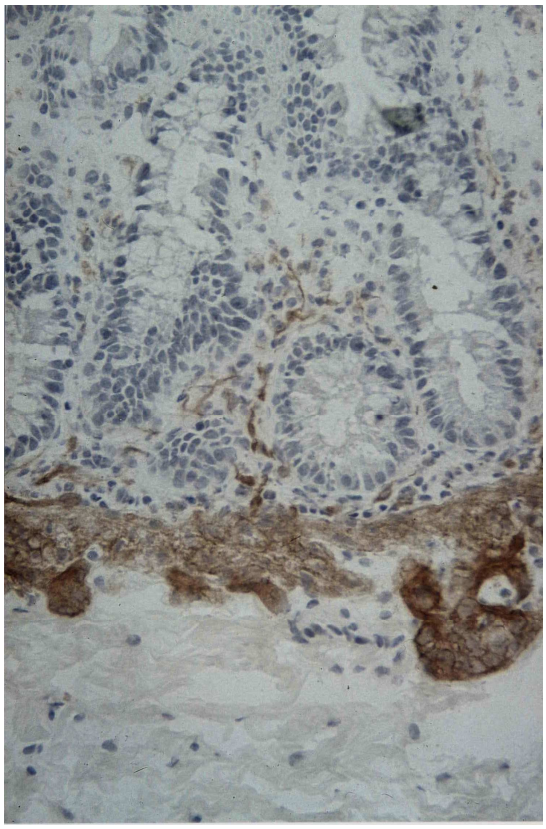

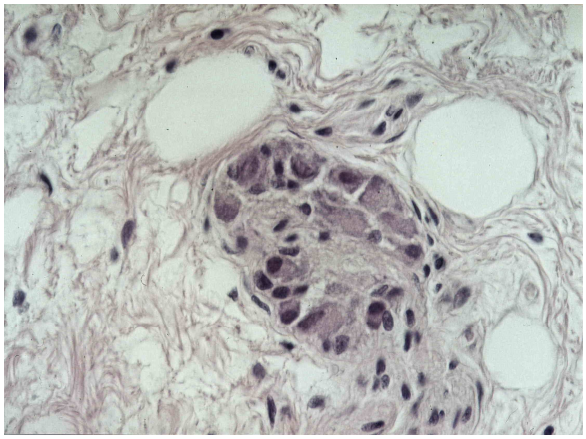

Abb. 14 a/b: Links: Riesenganglien in der Tela submucosa bei intestinaler neuronaler Dysplasie Typ B; 90-fache Vergrößerung. Rechts: Typisches Riesenganglion mit mehr als 8 Nervenzellen; 160-fache Vergrößerung. Quelle: Anatomisches Institut der Universität zu Lübeck, Prof. Reusche i. Z. m. Prof. Sigge

Nach den Erkenntnissen von Meier-Ruge et al. (2004 a) sollte die Diagnose IND B des Plexus submucosus innerhalb des ersten Lebensjahres mit Zurückhaltung gestellt werden, da sich seiner Erfahrung nach die pathognomonischen Riesenganglien durch Apoptose und durch Reifung des Plexus submucosus zurückbilden könnten. Eine Unterscheidung zwischen unreifen Nervenzellen und Gliazellen ist deshalb oft nicht möglich. Innerhalb des ersten Lebensjahres kann außerdem ein hoher Prozentsatz an Riesenganglien bei nicht-symptomatischen Patienten vorkommen. Eine Wiederholung der Diagnostik sollte daher im 2. bis 3. Lebensjahr erfolgen (Bruder und Meier-Ruge, 2007 b).

Die in früheren Jahren zunächst als NID (neuronale intestinale Dysplasie) bezeichnete Anlagestörung des Plexus submucosus wurde erstmals 1971 als Fallbeschreibung der 55. Jahrestagung der Deutschen Gesellschaft für Pathologie vorgestellt (Meier-Ruge, 1971 a). 10 Jahre später erschien eine zweite Arbeit in Zusammenarbeit mit den Kinderchirurgen B. Fadda (Vina del Mar, Chile), R. Daum (Heidelberg), W.A. Meier (Karlsruhe) und A.F. Schärli (Luzern) als 10-Jahres-Rückblick (Fadda et al., 1983).
Zunächst ist zwischen der neuronalen Dysplasie des Typus A und des Typus B differenziert worden. Die eher selten diagnostizierte neuronale Dysplasie A bezeichnet eine Reifungsstörung der sympathischen Innervation des Plexus myentericus und der Darmmukosa, die zu einer ulzerierenden Kolitis mit guter kurativer Prognose in den ersten Lebenswochen führen kann (Holschneider et al., 1994).
Es folgte eine kontroverse Diskussion, ob die NID B bzw. die IND B eine eigenständige Innervationsstörung darstelle. Einige Autoren waren oder sind zum aktuellen Zeitpunkt der Meinung, dass die IND B zwar deskriptiv ein histopathologisches Phänomen sei, aber keine klinisch-pathologische Entität darstelle (Csury und Pena, 1995; Lumb und Moore, 1998). Die Ätiologie ist nach wie vor unklar.

Krammer et al. (1994) und Wedel et al. (1999 c) haben mit der Herstellung von Häutchenpräparaten des Dickdarms die histopathologischen Befunde des ENS bei intestinaler neuronaler Dysplasie (IND) weitgehend untersucht. Beide Autoren konnten mit ihren Arbeiten zeigen, dass eine Darstellung des ENS und dessen histopathologischer Veränderungen bei IND B mit immunhistochemischen Methoden möglich ist. Die typischen histopathologischen Befunde der IND B wie eine Hyperplasie der Ganglien des Plexus submucosus (Riesenganglien) und eine Hyperplasie der parasymphatischen Nervenfasern innerhalb des submukösen Plexus konnten auch in den Häutchenpräparaten dargestellt werden. Krammer et al. und Wedel

et al. beschrieben auffallend zahlreiche verdickte Nervenstränge innerhalb der Tunica submucosa, die die submukösen Plexus unregelmäßig durchziehen. Ganglienformationen beobachteten sie an den Aufzweigungen der Nervenfasersträge, die so im normalen ENS nicht vorgefunden werden können. Des Weiteren konnten sie die vermehrt vorkommenden hyperplastischen Ganglien in der Tunica submucosa, die sog. Riesenzellen, nachweisen.

Die Angaben zur Inzidenz der IND B schwanken in der Literatur zwischen 25 % bis 65 % (Schärli, 1995; Kobayashi et al., 1999; Ure et al., 1999; Schmittenbecher et al., 2000). Mit dem Morbus Hirschsprung kombiniert, tritt die IND B als sog. HAIND weitaus häufiger als anfangs angenommen auf (Meier-Ruge et al., 2004 a). Unter Berücksichtigung der aktuellen Diagnosekriterien ist die IND B jedoch seltener als angenommen. Nach den Erkenntnissen von Bruder und Meier-Ruge (2007 b) ist die Diagnose bei 6 % der Kinder mit einem Morbus Hirschsprung gerechtfertigt und bei 2,9 % der Kinder, die nach Ablauf des ersten Lebensjahres wegen einer chronischen Obstipation biopsiert wurden.

Die Dominanz des männlichen Geschlechts kann bei den dysganglionären Innervationsstörungen im Gegensatz zur Aganglionose nicht beobachtet werden (Schmittenbecher et al., 2000).

Die isoliert auftretende intestinale neuronale Dysplasie Typ B ohne begleitende Aganglionose stellt die am schwächsten ausgeprägte Form der Fehlentwicklungen des enterischen Nervensystems dar (Holschneider et al., 1994; Meier-Ruge et al., 2004 a). Ure et al. beobachteten 1999, dass bei isoliert auftretender IND B ca. 1/3 der betroffenen Neugeborenen eine chronische Obstipationsneigung, Stuhlunregelmäßigkeiten und Störungen der Darmmotorik im Sinne einer verlängerten Transitzeit entwickelten.

Entscheidend für die klinische Manifestation der sog. HAIND sind die Länge des aganglionären Segments und daran anschließend die Länge des IND B tragenden Übergangsegments.

Für die gestörte Darmperistaltik wird vor allem die unkoordinierte Darmpropulsion verantwortlich gemacht, wobei die Leitung von Signalen der Pressorezeptoren in der Darmmukosa durch den pathologisch veränderten Plexus submucosus (Meissner) an die Ganglienzellen des Plexus myentericus (Auerbach) gestört ist (Yamataka et al., 1995) (s. Abb. 15 a/b).

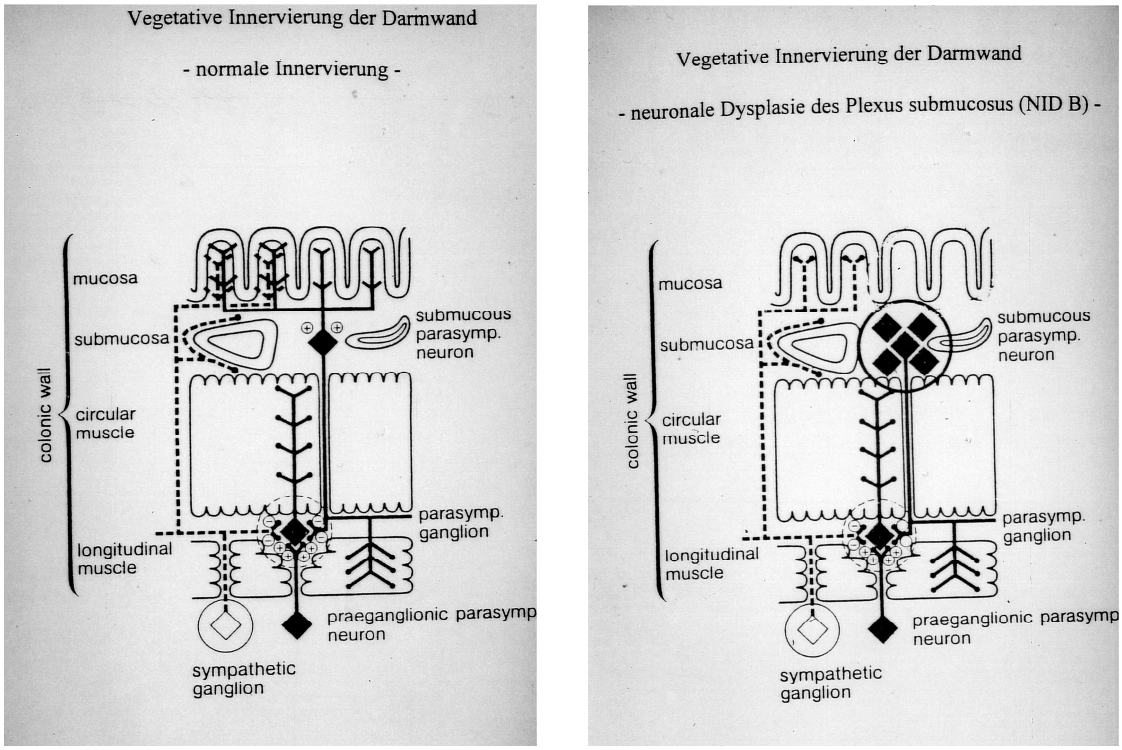

Abb. 15 a/b: Links: Schematische Darstellung des enterischen Reflexbogens: Normale Innervierung mit regelrechtem Reflexbogen. Rechts: gestörte vegetative Innervierung bei intestinaler neuronaler Dysplasie vom Typ B. Quelle: Meier-Ruge, 1990

Eine mögliche Ursache für die Entstehung von intestinalen Innervationsstörungen, u.a. die der IND B, lässt eine von Gershon et al. 1993 durchgeführte molekularbiologische Studie an der Columbia University of New York vermuten. Es konnte gezeigt werden, dass während der Embryonalentwicklung (ca. in der 10. bis 15. Woche) eine vorzeitige Expression von Laminin A auch zu einer vorzeitigen Differenzierung unreifer Nervenzellen in Neuroblasten führt (Entwicklung der Hypoganglionose) und die weitere Wanderung der Neuroblasten in distalere Kolonabschnitte blockiert (führt zur Entstehung der Aganglionose). Auf dieselbe Weise soll auch die Differenzierung der in die Submukosa eingewanderten Neuroblasten durch die Laminin-Expression gestört werden, wobei die Wanderung der Neuroblasten entlang afferenter parasympathischer Nervenfasern beeinträchtigt und die Differenzierung in Riesenganglien bei der IND B resultiert. Mit diesem Ansatz konnte eine Erklärung für das häufige Auftreten der IND B zusammen mit anderen Hirschsprung-assoziierten Dysganglionosen gefunden werden.

2.1.2.3 Ganglien-Heterotopien

Als Ganglien-Heterotopien werden Ganglien oder einzelne Ganglienzellen bezeichnet, die sich nicht an typischer Ganglienposition der Plexus befinden, sondern in Darmwandschichten, deren Nervenfasernetz normalerweise als nervenzellfrei angesehen werden. Neben den bei der intestinalen neuronalen Dysplasie (IND) auftretenden mukösen Nervenzellheterotopien sind es vor allem Ganglien-Heterotopien des Plexus myentericus, die innerhalb der Längs- oder Ringmuskulatur der Darmwand beobachtet werden.

Ganglien-Heterotopien werden seit 1990 als eine eigenständige intestinale Innervationsstörung klassifiziert (Borchard et al., 1991). Eine regelrechte koordinierte Innervation der Tunica muscularis kann hierbei infolge einer Reduktion der Ganglien- und Nervenzelldichte innerhalb der regulären Plexusloge nicht ausreichend erfolgen (Wedel, 2000 b; Wedel et al., 2007). Krammer et al. (1994) beschreiben die daraus resultierenden intestinalen Motilitätsstörungen, die häufig eine komplette Resektion der betroffenen Darmabschnitte erforderlich machen, als erheblich. Somit ist nicht nur die Quantität, die Anzahl der Ganglien und Nervenzellen, entscheidend für die enterische Funktion, sondern auch die intramurale Anordnung der Nervenzellen von wesentlicher Bedeutung für eine koordinierte Motilität. Bei abweichender Anordnung der Nervenzellen ist von einer beeinträchtigten Motilität auszugehen.

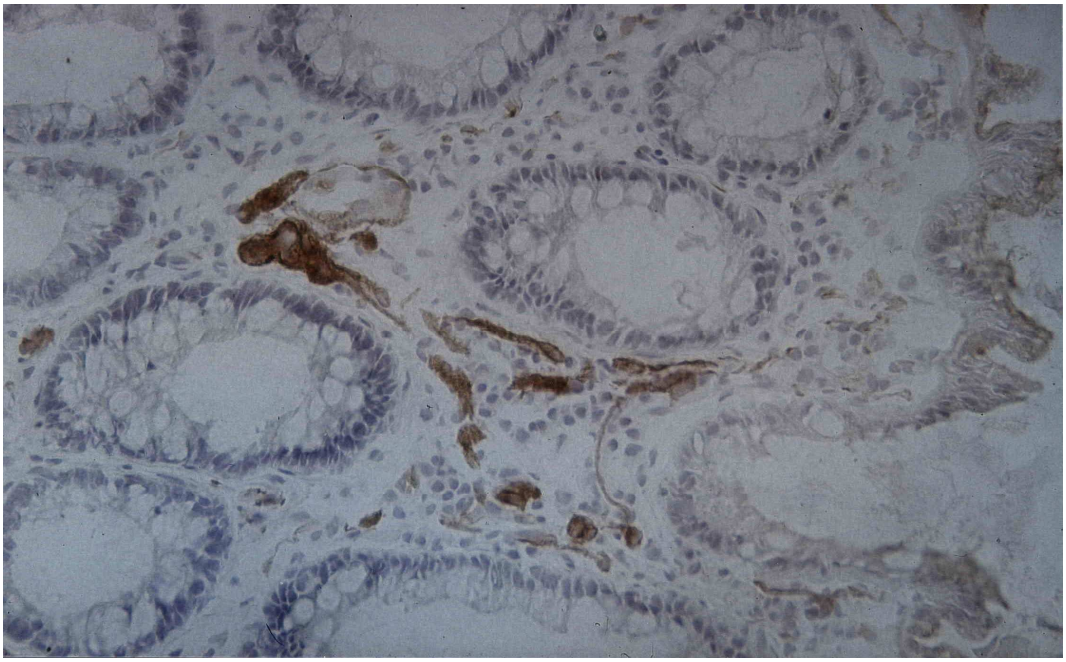

Abb. 16: Ganglienheterotopien in der Mukosa bei intestinaler neuronaler Dysplasie Typ B (IND B); 90-fache Vergrößerung. Quelle: Anatomisches Institut der Universität zu Lübeck, Prof. Reusche i. Z. m. Prof. Sigge

2.1.2.4 Ganglienzellunreife

Unter Ganglienzellunreife versteht man einen gravierend verzögerten Ausreifungsprozess der Nervenzellen innerhalb der enterischen Nervenplexus, der bis zu ca. 2-4 Jahre andauern kann. Eine Differenzierung enterischer Nervenvorläuferzellen in Schwannsche Zellen und reife Nervenzellen findet nur verzögert statt. In der LDH- und SDH-Reaktion können die zu kleinen Dehydrogenase-positiven Nervenzellen dargestellt werden. Wenn nach dem zweiten Lebensjahr die Größe der Nervenzellen noch unter 50% der Normgröße liegt, kann von einer Hypoplasie der Nervenzellen gesprochen werden (Holschneider et al., 1994).

Die Azetylcholinesterase-Aktivität parasympathischer Nervenfasern der Lamina propria mucosae fehlt nahezu vollständig. Ein von „Ganglienunreife“ betroffener Darmabschnitt verhält sich annähernd wie ein komplett denerviertes Darmsegment (Holschneider, 1982).

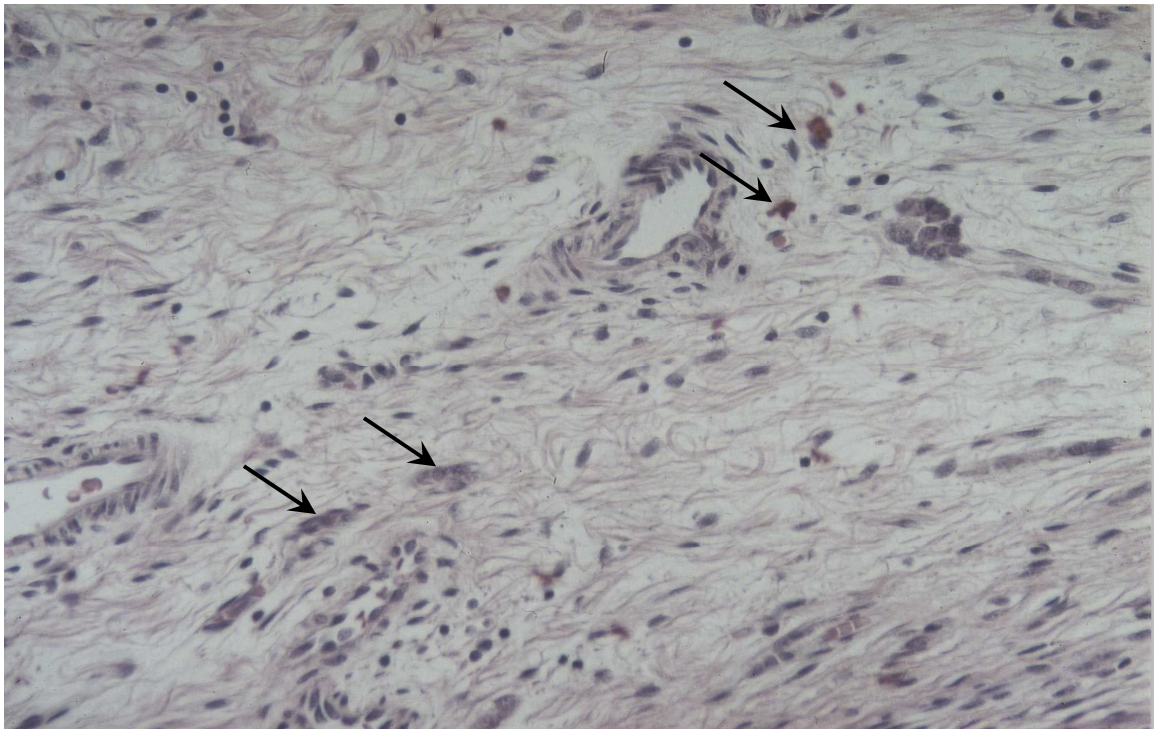

Abb. 17: Ganglienzellunreife: kleine unreife Ganglien in der Submukosa; 160-fache Vergrößerung.
Quelle: Anatomisches Institut der Universität zu Lübeck, Prof. Reusche i. Z. m. Prof. Sigge

2.2 Die Pathogenese der Innervationsstörungen des Gastrointestinaltraktes

Die Ursache neuronaler intestinaler Fehlbildungen lässt sich hauptsächlich in der komplexen Embryonalentwicklung des enterischen Nervensystems vermuten. Die Entwicklung des ENS geht von der Neuralleiste aus. Vorläuferzellen des ENS, die aus vagalen und sakralen Segmenten der Neuralleiste entstammen, besiedeln während der Embryonalperiode das Darmrohr von kranial und caudal. Kommt es in dieser Zeit zu Störungen der Neuroblasten-Wanderung, kann es je nach Ausmaß und Zeitpunkt der Störung zu intestinalen Fehlinnervationen kommen (Okamato und Ueda, 1967). Molekularbiologische Studien, die zwischen 1991 und 1993 an der Columbia Universität in New York von Gershon et al. (1994) durchgeführt worden sind, konnten den Zusammenhang einer abnorm vorzeitigen Expression von Laminin A während der Embryonalentwicklung und eine hierdurch verursachte vorzeitige Differenzierung unreifer Nervenzellvorläuferstufen in Neuroblasten zeigen. Die vorzeitige Expression von Laminin A wird auch für die gestörte Wanderung der Neuroblasten in distale Darmabschnitte verantwortlich gemacht, und in der Tat finden sich in aganglionären Darmabschnitten erhöhte Konzentrationen von Laminin A.

Für die regelrechte Entwicklung des Darmes spielen noch andere Faktoren eine entscheidende Rolle, beispielsweise Rezeptoren mit Tyrosin-Kinase-Aktivität, wie RET (Puffenberger et al., 1994) und Endothelin-B-Rezeptoren (Romeo et al., 1994), für die Migration und Ausdifferenzierung der Neuroblasten (Inoue et al., 2000).

So konnten bei einem Teil der Patienten mit Morbus Hirschsprung Mutationen von Genen nachgewiesen werden, die für RET und Endothelin-B-Rezeptoren kodieren. An der individuellen phänotypischen Ausprägung des Krankheitsbildes sind multiple Gene (GFRa 1-4, GDNF, NTN) beteiligt mit dem RET Proto-Onkogen als der dominierenden Hauptkomponente. Die Komplexität des Krankheitsbildes und die individuelle Ausprägung werden durch das polygene Vererbungsmuster mit Beteiligung intragenetischer Polymorphismen einschließlich Mutationen von Proteinen des RET-Signal-Netzwerkes hervorgerufen. Fitze et al. (2002) konnten Mutationen im RET Proto-Onkogen für die Ausprägung eines bestimmten Hirschsprung-Phänotypus verantwortlich machen. Sie zeigten, dass bei Auftreten des c135G Allel des RET Proto-Onkogens mit einer RET-Mutation auf einem Chromosom, kombiniert mit dem c135A-Allel auf dem anderen Chromosom, ein langsegmentiger-Phänotyp (ein langes

aganglionäres Segment) vorlag. Ein kurzes Hirschsprung-Segment trat auf, wenn die Mutationen auf dem c135A-Allel lokalisiert waren. Fitze et al. schlussfolgerten 2003, dass die individuelle Allel-Kombination der genetischen Varianten des RET Proto-Onkogens einen „dosisabhängigen“ Effekt auf die Ausprägung des Schweregrades der Erkrankung ausübt.

Gegenüber diesen primären kongenitalen Ursachen für intestinale Innervationsstörungen finden sich die selteneren sekundären, erworbenen Innervationsstörungen. Hierzu zählen u.a. ischämische (nekrotisierende Enterocolitis), entzündliche (Colitis Ulcerosa, Morbus Crohn), autoimmunologische (Achalasie) oder infektiöse (Chagas-Krankheit) Prozesse innerhalb der Darmwand. Ebenfalls zu Läsionen des ENS können Systemerkrankungen (Sklerodermie) oder eine Exposition mit toxischen Substanzen führen.

Experimentelle Stenosierungen der Darmwand zeigten, dass das ENS neben degenerativen offensichtlich auch reparative Veränderungen erfahren kann, somit postnatal über eine gewisse neuronale Plastizität verfügt. Prästenotisch konnten eine Größenzunahme von Nervenfasersträngen, Nervenzellen und Gliazellen sowie z. T. auch Nervenzellhyperplasien beobachtet werden. Interessanterweise ließen sich bei intestinalen Obstruktionen (z. B. Meconiumileus, Stenosen nach nekrotisierender Enterocolitis) ebenfalls Plexushyperplasien beobachten, die u. a. den histologischen Merkmalen einer IND B entsprachen (Pickard et al., 1981).

Vor diesem Hintergrund ist anzunehmen, dass die IND B nicht nur kongenitales Anpassungsmuster ist, sondern wie das normale ENS zeitlebens Wachstums-, Anpassungs- und „Reparatur“- Potential hat. Dies entspricht den Beobachtungen von Sigge et al. (1995 b) sekundär-reaktiver Veränderungen des ENS, die sich auf dem Boden mechanischer oder funktioneller intestinaler Obstruktionen entwickelten (Sigge et al., 1997 b).

Eine weitere Rolle in der Pathogenese intestinaler Innervationsstörungen spielt eine von einem japanischen Forscherteam (Kobayashi et al., 1999) aufgestellte Theorie, dass Mastzellen und von ihnen produzierte nervale Wachstumsfaktoren (NGF) wichtige Faktoren in der Entwicklung von Darminnervationsstörungen darstellen. In aganglionären Darmsegmenten und IND B-Segmenten konnten Mastzellen in allen Schichten der Darmwand in signifikant höherer Anzahl als in neuronal unauffälligen

Darmabschnitten nachgewiesen werden. Mastzellen sind vermehrt in Bereichen hypertropher Nervenfaserstränge aganglionärer Segmente und in der Umgebung von Riesenganglien bei der IND B beobachtet und als mit verantwortlich für deren Ausprägung verdächtigt worden. Die Anwesenheit von Mastzellen und die Sekretion von NGF werden weiterhin für die Überexpression cholinerger und adrenerger Nervenfasern, vermehrt beim M. Hirschsprung (HD) und der IND B vorkommend, verantwortlich gemacht.

Die Pathogenese intestinaler Innervationsstörungen sollte somit als multifaktorielles Geschehen betrachtet werden und wird auch in Zukunft Gegenstand für weitere wissenschaftliche Untersuchungen bleiben.

2.3 Das enterische Nervensystem

Das enterische Nervensystem stellt neben dem zentralen Nervensystem ein komplexes autonom arbeitendes peripheres Nervengeflecht mit Ganglienansammlungen und geschätzt ca. 100 Millionen Nervenzellen dar. Seit der Erstbeschreibung vor ca. 150 Jahren durch berühmte Anatomen wie Georg Meissner („Über die Nerven der Darmwand“, 1857) und Leopold Auerbach („Fernere vorläufige Mitteilung über den Nervenapparat des Darmes“, 1864) konnte die Vermutung, dass die Nerven des Gastrointestinaltrakts Endstrecken des parasymphatischen bzw. symphatischen Nervensystems seien, widerlegt werden. An der sehr komplexen Peristaltik und den langsamen Propulsionsbewegungen des Darmtrakts sind die untereinander kommunizierenden Nervengeflechte und in Nervenzellhaufen angeordneten Ganglien der benachbarten Darmwandschichten beteiligt. Weitgehend unabhängig von zentralnervösen Einflüssen koordinieren die ganglionären Netzwerke des ENS auf dem Wege intramuraler Reflexbögen die Funktion und Motilität des Gastrointestinaltrakts. An der komplizierten Funktion des ENS sind komplexe Verschaltungen von intrinsischen afferenten Neuronen, Interneuronen und inhibitorischen bzw. exzitatorischen Motoneuronen und eine Vielfalt von in den enterischen Nervenzellen synthetisierten Neurotransmittern beteiligt (Wedel et al., 1999 c).

Die Komplexität des enterischen Nervensystems unterstreicht, dass Stach (1989) mindestens 6 Nervenzelltypen im ENS unterscheiden konnte.

Die für eine regelrechte Koordination unerlässlichen ganglionären Nervenplexus befinden sich zwischen Ring- und Längsmuskulatur der Tunica muscularis (Plexus

myentericus) und in der Submukosa (Plexus submucosus internus, externus und extremus). Unmittelbar zwischen diesen ganglionären Nervenplexus existieren in der Darmwand Schichten, die nur Nervenfasern ohne Nervenzellen (sog. aganglionäre Plexus) enthalten.

Die komplexe Darstellung des enterischen Darmwandnervensystems wird durch die histologische Untersuchung von Häutchenpräparaten am besten ermöglicht, da hierbei die aganglionären und die ganglionären Nervengeflechte in ihrer kommunizierenden Struktur und Ausprägung dreidimensional dargestellt werden (Costa et al., 1980).

2.3.1 Ganglionäre Plexus

2.3.1.1 Plexus myentericus (Auerbach)

Der Plexus myentericus (Auerbach) breitet sich innerhalb einer dünnwandigen bindegewebigen Loge in wechselnder Dicke zwischen Stratum circulare und Stratum longitudinale der Tunica muscularis der Darmwand aus (Auerbach, 1864). Das hierin eingebettete Nervenfasernetz besteht aus einem weitmaschigen kräftigen Nervenfasergeflecht mit einer klaren Anordnung der Ganglien- und Gliazellen an den Netzknoten. Die für die Koordination der Darmperistaltik verantwortlichen Nervenzellen liegen in den Ganglien des myenterischen Nervengeflechts und sind untereinander durch interganglionäre Nervenfaserbündel, die sog. Primärstränge, verbunden. Von den relativ kaliberstarken Primärsträngen des Plexus myentericus, die in Längsrichtung parallel zur Darmachse verlaufen, zweigt ein Netz feiner Sekundär- und Tertiärstränge ab, die mit den benachbarten Nervenplexus der Submukosa in Verbindung stehen (Wedel, 2000 b).

Die Gangliendichte unterschiedlicher Kolonsegmente steigt von oral nach aboral an, so dass im Vergleich die Ganglienanzahl pro Darmwandfläche im Rektosigmoid höher ist als in proximalen Kolonbereichen (Wedel, 2000 b).

2.3.1.2 Plexus submucosus (Meissner und Schabadasch)

Der Plexus submucosus besteht aus drei voneinander zu unterscheidenden Nervengeflechten: Plexus submucosus externus, internus und Plexus submucosus extremus, welche die Tela submucosa in verschiedenen Ebenen durchziehen. Der Plexus submucosus externus (Schabadasch, 1930) liegt direkt dem Stratum circulare der

Tunica muscularis an und steht über zarte Nervenfasern mit dem Plexus myentericus in Verbindung. Viel weiter lumenwärts liegt unterhalb der Lamina muscularis mucosae das innere submuköse Nervengeflecht, der Plexus submucosus internus (Meissner, 1857). Der Mukosa am nächsten liegt der Plexus submucosus extremus (Stach, 1971), dem ein besonderer Einfluss auf die intestinale Motilität und das rhythmische Kontraktionsverhalten des Darmes zugeschrieben wird (Wedel, 2000 b).

Im Vergleich zu dem myenterischen Nervenplexus in der Tela muscularis besitzen die submukösen Plexus deutlich zartere Nervenfaserstränge und kleinere Ganglien. Im Gegensatz zu dem regelmäßigen Aufbau des weitmaschigen Plexus myentericus stellen sich die submukösen Nervengeflechte als eher unregelmäßig konfiguriert dar. Das Nervengeflecht des Plexus submucosus internus ist im Vergleich zum äußeren submukösen Plexus engmaschiger und hat einen etwas größeren Gehalt an unterschiedlich großen und unregelmäßig geformten Ganglien. Untereinander stehen die submukösen Plexus über zarte, vertikal verlaufende Nervenfasern in Verbindung. Neben den unterschiedlichen morphologischen Ausprägungen der submukösen Nervenplexus bestehen neurochemische Unterschiede in der Beschaffenheit der verschiedenen Neurotransmitter. Die Zusammensetzung der Neurotransmitter lässt Rückschlüsse auf die Funktionen der Plexus zu, wobei dem Plexus submucosus externus eher motorische Funktionen zugeschrieben werden und der Plexus submucosus internus überwiegend sensorische afferente Bahnen führt (Crowe et al., 1992).

2.3.1.3 Interstitielle Cajal-Zellen

Interstitielle Cajal-Zellen befinden sich innerhalb des Plexus myentericus zwischen der longitudinalen und zirkulären Muskelschicht der Tunica muscularis, aber auch innerhalb des Stratum circulare. Sie bilden ein dichtes Netzwerk über so genannte „gap junctions“ untereinander aus und kommunizieren über den transmembranösen Oberflächenrezeptor „c-Kit“, einen Tyrosin-Kinase-Rezeptor. Als „Schrittmacherzellen“ der glatten Muskulatur fungieren sie zum einen über eine elektrische Signalübertragung und zum anderen über die direkte Neurotransmission und stehen über ein retikuläres Nervenfasergeflecht mit den Nervenzellausläufern des Plexus myentericus in Verbindung. In den letzten Jahren war dieses komplexe Netzwerk der Signalübertragung zwischen Plexus myentericus und interstitiellen Cajal-Zellen Gegenstand weiterführender Untersuchungen anhand von Tiermodellen und vermehrt bei Morbus Hirschsprung Patienten. Durch eine Störung dieses komplexen

Signalübertragungssystems auf Neurotransmitterebene, z. B. durch eine Unterexpression der Cajal-Zellen in einem aganglionären Darmabschnitt, resultiert eine Motilitätsstörung des betroffenen Darmabschnittes aufgrund fehlender Schrittmacherzellen-Funktion (Rolle et al., 2002 a; Taguchi et al., 2003).

2.3.2 Aganglionäre Plexus

2.3.2.1 Plexus muscularis

Der Plexus muscularis besteht aus parallel zur Verlaufsrichtung der Muskelschichten der Tunica muscularis ausgerichteten Nervenfasersträngen. Die Zellkerne, die für die neuromuskuläre Erregungsübertragung auf die Muskelzellen verantwortlich sind, liegen innerhalb des Plexus myentericus in den Ganglienzellformationen entlang der Primär- und Sekundärstränge. Somit ist der Plexus muscularis normalerweise frei von Nervenzellen oder Ganglienzellformationen (Wedel, 2000 b). Bei den sog. Ganglienheterotopien, einer eigenständigen pathologischen Entität des ENS, liegen innerhalb der Ring- und Längsmuskulatur ektope, in die sonst aganglionären Nervenfasern des Plexus muscularis eingestreute Ganglien.

2.3.2.2 Plexus mucosus

Der Plexus mucosus wird aus einem Geflecht sehr zarter Nervenfasersträngе gebildet, der die Lamina muscularis mucosae, die Lamina propria mucosae und das subglanduläre Kompartiment durchzieht (Kühnel, 1999). Ein Diskussionspunkt ist nach wie vor das Vorhandensein von kleinen Nervenzellgruppen im subglandulären Kompartiment in der Mukosa des menschlichen Kolons. Der Plexus mucosus galt lange Zeit als nerven- und ganglienzellfrei und wurde als „mukosale Heterotopie“ in den Formenkreis der intestinalen Dysganglionosen eingeordnet (Holschneider et al., 1994). Das Auftreten nur kleiner Ganglienzellgruppen in der Lamina propria mucosae entspricht in den Untersuchungsergebnissen von Wedel (2000 b) allerdings dem Normalbefund.

2.4 Die klinische Relevanz intestinaler Innervationsstörungen

Die Diagnose des „klassischen“ Morbus Hirschsprung wird häufig in den ersten Lebenstagen eines Neugeborenen aufgrund der eindrucksvollen klinischen Symptomatik gestellt. Der erstbeschreibende dänische Kinderarzt Hirschsprung beschrieb 1899 die Symptomatik der Erkrankung als eine „Stuhlträgheit Neugeborener“. Der verzögerte Abgang von Mekonium und eine bestehende Ileussymptomatik führen zur dringlichen diagnostischen Abklärung auf das Vorliegen eines Megacolon congenitum und einer distal gelegenen funktionellen Stenosestrecke im Enddarm-Bereich.

Abb. 18 a/b: Neugeborenes mit massiv aufgewölbtem Abdomen bei Megacolon congenitum.
Quelle: Klinik für Kinderchirurgie der Universität zu Lübeck, Prof. Sigge

Noch bis in die 70er Jahre des vorigen Jahrhunderts hinein galt die Aganglionose als das alleinige histopathologische Korrelat eines Megacolon congenitum. Durch die Entwicklung einer weiterführenden histopathologischen, einer histochemischen und einer immunhistochemischen Diagnostik des ENS sind weitere Formen intestinaler Innervationsstörungen entdeckt und klassifiziert worden, die für eine Entstehung des Megacolon mitverantwortlich gemacht werden müssen (Meier-Ruge, 1971 b; Howard et al., 1984; Wedel, 2000 b).

Zu diesen sog. „non-aganglionären“ Innervationsstörungen zählen die Hypoganglionose, die intestinale neuronale Dysplasie vom Typ B, Ganglienheterotopien und die Ganglienunreife.

Die Symptome dieser genannten Innervationsstörungen ähneln den klassischen Beschwerden eines manifesten Morbus Hirschsprung oder imitieren diese. Am häufigsten bestehen Obstipationsepisoden oder eine chronische Obstipation, aber auch eine Subileus- und Ileussymptomatik, Enterocolitiden und Enkopresis im Sinne einer Überlaufinkontinenz werden beobachtet. Gegenüber aganglionären Fehlbildungen des ENS ist die klinische Symptomatik non-aganglionärer Innervationsstörungen häufig „milder“ ausgeprägt, so dass sich der Zeitpunkt der Diagnosestellung vom Neugeborenenalter in das Kleinkindalter oder bis in das Schulkindalter hinein verschieben kann.

Für die operative Versorgung eines Megacolon ist die Kenntnis begleitender Innervationsstörungen wichtig, die sich im Bereich der sog. Übergangszone zwischen Aganglionose und normal innervierten Darm finden können. Hier finden sich Darmabschnitte von bereits angelegtem enterischen Nervenplexus, jedoch in deutlich reduzierter Qualität und Quantität mit Folge der dysfunktionalen Darmpassage. Die Übergangszone kann wenige Zentimeter lang sein, sich aber auch über eine Länge von 20 cm oder 40 cm ausdehnen (vgl. 2.1.1.1). Für eine ungestörte postoperative Funktionsleistung des Darmes ist die Resektion des stenosierten aganglionären Kolonabschnitts unabdingbar, ebenso die Resektion hypoganglionärer Segmente oder Bereiche mit intestinaler neuronaler Dysplasie. Bei Verlaufsbeobachtungen in der Folge operativer Therapie des kindlichen Megacolons ließ sich feststellen, dass postoperativ verbliebene fehlinnervierte Kolonabschnitte zu persistierenden Motilitätsstörungen führen und häufig eine Nachresektion erforderlich machen (Klück et al., 1986).

Für die neben der Aganglionose am häufigsten auftretende Innervationsstörung IND B beispielsweise wurden Therapievorschläge entwickelt, die das jeweilige Alter der Patienten berücksichtigen, die Lokalisation und Ausdehnung der IND B, die Kombination der IND B mit anderen Innervationsstörungen und die Korrelation zur klinischen Symptomatik.

Eine isoliert vorliegende IND B lässt sich im Gegensatz zu einer Hirschsprung assoziierten IND B (HAIND) in der Mehrzahl der Fälle in den ersten 3 Lebensjahren konservativ behandeln. Jenseits des 4. Lebensjahres ist bei persistierenden morphologischen und klinischen Befunden eine konservative Therapie der betroffenen Patienten nicht ausreichend. Bei zusätzlich vorliegenden Innervationsstörungen wie

etwa einer Hypoganglionose des Plexus myentericus, Ganglienheterotopien in der Tunica muscularis oder die Kombination mit einem sehr langen aganglionären Segment ist häufig die Anlage von temporären Enterostomata oder Kolonresektionen notwendig (Bruder und Meier-Ruge, 2007).

Meier-Ruge et al. halten dringend die Einhaltung konservativer Maßnahmen in den ersten 3 Lebensjahren und eine sehr zurückhaltende Resektion von IND B betroffener Darmbereiche für erforderlich, da bis zum Lebensalter von bis zu 4 Jahren eine Nachreifung der submukösen Nervenplexus zu erwarten sei. Bei älteren Kindern sei nicht mehr mit einer Verbesserung der Darmfunktion und mit einer Nachreifung zu rechnen; in diesen Fällen empfehlen Meier-Ruge et al. je nach individueller Symptomatik ein operatives resezierendes Vorgehen (Meier-Ruge et al., 2004 a).

Das Vorliegen einer Hypoganglionose im Kolon bedeutet nicht zwangsläufig die Entwicklung einer chronischen Obstipation. Die Länge des hypoganglionären Darmsegmentes und die Länge des nach einer Darmteilresektion verbliebenen hypoganglionären Darmsegmentes werden für die Entstehung einer chronischen Obstipation verantwortlich gemacht. Liegt eine isolierte Form der intestinalen Hypoganglionose vor, entwickelt sich die chronische Obstipation zunehmend mit dem Älterwerden der Kinder und erfordert die Notwendigkeit eines operativen Eingriffs meistens zwischen dem 6. und 11. Lebensjahr (Meier-Ruge et al., 1999).

2.5 Möglichkeiten der Diagnostik und Therapie

2.5.1 Die histopathologische Diagnostik intestinaler Innervationsstörungen

Grundlegendes Verfahren ist die Untersuchung von 15-20 µm dicken Gewebeschnitten, die mittels Fixierung, Schnittverfahren und Färbung bearbeitet werden. Um die gesamte Morphologie der intramuralen Nervenplexus beurteilen zu können, d. h. Nervenfasersträge und Ganglienformationen sowohl innerhalb der submukösen Plexus als auch innerhalb des Plexus myentericus, sollte die Biopsienahme möglichst in Form einer Ganzwandbiopsie erfolgen. Schleimhautstufenbiopsien, Biopsienahmen in definierten Abständen proximal der Haut-/Schleimhautgrenze, können lediglich den Plexus submucosus zeigen. Sowohl die enzymhistochemischen als auch die immunhistochemischen Verfahren, z. B. die Azetylcholinesterase-Aktivität, sind anwendbar (Holschneider, 1982).

Für die Diagnostik intestinaler Innervationsstörungen sind anorektal entnommene Schleimhautstufenbiopsien oftmals ungenügend, da submuköses Gewebe häufig nicht in ausreichendem Umfang mit erfasst wird, mit dem Resultat nicht-repräsentativer bzw. uneinheitlicher Befunde. Zu berücksichtigen ist dabei die von oral nach aboral abnehmende Dichte der Plexusganglien, insbesondere im Bereich des Analkanals mit „physiologischer Hypoganglionose“ des Plexus submucosus, aufgrund im Vergleich zu proximaleren Darmabschnitten spärlicherem Ganglien- und Nervenzellbesatz (Tafazzoli et al., 2005).

Die Ganzwandbiopsie erforderte bis Mitte der 90er Jahre eine Laparotomie. In den letzten Jahren wurde eine laparoskopische Entnahmetechnik entwickelt (Bax und van der Zee, 1994; Georgeson et al., 1995); ihr Vorteil besteht darin, die Qualität und die Quantität der zugrunde liegenden Form der intestinalen Innervationsstörung vollständig beurteilen zu können.

Häutchenpräparate können nur von Darmresektaten hergestellt werden. Sie bieten gegenüber Schnittpräparaten den Vorteil, dass sie die dreidimensionale Morphologie des enterischen Nervensystems in ihrer Gesamtheit darstellen.

Eine wichtige Rolle spielt die Entnahmestelle der Biopsien. Bei Verdacht auf eine kolorektale Innervationsstörung sollten insgesamt mindestens 3 Proben, nämlich jeweils 1, 3 und 9 cm oberhalb der Linea dentata, der Anocutan-Grenze, entnommen werden, ferner möglichst eine weitere oberhalb eines eventuellen Kalibersprungs (Borchard et al., 1991; Meier-Ruge et al., 1994).

Dabei wird die erste Biopsie (1 cm oberhalb der Anocutan-Grenze gewonnen) zum Ausschluss eines ultrakurzen aganglionären Segments eines M. Hirschsprung durchgeführt. Die zweite Mukosa/Submukosa-Biopsie wird 3 cm oberhalb der Anocutan-Grenze entnommen. Der Erfassung der weiteren Ausdehnung der Innervationsstörung dient die dritte Probe (etwa 9 cm oberhalb der Anocutan-Linie, bzw. so hoch wie von rektal her durchführbar, entnommen) zum Erfassen des Innervationsbildes am Ort der höchsten von anal her erreichbaren Schnittbiopsie.
Zur Standardisierung der histopathologischen Ergebnisse sollten die Kryostatschnitte der Biopsien jeweils eine konstante Dicke von 15 µm haben (Meier-Ruge et al., 1995 c).

2.5.1.1 Die Entnahme von Rektum-Stufenbiopsien

Die peranale Entnahme von Rektum-Stufenbiopsien in der Diagnostik intestinaler Innervationsstörungen erfolgt seit über 15-20 Jahren mit nur geringen Modifizierungen standardisiert und ist in geübter Hand mit geringer Komplikationsrate problemlos durchführbar. Sie wird schon frühzeitig in der Diagnostik bei Verdachtsfällen intestinaler Innervationsstörungen angewandt und zur Vervollständigung der Diagnostik nach vorausgegangener abdominaler Ganzwand-Biopsieentnahme durchgeführt. Die Entnahme von Rektumbiopsien ist für die Diagnose „Morbus Hirschsprung“ als internationaler „Gold Standard“ anerkannt (Martucciello et al., 2005).
Für eine zuverlässige Diagnose ist eine atraumatisch durchgeführte Biopsie-Entnahme von entscheidender Bedeutung.
Bei den meistens kleinen Kindern, Säuglingen oder Neugeborenen erfolgt die Entnahme der Rektumbiopsien ausschließlich in Allgemeinnarkose in Steinschnittlage des Patienten mit dem Einsatz eines Rahmenspreizers, mit schmalen Haken oder Haltefäden, überwiegend dorsalseitig als Mukosa-/Submukosa-Exzision. Für die Biopsieentnahme eignen sich am besten feine Scheren und Pinzetten bzw. Haltefäden. Das erfasste Gewebe sollte die ungefähre Größe eines Pfefferkorns haben (3–5 mm^3) und neben Schleimhautanteilen genügend Submukosa-Anteile enthalten. Insgesamt drei bis vier Biopsien sollten möglichst bei 1 cm, 3–4 cm, 6–9 cm und 9–12 cm (bei Neugeborenen nicht möglich) oberhalb der Linea dentata entnommen werden (Holschneider, 1982). Meier-Ruge empfiehlt die Entnahme von Rektum-Stufenbiopsien bei 1 cm, 3–4 cm und 6–9 cm (Meier-Ruge et al., 1995 c).
Die Biopsien werden nativ, auf NaCl-getränktem Fließpapier gelagert und möglichst unmittelbar zur direkten Bearbeitung in ein Speziallabor geliefert. Im Falle eines

notwendigen Postexpress-Transportes können die Proben, jede für sich (ohne NaCl-Lösung und ohne NaCl-getränkte Minitupfer) trocken im Transporthütchen verpackt und gegen direkte Gefrierwirkung geschützt, auf Trockeneis versendet werden. Im Falle der Unterbrechung bzw. des „Abreißens“ der Kühlkette vor dem Erreichen des Speziallabors sind die Gewebeproben verloren. „Zur Sicherheit“ kann jede Probe im Formalin fixiert werden: das gesamte Spektrum der immunhistochemischen Diagnostik ist nach Formalinfixierung möglich.

2.5.1.2 Die Entnahme von Kolon-Ganzwandbiopsien

Die Entnahme von Ganzwandbiopsien aus dem Kolon und Ileum ist für eine zuverlässige Diagnostik ausgedehnter aganglionärer und dysganglionärer Innervationsstörungen von großer Bedeutung. Ein begleitender Teil einer notwendigen Laparotomie wegen „unklaren Abdomens“ sollte die Entnahme von Kolon-Ganzwandbiopsien dann sein, wenn der OP-Situs auffällig dilatierte proximale und/oder stenosierte distale Darmsegmente zeigt bzw. eine zugrunde liegende Darmtransportstörung ausgeschlossen werden muss. Es empfiehlt sich die Entnahme der Biopsien in den jeweiligen Kolonsegmenten, begonnen im Rektosigmoid, folgend im Colon descendens, Colon transversum, Colon ascendens, Coecum und schließlich im terminalen Ileum, im entsprechendem Fall auch weiter proximal im Dünndarm. Die Anlage einer Enterostomie sollte möglichst von der Entnahme einer Ganzwandbiopsie an derselben Lokalisation begleitet werden. Die möglichst präzise Dokumentation der Entnahmestelle im OP-Bericht ermöglicht bei einer zukünftigen chirurgischen Intervention an „identischer Stelle“ Vergleichsbiopsien entnehmen zu können. Dies ist für die Beurteilung einer Nachreifung der Ganglien bei Hypoganglionose/IND B unerlässlich. Um insbesondere die Ausdehnung einer intestinalen Innervationsstörung vor einem transanalen Darmresektionsverfahren zu beurteilen, hat sich die endoskopische Entnahme von Kolon-Ganzwandbiopsien in den letzten Jahren zunehmend etabliert (Carvalho et al., 2001).

2.5.1.3 Die Darstellung des enterischen Nervensystems mit Häutchenpräparaten (Whole-mount Technik)

Die Darstellung des enterischen Nervensystems mit Hilfe von Häutchenpräparaten bietet gegenüber der sonst bevorzugten Technik der Diagnostik an Schnittpräparaten die Möglichkeit einer komplexen dreidimensionalen Beurteilung der feinmaschigen Nervenplexus von Darmwandresektaten. Besonders in der Diagnostik und Interpretation von enterischen Dysganglionosen, die den Plexus myentericus betreffen, wie beispielsweise die Hypoganglionose, ist die Beurteilung der Morphologie von Ganglien und verbindenden Nervenfasersträngen in der dreidimensionalen Struktur wichtig. Schnittpräparate haben gegenüber Häutchenpräparaten den Nachteil, dass zum einen eine große Anzahl von Schnitten für die histopathologische Beurteilung benötigt wird, und zum anderen durch die verschiedenen Schnittebenen nur Teilaspekte der Nervenplexus-Architektur wiedergegeben werden können und somit eine objektive und umfassende Diagnostik erschwert wird (Krammer, 1994 e; Wedel, 2000 b).

Die Präparation von flächenhaft ausgebreiteten Häutchenpräparaten ist als aufwändiges Verfahren sicher nicht im normalen Arbeitsablauf eines diagnostisch arbeitenden pathologischen Instituts anwendbar, sondern ist ausschließlich im Rahmen der Grundlagenforschung einsetzbar. Das Verfahren geht auf Vorarbeiten von Anatomen und Biochemikern zurück (Costa et al., 1980), denen es mit dieser Methode gelang, das enterische Nervensystem der menschlichen Darmwand als dreidimensionales Geflecht darzustellen.
In der histopathologischen Diagnostik von enterischen Innervationsstörungen wurde mittels dieser Methode die Darstellung der damals noch fraglichen Existenz dysganglionärer Innervationsstörungen, wie etwa der intestinalen neuronalen Dysplasie Typ B, herbeigeführt. Arbeitsgruppen in England (Tam und Boyd, 1990), in Deutschland (Krammer et al., 1994 a/b; Wedel et al., 1999 b/c), in Japan (Watanabe et al., 1995, 1999) und in Irland (Puri et al., 1977; Nemeth et al., 1995; Rolle et al., 2002) erarbeiteten auf diesem Wege Konzepte, basierend auf immunhistochemischen Methoden, zur Verbesserung der Diagnostik dysganglionärer Innervationsstörungen.

Die Präparation der Häutchenpräparate (nach Krammer et al., 1994 b/e) geschieht wie folgt:
Entnommene Darmwandanteile werden vor der Präparation zunächst stark gedehnt, um die Wanddicke der Darmwand zu verringern. Dazu werden die Darmwandsegmente am

Mesenterialansatz aufgeschnitten und mittels Stecknadeln auf Kork oder Wachsplättchen aufgespannt. Die Fixierung für die anschließende Immunhistochemie erfolgt bei kleinen Präparaten direkt. Bei längeren Darmabschnitten (über 5 cm Länge) lässt sich die Darmwand zusätzlich dehnen, wenn die Darmsegmente nach Abbinden der Darmenden durch zusätzliche Füllung mit dem Fixativ aufgebläht werden.

Für die anschließende Präparation der Darmwand wird ein Darmsegment auf eine Größe von ca. 1,5 cm x 3,5 cm zurechtgeschnitten und die einzelnen Schichten unter dem Stereomikroskop separiert. Zunächst wird die Tunica mucosa mit dem Skalpell vorsichtig abgelöst. Die Mukosa kann meistens bei der Präparation nicht als intaktes Häutchen erhalten werden, sondern kann in kleineren Gewebestückchen für die Histologie genutzt werden. Die Tunica submucosa wird im folgenden Schritt mit feinen Uhrmacherpinzetten in ihrer Gesamtheit als feines Häutchen abgelöst. Im Weiteren erfolgt die sorgfältige Trennung der Ringmuskulatur von der Längsmuskulatur, wobei beachtet werden muss, den Plexus myentericus zu erhalten und nicht zu verletzen.

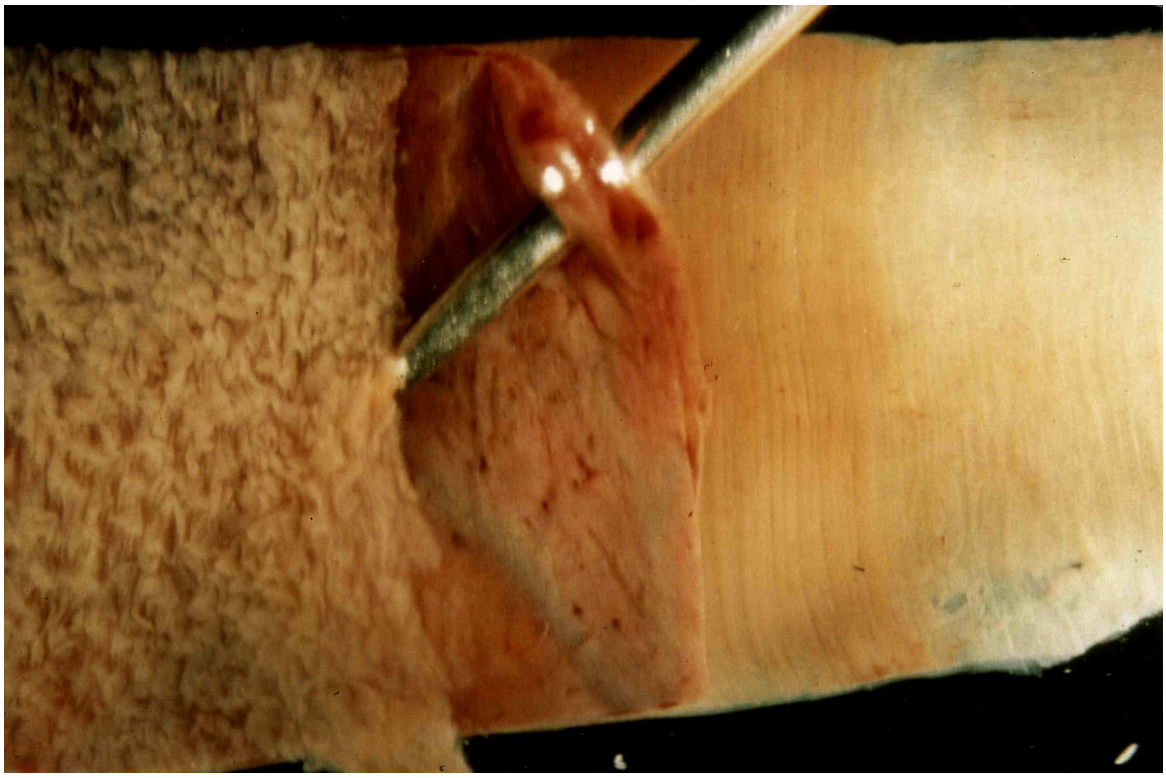

Abb. 19: Schichten-Präparation bei Whole-mount-Präparation (3 Schichten präpariert).
Quelle: Anatomisches Institut der Universität zu Lübeck, Prof. Reusche i. Z. m. Prof. Sigge

Anfertigung von Häutchenpräparaten für die Immunhistochemie (Krammer, 1994 e):

Für die immunhistochemische Darstellung der Nervenplexus des ENS in Häutchenpräparaten haben sich in den letzten 15 Jahren besonders die Antikörper-Nachweisreaktionen gegen das zytoplasmatische PGP 9.5 (Protein Gene Product 9.5),

gegen NFP (Neurofilament Protein, 200, ein Protein des Zytoskeletts) und gegen das saure Kalzium-bindende S-100 Protein bewährt (Krammer et al., 1994 c,d). Andere internationale Arbeitsgruppen arbeiteten mit weiteren immunhistochemischen Nachweisreaktionen wie etwa Antikörpern gegenüber Bestandteilen des Zytoskeletts der Nerven- und Gliazellen (MAPs, Cathepsin D, NSE, GFAP) (Dzienis-Koronkiewicz et al., 2002) oder aber mit dem Nachweis von Neurotransmittern bzw. Neuromodulatoren der enterischen Nervenzellen (NOS) (Nemeth et al., 1995, Krammer et al., 1994 c).
Bzgl. der einzelnen Schritte der immunhistochemischen Reaktion und ihrer Dokumentation sei auf Krammer (1994 e) verwiesen.

Mit der Anfertigung der Häutchenpräparate und der anschließenden immunhistochemischen Darstellung der enterischen Nervenplexus können deren histopathologische Befunde im Vergleich mit den bekannten standardisierten Schnittpräparaten betrachtet und interpretiert werden. Durch den Einsatz geeigneter Antikörper in der Immunhistochemie gelang es, die enterischen Nervenplexus in ihrer flächenhaften Ausdehnung, der komplexen dreidimensionalen Struktur und ihrer funktionalen Beziehung untereinander präzise darzustellen (Krammer und Kühnel, 1992; Krammer et al., 1994 a/b). Der Plexus myentericus kommt mit Hilfe dieser Technik mit den Ganglienformationen und verbindenden Nervenfasersträngen besonders gut zur Darstellung, so dass pathologische Veränderungen der neuronalen Strukturen beurteilt werden können. Nervenzellen des Plexus myentericus und des Plexus submucosus lassen sich durch die Darstellung mit neuronalen Antikörpern PGP 9.5 und NFP gut voneinander differenzieren und auf morphologische Veränderungen untersuchen.
Insbesondere ermöglicht die Darstellung der Häutchenpräparation das Verständnis für die Übergangssegmente zwischen Normalinnervation und Aganglionose der Darmwand.
Krammer et al. (1994 a, b) und Wedel (2000 b) haben mit der Präparation von Häutchenpräparaten des Dickdarms die histopathologischen Befunde des ENS bei neuronaler intestinaler Dysplasie (IND) untersucht. In der Vergangenheit wurde das Vorliegen der IND B als eigene Innervationsstörung kontrovers diskutiert, und einige Autoren waren oder sind der Meinung, dass die IND B zwar deskriptiv ein histopathologisches Phänomen ist, aber keine klinisch-pathologische Entität darstellt (Csury und Pena, 1995; Lumb und Moore, 1998).
Krammer und Wedel konnten mit ihren Arbeiten zeigen, dass eine Darstellung der histopathologischen Veränderungen des ENS bei IND B mit immunhistochemischen Methoden möglich ist. Die typischen histopathologischen Befunde der IND B wie eine

Hyperplasie der Ganglien des Plexus submucosus (Riesenganglien) und eine Hyperplasie der parasymphatischen Nervenfasern konnten in Häutchenpräparaten dargestellt werden. Krammer und Wedel beschrieben auffallend zahlreiche verdickte Nervenstränge innerhalb der Tunica submucosa, die die submukösen Plexus unregelmäßig durchziehen. Sie beobachteten Ganglienformationen an den Aufzweigungen der Nervenfasersträge, die im normalen ENS nicht vorgefunden werden können. Eine Schädigung des Plexus myentericus durch Ischämie bei nekrotisierender Enterocolitis eines Neugeborenen konnte ebenfalls im Häutchenpräparat dokumentiert werden (s. Abb. 20) (Sigge et al., 1997 b).

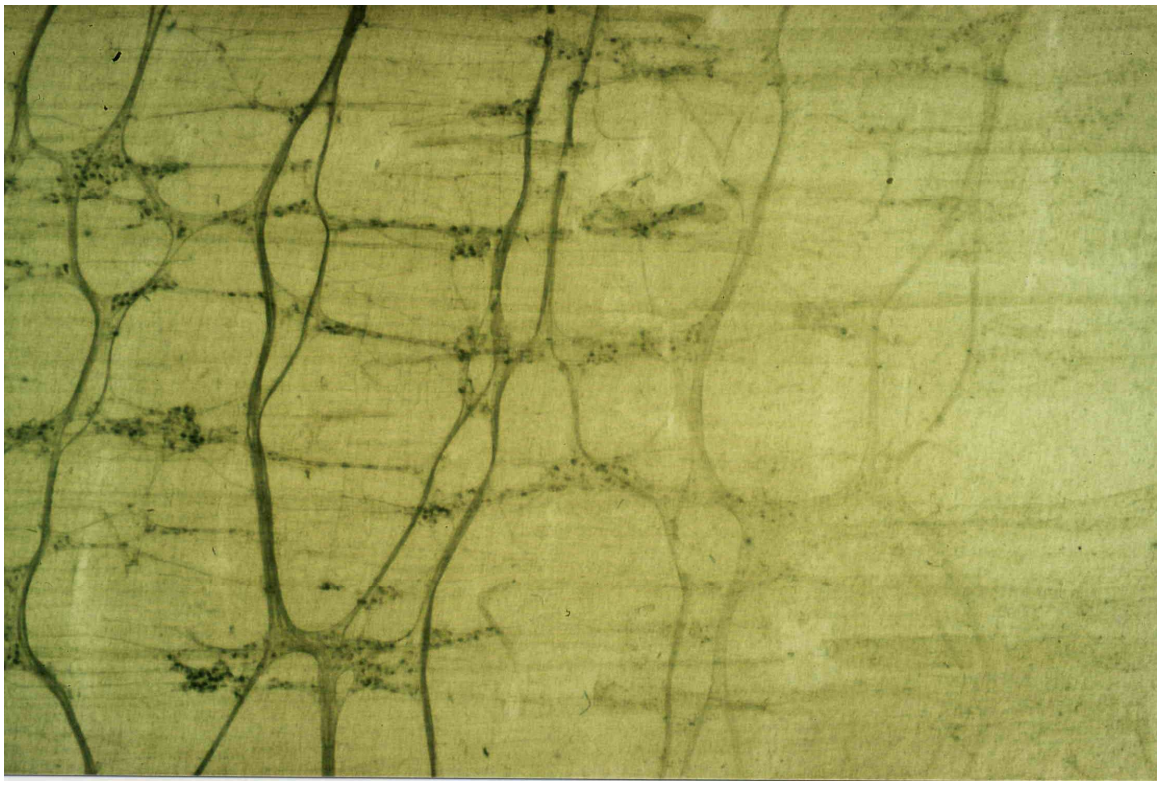

Abb. 20: Schädigung des Plexus myentericus durch Ischämie bei nekrotisierender Enterocolitis (NEC) auf der rechten Bildseite; Häutchenpräparat (Whole-mount), Darstellung des Plexus myentericus in NADPH-Färbung; 20-facheVergrößerung. Quelle: Anatomisches Institut der Universität zu Lübeck, Prof. Reusche i. Z. m. Prof. Sigge

2.5.2 Die enzymhistochemische und immunhistochemische Diagnostik intestinaler Innervationsstörungen

Die enzymhistochemische und immunhistochemische Diagnostik ist nur mit großer Sorgfalt durchführbar. Um eine möglichst zuverlässige enzymhistochemische Diagnostik zu gewährleisten, muss das gewonnene Probenmaterial nativ und in einer lückenlosen Kühlkette versandt werden. Bei den immunhistochemischen Methoden hingegen wird das Probenmaterial zunächst Formalin-fixiert oder aber in Paraffin eingebettet.

Die standardisierte, von Meier-Ruge (Meier-Ruge et al., 1971 b) etablierte enzymhistochemische Diagnostik umfasst derzeit eine Nachweiskombination der Azetylcholinesterase (AChE) (Methode nach Karnovsky und Roots, 1964), der Laktatdehydrogenase (LDH) (Methode nach Hess et al., 1958) und der Succinatdehydrogenase (SDH) (Methode nach Nachlas et al., 1957). Das der Diagnose des M. Hirschsprung zugrunde liegende morphologische Korrelat der Aganglionose basiert auf der stark erhöhten Azetylcholinesterase-Aktivität parasympathischer Nervenfasern der Lamina propria mucosae, der Muscularis mucosae und - bei entsprechender Schnitttiefe - der Tunica muscularis. Die intensiv bräunlich-gelb angefärbten parasymphatischen kaliberstarken Nervenfasern durchziehen longitudinal die Darmwand in streng parallel angeordneter Richtung. Ein Nachteil dieser histochemischen Nachweisreaktion besteht in der unspezifischen „falsch-positiven“ Esterase-Reaktion der enterischen Lymphfollikel, der glatten Muskelzellen der Muscularis mucosae, in Ödemen, in traumatisiertem Gewebe und in kleinen Haemorrhagien (Meier-Ruge et al., 1995 c). Die Gefahr falsch-negativer Ergebnisse kann in Biopsien Neugeborener entstehen. In Schnitten, die dünner als 12 µm sind, ist die Aktivität der AChE-Reaktion oft zu gering, um die Enzymaktivität zu erfassen bzw. abzubilden.

Bei Miterfassung der Tela submucosa gelingt die Darstellung der Ganglienzellen des Plexus submucosus durch die LDH/SDH-Nachweisreaktion. Mit der LDH-Färbung werden reife Nervenzellen von Schwannschen Zellen abgegrenzt; die Unterscheidung reifer Ganglienzellen von unreifen Nervenzellen ist mit der SDH-Nachweisreaktion möglich.

Die klassischen o. g. histochemischen Nachweisreaktionen haben sich in der Diagnostik der Aganglionose etabliert, für die Diagnostik dysganglionärer Innervationsstörungen sind sie aber unzulänglich und bedürfen zusätzlicher immunhistochemischer Untersuchungsverfahren. Insbesondere die Diagnostik der Hypoganglionose ist anspruchsvoll und erfordert eine morphologische Untersuchung des Plexus myentericus

an Ganzwandpräparaten. Die AChE-Aktivität der Darmwandschichten ist bei der Hypoganglionose nicht bis nur sehr geringfügig erhöht; bei der IND B des Plexus submucosus kann die AChE-Aktivität der Lamina propria mucosae und der Muscularis mucosae bei Neugeborenen leicht erhöht sein. Eine Tendenz der Normalisierung der AChE-Aktivität zeigt sich bis zum Erreichen des 4. Lebensjahres (Meier-Ruge et al., 1995 c, 2004 a). Die Anwesenheit von Riesenganglien mit einer erhöhten Nervenzellanzahl ist mit den klassischen Verfahren jedoch nur begrenzt darstellbar.
Das enzymhistochemische Verfahren nach Karnovsky und Roots, eine Nachweiskombination der Azetylcholinesterase (AChE), ist ein zeitaufwändiges Verfahren und lässt keine Schnellschnittuntersuchung zu. Mittlerweile wurde basierend auf diesem Verfahren eine AChE-Schnellfärbetechnik entwickelt, die so genannte „rapid AChE staining technique (RAST)“ welche innerhalb von 20 Minuten durchführbar ist und intraoperativ eine Schnellschnittdiagnose erlaubt (Kobayashi et al., 1995 a). Dieses moderne Verfahren kam vermehrt bei den laparoskopisch assistierten Durchzugsoperationen zur Anwendung und ermöglicht die Festlegung der Resektionsgrenze im „normoganglionären“ Darmabschnitt, so dass häufig ein einzeitiges Operationsverfahren ausreichend zur Therapie der Darminnervationsstörung ist (Yamataka et al., 2006). Die Mehrzahl der ausschließlich einzeitig und ohne vorherige Stomaanlage oder zweizeitig mit vorangehender Stomaanlage durchgeführten transanalem Resektionsverfahren (De la Torre-Mandragon und Ortega-Salgado, 1998) erfordern die parallel zur Resektion durchführbare „intraoperative“ Schnellschnittdiagnostik.

In den letzten Jahren sind unterschiedliche immunhistochemische Verfahren zum Einsatz gekommen, von denen sich einige als sehr aussagekräftig und hilfreich in der Diagnostik intestinaler Innervationsstörungen herausgestellt haben.
Innerhalb der immunhistochemischen Verfahren dominieren spezielle neuronale Marker, die die Eigenschaften pan-neuronaler Antikörper besitzen. Ein idealer Marker sollte die Eigenschaft besitzen, nicht nur Elemente des enteralen Nervensystems zu identifizieren, sondern auch zwischen normal differenzierten und pathologisch veränderten Neuronen zu unterscheiden (Krammer, 1994 e).
In dieser Hinsicht zu nennen wären zum einen das vasoaktive intestinale Peptid (VIP) und zum anderen die Stickstoffmonoxid-Synthetase (NOS). Diese neuronalen Marker stellen neuronale Transmitter dar und sind für die Signalübertragung vieler peripherer autonomer non-adrenerger und non-cholinerger inhibitorischer Neuronen innerhalb des Gastrointestinaltraktes unerlässlich. Der Transmitter VIP beispielsweise hat eine

besondere Bedeutung für die Relaxation der glatten intestinalen Muskulatur und für die regelrechte Koordination des basalen Muskeltonus, um eine geordnete Peristaltik zu gewährleisten. Bei HD- und IND B-Patienten konnte eine signifikant niedrigere VIP-Rezeptorendichte im Vergleich zur Kontrollgruppe nachgewiesen werden (Schmittenbecher et al., 2002).

Mittels der NO-Synthetase-Reaktion oder aber mit der indirekten Nachweismethode der Nicotinamid-Adenin-Dinucleotid-Phosphat-Diaphorase-Reaktion (NADPH-Diaphorase-Reaktion) ist es ebenfalls möglich, Informationen über eine eventuelle pathologische intramurale Innervation zu erhalten (Krammer und Kühnel, 1992; Krammer et al., 1994 b; Nemeth et al., 1995; Miyazaki et al., 1998). NOS-immunreaktive Nervenfasern sind grundsätzlich in allen drei ganglionären Plexus vorhanden mit Ausnahme des Plexus submucosus internus, in dem sich keine NOS-immunreaktiven Nervenzellen darstellen lassen. NOS-immunreaktive Axone sind beobachtet worden, wie sie Nervenzellen umgeben und sichtbare Nervenzellkontakte in unmittelbarer Nähe dieser Nervenzellen bilden. Im Vergleich zur NOS-Reaktion stellt die NADPH-Reaktion eine einfachere und geeignete Darstellungsmethode des enterischen Nervensystems mit funktionellen Interpretationsmöglichkeiten dar (Krammer, 1994 e).

Als weiterer sehr zuverlässiger pan-neuronaler Antikörper hat sich das Protein-Gene-Product (PGP) 9.5 erwiesen. Mit Hilfe dieses neuronalen Markers lassen sich Ganglien, Nervenzellen und Nervenfasern optisch darstellen, und nach Hämalaun-Gegenfärbung von Gliazellen abgrenzen: eine eindeutige Unterscheidung zwischen dem immunreaktiven Zytoplasma und dem immunreaktiv nicht darstellbaren Zellkern der Nervenzellen kann so vorgenommen werden (Krammer et al., 1994 a) (vgl. Abb. 21).

Der Neuronen-spezifische Neurofilament Antikörper NF 68, der Nervenzellen und Nervenstränge in Gewebeschnitten zur Darstellung bringt, ermöglicht innerhalb von 10 Minuten ein schnelles immunhistochemisches Färbeverfahren und kommt als Schnellschnittverfahren zur Anwendung. Auf diese Weise kann intraoperativ die Ausdehnung intestinaler Innervationsstörungen nach proximal beurteilt werden und für die Festlegung der Resektionsgrenze Verwendung finden (Staines et al., 2007).

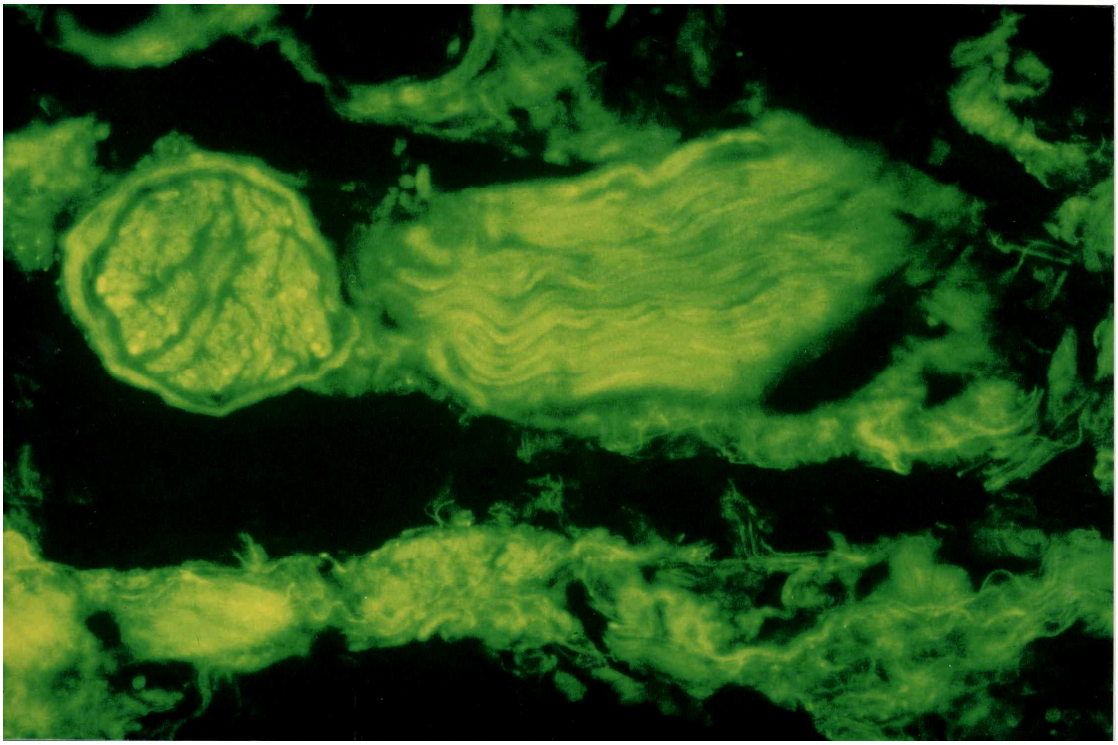

Abb. 21: Aganglionäres Segment dargestellt in PGP 9.5 Fluoreszenz-Färbung; Plexus myentericus mit hypertrophen Nervenfasern (Vergr. x 80). Quelle: Anatomisches Institut der Universität zu Lübeck, Prof. Reusche i. Z. m. Prof. Sigge

Weitere Beispiele für häufig genutzte neuronale Marker sind (Dzienis-Koronkiewicz et al., 2002):

NSE (neuronenspezifische Enolase)**:**

Unter NSE-Färbung zeigen Ganglienzellen ein intensiv angefärbtes Zytoplasma, wogegen Schwannsche Zellen ungefärbt bleiben. Nervenzellen innerhalb der Submukosa und der Muskularis werden markiert, kontinuierliche Verbindungen zwischen benachbarten Ganglien können nachgewiesen werden.

Protein S-100:

Das Protein S-100 ist nicht in der Lage, Ganglienzellen anzufärben. Es können jedoch alle Nervenfasern sowie das Zytoplasma und die Kerne der Schwannschen Zellen angefärbt werden. Das entstandene Negativbild stellt die Ganglienzellen auf diese Weise sehr klar dar. Sogar die Darstellung einzelner Nervenzellen und ihrer Verbindungen sowie von Nervenbestandteilen zwischen Muskelbündeln ist möglich.

Hiermit sind auf der Basis eines standardisierten immunhistochemischen Verfahrens Voraussetzungen gegeben, quantitative morphometrische Auswertungen des intramuralen Nervengewebes vorzunehmen.

2.5.3 Apparative diagnostische Verfahren

2.5.3.1 Radiologische Untersuchungsverfahren

Zur weiteren diagnostischen Abklärung der klinischen Verdachtsdiagnose Morbus Hirschsprung ist die Kontrastmitteldarstellung des Kolons mit einem bariumhaltigen oder einem wasserlöslichen Kontrastmittel sinnvoll. Das Kolon wird röntgenologisch über eine retrograde Kontrastmittelfüllung nach gründlicher Darmreinigung in Doppelkontrasttechnik mit Bariumsulfat oder als Monokontrastdarstellung mit einem wasserlöslichen Kontrastmittel dargestellt. In der Übersichtsaufnahme kommt bei Vorliegen eines manifesten Morbus Hirschsprung der klassische Befund eines engen Kolonsegments überwiegend im Rektum- und Sigmabereich mit einer massiv ausgeprägten Dilatation der proximalen Kolonsegmente zur Darstellung (s. Abb. 22) (Holschneider, 1982).

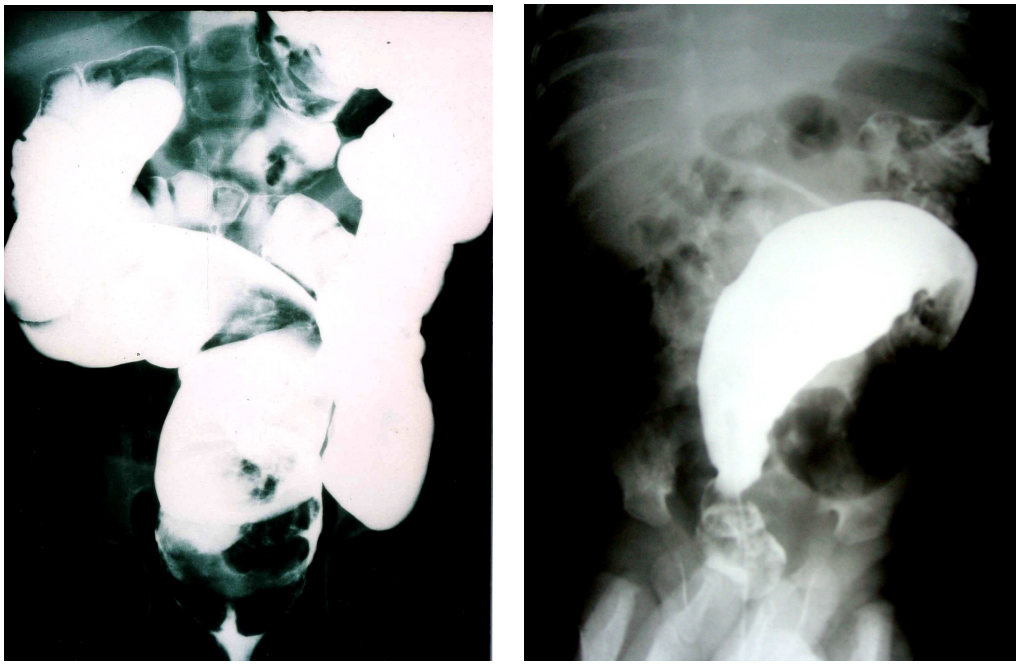

Abb. 22 a/b: Links: Ultrakurzes aganglionäres Segment des Anus und unteren Rektums mit proximal dilatierten Darmschlingen. Rechts: Kurzes Segment, Anus und Rektum betreffend, mit weitem Sigma. Quelle: Radiologisches Institut der Universität zu Lübeck i. Z. m. Prof. Sigge

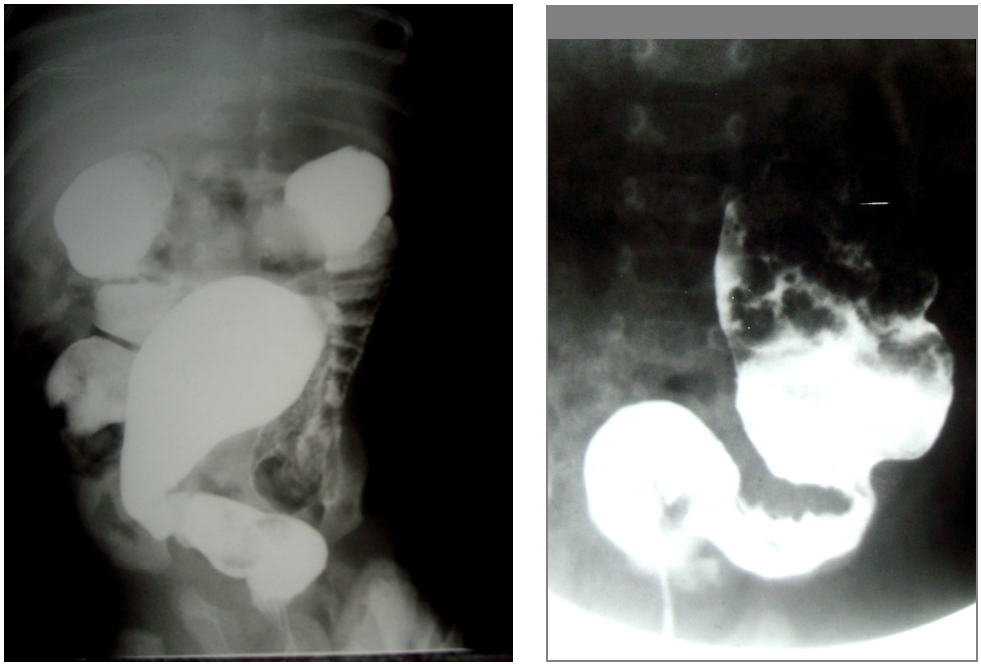

Abb. 22 c/d: Links: Kurzes Segment, Anus und Rektum betreffend, mit weitem Sigma. Rechts: Normal langes (ano-sigmoidales) aganglionäres Segment des Rektums und Teilen des Colon sigmoideum. Quelle: Radiologisches Institut der Universität zu Lübeck i. Z. m. Prof. Sigge

Abb. 22 e: Langes aganglionäres Segment: Rektum, Sigma und Colon descendens eng, Colon transversum und ascendens weit. Quelle: Radiologisches Institut der Universität zu Lübeck i. Z. m. Prof. Sigge

Eine Abdomenleeraufnahme ist indiziert bei Verdacht auf das Vorliegen eines akuten Abdomens oder eines Ileus. Freie Luft im Abdomen deutet auf eine Perforation der Colonwand hin, beispielsweise bei wiederholtem Darmrohreinsatz im Falle schwieriger Darmentleerung und im Rahmen instrumenteller Biopsiegewinnung. Eine Dünn- und

Dickdarmerweiterung mit Spiegelbildung und reduziertem Allgemeinzustand lässt an ein toxisches Megacolon denken.

Die Abdomensonographie bietet in geübter Hand die Möglichkeit eines zuverlässigen diagnostischen Verfahrens zum Ausschluss von Differentialdiagnosen. Eine zusätzliche Diagnostikmöglichkeit bietet die Magnetresonanztomographie (MRT) durch Darstellung insbesondere von Schleimhautveränderungen des Gastrointestinaltraktes. Die MRT kann größere Polypen, Schleimhautverdickungen, Veränderungen bei entzündlichen Darmerkrankungen und tumoröse Prozesse charakterisieren. Durch die Fettsuppressionstechnik und Applikation von i.v.-Kontrastmittel mittels T1- und T2 gewichteter Sequenzen der sog. „in spoiled Gradienten-Echo-Technik“ gelingt die Differenzierung und Spezifizierung gastrointestinaler Krankheitsbilder. Bei Vorliegen eines „akuten Abdomens“ ist allerdings zu berücksichtigen, dass die MRT nicht in der Lage ist, freie intraperitoneale Luft hinreichend zu erfassen. Somit bleibt Mittel der Wahl die konventionelle Röntgendiagnostik (Burgener et al., 2002).

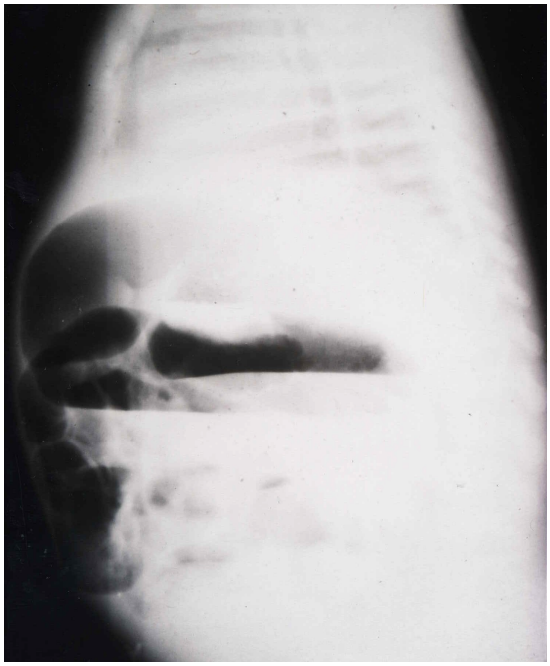

Abb. 23: Ileus bei Morbus Hirschsprung. Quelle: Radiologisches Institut der Universität zu Lübeck i. Z. m. Prof. Sigge

Die Kolontransitzeit-Messung ist ein relativ aufwendiges Verfahren, die intestinale Passagezeit durch eine Folge abdominaler Röntgenaufnahmen 12, 34 und 48 h nach vorheriger oraler Einnahme röntgenmarkierten Materials zu bestimmen. Angaben zur durchschnittlichen Kolontransitzeit schwanken bei Erwachsenen zwischen 34 und 38 h (Metcalf et al., 1987; Bautista et al., 1991). Die intestinale Transitzeit ist bei Kindern kürzer; Ure et al. untersuchten die Kolontransitzeit bei Kindern mit intestinalen

Innervationsstörungen. Bei allen Kindern mit klassischer Aganglionose, bei 70 % der Kinder mit dysganglionären Innervationsstörungen und bei der Hälfte der betroffenen Kinder mit IND B war die Kolontransitzeit pathologisch verlängert (Ure et al., 1999).

2.5.3.2 Die anorektale Elektromanometrie

Das diagnostische Verfahren der anorektalen Elektromanometrie stellt eine apparative Möglichkeit zur Ausschlussdiagnostik einer aganglionären Innervationsstörung dar. Die Aufzeichnung der rektosphinktären Reflexaktivität konnte als zuverlässiges diagnostisches Verfahren in der Untersuchung der rektoanalen Funktion in der Diagnostik des Morbus Hirschsprung etabliert werden. Die Abwesenheit des Reflexes des Musculus sphincter ani internus (sog. Sphinkterrelaxation) nach einem induzierten Dehnungsreiz auf den Sphinkterapparat des Anorektums stellt einen typischen Befund einer congenitalen anorektalen Aganglionose dar. Bereits 1878 beschrieb Gowers das Phänomen, dass unter einer Dehnung des Analkanals eine Abnahme des rektalen Sphinktertonus folgte. Lawson et al. und Schnaufer et al. konnten 1967 zeigen, dass der spezifische anorektale Erschlaffungsreflex eine normale Funktion des Musculus sphincter ani internus voraussetzt. Sie beschrieben auch den Zusammenhang in der fehlenden Erschlaffung des inneren analen Schließmuskels bei vorliegendem Morbus Hirschsprung und vermuteten die Ursache dieser Tatsache in der Abwesenheit intramuraler Ganglienzellen und einem hierdurch gestörten anorektalen Reflexbogen.

Die Methode der anorektalen Elektromanometrie kann als ein Screening-Verfahren neben der radiologischen und klinischen Untersuchung angesehen werden und sollte für eine zuverlässige Diagnose aganglionärer und dysganglionärer Innervationsstörungen unbedingt durch die Entnahme von Rektumbiopsien ergänzt werden. Zur Diagnostik eines Morbus Hirschsprung ist die anorektale Elektromanometrie nach den aktuellen diagnostischen Richtlinien intestinaler Innervationsstörungen nicht wegweisend (Martucciello et al., 2005).

Über eine anorektale Sonde mit integriertem Ballonkatheter ist das Verfahren leicht und mit geringem Risiko durchführbar. Bei Säuglingen besteht die Gefahr der Dislokation der Sonde oder eines zu hohen intrarektalen Ballondruckes mit der Folge von falsch positiven Ergebnissen (Nagasaki et al., 1989). Beurteilt werden bei der anorektalen Manometrie der Ruhedruck im Rektum und Analkanal, die Häufigkeit der rhythmischen Kontraktionen innerhalb des Analkanals und der spezifische rektoanale Erschlaffungsreflex. Bei der Auswertung eines Elektromanogramms wird anhand von Kriterien eines normalen

rektoanalen Reflexes (Japan Study Group of Pediatric Intestinal Manometry, Nagasaki et al., 1989) die Reflexaktivität des rektoanalen Sphinkterapparates ausgewertet, wobei der fehlende M. sphincter ani internus-Reflex als das diagnostische Kriterium einer aganglionären Innervationsstörung anzusehen ist (Holschneider et al., 1976; Davies et al., 1981; Tamate et al., 1984).

Die sichere Diagnostik dysganglionärer intestinaler Innervationsstörungen wie etwa der IND B (intestinale neuronale Dysplasie Typ B) ist mit der anorektalen Elektromanometrie nicht möglich. Krebs et al. (1991) konnten kein spezifisches Reflexmuster bei IND B-Patienten finden. 80% seiner Patienten zeigten eine anorektale Erschlaffungsreaktion des Internus-Muskels, die allerdings nicht proportional zu dem Volumen der rektalen Aufdehnung war. Die Mehrheit der Patienten zeigte zusätzlich eine anorektale Übererregbarkeit der Sphinkteraktivität (Holschneider et al., 1976; Bowes und Kling, 1979; Tamate et al., 1984; Krebs et al., 1991).

2.5.4 Die Operationstechniken bei intestinalen Innervationsstörungen

Die Behandlung von intestinalen Innervationsstörungen folgt der klinischen Symptomatik der einzelnen Patienten. Trotz optimaler konservativer Behandlung mit abführenden Maßnahmen werden immer wieder notfallmäßig chirurgische Interventionen notwendig, um Ileuszustände durch Obstipation, Perforation oder Darmparalyse zu beherrschen.

Besonders bei langstreckiger aganglionärer Innervationsstörung und kranial sich anschließender Dysganglionose sind Kolonteilresektionen und die Anlage einer temporären Enterostomie nicht zu vermeiden. Aganglionäre Segmente erfordern primär eine chirurgische Intervention mit der Resektion der aganglionären und dysganglionären Kolonbereiche und die unmittelbare oder zeitlich verzögerte nachfolgende Anastomosierung des nahezu normal innervierten proximalen Kolonsegmentes mit dem Rest des Anorektums knapp oberhalb des analen Sphinkterapparates.

Diesen meistens zweizeitig durchgeführten operativen Eingriffen geht üblicherweise die Anlage einer Enterostomie im Darm normaler Weite unmittelbar proximal der Darmdilatation voraus. Der Plan ist, dilatierten Megacolon-Abschnitten durch Stilllegung eine Re-Tonisierung zu ermöglichen und ggf. die Nachreifung unreifer Ganglien über 1–2 Jahre abzuwarten.

Die im europäischen, japanischen und amerikanischen Raum am häufigsten angewandten Resektionsverfahren sind die Operationen nach Swenson und Bill (1948), nach Duhamel (1964), nach Rehbein (1964) und nach Soave (1964) mit Modifikationen. Je nach den lokalen Lehrmeinungen und Erfahrungen werden die Operationstechniken von den verschiedenen Autoren und Kliniken unterschiedlich favorisiert. Obwohl sie technisch voneinander abweichen, führen diese Operationsverfahren entsprechend der Literatur zu vergleichbar guten Ergebnissen. Der Durchzugstechnik nach Soave wird ein erhöhtes Risiko der Entstehung einer postoperativen Rektalinkontinenz zugewiesen (Morger, 1973).

Ein relativ neues Verfahren gegenüber den genannten 4 älteren Verfahren ist das Verfahren nach De la Torre (De la Torre und Ortego-Salgado, 1998). Hierbei wird einzeitig oder zweizeitig mit einem transanalen Durchzugs-Resektionsverfahren operiert.

In der Klinik für Kinderchirurgie des Universitätsklinikums Schleswig-Holstein/Campus Lübeck ist bei über 90 % der Kinder die sog. anteriore Rektumresektion nach Rehbein mit infraperitonealer „Tiefpunktanastomose“ im betrachteten Zeitraum von 1982 bis 2003 am

häufigsten durchgeführt worden. Ein Patient erhielt bis dahin die Proktorektomukosektomie nach „De la Torre“ mit anschließender Durchzugsoperation.

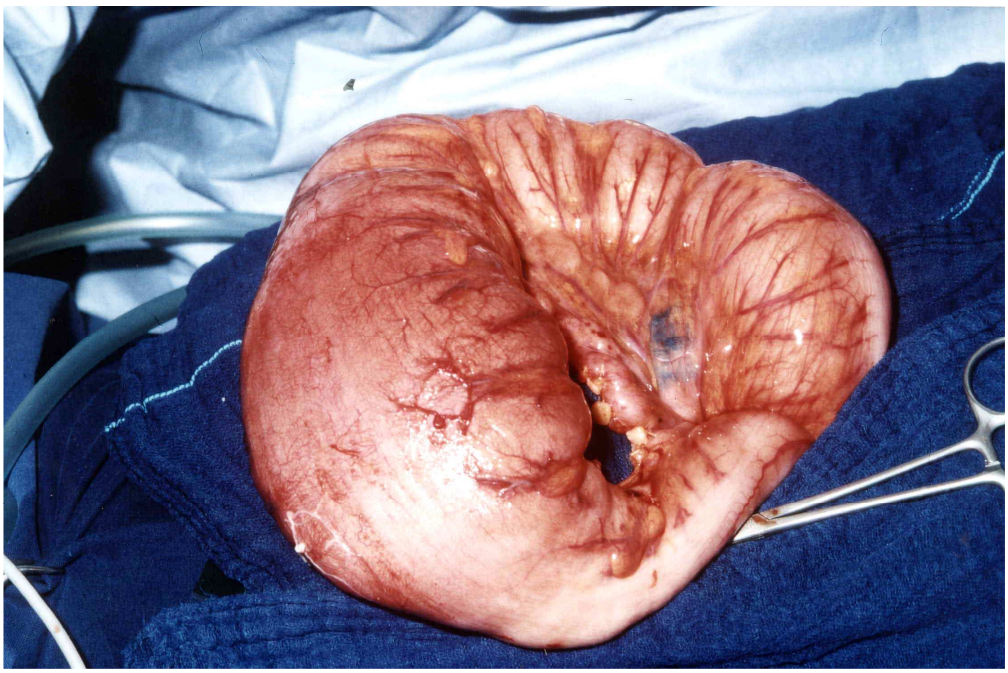

Abb. 24: Operationspräparat bei M. Hirschsprung: enggestelltes aganglionäres Rektum mit proximal dilatiertem Colon sigmoideum und descendens, OP-Technik nach Rehbein. Quelle: Klinik für Kinderchirurgie der Universität zu Lübeck, Prof. Sigge

Anhand der Rektumresektion nach Rehbein werden im Folgenden die wesentlichen Einzelschritte der Operationstechnik beschrieben.

2.5.4.1 Die tiefe anteriore Rektumresektion nach Rehbein

Bei Rückenlagerung des Patienten wird über einen Medianschnitt 2-3 Querfinger oberhalb des Nabels bis zur Symphyse die Bauchhöhle eröffnet. Nach Einlegen des Bauchdeckensperrers nach Rehbein wird das caudale Peritoneum medial und lateral des Mesosigmas im Bereich von Rektum und unterem Sigma unter Schonung der beiden Uretheren und Ductuli deferentes inzidiert. Infraperitoneal werden die zum Rektosigmoid ziehenden Blutgefäße so weit nach kranial präpariert und durchtrennt, dass nach Resektion des pathologischen Darmes die Anastomose spannungsfrei durchgeführt werden kann. Am Eingang in den Douglas-Raum erfolgt zunächst die Fixierung von Haltefäden an der Serosa des Peritoneums. Anschließend wird in stumpfer Präparation unmittelbar auf der Muskularis je nach Größe des Patienten ca. 3-5 cm kaudalwärts zum Beckenboden hin präpariert. Nach der Festlegung der distalen Resektionsgrenze bei ca. 3-5 cm kranial des Anus, wird der aganglionäre Darm letztmalig nach proximal

ausgestrichen und die Abklemmung des proximalen Darmendes vorgenommen; die Durchtrennung des Rektums wird mit einer geraden Schere vorgenommen. Die kraniale Resektionsgrenze wird individuell je nach Länge des aganglionären/dysganglionären Kolonsegmentes festgelegt und liegt oberhalb des aganglionären, so genannten „engen Segmentes“, im sekundär dilatierten Darm mit erhaltener Teilfunktion der Peristaltik, in dem das so genannte „Übergangssegment“ enthalten ist. Die Anastomose mit dem unteren Rektum erfolgt spannungsfrei in einreihiger allschichtiger Einzelnahttechnik und liegt infraperitoneal (Kunz, 1973).

Im Vergleich zu den anderen Operationsverfahren ist die Methode nach Rehbein technisch am einfachsten durchführbar. Kleinkinder und Säuglinge überstehen diese Operationstechnik in den meisten Fällen gut. Ein weiterer Vorteil ist die tief liegende Anastomose bei ca. 3 cm bei Säuglingen und bei ca. 5-7 cm bei älteren Kindern proximal der Anocutanlinie, die gut mit dem Finger von unten erreicht werden kann und somit zur Beurteilung kein endoskopisches Verfahren erforderlich ist.

2.5.4.2 Anastomosenbougierung

Im Zusammenhang mit einer durchgeführten Kolonteilresektion mit tiefer Anastomosierung im Anorektum wird häufig in gleicher Narkose prophylaktisch eine Sphinkterdehnung durchgeführt, „um einer Anastomosenenge vorzubeugen“. 14 Tage postoperativ kann mit einer Bougierungsbehandlung begonnen werden. Der Anastomosenbereich findet sich altersabhängig 3-7 cm oberhalb der Linea dentata und kann durch das vorsichtige Palpieren mit dem kleinen Finger oder Zeigefinger von anal her problemlos erreicht werden. Die erste Bougierungsbehandlung sollte in Narkose durchgeführt werden, um eine weitgehende Schmerzfreiheit zu gewährleisten. Unter Berücksichtigung des Alters des Kindes erfolgt die Bougierung zunächst mit Hegarstiften der Größe 12-14 Hegar im Abstand weniger Tage. Die weiteren Bougierungsbehandlungen können ohne Anaesthesie durchgeführt werden und die Bougierungsfrequenz mit einem schrittweise größeren Hegarstift bis max. Hegar 18 fortgeführt werden. Die Eltern der Kinder sind rechtzeitig in der Technik der Bougierung anzuleiten, um die Patienten möglichst frühzeitig in ihre häusliche Umgebung entlassen zu können. Im Falle wiederhergestellter Darmpassage ohne Anus praeter ist eine Anastomosenbougierung nach kurzer Zeit nicht mehr erforderlich.

2.5.4.3 Die partielle Sphinktermyektomie nach Lynn

Bei kurzstreckigen intestinalen Innervationsstörungen im Bereich des Anorektums oder bei Vorliegen eines so genannten ultrakurzen Morbus Hirschsprung in diesem Bereich stellt die partielle Sphinktermyektomie nach Lynn das operative Verfahren der Wahl dar (Holschneider et al., 1976; Holschneider, 1982; Banani und Forootan, 1994; Meier-Ruge et al., 2004 b). Bleiben konservative abführende Maßnahmen über einen längeren Zeitraum ohne überzeugenden Erfolg und konnte ein langstreckiger Morbus Hirschsprung ausgeschlossen werden, empfiehlt sich zunächst eine weiterführende apparative Diagnostik. Einer analen Sphinktermyektomie nach Lynn gehen eine elektromanometrische Untersuchung, eine Sphinkterdehnung und die Entnahme von Rektum-Stufenbiopsien zur Einschätzung der Ausdehnung und des Schweregrades der enterischen Innervationsstörung voraus.

Das Prinzip der partiellen Sphinktermyektomie nach Lynn besteht aus einer dorsalseitigen submukösen Exzision eines etwa 4-5 cm langen und 8 mm breiten Muskelstreifens aus dem Musculus sphincter ani internus, um insgesamt den Tonus des analen Sphinkterapparates langfristig herabzusetzen. Der operative Eingriff erfolgt beim narkotisierten Patienten in Steinschnittlagerung. Nach Abstopfen des Enddarmes nach kranial erfolgt die Inzision der Mukosa oberhalb der Linea dentata im dorsalen Bereich. Der Musculus sphincter ani internus wird nach Anlage von Haltenähten im Septum intermusculare von dem darunter liegenden Musculus sphincter ani externus mobilisiert. Unter dem schrittweise Anlegen weiterer Haltefäden erfolgt die Exzision eines entsprechend langen und breiten Muskelstreifens aus dem Musculus sphincter ani internus mit anschließender Rekonstruktion der Mukosa (Morger, 1973).

In den letzten Jahren wurde für die Behandlung anorektaler Innervationsstörungen alternativ Botulinum-Toxin, ein Nervengift, welches die Ausschüttung von Azetylcholin an den Synapsen verhindert, eingesetzt. Das Botulinum-Toxin wird direkt in den inneren analen Sphinktermuskel injiziert und relaxiert diesen für 2-14 Monate mit dem Resultat der temporären Beschwerdebesserung bei chronischer Obstipation (Messineo et al., 2001).

2.5.4.4 Die Anlage einer Enterostomie/Rückverlagerung einer Enterostomie

Die Anlage einer Enterostomie wird in vielen Fällen schon frühzeitig notwendig, häufig im ersten Lebensmonat. Besonders bei Vorliegen eines „klassischen“ Morbus Hirschsprung kommt es durch die Entwicklung eines Megacolons innerhalb weniger Tage nach der Geburt durch Ileus zur Laparotomie und Anlage einer meist doppelläufigen Enterostomie. Des Weiteren wird bei schwieriger Darmentleerung mit konservativen Maßnahmen und im Falle des Auftretens einer Perforation im Rektosigmoid durch Darmrohranwendung die Anlage einer Colostomie nötig. Zur Entlastung der dilatierten Kolonabschnitte proximal des engen aganglionären Segmentes und zur Gewährleistung einer normalen Darmfunktion der proximalen Kolonbereiche wird häufig im Bereich des Colon transversum ein doppelläufiger Anus praeter angelegt. In den selteneren Fällen sehr langer aganglionärer Kolonsegmente oder langstreckiger Dysganglionosen wird die Anlage einer Ileostomie notwendig. Zur weiterführenden Diagnostik eines Morbus Hirschsprung und begleitenden Innervationsstörungen sollten während einer Laparotomie aus den Stomaenden und weiteren Kolon- und Dünndarmsegmenten Ganzwandbiopsien entnommen werden.

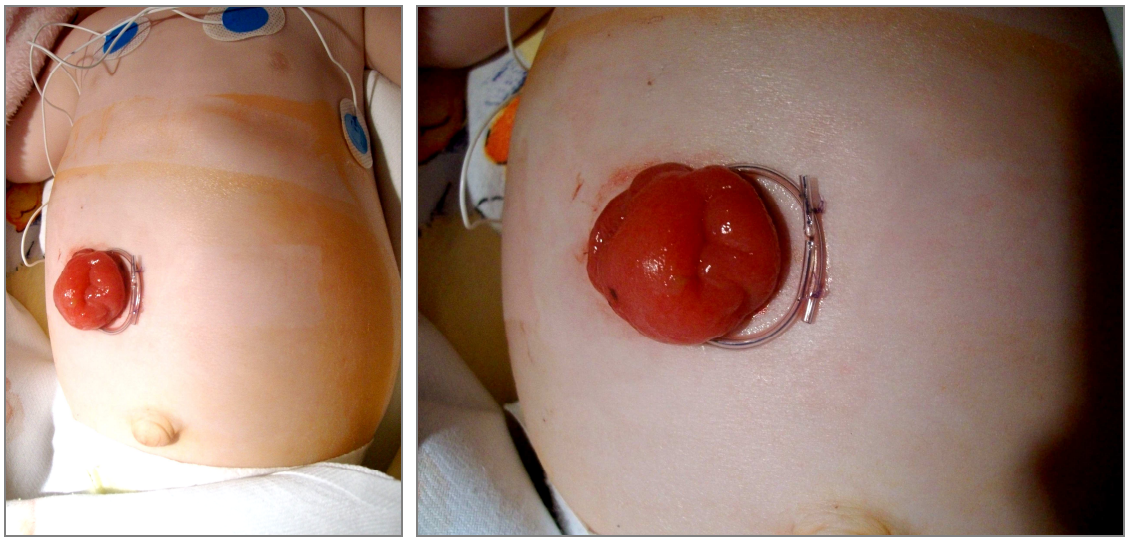

Abb. 25 a/b: Doppelläufige Transversum-Enterostomie bei einem Morbus Hirschsprung-Patient. Quelle: Klinik für Kinderchirurgie der Universität zu Lübeck, Prof. Sigge

2.5.5 Die konservative Behandlung intestinaler Innervationsstörungen

Die individuelle klinische Symptomatik enterischer Fehlbildungen ist je nach Form und Ausprägung der vorliegenden Störung sehr unterschiedlich. Es sind vor allem die dysganglionären enterischen Innervationsstörungen, die ohne begleitende Aganglionose oder nach durchgeführter Darmresektion wegen Aganglionose in situ verbleiben, zu einer langjährigen chronischen Obstipationssymptomatik führen. Insbesondere die intestinale neuronale Dysplasie, aber auch die Hypoganglionose werden für die anhaltende bzw. weiter bestehende Tendenz zur Obstipation verantwortlich gemacht.

Konservative Maßnahmen werden frühzeitig bereits postnatal oder im Säuglingsalter begonnen. Die Verwendung von Säuglingsklistieren und die Einnahme abführender Medikamente gehören zu den abführenden Maßnahmen. Jenseits des Kindesalters können mit besserem Verstehen des Patienten und einer Rückkopplung mit dem behandelnden Arzt in aller Regel individuell angepasste Methoden zu vollständigem und beschwerdefreiem Abführen erarbeitet werden.

3 Material und Methode

Insgesamt 96 Patienten waren von Juli 1982 bis einschließlich Juni 2005 in der Klinik für Kinderchirurgie der Universitätskliniken Schleswig-Holstein/Campus Lübeck aufgrund intestinaler Innervationsstörungen in Behandlung und wurden in diese retrospektive klinische Studie einbezogen (Tab. 1).

3.1 Morbus Hirschsprung, Morbus Hirschsprung mit Dysganglionose, langstreckige und kurzstreckige Dysganglionose ohne Morbus Hirschsprung

Bei insgesamt 37 der n=96 Patienten (38,5 %) wurde aufgrund der histologischen Untersuchung die Diagnose eines „Morbus Hirschsprung“ gestellt, eingeschlossen in diese Patientengruppe sind den „Morbus Hirschsprung“ begleitende „dysganglionäre Innervationsstörungen“ (vgl. Tab. 1 **Gruppe 1**).

Die Patientengruppe 2 (vgl. Tab. 1 **Gruppe 2**) setzt sich aus insgesamt 10 Patienten mit „isolierten intestinalen Dysganglionosen ohne begleitende Aganglionose“ zusammen. N=4 dieser Patienten (4,2 %) hatten eine isolierte intestinale neuronale Dysplasie vom Typ B (IND B) des Plexus submucosus (vgl. Tab. 1 **Gruppe 2**), und bei n=3 Patienten (3,1 %) wurde eine isolierte Hypoganglionose diagnostiziert (**Gruppe 2**). Bei 2 weiteren Patienten (2,1 %) lag die Diagnose einer langstreckigen isolierten IND B und einer isolierten Hypoganglionose vor (**Gruppe 2**), und n=1 Patient (1,04 %) hatte eine Ganglien-Unreife (**Gruppe 2**).

Bei insgesamt n=26 Patienten (27,1 %) der Gruppe 3 wurde die Diagnose „kurzstreckige dysganglionäre Innervationsstörungen“ beschränkt auf das Anorektum ohne vorhandenen Morbus Hirschsprung gestellt (vgl. Tab. 1 **Gruppe 3**).

Bei n=23 Patienten (24,0 %) konnte weder die klinische Verdachtsdiagnose „Morbus Hirschsprung“ noch die „dysganglionäre Innervationsstörung“ histologisch bestätigt werden. In dieser Patientengruppe lag bei n=12 Patienten eine „chronische Obstipation“ vor; 11 Patienten litten an anderen abdominellen Symptomen (Enkopresis, Analatresie, Dünndarmduplikatur, Kolonatresie); diese 23 Patienten konnten nicht in die Auswertung dieser retrospektiven klinischen Studie einbezogen werden (vgl. Tab. 1 **Gruppe 4**).

Patientengruppen und Anzahl (n)	**Intestinale Innervationsstörung**	**Patientenanzahl (Σ=96)** absolut	(in %)
GRUPPE 1 n=37 Patienten	isolierter kurz- bis langstreckiger Morbus Hirschsprung (Aganglionose) und Kombinationsformen mit IND B und Hypoganglionose	n=37	(38,5%)
GRUPPE 2 n=10 Patienten	isolierte langstreckige IND B d. Plexus submucosus	n=4	(4,2%)
	isolierte langstreckige Hypoganglionose	n=3	(3,1%)
	isolierte langstreckige IND B d. Plexus submucosus und isolierte langstreckige Hypoganglionose	n=2	(2,1%)
	isolierte Ganglien-Unreife d. Plexus myentericus u. d. Plexus submucosus	n=1	(1,0%)
GRUPPE 3 n=26 Patienten	kurzstreckige dysganglionäre Innervationsstörungen ohne Aganglionose begrenzt auf das Anorektum	n=26	(27,1%)
GRUPPE 4 n=23 Patienten	„andere Diagnosen“ keine intestinale Innervationsstörung (chronische Obstipation, Enkopresis, Analatresie)	n=23	(24,0%)

Tab. 1: Übersicht des Patientenmaterials von insgesamt n=96 Patienten

Von den 37 Patienten mit der Diagnose „Morbus Hirschsprung“ in dieser retrospektiven klinischen Studie (s. Tab. 1 **Gruppe 1**) waren n=28 männlich und n=9 weiblich, einem Geschlechterverhältnis von ca. 3 : 1 entsprechend.
Diese Patienten mit der Diagnose „Morbus Hirschsprung“ sind in Untergruppen eingegliedert worden, in denen auch die begleitenden intestinalen Innervationsstörungen berücksichtigt wurden. Die Gruppeneinteilung ist anhand der folgenden aufgeführten Graphiken (s. Abb. 26 und Tab. 2) dargestellt.

Die Erstdiagnose „Morbus Hirschsprung“ oder „intestinale Innervationsstörung“ wurde im Durchschnitt bei den hier betrachteten Patienten im Alter von 3 Monaten (in der Gruppe Ag+IND) bis zu 18 Monaten (in der Gruppe Ag+IND+Hypo) gestellt (vgl. Tab. 2).

Die histologische Gruppeneinteilung bei 37 Patienten mit einer Aganglionose (vgl. Tab. 1 **Gruppe 1**) ist in Abb. 26 dargestellt.
Bei insgesamt n=15 der 37 Morbus Hirschsprung-Patienten (41 %) wurde ein ultrakurzes Hirschsprungsegment im Anorektum diagnostiziert (vgl. Abb. 26 **Ultra-Ag**). Eine isolierte, nicht ultrakurze Aganglionose lag bei n=3 Patienten (**Ag** 8 %) vor. N=12 Patienten (32 %) hatten die Diagnose eines Morbus Hirschsprung mit einer kombinierten IND B und Hypoganglionose (**Ag-IND-Hypo**). Weitere 6 Patienten (16 %) hatten einen Morbus Hirschsprung mit begleitender Hypoganglionose (**Ag-Hypo**). Die Kombinationsform eines Morbus Hirschsprungs mit begleitender IND B des Plexus submucosus wurde bei n=1 Patienten (3 %) diagnostiziert (**Ag-IND**).

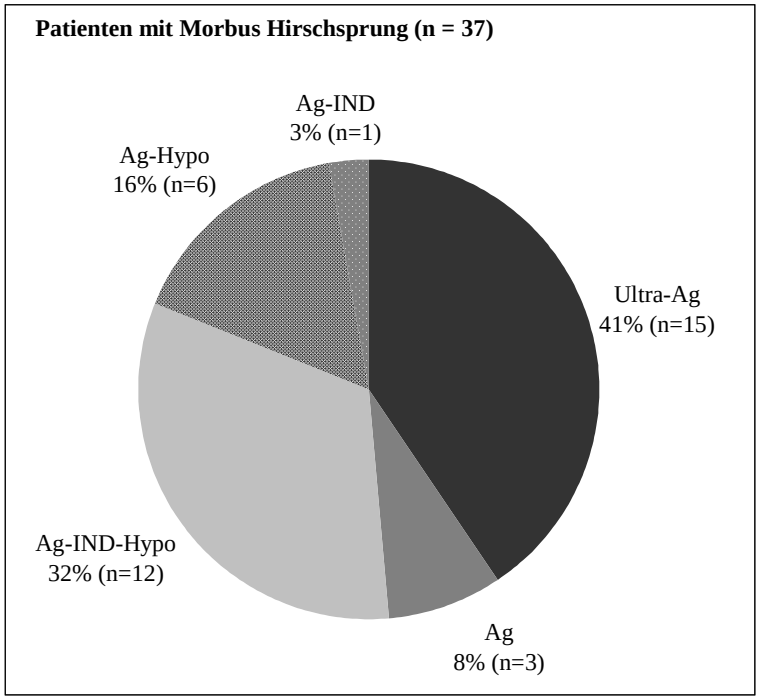

Abb. 26: 37 Patienten mit M. Hirschsprung: Verteilung der histologische Gruppen

Von den insgesamt 15 Patienten mit einem „ultrakurzen“ Morbus Hirschsprung (**Ultra-Ag**, Abb. 26) konnte bei 2 Patienten eine intestinale Innervationsstörung proximal des aganglionären Segments im Bereich des rektoanalen Sphinkterapparates diagnostiziert werden. Einer dieser Patienten hatte eine IND B und Hypoganglionose 7-8 cm proximal der Aganglionose, der zweite Patient eine IND B bis 8 cm proximal der Anocutan-Linie. Beide Patienten erhielten die partielle Sphinktermyektomie nach Lynn als Therapie der Wahl begleitend zur Diagnostik und durchgeführten Rektum-Biopsieentnahme. Eine weitere Biopsieentnahme ist bei diesen Patienten postoperativ weder im Bereich des Anorektums noch in proximalen Darmabschnitten durchgeführt worden. Die Möglichkeit der Beurteilung einer Nachreifung der vorliegenden Innervationsstörung ist daher bei diesen Patienten nicht gegeben.

Die Beurteilung der Nachreifungmöglichkeit dysganglionärer Innervationsstörungen war hingegen bei n=22 der insgesamt 37 Patienten mit einem „Morbus Hirschsprung und begleitenden Innervationsstörungen“ (vgl. Tab. 1 **Gruppe 1**) möglich. Aufgrund wiederholter stationärer Aufenthalte der Patienten in der Klinik für Kinderchirurgie in Lübeck und Eingriffen mit Biopsieentnahme bzw. ausschließlicher Biopsieentnahme konnte das Vorliegen einer eventuellen Nachreifung der intestinalen Innervationsstörung anhand der Vergleiche von Ganzwand- und Rektum-Stufenbiopsien innerhalb eines Beobachtungszeitraumes von 1 bis 3 Jahren beurteilt werden.

Wie bereits vorher erwähnt, sind in diese Arbeit Patienten mit dysganglionären intestinalen Innervationsstörungen einbezogen worden, bei denen eine Aganglionose im Bereich des Dick- oder Dünndarms diagnostisch ausgeschlossen werden konnte (vgl. Tab. 1 **Gruppe 2**). Bei diesen wurden die Dysganglionosen (Hypoganglionose, oder die IND B, oder eine Kombinationsform von beiden, oder die Ganglien-Unreife) als überwiegend langstreckig angelegt diagnostiziert. Insgesamt konnten bei n=10 dieser Patienten eine Bewertung der Nachreifungsmöglichkeiten intestinaler Dysganglionosen aufgrund vorliegender histopathologischer Befunde im Abstand von 24 Monaten vorgenommen werden. Die histologische Erstdiagnose wurde bei diesen Patienten „ohne“ Morbus Hirschsprung im Mittel zwischen 3,5 Monaten (bei der Kombination von Hypoganglionose und IND B) bis 94 Monate = 7,8 Jahre bei isolierter Hypoganglionose gestellt (vgl. Tab. 2).

Bei den 26 Patienten (27,1 %) der Gruppe 3 (vgl. Tab. 1 **Gruppe 3**) konnte eine isolierte kurzstreckige dysganglionäre intestinale Innervationsstörung des Anorektums ohne Aganglionose diagnostiziert werden. Eine Aganglionose im Bereich des Anorektums ist bei allen Patienten diagnostisch durch die Entnahme von Rektum-Stufenbiopsien oder nach erfolgter partieller Sphinktermyektomie nach Lynn ausgeschlossen worden. Von diesen insgesamt 26 Patienten wurde bei 8 Patienten eine kurzstreckige IND B des Plexus submucosus, bei 2 Patienten eine kurzstreckige Hypoganglionose und bei 4 Patienten eine Unreife der Nervenzellen im Anorektum diagnostiziert. Bei n=1 Patient wurde eine IND B mit Heterotopien von Ganglienzellen des Plexus submucosus in der Mukosa festgestellt, und bei einem weiteren Patienten lag eine Kombinationsform einer kurzstreckigen IND B mit einer Hypoganglionose vor.
Bei 10 dieser 26 Patienten wurde die intestinale Innervationsstörung nach erfolgter histologischer Diagnostik als „nicht sicher diagnostiziert“ gewertet. Das Geschlechterverhältnis männlich zu weiblich lag bei 18 : 8. Die histologische Erstdiagnose wurde bei diesen Patienten im Alter von 2 Monaten bis zu 9 Jahren (Mittel 20,6 Monaten) gestellt.

Die Bewertung der Nachreifungsmöglichkeiten intestinaler Dysganglionosen konnte bei diesen Patienten der Gruppe 3 nicht objektiv ausgeführt werden. Eine primäre Rektum-Stufenbiopsieentnahme ist zwar diagnostisch durchgeführt worden, die Behandlung blieb in den meisten Fällen konservativ, je einmal wurde durch eine manuelle Sphinkterdehnung und durch eine partielle Sphinktermyektomie nach Lynn behandelt. Vergleichsbiopsien zur objektiven Beurteilung der Ausreifungssituation des enterischen

Nervensystems nach einem Beobachtungszeitraum von mindestens 1 Jahr sind in keinem dieser Fälle entnommen worden.

Tabelle 2 gibt eine Übersicht über die Patienten (anteilig aus den **Gruppen 1 und 2,** s. Tab. 1), die eine Bewertung der Nachreifung ermöglichten. Hier sind die histologischen Gruppen, die Geschlechterverteilung und das mittlere Alter zum Zeitpunkt der Erstdiagnose (ED) aufgeführt.

	Ag	**Ag - IND**	**Ag-IND-Hypo**	**Ag-Hypo**	**IND**	**Hypo**	**Hypo-IND**	**Gang-lien-Unreife**	**Gesamt**
Anzahl Patienten	3	1	12	6	4	3	2	1	32
Anzahl Jungen	2	1	11	6	1	0	1	0	22
Anzahl Mädchen	1	0	1	0	3	3	1	1	10
Alter bei ED (Mittelwert in Monaten)	0,6	3,0	17,9	9,2	22,5	94,0	3,5	4,0	20,6

Tab. 2: Verteilung der 32 Patienten mit bewertbarer Nachreifung entsprechend der bestehenden enterischen Innervationsstörungen nach Gesamtanzahl, Geschlecht und Alter der Patienten beim Stellen der histologischen Erstdiagnose

3.2 Das klinische Erscheinungsbild der eigenen Patienten mit intestinalen Innervationsstörungen

Die Verdachtsdiagnose des Morbus Hirschsprung wird klinisch gestellt und ist gekennzeichnet durch eine Ileus- oder Obstipationssymptomatik in den ersten Lebenstagen der betroffenen Neugeborenen. Durch die Aganglionose bedingt fehlt das Zusammenspiel der intestinalen Innervierung, das Relaxierung und Propulsion ermöglicht. Der aganglionäre Darm relaxiert nicht, er bleibt enggestellt. Proximal des Aganglionosesegmentes kommt es sekundär zu einem Stuhlverhalt mit Darmerweiterung und einer massiven Bauchauftreibung. Als Folge kann ein toxisches Megakolon mit einer hohen Komplikationsrate entstehen.

Neben der Anamneseerhebung stellt die digitale Tastuntersuchung des Analkanals eine aufschlussreiche klinische Untersuchung dar, um den Tonus des analen Sphinkterapparates zu beurteilen. Bei der rektalen Aganglionose findet sich ein enger Analkanal mit einem erhöhten Sphinktertonus und einer leeren Ampulle. Dysganglionäre Innervationsstörungen (IND B, Hypoganglionose) weisen häufig dieselben o. g.

klinischen Befunde bei der rektalen Untersuchung auf. Je nach Ausprägung des Schweregrades, d. h. der Ausdehnung der Dysganglionose bzw. der Aganglionose, werden bei einer kurzstreckigen Innervationsstörung mildere und bei langstreckigen Innervationsstörungen eindrucksvollere klinische Symptome gefunden.

Die mögliche Nachreifung dysganglionärer enterischer Innervationsstörungen konnte in dieser Arbeit bei insgesamt n=32 Patienten bewertet werden (vgl. Tab. 2). Die präoperative klinische Symptomatik wird in Beziehung zu den verschiedenen Formen der individuellen intestinalen Innervationsstörung gesetzt (Tab. 3). Eine Mehrfachnennung der klinischen Symptome ist bei den einzelnen Patientengruppen möglich.

Präoperative Symptome	**Ag**	**Ag-IND**	**Ag-IND-Hypo**	**Ag-Hypo**	**IND**	**Hypo**	**IND-Hypo**	**Gang-lien-Unreife**	**Σ (ges. n=32)**
Obstipation	1	0	7	5	4	3	1	0	21
Subileus	0	1	1	0	0	0	2	1	5
Ileus	2	0	4	1	0	0	0	0	7
Toxische Colitis/ Megacolon	0	1	1	0	0	0	2	1	5

Tab. 3: Präoperative Symptomatik infolge Aganglionose, der Kombination von Aganglionose und Dysganglionosen oder ausschließlicher Dysganglionosen bei den n=32 Patienten, die bzgl. einer möglichen Nachreifung ihrer dysganglionären enterischen Innervationsstörung bewertet werden konnten. Bei einem Patienten können mehrere präoperative Symptome vorliegen

Klinisch bestand präoperativ bei n=21 von 32 Patienten „lediglich“ eine chronische Obstipation, die zunächst konservativ durch abführende Maßnahmen beherrscht werden konnte, n=5 Patienten hatten einen Subileus, n=7 Patienten wurden mit einer Ileussymptomatik vorgestellt und n=5 Patienten waren schwer erkrankt mit den Zeichen einer Enterocolitis im Sinne eines toxischen Megacolons. Die chronische Obstipationsneigung wurde mit Ausnahme der Patienten mit kurzstreckigen Aganglionosen/Dysganglionosen bereits direkt oder kurz nach der Geburt klinisch manifest. Bei der klinischen Untersuchung dominierte unter den obstipierten Kindern ein pralles Abdomen mit überblähten Darmschlingen mit massiver Stuhlfüllung, die Darmgeräusche waren lebhaft bis hyperperistaltisch und der Analsphinktertonus zeigte sich bei der digitalen Tastuntersuchung erhöht bis normal. Die Patienten mit Subileussymptomatik waren, trotz aller Bemühungen Stuhl abzuführen, wenige Tage bis Wochen nach der Geburt symptomatisch und präsentierten sich durch rezidivierendes Erbrechen, ein prall vorgewölbtes Abdomen und Stuhlverhalt. Der Ileus oder ein akutes

Abdomen sind von Geburt an das Zeichen einer (höhergradigen) ausgedehnten Aganglionose oder Aganglionose und Dysganglionose. Massive Stuhleinlagerung (Pactation) kann durch Ischämie der distendierten Darmschlingen und Translokation der Darmflora zu lebensbedrohlichen septischen und toxischen Krisen führen.

Unter den insgesamt n=15 Patienten mit einem ultrakurzem Morbus Hirschsprung (vgl. Tab. 1 Gruppe 1 und Abb. 26) zeigte sich bei n=14 Patienten die chronische Obstipation als vorherrschende klinische Symptomatik. Präoperativ trat bei n=1 Patient eine Ileussymptomatik auf, die mit einer explorativen Laparotomie und der Anlage einer temporären Enterostomie behandelt worden ist.

Ein dem Morbus Hirschsprung ähnliches Bild der präoperativen klinischen Symptomatik zeigte sich bei den n=26 Patienten mit intestinalen Innervationsstörungen (im Anorektum) ohne begleitende Aganglionose (vgl. Tab. 1 Gruppe 3). Der Großteil der Patienten (n=24) litt an einer chronischen Obstipation, bei n=2 Patienten bestand eine Enkopresis (im Sinne einer Überlaufinkontinenz).

3.3 Funktionsabhängige chirurgische Maßnahmen bei den untersuchten Patienten

a) Chirurgische Erst- und Zweittherapie:

In der Klinik für Kinderchirurgie des heutigen Universitätsklinikums Schleswig-Holstein/Campus Lübeck sind im Zeitraum von 1982 bis 2005 insgesamt n=88 (91,7 %) der eigenen 96 Patienten mit M. Hirschsprung und Kombinationsformen bzw. mit Dysganglionosen chirurgisch behandelt worden: Sie wurden aufgrund einer konservativ nicht behandelbaren chronischen Obstipation laparotomiert, mit Enterostomien primär operativ versorgt oder durch eine vorausgehende Diagnostik (Biopsieentnahmen) und eine Dehnungsbehandlung oder durch eine Teilexzision des analen Schließmuskels (partielle Sphinktermyektomie) primär behandelt (chirurgische Ersttherapie).

Die Gruppe der Patienten (n=32), die aufgrund einer später erfolgenden weiteren Maßnahme mit erneuter histochemischer und immunhistochemischer Diagnostik eine Auswertung der Nachreifungsmöglichkeiten dysganglionärer intestinaler Innervationsstörungen ermöglichte, setzte sich aus n=22 Patienten mit einem Morbus Hirschsprung und aus n=10 Patienten mit einer isolierten langstreckigen dysganglionären Innervationsstörung (IND B, Hypoganglionose oder Ganglien-Unreife) zusammen (vgl. Tab. 2). Primär konservativ wurden 7 dieser Patienten behandelt. Sie erhielten u. a. „im Rahmen der Ersttherapie“ eine Sphinkterdehnung und eine Entnahme von Rektum-Stufenbiopsie (Tab. 4). Insgesamt 19 dieser Patienten sind primär laparotomiert und mit einer primären Enterostomie versorgt worden (über 90 % nach der Rehbein-Technik); bei 6 weiteren Patienten wurde primär eine partielle Sphinktermyektomie nach Lynn durchgeführt.

	Ag	**Ag-IND**	**Ag-IND-Hypo**	**Ag-Hypo**	**IND**	**Hypo**	**IND-Hypo**	**Gang-lien-Unreife**	**Σ**
Konservativ / manuelle Sphinkterdehnung	0	0	4	1	1	1	0	0	7
Partielle Sphinktermyektomie	0	0	1	1	2	1	1	0	6
Laparotomie / Resektion und Stomabildung	3	1	7	4	1	1	1	1	19
Σ	3	1	12	6	4	3	2	1	32

Tab. 4: Zuordnung der 32 Patienten mit enterischen Innervationsstörung zu den vorgenommenen chirurgischen Ersteingriffen.

Operative Zweiteingriffe wurden in derselben Patientengruppe bei insg. 21 Patienten durchgeführt (Tab. 5). Eine Nachresektion von Dünn- oder Dickdarmbereichen nach erfolgter primärer Darmresektion (vgl. Tab. 4) wurde bei insgesamt n=2 Patienten erforderlich. N=13 Patienten sind nach vorausgegangener primärer Resektionsbehandlung und Rückverlagerung des primären Enterostomas im Zuge der chirurgischen Zweittherapie mit einem sekundären Enterostoma versorgt worden. 6 weitere Patienten erhielten eine sekundäre partielle Sphinktermyektomie nach Lynn.

Zweiteingriffe n=21 (von 32 Fällen)	**Ag**	**Ag-IND**	**Ag-IND-Hypo**	**Ag-Hypo**	**IND**	**Hypo**	**IND-Hypo**	**Gang-lien-Unreife**	**Σ**
Sekundäre Resektion	0	0	1	0	0	0	1	0	2
Sekundäre Enterostomie	0	0	6	3	1	2	1	0	13
Sekundäre partielle Sphinktermyektomie	1	1	0	2	2	0	0	0	6
Σ	1	1	7	5	3	2	2	0	21

Tab. 5: Chirurgische Zweiteingriffe (n=21) nach Innervationsstörung

b) Chirurgische Therapie beim ultrakurzen Hirschsprung:

Von den insgesamt n=15 Patienten (vgl. Tab. 1 Gruppe 1 und Abb. 26) mit einem ultrakurzen Morbus Hirschsprung erhielten n=2 Patienten eine primäre Laparotomie mit begleitender Anlage einer temporären Enterostomie; n=13 Patienten sind primär durch die Entnahme von Rektum-Stufenbiopsien klinisch diagnostiziert worden. Eine Kolon-Teilresektion nach der Rehbein-Technik erhielt n=1 Patient. Bei n=10 Patienten erfolgte die partielle Sphinktermyektomie nach Lynn als „Ersttherapie“ nach vorangegangener Rektumbiopsieentnahme. Keiner dieser Patienten konnte primär konservativ behandelt werden.

c) Chirurgische Therapie bei kurzstreckiger intestinaler Dysganglionose:

Im Rahmen der primären Diagnostik enterischer Innervationsstörungen ist bei n=26 Patienten mit kurzstreckigen dysganglionären Innervationsstörungen im Anorektum (vgl. Tab. 1 Gruppe 3) die Entnahme von Rektum-Stufenbiopsien mit begleitender Sphinkterdehnung als „Ersttherapie“ vorgenommen worden. Von diesen erhielten insgesamt n=7 Patienten als „Zweittherapie“ die partielle Sphinktermyektomie nach Lynn, n=1 Patient erhielt eine zweite anale Sphinkterdehnung, und n=18 weitere Patienten wurden mittels konservativer Maßnahmen behandelt.

3.4 Histopathologische Diagnostik der untersuchten Patienten

Die histopathologische Diagnostik wurde bei über 90 % der eigenen Patienten durch das Pathologische Institut des Universitätsklinikums Schleswig-Holstein/Campus Lübeck unter der Leitung von Herrn Prof. Dr. Reusche durchgeführt. Im Rahmen der Erstdiagnostik intestinaler Innervationsstörungen erfolgte bei n=52 der insgesamt 96 Patienten primär die Entnahme von Rektum-Stufenbiopsien. Ganzwandbiopsien des Darmes, entnommen bei einer diagnostischen Laparotomie, führten bei n=20 Patienten zur Erstdiagnose einer intestinalen Innervationsstörung.

Die Aufarbeitung der Rektum-Stufenbiopsien und Darm-Ganzwandbiopsien:
Nach der Entnahme der Rektum-Stufenbiopsien (vgl. unter 2.5.1.1) und der Kolon-Ganzwandbiopsien (vgl. unter 2.5.1.2) und dem Transport in das Pathologische Institut wurden zunächst Kryostatschnitte der Gewebeproben mit anschließender Azetylcholinesterase-Färbung angefertigt. Die Präparate wurden bei minus 80 Grad Celsius zunächst mit Kryostaten zu Schnitten mit einer Schichtdicke von 16-18 µm geschnitten und auf mit Eiweiß-Glycerin beschichtete Objektträger gebracht (Meier-Ruge et al., 1995 c).
Eine anschließende Inkubation der Schnittserien im Azetylcholinesterase-Medium (Meier-Ruge et al., 1971 b) führte zur histochemischen Darstellung der parasymphatischen Nervenfasern der Lamina propria mucosae, Muscularis mucosae und der zirkulären und longitudinalen Muskelfasern (Holschneider, 1982).

Die weiterführende histopathologische Diagnostik der Gewebeproben erfolgte an Paraffinschnitten. Hierfür wurden die Darmpräparate in Paraffinblöcke eingebettet und mit einem Schlittenmikrotom in Serienschnitte von 5 µm Schichtdicke verarbeitet. Die einzelnen Schnitte wurden dann in einem warmen Wasserbad (50-60 Grad Celsius) zur Entfaltung gebracht und ohne Zerreißung auf die Objektträger gezogen. Vor den weiteren Arbeitsschritten mussten die Schnitte entparaffiniert werden, um wasserlösliche Farbstoffe und andere Reagenzien annehmen zu können, und um die Epitope für die immunhistochemischen Untersuchungen freizulegen.
Hierzu wurden die Paraffinschnitte in einer absteigenden Alkoholreihe bis in das wässrige Milieu überführt. Die anschließende Routinefärbung mit Hämatoxylin (HE) diente zur Kontrolle und Orientierung bei der Untersuchung der immunhistochemischen Präparate. Bei dieser Hämalaun-Färbung nach Mayer werden die Zellkerne blau, das Cytoplasma und das übrige Gewebe durch Eosin rot gefärbt.

Die immunhistochemischen Untersuchungen wurden bei über 90 % der eigenen Patienten mit dem neuronalen Marker Neuronen-spezifische Enolase (NSE) und mit dem glialen Marker S-100 Protein (S-100) durchgeführt.

Die Neuronen-spezifische Enolase ist ein rein zytoplasmatisches Protein und ein gehirnspezifisches Isoenzym des glykolytischen Enzyms Enolase (Krammer Habil., 1994). Durch die immunhistochemische Reaktion mit Antikörpern gegen NSE wird die Darstellung der ganglionären Hauptplexus - Plexus myentericus, Plexus submucosus externus und internus - erreicht. Feinkalibrige Nervenfasern in den aganglionären Plexus kommen dabei nicht zur Darstellung.

Mit dem S-100 Protein, einem sauren Kalzium-bindenden Protein, gelingt die Darstellung glialer Elemente des intramuralen Nervensystems in Schnittpräparaten der menschlichen Darmwand besonders gut.

3.5 Statistik

Aufgrund der geringen Gesamtanzahl von n=32 der Patienten, die eine Bewertung der Nachreifungsmöglichkeiten bei intestinalen Innervationsstörungen ermöglichte, war die Anwendung statistischer Verfahren nur in begrenztem Umfang möglich. Zur Anwendung kam ein statistisches Verfahren, das nach seinem Erfinder Herman Chernoff (1973) als die so genannten „Chernoff-Faces“ benannt wird: multiple Daten werden in Form von menschlichen Gesichtszügen dargestellt, wobei bis zu 16 variable Merkmale verarbeitet werden können. Der Vorteil bei diesem Verfahren liegt an der Fähigkeit des Betrachters, winzige Details als Vielfalt von Unterschieden in den Gesichtszügen der Chernoff-Faces zu erkennen und dadurch Einordnungen treffen zu können.

Dieses statistische Verfahren fand bei der Beurteilung der Nachreifung bei Patienten mit Hypoganglionose (4.1.1.2) sowie bei Patienten mit intestinaler neuronaler Dysplasie Typ B (4.1.2.2) Anwendung.

4 Ergebnisse

4.1 Ergebnisse der histopathologischen Befunde

Insgesamt konnte bei 37 von 96 Patienten eine Aganglionose unterschiedlicher Länge mit oder ohne begleitende intestinale Innervationsstörung histopathologisch diagnostiziert werden (vgl. Tab.1 Gruppe 1). Histopathologisch wurde bei 16 Patienten der insgesamt n=96 eine isolierte Aganglionose unterschiedlicher Länge (ultrakurz, kurz, lang) diagnostiziert. Bei 1 Patient lag histologisch eine Aganglionose zusammen mit einer IND B des Plexus submucosus vor und bei 6 Patienten ein aganglionäres Segment zusammen mit einem hypoganglionären Darmabschnitt (Ag-Segmente jeweils von unterschiedlicher Länge). Eine Aganglionose mit proximal kombinierten IND B- und Hypoganglionosesegment konnte bei 12 Patienten nachgewiesen werden (Ag: ultrakurz, normal und lang, vgl. Abb. 26).

Die Verteilung der unterschiedlichen Längen der Aganglionosestrecke auf die Patienten wird in der Tab. 6 a veranschaulicht.
Die Tab. 6 b stellt die Ausdehnung der aganglionären Darmbereiche der 37 Patienten mit Morbus Hirschsprung dar.

Ausdehnung der Aganglionose	**Anzahl Patienten**	**Anteil Patienten**
Ultrakurzer Morbus Hirschsprung (kurz anorektal)	15	40,5%
Kurzes und „normal langes“ M. Hirschsprung-Segment (anorektal und ano-sigmoidal)	18	48,6%
Langes M. Hirschsprung-Segment (Colon descendens bis Colon ascendens einschließend)	3	8,1%
Totale Kolon-Aganglionose mit Erreichen des Dünndarms (Zuelzer-Wilson-Syndrom)	1	2,7%
Σ	37	100,0%

Tab. 6 a: Ausdehnung der Aganglionose in der Verteilung auf die Patienten

Anzahl der Patienten	**Rektum**	**Rektum und Sigma**	**Rektum bis Colon descendens**	**Rektum bis Colon trans-versum**	**Rektum bis Colon ascendens**	**Erreicht Terminal. Ileum**
n=37	n=15 (ultrakurz) n=6 (kurz)	n=12 (kurz und „normal lang“)	n=2 (lang)	n=0 (lang)	n=1 (lang)	n=1 (Zuelzer-Wilson-Syndrom)

Tab. 6 b: Ausdehnung der aganglionären Darmabschnitte

Histologie der primären Kolonresektate (vgl. 3.4):

Die folgende Beschreibung der Histologie der Kolonresektate bezieht sich auf die Patienten (n=32), bei denen eine Bewertung der Nachreifung intestinaler Innervationsstörungen möglich ist (vgl. Tab. 2). Dieses Patientenkollektiv hat eine Resektion von Kolonbereichen in n=25 Fällen erhalten; 7 Patienten sind nicht primär operativ reseziert worden, sondern durch spätere operative Maßnahmen (partielle Sphinktermyektomie nach Lynn, temporäre Enterostomie) oder konservativ behandelt worden. Die jeweiligen Kolonresektate sind in mehr als 90 % der Fälle in Rehbein-Technik entnommen und anschließend histopathologisch aufgearbeitet und begutachtet worden. Die Histologie der Kolonresektate wurde jeweils an Ganzwandexzisaten vom proximalen Resektionsrand, vom distalen Resektionsrand und aus der Mitte des Resektates durchgeführt. Die Begutachtung erfolgte durch einen Neuropathologen des Universitätsklinikums Schleswig-Holstein/Campus Lübeck. Eine Übersicht über die Histologie der 25 Kolonresektate gibt die Tab. 7 a.

Patienten (n=25)	**Innervations-störung**	**Distales Kolonsegment**	**Übergangs-segment**	**Proximales Kolonsegment**	**Resektatlänge**
1	Ag	Ag	Ag	Ag	Rektum bis Ileum
2	Ag	Ag	Ag	Normal	Rektum bis C. descendens
3	Ag-Hypo	Ag	Normal	Normal	Rektosigmoid
4	Ag-IND	Ag	IND	IND	Rektum bis C. descendens
5	Ag-Hypo	Ag	Hypo	Normal	Rektosigmoid
6	Ag-Hypo	Ag	Hypo	Normal	Rektum bis C. descendens
7	Ag-Hypo	Ag	Hypo	Normal	Rektosigmoid
8	Ag-Hypo-IND	Ag	Hypo	Normal	Rektosigmoid
9	Ag-Hypo-IND	Ag	Hypo	Hypo	Rektum bis C. transversum
10	Ag-IND-Hypo	Ag	Hypo	IND	Rektum bis C. transversum
11	Ag-IND-Hypo	Ag	IND-Hypo	Normal	Rektosigmoid
12	Ag-IND-Hypo	Ag	IND-Hypo	Normal	Rektosigmoid
13	Ag-IND-Hypo	Ag	IND-Hypo	IND	Rektum bis C. descendens
14	Ag-IND-Hypo	Ag	IND-Hypo	Hypo	Rektum bis distales Ileum
15	Ag-IND-Hypo	Ag	IND-Hypo	IND-Hypo	Rektosigmoid
16	Ag-IND-Hypo	Ag	nicht beurteilbar	Normal	Rektosigmoid
17	Ag-IND-Hypo	Ag	IND-Hypo	IND-Hypo	Rektosigmoid
18	Ag-IND-Hypo	Ag	nicht beurteilbar	IND	Rektosigmoid
19	Ag	Ag	nicht beurteilbar	nicht beurteilbar	Rektosigmoid
20	Ag	Ag	nicht beurteilbar	nicht beurteilbar	Rektum bis C. descendens
21	IND	IND	IND	IND	Rektum bis C. descendens
22	IND-Hypo	IND	IND	Hypo	Rektum bis Ileum
23	Ag-Hypo	Ag-Hypo	Hypo	Hypo	Rektum bis C. transversum
24	Hypo	Hypo	Hypo	Hypo	Rektum bis C. ascendens
25	Hypo	Hypo	Hypo	Normal	Rektum bis C. descendens

Tab. 7 a: Kolonresektate

Bei 21 von insgesamt 25 Patienten mit Darmteilresektionen wurde eine Aganglionose im *distalen Kolon-Resektionsrand* histopathologisch nachgewiesen (isoliert oder in Kombinationsformen mit Dysganglionosen). Eine isolierte Hypoganglionose konnte in

diesem Kolon-Bereich bei 2 Patienten histologisch bestätigt werden, und bei 1 Patient ließ sich eine isoliert vorliegende Form einer intestinalen neuronalen Dysplasie Typ B im distalen Resektionsrand nachweisen. Der Nachweis einer Kombination einer Hypoganglionose mit IND B-Segmenten konnte bei einem weiteren Patienten im Bereich des distalen Darmresektionsrandes erbracht werden.

Das so genannte Übergangssegment, eine Zone mit nachweisbarer intestinaler Innervationsstörung, aber nach proximal „zunehmend gesund“ innerviertem Darmwandgewebe, sollte in der *Mitte des Resektates* vorliegen. Tatsächlich zeigte sich eine höhere Variationsbreite intestinaler Innervationsstörungen im Vergleich zum distalen Resektionsrand. Eine Hypoganglionose wurde histologisch bei 9 Patienten bestätigt. Bei 6 Patienten konnten neben einer Hypoganglionose eine intestinale neuronale Dysplasie Typ B in der Resektatmitte diagnostiziert werden. Bei 4 Patienten konnte keine Aussage über eine vorhandene intestinale Innervationsstörung anhand der Gewebeprobe aus der Mitte des Kolonresektates getroffen werden.
Bei 2 Patienten reichte die Aganglionose bis in die Mitte des Resektates. Eine IND B wurde bei 3 Patienten in diesem Kolon-Bereich diagnostiziert. Nur bei 1 Patient bestanden normale Innervationsverhältnisse.

Der *proximale Resektatrand* sollte zur Gewährleistung einer koordinierten postoperativen Darmfunktion möglichst frei von einer intestinalen Innervationsstörung sein.
Histologie am proximalen Resektatrand: (vgl. Tab. 7 a)
Eine normale Darminnervation im proximalen Resektionsrand konnte bei lediglich 10 von insgesamt 25 Patienten mit einer Darmresektion nachgewiesen werden. Aganglionäre Darmabschnitte am proximalen Resektionsrand wurden bei 1 Patienten histologisch diagnostiziert. Eine Hypoganglionose des Plexus myentericus wurde bei 5 Patienten bestätigt, und bei 2 Patienten ließ sich die Kombination hypoganglionärer und IND B-Darmanteile beobachten. Bei 5 Patienten wurde eine IND B des Plexus submucosus im proximalen Resektionsrand diagnostiziert, und bei 2 Patienten war eine histopathologische Diagnose aufgrund einer mangelhaften Qualität der Biopsien nicht möglich.

Innervation im Bereich des proximalen Resektionsrandes	Anzahl Patienten
Normal	10
Aganglionose	1
Hypoganglionose	5
IND/Hypo	2
IND	5
Nicht beurteilbar	2

Tab. 7 b: Histologie am proximalen Resektionsrand

Somit wurde bei zumindest 13 von insgesamt n=25 Patienten bei der Darmteilresektion nicht im Gesunden reseziert, sondern es verblieben in diesem Darmbereich Abschnitte unklarer Länge mit belassener partieller Innervationsstörung.

4.1.1 Patienten mit Hypoganglionose

Die Hypoganglionose des Plexus myentericus als dysganglionäre intestinale Innervationsstörung wurde in Kombination mit einer Aganglionose oder in isolierter Form bei 27 Patienten von insgesamt n=96 Patienten dieser retrospektiven klinischen Arbeit diagnostiziert (vgl. Tab. 1 Gruppe 1, 2, 3). Die Bewertung der Nachreifungsmöglichkeiten hypoganglionärer Darmabschnitte war durch den Vergleich entnommener Dickdarm- bzw. Dünndarm-Ganzwandbiopsien mit einer ausreichenden Menge Tunica muscularis der Darmwand mit Wiederholung der Biopsienahme innerhalb eines Zeitraumes von mindestens 1 Jahr sinnvoll. Die Entnahme der Vergleichbiopsien sollte für die Bewertung der Nachreifung des Plexus myentericus an dokumentierter, möglichst identischer Stelle im selben Darmabschnitt vorgenommen werden. Ganzwandbiopsien mit einer ungenügenden Wanddicke und die Entnahme der Biopsien an nicht identischen Darmabschnitten haben die Auswertung der Nachreifungsmöglichkeiten der Hypoganglionose erschwert.

Insgesamt 23 Patienten dieser Arbeit erfüllten die oben angeführten Bedingungen für die Bewertung der Nachreifungsmöglichkeiten der Hypoganglionose. Die Patientengruppe (n=23) mit Hypoganglionose setzt sich aus 4 Patienten-Untergruppen entsprechend der folgenden Abbildung (s. Abb. 27) zusammen.

Den größten Patientenanteil hat Gruppe 1 (**Ag-Hypo-IND**), bestehend aus n=12 Patienten. In dieser Gruppe liegen hypoganglionäre und IND B Darmabschnitte in Kombination mit einer distalen Aganglionose vor.

Gruppe 2 (**Ag-Hypo**) setzt sich aus den n=6 Patienten zusammen, bei denen die Hypoganglionose proximal eines aganglionären Darmabschnittes nachgewiesen wurden.

3 weitere Patienten ohne Aganglionose aber mit einer isolierten langstreckigen Hypoganglionose bilden die Gruppe 3 (**Hypo)**. Bei den n=2 Patienten der Gruppe 4 (**Hypo-IND**) liegt die Hypoganglionose kombiniert mit einer IND B ohne Vorhandensein einer Aganglionose vor.

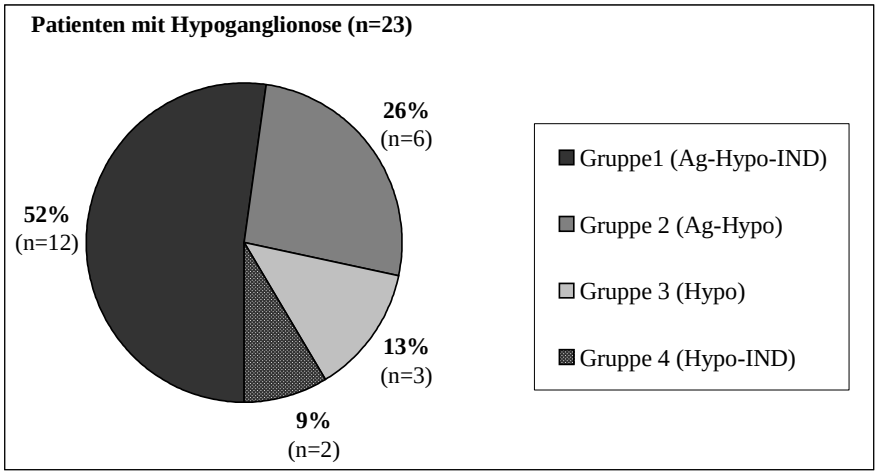

Abb. 27: Patienten mit Hypoganglionose (n=23)

4.1.1.1 Nachreifung bei Patienten mit Hypoganglionose

Die Nachreifungsmöglichkeiten der intestinalen Hypoganglionose sind für die jeweiligen Untergruppen (Gruppe 1-4) zunächst einzeln bestimmt worden. Die Patienten wurden innerhalb ihrer Gruppe den Kriterien „keine Nachreifung“, „Nachreifung“, „teilweise Nachreifung“, „keine Beurteilung möglich“ zugeordnet (vgl. Tab. 8).

Eine Beurteilung der Nachreifungsmöglichkeiten der Hypoganglionose war bei 6 Patienten (26,1 %) aufgrund fehlender Vergleichsbiopsien, unbrauchbaren Gewebes für die Histologie oder durch eine ungenügende Aufarbeitung der Gewebeproben nicht möglich.

Nachreifung bei Hypogangliose	**Gruppe 1 (n=12)**	**Gruppe 2 (n=6)**	**Gruppe 3 (n=3)**	**Gruppe 4 (n=2)**	**Gesamt (n=23)**
Keine Nachreifung:	5	1	3	1	10
Nachreifung:	2 } 3 (38% der beurteil-baren n/ 25% aller)	3 } 4 (80% der beurteil-baren n/ 66% aller)	0 } 0 (0%)	0 } 0 (0%)	5 } 7 (41% der beurteil-baren n/ 30% aller)
Teilw. Nachreifung:	1	1	0	0	2
Keine Beurteilung	*4*	*1*	*0*	*1*	*6*

Tab. 8: Nachreifung bei Hypogangliose nach Gruppen.

Bei insgesamt n=10 Patienten war im Vergleich der histologischen Befunde der Kolon-Ganzwandbiopsien und der Kolonresektate keine Nachreifung der myenterischen Ganglienstrukturen nachzuweisen. Dies entspricht 43,5 % aller Patienten bzw. 58,8 % der beurteilbaren Patienten (10 von 17 Patienten).

Eine Nachreifung des myenterischen Plexusgewebes ließ sich hingegen bei n=5 Patienten histopathologisch beobachten.
Eine Zunahme der Ganglienstrukturen und eine Reifung der enterischen Ganglienzellen innerhalb des Plexus myentericus wurde als partielle Nachreifung des Darmwandnervensystems innerhalb des Beobachtungszeitraumes von 1,5 Jahren bei insgesamt 2 Patienten diagnostiziert.
Nachreifungstendenzen des ENS konnten somit bei n=7 von 23 Patienten mit Hypoganglionose festgestellt werden. Dies entspricht 30,4 % aller Patienten bzw. 41,2 % der beurteilbaren Patienten (7 von 17 Patienten).

Diesem 41,2 %-Anteil der beurteilbaren Patienten mit einer Nachreifung sind folglich 58,8 % der beurteilbaren Patienten ohne Nachreifung der hypoganglionären Darmabschnitte gegenübergestellt.

Nachreifung: (41,2 %) : Keine Nachreifung: (58,8 %)

In den nicht beurteilbaren Fällen kann nur durch eine entsprechende Beobachtung der Klinik und des langfristigen postoperativen Verlaufs eine eventuelle Nachreifung einer dysganglionären Innervationsstörung „angenommen“ werden. Eine objektive Bewertung der Nachreifungsmöglichkeiten ist hierdurch nicht gegeben.
Die Auswertung des postoperativen Verlaufs anhand validierter Fragebögen ermöglichte sekundär die Einschätzung der Nachreifung der Hypoganglionose und wird unter (4.3) dargestellt.

4.1.1.2 Statistik bei Patienten mit Hypoganglionose

Im Folgenden werden die insg. 23 Patienten mit hypoganglionären Darmabschnitten anhand von sog. Chernoff-Faces dargestellt. Chernoff-Faces, benannt nach ihrem Erfinder, Hermann Chernoff (1973), sind eine neue Art multiple Daten statistisch zu präsentieren. Verschiedene Daten werden unterschiedlichen Teilen eines Gesichtes zugeordnet und dann graphisch-statistisch zu Gesichtern, den Chernoff-Faces, zusammengefasst. Der Vorteil der in Gesichtsform dargestellten Daten ist, z. B. im Gegensatz zu Zahlentabellen, dass Vergleiche oder Einordnungen visuell wesentlich schneller von Menschen erfasst und verarbeitet werden können. Die menschliche Wahrnehmung wird effektiv dadurch genutzt, winzige Details und Unterschiede in den Gesichtszügen zu erkennen. Diese Abbildungsmöglichkeit ist auch für ein Erkennen durch „Nicht-Experten“ geeignet und zudem zeitsparend.

Die Kriterien für die statistische Erstellung der Chernoff-Faces aus Datensätzen waren bei den 23 Patienten mit hypoganglionären Darmanteilen Histologie, Geschlecht, Nachreifung, Nachreifungszeit, Zeitpunkt der histologischen Erstdiagnose (s. Legende Abb. 28).

Anhand der Beurteilung ihrer Chernoff-Gesichtszüge lassen sich diese 23 Patienten in 4 histologische Gruppen einteilen (vgl. Abb. 28)

Gruppe 1 (**Ag-Hypo-IND**): Gesicht 1–12
Gruppe 2 (**Ag-Hypo**): Gesicht 13-18
Gruppe 3 (**Hypo)**: Gesicht 19-21
Gruppe 4 (**Hypo-IND**): Gesicht 22-23

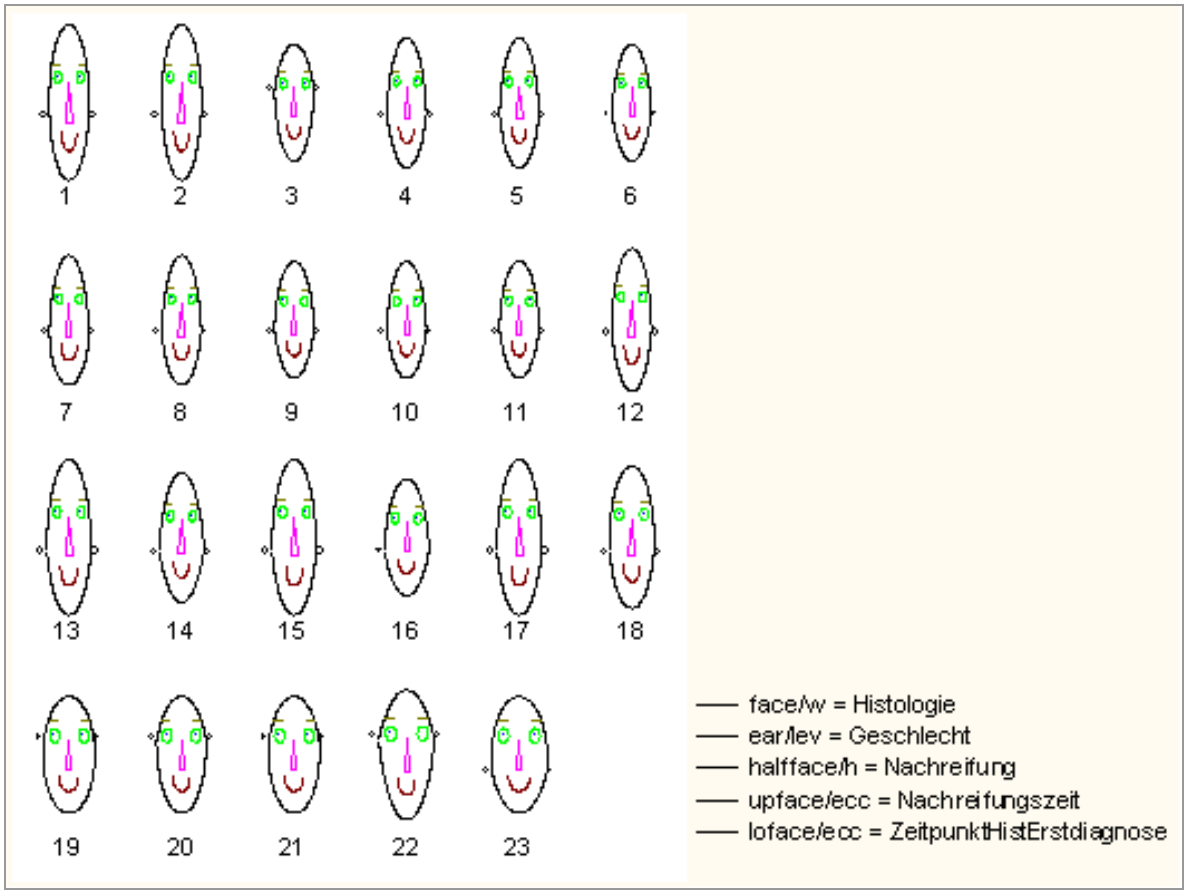

Abb. 28: Chernoff-Faces. 23 Patienten mit Hypoganglionose

Die graphische Darstellung des Geschlechtes erfolgt in den Chernoff-Faces über die Höhe des Ohrenansatzes. Weibliche Patienten haben einen höheren Ohrenansatz im Vergleich zu den mehrheitlich männlichen Patienten. Die Nachreifung wird unabhängig von der histologischen Gruppenzugehörigkeit des Patienten als Länge des ihm zugeordneten Chernoff-Gesichtes erkennbar. Bei den „längsten Gesichtern“ hat demnach eine Nachreifung stattgefunden. (Gruppe 1: Gesicht 1/2/12; Gruppe 2: Gesicht 13/15/17; Gruppe 3: ohne Nachreifung; Gruppe 4: ohne Nachreifung). Keine Nachreifung hat dagegen bei Patienten mit „kurzen Chernoff-Gesichtern“ stattgefunden (Gruppe1: Gesicht 3/6/9/10/11), (Gruppe 2: Gesicht 16), (Gruppe 3: Gesicht 19/20/21), Gruppe 4: Gesicht 23). Anteilig liegt die Nachreifung mit 3 von insgesamt 6 Gesichtern in Gruppe 2 mit 50% am höchsten.

Die „Breite der Stirn“ beschreibt die Nachreifungszeit, d. h. den Zeitraum über welchen die histologischen Nachreifungsprozesse verfolgt werden konnten. Je „breiter“ die Stirn desto größer war der Beobachtungszeitraum der Nachreifungsmöglichkeiten. (z. B. Gesicht 23 mit 12 Monaten Nachreifungszeit, dagegen Gesicht 6 mit 1 Monat Nachreifungszeit).

Der Zeitpunkt der histologischen Erstdiagnose (in Monaten) wird anhand der „Breite des Kinns“ der Chernoff-Faces veranschaulicht. Hier war das Kinn umso breiter, desto später die Erstdiagnose gestellt wurde (z. B. Gesicht 19 mit 120 Monaten, Gesicht 2 mit 1 Monat).

Es wurde in gemeinsamer Betrachtung mit dem Institut für Medizinische Biometrie und Statistik unter Leitung durch Herrn Prof. Dr. med. A. Ziegler überlegt, vergleichbare Merkmale der Chernoff-Faces den o. g. Kriterien zuzuordnen, um dadurch ein Hervorheben bedeutungsvoller Befunde (Nachreifung oder keine Nachreifung) zu erreichen und zu bewerten. Eine zufrieden stellende „lesbare zugeordnete Abbildung“ erfolgte jedoch bei den obigen 23 Patienten nur begrenzt. Das sofortige Einordnen und Erkennen durch Hervorheben der bedeutungsvollen Befunde (hier: „Nachreifung“ versus „keine Nachreifung“) mittels entsprechend ausgewählter, d. h. gezielter Dateneingabe in einer für den Betrachter einfacher zu „lesenden“ Abbildung mit n Gesichtern ist nicht wie gewollt unverzüglich möglich.

Wir betrachten daher das statistische Verfahren der „Chernoff-Faces“ nicht als sicher zielführend, sondern eher als „Ergänzung“ zu den bereits vorhandenen Ergebnissen.

4.1.2 Patienten mit intestinaler neuronaler Dysplasie Typ B (IND B)

In diese retrospektive klinische Arbeit sind insgesamt 31 Patienten mit einer IND B des Plexus submucosus eingeschlossen worden. Darunter waren Kombinationsformen mit der Aganglionose und der Hypoganglionose sowie die isolierte Form der IND B (vgl. Tab. 1 Gruppen 1 und 2). Von diesen 31 Patienten konnten 19 Patienten für die Bewertung der Nachreifungsmöglichkeiten bei intestinaler neuronaler Dysplasie vom Typ B des Plexus submucosus einbezogen werden. Die Bedingungen für eine objektive Auswertung der Nachreifung des Plexus submucosus entsprechen denen der Hypoganglionose (Entnahmestelle, Zeitpunkt der Entnahme, entsprechende Entnahmetechnik der Biopsien). Die Auswertung der Rektum- bzw. Kolon-Ganzwandbiopsien wurde im Falle eines Zeitabstandes von mindestens 1 Jahr zwischen Erstbiopsie (Histologie) und Zweithistologie vorgenommen. Zur vergleichenden Beurteilung konnten außer Gewebeproben aus Resektaten auch Schnittbiopsien der Mukosa und Submukosa Verwendung finden, da nur der Plexus submucosus von der IND vom Typ B betroffen ist.

Der Anteil der Patienten (n=19) mit IND B des Plexus submucosus wurde in der Auswertung der Daten zunächst, entsprechend der Hypoganglionose-Gruppe, in 4 Untergruppen unterteilt. Die Patienten-Gruppe 1a) (**Ag-Hypo-IND**) stellt mit insgesamt

n=12 Patienten mit Aganglionose, Hypoganglionose und IND B das größte Patientenkollektiv der IND B Patienten dar. 4 weitere Patienten mit isolierter langstreckiger IND B bilden Gruppe 2a) (**IND**) und 2 Patienten mit isolierter langstreckiger IND B und Hypoganglionose stellen die Patienten-Gruppe 3a) (**IND-Hypo**) dar. Die Gruppe 4a) besteht aus 1 Patient mit einer Aganglionose und kombinierter IND B (**Ag-IND**). Die Verteilung der IND B-Patienten wird anhand der Abb. 29 dargestellt.

Patienten mit intestinaler neuronaler Dysplasie Typ B (IND B) n=19

Gruppe 1a) (Ag-Hypo-IND)	**n=12 (63 %)**
Gruppe 2a) (IND)	**n= 4 (21 %)**
Gruppe 3a) (IND-Hypo)	**n= 2 (11 %)**
Gruppe 4a) (Ag-IND)	**n= 1 (5 %)**

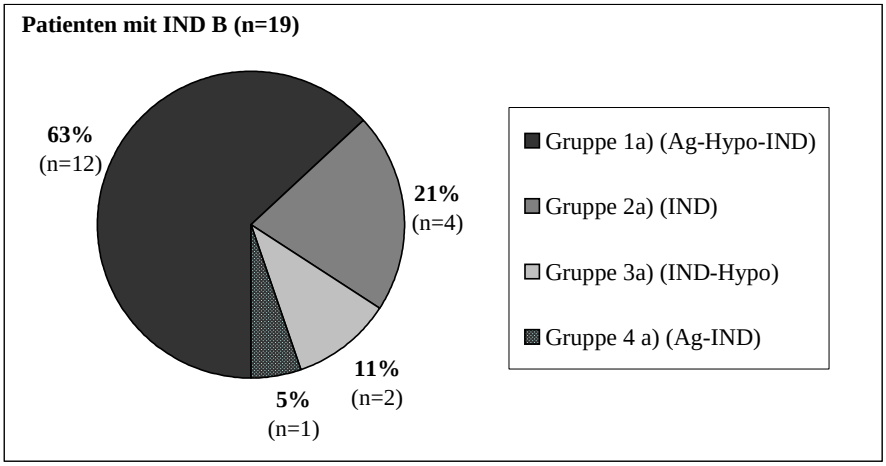

Abb. 29: Patienten mit IND B (n=19)

4.1.2.1 Nachreifung bei Patienten mit IND B

Die Auswertung der Nachreifungsmöglichkeiten der 19 Patienten mit intestinaler neuronaler Dysplasie vom Typ B ist jeweils für die 4 Patienten-Gruppen nach den Kriterien „keine Nachreifung“, „Nachreifung“, „teilweise Nachreifung“ und „keine Beurteilung möglich“ vorgenommen worden.

Nachreifung bei IND B	**Gruppe 1 (n=12)**	**Gruppe 2 (n=4)**	**Gruppe 3 (n=2)**	**Gruppe 4 (n=1)**	**Gesamt (n=19)**
Keine Nachreifung:	8	3	1	0	12
Nachreifung:	0 } 2 (20% der beurteil-baren n/ 17% aller)	1 } 1 (25%)	1 } 1 (50%)	1 } 1 (100%)	3 } 5 (29% der beurteil-baren n/ 26% aller)
Teilw. Nachreifung:	2	0	0	0	2
Keine Beurteilung	*2*	*0*	*0*	*0*	*2*

Tab. 9: Nachreifung bei intestinaler neuronaler Dysplasie Typ B (IND B) nach Gruppen.

N=2 Patienten waren aufgrund fehlender Vergleichsbiopsien oder einer mangelhaften Qualität der Biopsien für die Bewertung der Nachreifungsmöglichkeiten bei der IND B nicht geeignet.

Innerhalb eines Beobachtungszeitraumes von mindestens 1 Jahr wurde bei n=12 von 19 Patienten mit intestinaler neuronaler Dysplasie Typ B eine Nachreifung des Plexus submucosus durch den Vergleich der Darmwand- und Rektumbiopsien nicht beobachtet. Dies entspricht 63,2 % aller bzw. 70,6 % der beurteilbaren Patienten (5 von 17 Patienten). Die Strukturen des Plexus submucosus entsprachen nach mindestens 1 bis zu 4 Jahren immer noch den Kriterien der IND B mit den pathognomonischen Riesenganglien mit einem Ganglienzellbesatz von mindestens 8.

Bei n=3 Patienten konnte eine Nachreifung des Plexus submucosus anhand der histopathologischen Befunde nachgewiesen werden. Eine sog. „teilweise Nachreifung“ IND B-tragender Darmwandabschnitte im Bereich der Enterostomata und lokaler begrenzter Darmabschnitte ist bei n=2 Patienten nachgewiesen worden.

Damit liegt der Anteil der Nachreifungen insgesamt bei 26,3 % aller bzw. 29,4 % der beurteilbaren Patienten (5 von 17 Patienten).

Das Verhältnis Nachreifung zu keiner Nachreifung ist bei den beurteilbaren Patienten mit IND vom Typ B damit wie folgt:

Nachreifung: (29, 4 %) : Keine Nachreifung: (70,6 %)

Damit ist der Anteil der Nachreifung bei diesen Patienten im Vergleich zur Hypoganglionose in dieser Arbeit geringer.

Die klinische Beurteilung der Nachreifung der betroffenen Patienten mit einer intestinalen neuronalen Dysplasie Typ B wird unter 4.2.1 durch die Beobachtung des langfristigen postoperativen Verlaufs anhand validierter Fragebögen weiter ausgeführt.

4.1.2.2 Statistik bei Patienten mit intestinaler neuronaler Dysplasie Typ B

Wie bereits unter 4.1.1.2 aufgeführt, wurden Gesichter anhand von verschiedenen Daten zu Chernoff-Faces zusammengefasst. Die insgesamt 19 Patienten mit einer IND B des Plexus submucosus konnten ebenso wie die Patienten mit einer Hypoganglionose durch den Vergleich ihrer individuellen Gesichtszüge in „Mimikgruppen“ unterteilt werden (vgl. Abb. 30).

Durch die menschliche Fähigkeit, winzige Details und Unterschiede in den Chernoff-Faces zu sehen, konnten diese 19 Patienten zunächst in 4 histologische Gruppen eingeteilt werden. Die Kriterien, die in den Datensätzen zur Erstellung der Chernoff-Faces verwendet wurden, sind folgende: Histologische Gruppe, Geschlecht, Nachreifung, Nachreifungszeitraum, Zeitpunkt der histologischen Erstdiagnose (s. Legende Abb. 30).

Histologische Gruppen der 19 Patienten mit IND B (vgl. Abb. 30):

Gruppe 1 (**Ag-Hypo-IND):** Gesicht 1-12
Gruppe 2 (**IND):** Gesicht 13-16
Gruppe 3 (**IND-Hypo):** Gesicht 17-18
Gruppe 4 (**Ag-IND):** Gesicht 19

Dem Geschlecht entspricht bei den Chernoff-Faces die Ansatzhöhe der Ohren, weibliche Patienten haben einen höheren Ohrenansatz als die in der Überzahl befindlichen männlichen. Die Nachreifungsmöglichkeiten werden anhand der „Gesichtslänge“ der Chernoff-Faces dargestellt. Nur bei insgesamt 3 der 19 Patienten mit der histologischen Diagnose einer IND konnte eine Nachreifung (langes Gesicht) nachgewiesen werden (Gesichter 16/17/19). Dem gegenüber stehen 12 „kurze“ Chernoff-Faces ohne Nachweis einer Nachreifung (z. B. Gesichter 13/14/15). Die „Mittelform“ zwischen „langem“ und „kurzem“ Gesicht kennzeichnet die sog. „teilweise Nachreifung“ (z. B. Gesichter 2/4/6).

Der beobachtete Nachreifungszeitraum wird anhand der „Breite des Kinns“ veranschaulicht. Je breiter das Kinn desto länger war die Nachreifungszeit (in Jahren), z. B. Gesicht 18 mit 5 Jahren, im Vergleich dazu Gesicht 6 und 9 unter 1 Jahr.

Die „Breite der Stirn“ dagegen bezeichnet den Zeitpunkt der histologischen Erstdiagnose (in Monaten). Chernoff-Face 7 hat z. B. mit 72 Monaten die „breiteste Stirn“ im Vergleich zu Gesicht 4 mit einer deutlich „schmaleren“ Stirn mit 3 Monaten.

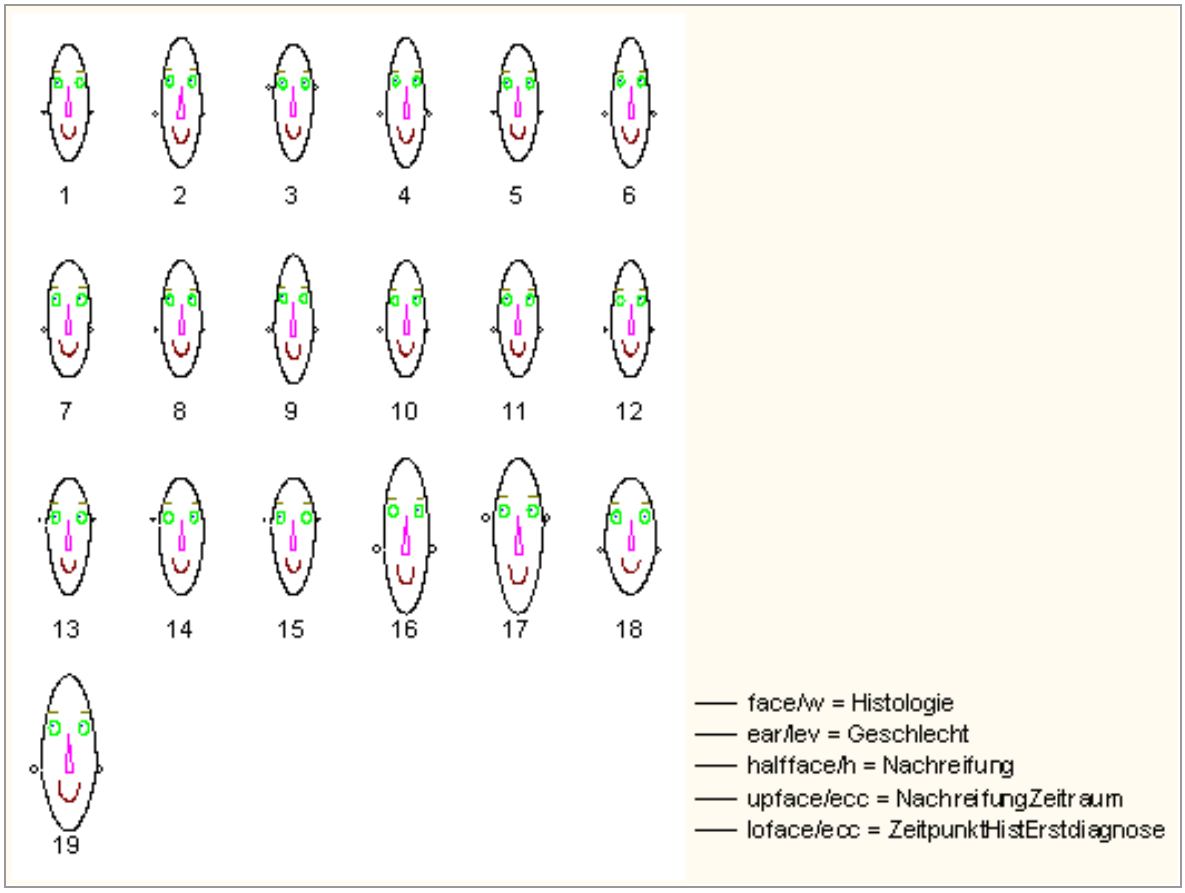

Abb. 30: 19 Patienten mit intestinaler neuronaler Dysplasie Typ

Trotz visueller Vergleichbarkeit der 19 Einzelfälle der Patienten mit intestinaler neuronaler Dysplasie Typ B gelingt dem lesenden Betrachter die Zuordnung zu obigen Kriterien erst nach einer relativ langen Zeit des intensiven Studiums der Gesichtsmerkmale. Eine sofortige überzeugende Einordnung in interessante Kriterien wie etwa der Nachreifungsmöglichkeit der untersuchten intestinalen Innervationsstörungen lässt sich mit dieser statistischen Methode sicherlich nicht zufrieden stellend lösen.

4.1.3 Patienten mit isolierter Aganglionose

Die Nachreifungsmöglichkeiten intestinaler Innervationsstörungen ließen sich objektiv bei 32 Patienten dieser retrospektiven klinischen Studie erfassen. Bei 3 Patienten wurde histologisch eine langstreckige Aganglionose ohne proximale intestinale Innervationsstörung diagnostiziert. Nachreifungsmöglichkeiten können bei diesen Patienten demnach nicht ausgewertet werden. Diese Patienten sind trotz der zugrunde liegenden histologischen Entität dieser Patientengruppe zugeordnet worden, da explorative Laparotomien mit der Entnahme von Biopsien, der Anlage von Enterostomata und Darmteilresektionen erfolgt sind. Für die Beurteilung der postoperativen

Darmfunktion und die klinischen Spätkomplikationen sind diese Patienten aufgrund des kleinen Patientenkollektivs dieser Arbeit durchaus von Bedeutung.

4.1.4 Ein Patient mit Ganglien-Unreife und fraglicher Nachreifung

Bei 1 Patienten wurde die histopathologische Diagnose der Ganglien-Unreife (Unreife der enterischen Nervenzellen) innerhalb des Plexus submucosus im Bereich des Anorektums gestellt (vgl. Tab. 1 Gruppe 2). Innerhalb eines Beobachtungszeitraumes von 3 Jahren konnte nach wiederholter Rektum-Stufenbiopsieentnahme keine Ausreifungs-Tendenz des Plexus submucosus histologisch nachgewiesen werden.

4.2 Klinische Ergebnisse der chirurgischen Maßnahmen

Im Zeitraum von 1982 bis 2005 wurden 88 Patienten von insgesamt 96 Patienten aufgrund intestinaler Innervationsstörungen in der Klinik für Kinderchirurgie (damals der Universität zu Lübeck) heute des Universitätsklinikums Schleswig-Holstein/Campus Lübeck operativ behandelt. Durch die Krankenakten-Einsicht bis einschließlich Juni 2005 konnte der langfristige postoperative Verlauf über einen Beobachtungszeitraum von 1 Monat bis zu 16 Jahren nach dem letzten operativen Eingriff bei nahezu 50 % der Patienten verfolgt werden. Die postoperativen Symptome und Spätkomplikationen nach dem Abschluss der operativen Therapie wurden anhand der poliklinischen Akteneinträge, der Arztbriefe und mit Hilfe von Fragebögen ermittelt.

Tab. 10 stellt die postoperativen Symptome der 32 Patienten mit überwiegend langstreckigen intestinalen Dysganglionosen, die eine Auswertung der Nachreifungsmöglichkeiten enterischer Innervationsstörungen ermöglichen, dar (vgl. Tab. 2). Eine Mehrfachnennung der postoperativen Symptome ist möglich.

Postoperative Symptome	**Ag**	**Ag-IND**	**Ag-IND-Hypo**	**Ag-Hypo**	**IND**	**Hypo**	**IND-Hypo**	**Gang-lien-Unreife**	**Σ**
Patienten (n)	3	1	12	6	4	3	2	1	32
Normal	2	0	4	2	1	0	0	0	9
Obstipation	0	1	4	2	3	1	0	1	12
Enkopresis	1	0	0	1	1	1	1	0	5
Ileus	1	1	0	0	0	0	1	0	3
Therapie nicht beendet.	0	0	4	2	0	1	1	0	8

Tab. 10: Postoperative Symptome, Mehrfachnennung je Patient möglich

Im postoperativen klinischen Verlauf dominierte bei 12 Patienten von insgesamt 32 Patienten die chronische Obstipation als das häufigste postoperative Symptom. 9 Patienten zeigten im postoperativen Verlauf keine klinische Symptomatik und waren auch nach der jeweils letzten Untersuchung in der Poliklinik für Kinderchirurgie am Universitätsklinikum Schleswig-Holstein/Campus Lübeck beschwerdefrei. Unter einer Enkopresis litten 5 Patienten, und 3 Patienten wurden aufgrund eines Ileus oder einer Enterocolitis klinisch symptomatisch. Bei Abschluss der Krankenakteneinsicht im Juni 2005 war die „klinische Therapie“ bei n=8 Patienten „noch nicht beendet“, d. h. diese Patienten waren aufgrund fortbestehender Beschwerdesymptomatik weiterhin in kinderchirurgischer Behandlung. Die betroffenen Patienten wurden aufgrund chronischer oder chronisch rezidivierender Obstipation und unkontrollierbaren Toilettenganges klinisch und psychotherapeutisch weiterbehandelt.

Insgesamt litten bei „Abschluss“ der „kinderchirurgischen Behandlung“ n=15 Patienten (46,9 %) der 32 Patienten an Spätkomplikationen, wobei die chronische Obstipation mit n=12 Patienten das häufigste postoperative Symptom darstellte. Beschwerdefrei waren von den 32 Patienten dagegen nur n=9 Patienten (28,1 %) bei „Abschluss der kinderchirurgischen Behandlung“ (vgl. 4.2.1 Klinische Ergebnisse anhand ausgewerteter Fragebögen).

4.2.1 Klinische Ergebnisse anhand ausgewerteter Fragebögen

Um die Möglichkeit der Nachreifung intestinaler Innervationsstörungen nicht nur histologisch zu bewerten, wurde ein validierter Fragebogen mit dem Ziel entwickelt, durch die langfristige Beobachtung des klinischen Verlaufs Rückschlüsse auf die Entwicklung des enterischen Nervensystems zu ziehen.

Der entwickelte Fragebogen war an die erziehungsberechtigten Eltern der insgesamt 32 Patienten gerichtet, bei denen die Nachreifungsmöglichkeiten intestinaler Dysganglionosen histologisch beurteilt werden konnten (vgl. Tab. 2). Er umfasste insgesamt 24 Fragen zum individuellen langfristigen klinischen Verlauf dieser Patienten, insbesondere Fragen zu Stuhlganggewohnheiten, Defäkation, Obstipation, Inkontinenz sowie abführenden Maßnahmen (vgl. 9 Anhang: validierter Fragebogen).

Die ursprünglich versendeten 32 Fragebögen wurden von insgesamt 27 Familien empfangen (5 Familien waren nicht erreichbar, z. B. durch Umzüge, Änderung des Familiennamens).

Der Rücklauf lag mit 13 ausgefüllten Fragebögen von ursprünglich 27 versendeten < 50%. Tab. 11 stellt die teilnehmenden n=13 Patienten mit Erfassung der Darminnervationsstörung, Nachreifung und individuellen Klinik dar.

Patient	Darminner-vations-störung	Nachreifung	Stuhlgang normal	Obstipation	Konsistenz Stuhlgang zu hart/ zu weich	Frequenz Stuhlgang zu häufig/ zu selten	Enko-presis
1	Ag-IND-Hypo	nein	ja	nein	nein	nein	nein
2	Ag-IND-Hypo	nicht beurteilbar	ja	nein	ja, zu hart alle 4-6 d	nein	nein
3	Ag-IND-Hypo	nein	nein	ja alle 1-2 d	nein	nein	nein
4	Ag-IND-Hypo	nein	nein	nein	ja, zu weich	ja, zu häufig	ja
5	Ag-IND-Hypo	IND nein Hypo ja	ja	nein	nein	nein	nein
6	Ag-IND-Hypo	Hypo nein IND ja	nein	nein	nein	ja, zu häufig	ja
7	Ag-Hypo	ja	nein	alle 3-4 d	ja, zu hart	nein	nein
8	Ag-Hypo	nicht beurteilbar	nein	Ja	ja, zu hart	ja, zu häufig	nein
9	IND	nein	ja	nein	nein	nein	nein
10	IND	nein	ja	nein	nein	nein	nein
11	IND	nein	nein	ja alle 2-3 d	ja, zu hart	ja, zu häufig	ja
12	Hypo	nein	ja	nein	nein	nein	nein
13	Ganglien-Unreife	nein	ja	nein	nein	nein	nein

Tab. 11: Darminnervation, Nachreifung und individuelle Klinik der ausgefüllten Fragebögen von n=13 Patienten

Anhand der Tab. 11 wird die individuelle Darminnnervationsstörung und Möglichkeit der Nachreifung der 13 Patienten zum Verhältnis des langfristigen klinischen Verlaufs gesetzt. Insgesamt 6 Patienten (Patienten 1-6, Tab. 11) mit einer Aganglionose und mit kombinierten Hypoganglionose- und IND B-Darmsegmenten (Ag-IND-Hypo) nahmen an der Fragebogen-Umfrage teil. Bei 3 dieser Patienten konnte keine Nachreifung anhand der Histologie beobachtet werden (Patienten 1, 3, 4 in Tab. 11). Patient 1 war klinisch beschwerdefrei, Patient 3 litt an chronischer Obstipation; eine zu hohe Stuhlgang-Frequenz, weicher Stuhl und Enkopresis wurde bei Patient 4 beobachtet. Bei Patient 5 konnte eine Nachreifung der hypoganglionären Darmsegmente histologisch bestätigt werden, während die vorhandene IND B ohne Ausreifung blieb. Dieser Patient war klinisch beschwerdefrei. Die Beurteilung der Nachreifung war histologisch bei Patient 2

nicht möglich (nicht beurteilbar), ebenso wie bei den IND B-Darmabschnitten des 6. Patienten. Beide waren nicht vollständig klinisch beschwerdefrei (Patient 2 zu feste Stuhlkonsistenz, Patient 6 zu hohe Stuhlgangfrequenz).

Zwei Patienten mit einem Morbus Hirschsprung und der Kombination mit hypoganglionären Darmsegmenten (Patienten 7, 8) waren anhand der ausgewerteten Fragebögen klinisch nicht beschwerdefrei. An Obstipationsbeschwerden und zu festem Stuhlgang litt Patient 7, trotz einer histologisch nachgewiesenen Nachreifung des Plexus myentericus.

Eine Nachreifung der IND B des Plexus submucosus konnte bei den Patienten 9, 10, 11 nicht nachgewiesen werden. Zwei dieser Patienten waren klinisch beschwerdefrei, trotz nicht stattgefundener Ausdifferenzierung des Plexus submucosus. Patient 11 hingegen hatte neben einer Obstipation eine erhöhte Frequenz der Defäkation mit zu hartem Stuhl.

Eine langstreckige isolierte Hypoganglionose (Patient 12) und eine langstreckige isolierte Ganglienunreife (Patient 13) blieben nach histologischer Befundung ohne Nachreifung. Beide Patienten waren jedoch anhand der ausgewerteten Fragebögen klinisch beschwerdefrei.

Insgesamt waren langfristig n=7 Patienten mit intestinalen Innervationsstörungen klinisch beschwerdefrei. Bei 5 dieser Patienten konnte histologisch keine Nachreifung nachgewiesen werden, bei einem weiteren Patienten war die Nachreifung anhand des histologischen Befundes nicht beurteilbar, insgesamt 1 Patient zeigte histologisch eine Nachreifung hypoganglionärer Darmsegmente.

Eine Darmdysregulation wie Obstipation, abnorme Frequenz der Defäkation, Änderung der Stuhlkonsistenz sowie Enkopresis wurde bei 6 Patienten anhand der ausgewerteten Fragebögen beobachtet. Bei 5 dieser Patienten konnte eine Nachreifung des enterischen Nervensystems nicht beurteilt werden bzw. war eine Beurteilung der Nachreifung nicht möglich. Dagegen konnte bei 1 Patient mit Hypoganglionose die Nachreifung histologisch bestätigt werden.

Die Tabelle 11 berücksichtigt nicht die Durchführung einer Darmteilresektion sowie die Darminnervation des proximalen Darmresektates. Für den langfristigen individuellen klinischen Verlauf nach einer Darmteilresektion ist jedoch die Funktion des verbliebenen Restdarms von entscheidender Bedeutung. Um die individuelle Darmfunktion zu beurteilen, wurde die Innervation des proximalen Resektionsrandes nach Darmteilresektion anhand Tab. 13 in 4.3.1 für die n=13 Patienten in Relation zum langfristigen klinischen Verlauf gesetzt (weiteres vgl. Kapitel 5 Diskussion).

4.3 Relation zwischen klinischem Bild und histopathologischem Befund

Die individuelle „Klinik“ nach Kolonteilresektionen aganglionärer oder dysganglionärer Darmabschnitte ermöglicht die Einschätzung des Erfolges chirurgischer Therapie und des langfristigen postoperativen klinischen Verlaufes. Die Relation zwischen der Klinik und dem individuellen histopathologischen Befund der Patienten konnte anhand von n=25 Patienten mit Darmteilresektionen nachvollzogen werden (vgl. 4.1 Tab. 7a). Die Histopathologie des proximalen Darm-Resektionsrandes wurde zu dem langfristigen postoperativen Verlauf des jeweiligen Patienten ins Verhältnis gesetzt.

Im Abschnitt 4.1 wurde die Histologie der Kolonresektate bereits beschrieben. Bei 10 von insgesamt n=25 Patienten mit Darmteilresektionen konnte eine „normale“ Darminnervation im proximalen Resektionsrand nachgewiesen werden. 13 Patienten wiesen an dieser Stelle intestinale Innervationsstörungen auf (Aganglionose n=1, Hypoganglionose n=5, IND B des Plexus submucosus n=5, IND B und Hypoganglionose n=2). Bei 2 Patienten ließen sich die Innervationsverhältnisse am proximalen Ende des Darmresektates aufgrund der mangelhaften Qualität der Biopsien nicht feststellen.

Die Tabelle 12 zeigt die histopathologischen Ergebnisse am proximalen Rand der Darmresektate, d. h. das in situ verbliebene, mit dem Anorektum anastomosierte Darmsegment „proximal der Resektatstrecke“ hat bei 13 Patienten noch neuronale Defizite (Aganglionose, Dysganglionose, Hypoganglionose, Unreife), und den postoperativen klinischen Verlauf der n=25 Patienten.

Innervation im proximalen Resektionsrand	Chronische Obstipation	Klinisch beschwerde-frei	Enkopresis u. häufiger Stuhlgang	Verlauf postoperativ unbekannt	Nachresektion oder Stomaanlage	Σ
Normal	1	7	-	2	-	10
Aganglionose	1	-	-	-	-	1
Hypoganglionose	-	1	1	1	2	5
IND B	1	1	1	2	-	5
Hypo+IND B	1	1	-	-	-	2
Histologie nicht beurteilbar	-	2	-	-	-	2
Σ	4	12	11	5	2	

Tab. 12: Postoperative Klinik nach Darmteilresektionen in Berücksichtigung der Innervation am proximalen Resektionsrand

Unter einer chronischen Obstipation nach erfolgter Darmteilresektion litten 4 von insgesamt n=25 Patienten.

In der Patientengruppe mit einer normalen Darminnervation am proximalen Resektionsrand wurde nur bei 1 von insgesamt 10 Patienten innerhalb eines Beobachtungszeitraumes von 3 Monaten bis zu 16 Jahren nach partieller Darmresektion eine chronische Obstipation beobachtet. 7 andere Patienten dieser Gruppe waren über denselben Zeitraum klinisch beschwerdefrei. In der Patientengruppe mit einem aganglionären proximalen Darmresektionsrand (n=1) litt 1 Patient 1,5 Jahre nach dem ersten operativen Eingriff an einer chronischen Obstipation, welche nach Diagnose einer totalen Kolon-Aganglionose (Zuelzer-Wilson-Syndrom) zur Notwendigkeit einer Zweitresektion mit Anlage eines permanenten Enterostoma führte.

Bei den n=5 Patienten mit einer Hypoganglionose am oralen Darmresektionsrand hatte 1 Patient 3 Monate bis 2,5 Jahre nach dem operativen Eingriff Enkopresis-Beschwerden, 2 weitere waren Träger eines Enterostomas aufgrund therapieresistenter Obstipationsbeschwerden, von denen 1 Patient eine Nachresektion benötigte. Klinisch beschwerdefrei war nach 2,5 Jahren nur 1 Patient mit einem hypoganglionären Resektionsrand. Anhand der Einträge in den Krankenakten oder mittels der Befragung validierter Fragebögen konnte der langfristige klinische Verlauf bei 1 Patient mit einer Hypoganglionose im Bereich des proximalen Resektionsrandes nicht sicher geklärt werden.

Bei 1 der 5 Patienten mit einer IND B am oralen Rand des Darmresektates wurde 3 Monate bis 10 Jahre nach dem operativen Eingriff eine chronische Obstipation beobachtet. 1 weiterer Patient litt unter einer Enkopresis. Nur 1 Patient war über den Beobachtungszeitraum klinisch beschwerdefrei. Die Beurteilung des langfristigen klinischen Verlaufs war bei 2 Patienten anhand der Krankenakten und Fragebögen nicht möglich (z. B. Patienten verzogen, Namensänderung).

Klinisch asymptomastisch zeigte sich n=1 Patient mit einer Hypoganglionose und einer IND B im proximalen Resektionsrand; 1 weiterer Patient mit dieser kombinierten Innervationsstörung litt an Obstipationsbeschwerden.

2 Patienten mit unklaren intestinalen Innervationsverhältnissen in demselben Darmabschnitt waren aufgrund einer mangelhaften Qualität des Biopsiematerials langfristig nach einer Darmteilresektion klinisch beschwerdefrei.

Insgesamt waren folglich von n=25 Patienten mit einer Darmteilresektion 12 Patienten langfristig klinisch beschwerdefrei (48 %), 9 dieser 25 Patienten zeigten langfristig (mind.

1 Jahr nach einer Darmteilresektion) eine klinische Symptomatik (chronische Obstipation n=4, häufiger Stuhlgang oder Enkopresis n=2, Nachresektion ggf. Enterostoma n=3). Bei insgesamt 5 Patienten konnte der langfristige klinische Verlauf nach einer Darmteilresektion anhand der Krankenakten oder Fragebögen nicht rekonstruiert werden.

Für die postoperative Darmfunktion nach einer Darmteilresektion kann zusammenfassend festgestellt werden:

Langfristig klinisch beschwerdefrei waren 7 von insgesamt 10 Patienten mit einer „normalen“ Darminnervation im Bereich des proximalen Darmresektionsbereichs (70 %).

Langfristig klinisch beschwerdefrei waren 3 von insgesamt 12 Patienten mit einer „dysganglionären“ Darminnervationsstörung im Bereich des proximalen Darmresektionsbereichs (24,9 %).

4.3.1 Relation zwischen klinischem Erscheinungsbild und histopathologischem Befund anhand ausgewerteter Fragebögen

Anhand validierter Fragebögen gelang es bei 13 von 32 Patienten, bei denen die Beurteilung einer möglichen Nachreifung der enterischen Nervenplexus histologisch möglich war, den langfristigen klinischen Verlauf zu rekonstruieren (vgl. 4.2.1).

Die Tab. 13 berücksichtigt die vorliegende Darminnervationsstörung, die histologisch gesicherte Nachreifung, die Darmresektion sowie die Innervation im Bereich des proximalen Resektionsrandes und weist die individuelle Klinik der teilnehmenden 13 Patienten aus.

Patient Nr.	Innervation	Nachreifung	Darmresektion	Innervation des proximalen Resektates	Klinik mit Befund
1	Ag-IND-Hypo	nein	Rektosigmoid bis mittleres Sigma	nicht beurteilbar	nein
2	Ag-IND-Hypo	nicht beurteilbar	Rektosigmoid	normal	nein
3	Ag-IND-Hypo	nein	bis Colon descendens linke Flexur	Plexusmyentericus normal IND	ja
4	Ag-IND-Hypo	nein	bis Colon ascendens	Hypo IND	häufige Stühle
5	Ag-IND-Hypo	IND nein Hypo ja	Sigma und Rektosigmoid	normal	nein
6	Ag-IND-Hypo	Hypo nein IND nicht beurteilbar	Rektosigmoid bis 30 cm	Hypo	häufige Stühle
7	Ag-Hypo	ja	Rektosigmoid	leichte Hypo	leichte Obstipation
8	Ag-Hypo	nicht beurteilbar	nein	entfällt	Schwere Obstipation
9	IND	nein	nein	entfällt	nein
10	IND	nein	nein	entfällt	nein
11	IND	nein	Rektosigmoid Sigma	IND	ja
12	Hypo	nein	bis Colon ascendens	Hypo	nein
13	Ganglien-Unreife	nein	nein	entfällt	Nein

Tab. 13: Innervationsstörung im Bereich des proximalen Darmresektionsrandes in Relation zur Klinik

Insgesamt 9 Patienten der insgesamt 13 Patienten erhielten eine Darmteilresektion unterschiedlicher Länge (Patienten 1-7, 11, 12). Nur bei 2 dieser Patienten (Patient 2, 5) lag im Bereich des proximalen Darmresektates eine „normale Darminnervation“, d. h. ein ausdifferenziertes enterisches Nervensystem vor. Beide waren anhand der ausgewerteten Fragebögen klinisch beschwerdefrei.

Eine in situ verbliebene hypoganglionäre Innervationsstörung wurde bei 4 Patienten im proximalen Darmresektat nachgewiesen (Patient 4, 6, 7, 12). 2 dieser Patienten hatten klinische Beschwerden im Sinne einer erhöhten Stuhlgangfrequenz mit dünnflüssigen Stühlen, ein weiterer (Patient 7) litt an einer leicht ausgeprägten Obstipation; 1 Patient war beschwerdefrei.

Bei 3 weiteren Patienten (3, 4, 11) mit einer Darmteilresektion wurde eine intestinale neuronale Dysplasie im Bereich des proximalen Darmresektates histologisch nachgewiesen. Keiner dieser Patienten war nach Auswertung der Fragebögen klinisch beschwerdefrei.

Eine Beurteilung der Histologie im Bereich des proximalen Darmresektionsrandes war bei 1 Patient (1) aufgrund der mangelhaften Qualität der Biopsien nicht möglich. Dieser Patient war langfristig klinisch beschwerdefrei.

Eine verbleibende Innervationsstörung des proximalen Darmresektates nimmt folglich Einfluss auf den langfristigen klinischen Verlauf der betroffenen Patienten. Eine „normale Darminnervation“ im Bereich des proximalen Resektionsrandes ermöglicht eine regelrechte Darmfunktion. Hypoganglionie sowie die Kombination aus hypoganglionären und IND B-Darmanteilen oder IND B-tragende Darmsegmente beeinträchtigen eine regelrechte Darmtätigkeit. Die Länge der nach einer Darmteilresektion verbleibenden dysganglionären Darmanteile und die histologische Ausprägung des „Schweregrades“ einer Darminnervationsstörung nehmen deutlich Einfluss auf die Darmfunktion (weiteres vgl. Kapitel 5 Diskussion).

5 Diskussion

Innervationsstörungen des Gastrointestinaltraktes sind im Verlauf des letzten Jahrhunderts histopathologisch beschrieben worden und konnten durch verbesserte diagnostische Verfahren erstmals 1990 differenzierter klassifiziert werden (Borchard et al, 1991). Bereits 1888 beschrieb der dänische Kinderarzt Hirschsprung ein Krankheitsbild mit schweren Obstipationen aufgrund eines kongenitalen Megacolons. Die histopathologisch zugrunde liegende Aganglionose wurde jedoch erst in den 20er Jahren des 20. Jahrhunderts durch die Untersuchungen von Dalla-Valle (1920) als ein Fehlen des Plexus myentericus beobachtet. Durch die diagnostische Entnahme von Ganzwandbiopsien der Darmwand (Swenson und Fisher, 1955) und die histopathologische Diagnostik der Schleimhaut und der Submukosa (Dobbins und Bill, 1965) gründete sich die erweiterte Diagnostik intestinaler Innervationsstörungen. In den 70er Jahren des 20. Jahrhunderts beobachtete der Schweizer Pathologe Meier-Ruge (1971 a), basierend auf einer histochemischen Studie über die veränderte Azetylcholinesteraseaktivität in Schleimhautbiopsien des Dickdarms bei Morbus Hirschsprung, ein Krankheitsbild des Darmes, das er als „neuronale intestinale Dysplasie“ (NID) bezeichnete. Die intestinale neuronale Dysplasie Typ B gehört heute neben der Aganglionose, Hypoganglionose und selteneren Kombinationsformen zu den häufigsten Innervationsstörungen des Magen-Darm-Traktes im Kindesalter.

Bis in die Mitte der 90er Jahre waren die intestinalen Innervationsstörungen, die sog. „Dysganglionosen“ der Darmwand, Gegenstand kontroverser Diskussionen. Unter den Autoren herrschte Uneinigkeit über das Krankheitsbild der IND B. Streitgespräche wurden über die der IND B zugrunde liegenden Histopathologie geführt, welche nach Meinungen einzelner Autoren (Berry, 1993; Csury und Pena, 1995; Lumb und Moore, 1998) keine eindeutig nachzuweisende klinisch-pathologische Entität darstelle. Bis heute wird die IND B aufgrund uneinheitlicher Diagnose-Richtlinien und fehlender Therapiestandards nicht einheitlich als sicher-eigenständiges Krankheitsbild diskutiert. Insbesondere in den letzten 5 Jahren erfolgte die Weiterentwicklung bereits etablierter „Diagnostik- und Therapiestandards der IND B“, basierend auf den Ergebnissen der Konsensus-Konferenz von 1991 (Borchard et al.), mit weitestgehender internationaler Anerkennung (Martucciello et al., 2005; Bruder und Meier-Ruge, 2007 b).

Die eigenen Untersuchungen bestätigten eindeutig, dass intestinale Innervationsstörungen wie die Hypoganglionose und die IND B pathologische Entitäten darstellen und ein klinisch verifizierbares Krankheitsbild zeigen.

Das Ziel dieser Arbeit bestand zum einen darin, die Möglichkeit einer Nachreifung intestinaler Innervationsstörungen, insbesondere bei der Hypoganglionose und der IND B des Plexus submucosus anhand der Vergleiche von Darmgewebeproben über einen Beobachtungszeitraum von mindestens 1 Jahr zu untersuchen und nach Möglichkeit aufzuzeigen. Zum anderen sollte mit dieser Arbeit das Ziel verfolgt werden, eine Relation zwischen der individuellen Klinik, dem zugrunde liegenden histopathologischen Befund und dem langfristigen klinischen Verlauf nach dem letzten operativen Eingriff herzustellen.

Für eine zuverlässige Beurteilung der Nachreifungsmöglichkeiten intestinaler Dysganglionosen spielt die Diagnostik von Innervationsstörungen des Gastrointestinaltraktes eine wesentliche Rolle. Die histopathologische Diagnostik der Darmgewebeproben stellt neben der klinischen Symptomatik, radiologischen und manometrischen Untersuchungen die aussagekräftigste Methode zur Diagnosestellung dar. Neben den traditionellen unspezifischen enzymhistochemischen Reaktionen (Azetylcholinesterasereaktion (AChE), Karnovsky und Roots, 1964; Succinat Dehydrogenase-Reaktion (SDH), Nachlas et al., 1957**;** Laktat Dehydrogenase-Reaktion (LDH), Hess et al., 1958) stehen zunehmend immunhistochemische Methoden zur Verbesserung der pathologischen Diagnostik zur Verfügung. Dysganglionäre Innervationsstörungen wie die Hypoganglionose und die intestinale neuronale Dysplasie vom Typ B (IND B) können mit Hilfe der Immunhistochemie durch den Einsatz glialer und neuronaler Antikörper „vereinfacht“ zur Darstellung gebracht werden. Der Vorteil von „Ganzwandbiopsien“ liegt an der räumlichen Darstellung des enterischen Nervensystems. Diese Methode erlaubt die simultane Darstellung enterischer Nervenzellen und Nervenfasern mit Beurteilung der AChE-Aktivität innerhalb der Nervenplexus und kann damit wertvolle Informationen über die Innervationsverhältnisse dys- oder aganglionärer Darmabschnitte bei Darmresektionen liefern. Im Rahmen einer aktuellen Studie konnte anhand von „Häutchenpräparaten“ aus Ganzwandbiopsaten im Falle des Vorliegens einer Darminnervationsstörung im Bereich des proximalen Resektionsrandes eine erhöhte postoperative Komplikationsrate nach Darmresektionen nachgewiesen werden (Osterheld et al., 2009).

Schwierigkeiten bei der Beurteilung der Nachreifungsmöglichkeiten bei den eigenen Patienten ergaben sich zum einen durch versäumte sekundäre diagnostische Biopsieentnahmen, zum anderen im Falle einer ungenügenden Qualität des Gewebematerials aufgrund einer zu geringen Schnitttiefe (Anteile von Mukosa und Tela submucosa mussten miterfasst werden). Eine zuverlässige Beurteilung der Nachreifungsmöglichkeit des enterischen Nervensystems setzte jedoch die Entnahme einer zweiten Gewebeprobe an möglichst identischer Entnahmestelle im zeitlichen Abstand zur Erstuntersuchung von mindestens 1 Jahr voraus.

Weitere Schwierigkeiten bei der Bearbeitung dieser Studie bestanden durch die technisch anspruchsvolle histopathologische Diagnostik der Hypoganglionose. Um die Diagnose „Hypoganglionose des Plexus myentericus“ zu stellen, war die Entnahme von Ganzwandbiopsien des Darmes mit entsprechendem Anteil der Tunica muscularis erforderlich. Durch die alleinige Entnahme von Schleimhautstufen-Biopsien am Enddarm war die Diagnose einer Hypoganglionose nicht zu stellen. Insofern konnten wir von Fällen „unvollständiger“ vorhandener Diagnostik ausgehen.

Intestinale Innervationsstörungen wurden im Zuge der Entwicklung und Anwendung enzymhistochemischer und immunhistochemischer Nachweisreaktionen als eigenständige histopathologische Entitäten beschrieben und weiter erforscht. International etablierte Diagnose-Standards und eine Klassifizierung intestinaler Innervationsstörungen sind 1990 auf einer Konsensus-Konferenz (Borchard et al., 1991; Holschneider et al., 1994) entwickelt worden.

Bis heute existiert allerdings kein neueres weltweit anerkanntes einheitliches Diagnose- und Therapieprotokoll der bekannten Innervationsstörungen des Gastrointestinaltraktes. Wünschenswert für die zukünftige Entwicklung der Diagnostik intestinaler Innervationsstörungen wäre die Etablierung einheitlicher internationaler Richtlinien, die Entnahme und Umfang der Biopsien, den Transport und die einheitliche Aufarbeitung der Gewebeproben mit standardisierten enzym- und immunhistochemischen Nachweismethoden begünstigen würden.

Eine internationale Vergleichbarkeit der Diagnosestandards und die Etablierung einheitlicher Darstellung und Bewertung würde dazu führen können, die intestinalen Innervationsstörungen verstärkt zu erfassen und vermutlich weltweit als eigenständige klinisch-pathologische Entität zu betrachten.

Die komplexe Pathogenese neuronaler intestinaler Fehlbildungen, ausgehend von Faktoren der Embryonalentwicklung (Expression von Wachstumsfaktoren, Mutationen

der dominierenden Hauptkomponente „RET-Proto-Onkogen“) wird auch zukünftig Gegenstand klinischer Forschung sein. Experimentelle Stenosierungen der Darmwand konnten beispielsweise zeigen, dass das ENS neben degenerativen offensichtlich auch reparative Veränderungen erfahren kann, somit postnatal über eine gewisse neuronale Plastizität verfügt. Prästenotisch konnten eine Größenzunahme von Nervenfasersträngen, Nervenzellen und Gliazellen sowie z. T. auch Nervenzellhyperplasien beobachtet werden.
Auch Ganglienheterotopien, Ganglienzellen in ektoper Position, sind nicht nur eine einfache „Spielerei der Natur“, sondern eine autonome Anpassung zum Zweck der Verbesserung der nervalen Ausstattung neben einer zu gering ausgefallenen Ganglienzellausstattung innerhalb eines regelrechten Plexus submucosus und myentericus. Interessanterweise ließen sich bei intestinalen Obstruktionen (z. B. Meconiumileus, Stenosen nach nekrotisierender Enterocolitis) ebenfalls Plexushyperplasien beobachten, die u. a. den histologischen Merkmalen einer IND B entsprachen (Pickard et al., 1981; Krammer et al., 1994 f)
Vor diesem Hintergrund ist anzunehmen, dass die IND B nicht nur kongenitales Anpassungsmuster ist, sondern wie das normale ENS zeitlebens ein Wachstums-, Anpassungs- und „Reparatur“-Potential hat. Dies entspricht den Beobachtungen von Sigge (1995 a) und Sigge et al. (1995 b) sekundär-reaktiver Veränderungen des ENS, die sich auf dem Boden mechanischer oder funktioneller intestinaler Obstruktionen bzw. Anpassungsnotwendigkeit entwickelten.

Eine weitere Rolle in der Pathogenese intestinaler Innervationsstörungen spielt eine von einem japanischen Forscherteam (Kobayashi et al., 1999) aufgestellte Theorie, dass Mastzellen und von ihnen produzierte nervale Wachstumsfaktoren (NGF) wichtige Faktoren in der Entwicklung von Darminnervationsstörungen darstellen. In aganglionären Darmsegmenten und IND B-Segmenten konnten Mastzellen in allen Schichten der Darmwand in signifikant höherer Anzahl als im Vergleich zu neuronal unauffälligen Darmabschnitten nachgewiesen werden. Mastzellen sind vermehrt in Bereichen hypertropher Nervenfasersträngе aganglionärer Segmente und in der Umgebung von Riesenganglien bei der IND B beobachtet und als für diese Ausprägung ursächlich verdächtigt worden. Die Anwesenheit von Mastzellen und die Sekretion von NGF werden weiterhin für die Überexpression cholinerger und adrenerger Nervenfasern, vermehrt beim Morbus Hirschsprung (HD) und der IND B vorkommend, verantwortlich gemacht.

Die Pathogenese intestinaler Innervationsstörungen sollte somit als multifaktorielles Geschehen betrachtet werden und wird auch in Zukunft Gegenstand für neue wissenschaftliche Untersuchungen bleiben.

Die Möglichkeit der Nachreifung intestinaler Dysganglionosen mit/ohne assoziierten Morbus Hirschsprung im Kindesalter konnte aus den Untersuchungen der eigenen Patienten für die Hypoganglionose und für die intestinale neuronale Dysplasie vom Typ B klar ermittelt werden. Eine Nachreifung des Plexus myentericus und der Plexus submucosus externus und internus hatte demnach stattgefunden, wenn nach einem Beobachtungszeitraum von mindestens 1 Jahr neuronale und gliale Strukturen der Plexus histopathologisch eindeutig als differenziert („gereift“) gegenüber dem Vorbefund von dem untersuchenden Pathologen diagnostiziert wurden. Der Vergleich von Gewebeproben der Darmwand an möglichst identischen Darmsegmenten in einem zeitlichen Abstand von mindestens 12 Monaten stellt die Bedingung für eine objektive histopathologische Beurteilung der Nachreifungsmöglichkeiten intestinaler Dysganglionosen dar.

Anhand der eigenen Untersuchungsergebnisse wurde eine Nachreifung im Falle einer Hypoganglionose bei 7 (41 %) der eigenen Patienten mit (an den Morbus Hirschsprung assoziierten) Dysganglionosen des Darmes histopathologisch nach den o. g. Bedingungen diagnostiziert. Eine „Ausreifung“ der Architektur myenterischer Ganglien, Ganglienzellen und dem begleitenden glialen Nervenfasergewebe konnte bei 5 Patienten beobachtet werden. Bei 2 Patienten wurde histologisch eine „teilweise Nachreifung“, eine Zunahme von „reifem“ Plexusgewebe, eine zunehmende „Ausreifung“ der neuronalen und glialen Strukturen des Plexus myentericus festgestellt. Eine Nachreifung des Plexus submucosus bei intestinaler neuronaler Dysplasie Typ B konnte bei 5 Patienten (29 %) histopathologisch beobachtet werden.

Die eigenen Untersuchungen haben bestätigt, dass Nachreifungsmöglichkeiten intestinaler Dysganglionosen sowohl bei der Hypoganglionose als auch bei der IND B des Plexus submucosus histopathologisch existieren, die prozentualen Anteile schwanken zwischen 29 % bei der IND B und 41 % bei der Hypoganglionose. Die Wahrscheinlichkeit einer Nachreifung bei Patienten mit Hypoganglionose und einer IND B lag jedoch innerhalb des eigenen Patientenkollektivs unter 50 %. Aufgrund der geringen Patientenanzahl dieser Arbeit können diese Ergebnisse von uns nicht als „repräsentativ“ für Patienten mit Hypoganglionose und IND B angesehen werden.

Umgekehrt konnten keine Nachreifungstendenzen der intramuralen Darmplexus anhand der histopathologischen Befunde bei n=10 (58,8 %) Patienten mit Hypoganglionose und bei n=12 (70,6 %) der Patienten mit einer IND B diagnostiziert werden.

Die Möglichkeit der Nachreifung intestinaler Dysganglionosen war bis in die heutige Zeit nur anhand von Einzelbeschreibungen weniger Autoren Gegenstand wissenschaftlicher Studien. Die Durchsicht der zur Verfügung stehenden Literatur ergab, dass die Möglichkeit der Nachreifung intestinaler Innervationsstörungen bisher durch die Verfassung klinischer Erfahrungsberichte, basierend auf der Beurteilung der postoperativen Symptomatik und der Spätkomplikationen, untersucht worden ist. Die Beurteilung der Nachreifungsmöglichkeiten intestinaler Dysganglionosen durch den Vergleich der histopathologischen Befunde ist in der Literatur bisher nur in Einzelfällen beschrieben worden. Meier-Ruge gehört zu den wenigen Autoren, die wissenschaftliches Material über Nachreifungsmöglichkeiten bei der intestinalen neuronalen Dysplasie Typ B veröffentlicht haben.

Im Jahr 2004 haben Meier-Ruge et al. (2004 a) eine Zusammenfassung ihrer Erfahrungen aus mehr als 10 Jahren mit der intestinalen neuronalen Dysplasie Typ B veröffentlicht. Das von ihnen erarbeitete „Therapiekonzept“ berücksichtigt den altersabhängigen Entwicklungsprozess des Plexus submucosus. Laut Meier-Ruge et al. geht die IND-B in den ersten Lebensjahren stets mit einer Reifungshemmung des enterischen Nervensystems einher; die Diagnose IND B sei daher nur mit Vorsicht zu stellen. Bis zum 4. Lebensjahr empfiehlt sich eine möglichst konservative Behandlung, die bei isolierten IND B-Formen oder bei kurzstreckigen IND B-Segmenten kranial eines aganglionären Segments auftreten. Langstreckige Kolonabschnitte mit IND B im Anschluss an ein aganglionäres Hirschsprungsegment dagegen müssten zunächst mit einem Stoma versorgt werden, um dann im Alter von 4 Jahren auf das Vorliegen von Nachreifungen innerhalb der submukösen Plexus hin zu kontrollieren und über weitere therapeutische Schritte zu entscheiden.
Der größte Teil der betroffenen Kinder zeigte nach den Erfahrungen von Meier-Ruge et al. (2004 a) bis zum 4. Lebensjahr eine spontane Normalisierung der Darmmotorik. Eine jenseits des 4. Lebensjahres persistierende chronische Obstipation mit stark verlängerter Kolontransitzeit und dem histopathologischen Befund einer IND B (mehr als 8 % Riesenganglien) schätzen Meier-Ruge et al. als eine relative Indikation für eine chirurgische Intervention ein.

Eine Verbesserung der Darmmotilität bei Patienten mit IND B konnte ebenfalls anhand klinischer Erfahrungsberichte innerhalb der ersten 6-12 Lebensmonate nach Episoden mit schwerer chronischer Obstipation beobachtet werden (Fadda et al., 1983; Ure et al., 1994; Schärli, 1995).

Weitere Autoren vermuten eine mögliche Nachreifung des Plexus submucosus bei Patienten mit intestinaler neuronaler Dysplasie Typ B. Kaiser et al. berichteten 1995 in einem Fallbericht über einen Patienten mit einer IND B des Plexus submucosus im Bereich des Kolons, Dünndarms und Magens, der eine Verbesserung der klinischen Symptomatik 3 Jahre nach der Anlage einer temporären Enterostomie zeigte. Die histologischen Befunde dagegen waren im Vergleich unverändert und zeigten das Bild einer IND B. In einem zweiten Fallbericht (Simpser et al., 1991) wurde eine Nachreifung des Plexus submucosus nach 5 Jahren bioptisch nachgewiesen.

Die Möglichkeit, die Nachreifung der intestinalen Hypoganglionose anhand der Histopathologie zu beurteilen, wurde bisher nur anhand von Einzelfallbeschreibungen in einer wissenschaftlichen Studie untersucht. Ure et al. beobachteten 1994 in einer retro- und prospektiven klinischen Studie an 203 Patienten, dass bei 15-20 % der Patienten neben einer Aganglionose weitere intestinale Innervationsstörungen, u.a. eine Hypoganglionose des Plexus myentericus auftraten. Eine Nachreifung der dysganglionären Malformationen und eine Verbesserung der klinischen Symptomatik konnte über einen Beobachtungszeitraum von 3-5 Jahren verfolgt werden.

Die „Ausreifung“ von hypoplastischen Nervenzellen bei Ganglienzellunreife beobachtete eine japanische Arbeitsgruppe (Taguchi et al., 2006). Sie konnte eine direkte Korrelation zwischen intestinaler Motilität und dem „Ausreifungsgrad“ bei Ganglienzellunreife anhand einer Patientenstudie zeigen. Mit zunehmender Differenzierung der Nervenzellen normalisierte sich die Darmfunktion, so dass über einen Beobachtungszeitraum von 1 Jahr die Mehrzahl von insgesamt 13 Patienten beschwerdefrei war. Bei den eigenen Patienten konnte histologisch bei 1 Patienten mit Ganglienzellunreife jedoch keine Nachreifungstendenz der hypoplastischen Nervenzellen innerhalb eines Jahres beobachtet werden, dennoch entspricht die reguläre Darmfunktion dieses Patienten den Ergebnissen der Arbeitsgruppe um Taguchi et al. (2006).

Eine aktuelle Arbeit einer japanischen Arbeitsgruppe (Miyahara et al., 2009) über „Nachreifungstendenzen“ des intestinalen Nervensystems bei Morbus Hirschsprung, anorektalen Malformationen und in Fällen idiopathischer Obstipation steuert wertvolle Informationen zur vorliegenden Arbeit bei. Immunhistochemische Untersuchungen mit

dem neuronalen Antikörper PSA-NCAM (Polysialylated neural cell adhesion molecule) ermöglichen die Darstellung des „Ausreifungsgrades“ enterischer Neuronen. PSA-NCAM wird von „unreifen“ Nervenzellen in der späten Embryonalzeit und für eine kurze Zeit postpartal exprimiert und nimmt während der „Reifung“ neuronaler Zellen deutlich an Konzentration ab. Bei Morbus Hirschsprung-Patienten konnte ein Abfall der PSA-NCAM-Konzentration innerhalb der ersten 4 Jahre nicht beobachtet werden. Die Neuronen dieser Patienten blieben nach immunhistochemischer Untersuchung „unreif“ und Miyahara et al. schlussfolgerten durch Beobachtung des langfristigen klinischen Verlaufes dieser Patienten, dass durch die ausgebliebene „Nachreifung“ der intestinalen Nervenzellen eine normale Darmfunktion nicht möglich war und deshalb weiterhin Motilitätsstörungen vorlagen. Diese Untersuchungen entsprechen den eigenen Untersuchungen und den Untersuchungen anderer aufgeführter Autoren, insbesondere bei Vorliegen einer Aganglionose oder bei Dysganglionosen.
Bei Patienten mit idiopathischer Obstipation konnte ein Abfall der PSA-NCAM-Konzentration nach 4 Jahren beobachtet werden, wohingegen bei der neuronal „gesunden“ Kontrollgruppe dieser Abfall bereits nach 1 Jahr bestätigt wurde. Eine Verbesserung der Darmfunktion nach chirurgischer Therapie bei Patienten mit anorektalen Malformationen konnte über einen Beobachtungszeitraum von 4 bis 5 Jahren durch einen Abfall des neuronalen Antikörpers nachgewiesen werden.
Miyahara et al. schlussfolgerten aus ihren eigenen Untersuchungen, dass die „normale Ausreifung“ enterischer Nervenzellen bis zum Ende des 1. Lebensjahres beim Menschen erfolgen kann. Persistierende Motilitätsstörungen nach Darmoperationen bei M. Hirschsprung–Patienten führten sie dagegen auf das Verbleiben „unreifer“ Nervenzellen ohne „Ausreifungstendenz“ zurück. Durch Verbesserung der Darmfunktion bei Patienten mit anorektalen Malformationen und idiopathischer Obstipation konnten „Nachreifungstendenzen“ enterischer Neurone innerhalb von 4 bis 5 Jahren immunhistochemisch nachgewiesen werden.

Das Ergebnis der eigenen Untersuchung über die Nachreifungsmöglichkeiten dysganglionärer Darminnervationsstörungen kann aufgrund des kleinen Patientenkollektivs von n=32 nicht als repräsentativ für Patienten mit einer Hypoganglionose oder einer intestinalen neuronalen Dysplasie Typ B angesehen werden. Das kleine Patientenkollektiv konnte für die Anwendung statistischer Verfahren nur begrenzt anhand von „Chernoff-Faces“ zur Verwendung kommen. Das hier vorgestellte Verfahren der Verwendung von „Chernoff-Faces“ zu einer leicht vom Leser bzw.

Betrachter zu erfassenden Vielfalt und Verteilung multipler Faktoren innerhalb einer Abbildung konnte nur wenig überzeugen. Eine sofortige visuelle Zuordnung der aufgeführten Merkmale, insbesondere des Kriteriums der „Nachreifung“, war durch den Betrachter nicht ohne weiteres möglich. Die Einordnung der Merkmale zu spezifischen Gesichtsmerkmalen der „Chernoff-Faces“ gelingt dem Betrachter nur nach ausführlicher Beschäftigung mit den aufgeführten Abbildungen. Daher können die in der vorgelegten Untersuchung erhobenen Befunde lediglich statistisch als nur sehr begrenzt auswertbare Ergebnisse einer relativ kleinen Zahl von Einzelfällen betrachtet werden.
Durch Herstellen der Korrelation der individuellen Klinik dieser Patienten mit dem zugrunde liegenden histopathologischen Befund, mit der nachfolgenden Beobachtung des postoperativen Verlaufs und der Spätkomplikationen gelang es aber, die Nachreifungsmöglichkeiten dysganglionärer Fehlinnervation klinisch zu interpretieren. Durch die Auswertung validierter Fragebögen konnten der postoperative Verlauf nach dem jeweils letzten operativen Eingriff und die Spätkomplikationen verfolgt werden.

Insgesamt 13 Patienten nahmen an der Fragebogen-Umfrage teil. Bei 6 dieser Patienten konnte als intestinale Innervationsstörung eine Aganglionose mit der Kombination von IND-Segmenten und hypoganglionären Darmsegmenten histologisch nachgewiesen werden. 3 dieser Patienten (50 %) blieben ohne nachweisbare Nachreifung, weder der hypoganglionären noch der IND B-Darmsegmenten (1/3 klinisch beschwerdefrei, 2/3 klinische Symptomatik mit Obstipation und Enkopresis).
Bei einem dieser Patienten wurde eine isolierte Ausreifung des Plexus myentericus der hypoganglionären Darmanteile beobachtet. Dieser Patient war klinisch beschwerdefrei.
Eine Aganglionose in Kombination mit einer Hypoganglionose lag bei insgesamt 2 Patienten vor, 1 Patient mit nachgewiesener Nachreifung war langfristig klinisch nicht beschwerdefrei (leichte Form der Obstipation sowie eine feste Stuhlkonsistenz). Der zweite Patient war ebenfalls klinisch nicht beschwerdefrei, die Nachreifung der Hypoganglionose war hier leider aufgrund der Qualität der Gewebeproben nicht zu beurteilen. Bei 3 Patienten mit isolierter langstreckiger IND-B konnte histologisch keine Nachreifung gesichert werden (2 Patienten langfristig klinisch beschwerdefrei, 1 Obstipation).
Ein Patient mit isolierter langstreckiger Hypoganglionose sowie 1 Patient mit langstreckiger Ganglienunreife blieben histologisch beide ohne nachweisbare Nachreifung des enterischen Nervensystems. Beide waren aber langfristig klinisch beschwerdefrei.

Bei den 23 Patienten mit einer Hypoganglionose stellte sich bei 6 Patienten (26,1 %) der postoperative Verlauf als unauffällig dar, und es traten keine Spätkomplikationen auf. Eine chronische Obstipation entwickelte sich bei 7 Patienten (30,4 %), 1 weiterer Patient (4,3 %) hatte einen Ileus und bei 3 Patienten (13,0 %) bestand eine Enkopresis im Sinne einer Überlaufinkontinenz. Zum Ende der Krankenakteneinsicht war die klinische Behandlung von insgesamt 8 Patienten aufgrund persistierender Obstipation, Enkopresis oder anderer Defäkationsschwierigkeiten nicht abgeschlossen, und die Entwicklung von weiteren Spätkomplikationen war „demnach nicht absehbar“. Insgesamt 9 Patienten mit hypoganglionären Darmsegmenten nahmen an der Befragung anhand validierter Fragebögen teil. 4 (44,4 %) dieser Patienten waren langfristig klinisch beschwerdefrei, Spätkomplikationen wie eine chronische Obstipation, eine Enkopresis und Defäkationsschwierigkeiten traten bei 5 (55,6 %) Patienten auf.

Der postoperative Verlauf der Patientengruppe mit einer IND B (insg. n=19) war bei 5 Patienten (26,3 %) ohne die Entwicklung von Spätkomplikationen unauffällig. Als Spätkomplikationen traten bei 8 Patienten (42,1 %) eine chronische Obstipation, bei 2 Patienten (10,5 %) ein Ileus und bei weiteren 10,5 % der Patienten eine Enkopresis auf. Bei 5 Patienten (26,3 %) war die klinische Behandlung aufgrund persistierender klinischer Symptomatik nicht beendet. Insgesamt 9 der 19 Patienten mit einer IND B (isoliert oder als Kombinationsform) waren an der Erhebung des langfristigen klinischen Verlaufs anhand von Fragebögen beteiligt. Ebenfalls in dieser Patientengruppe bestanden nach 0,5 bis 4 Jahren nach dem letzten operativen Eingriff bei 4 Patienten (21,1 %) Spätkomplikationen (chronische Obstipation, Enkopresis, erhöhte Stuhlgangfrequenz). 5 Patienten mit einer IND B (26,3 %) waren klinisch beschwerdefrei.

Der postoperative Verlauf nach Teilresektionen dysganglionärer Darmbereiche ist nicht ausschließlich von dem Faktor der Möglichkeit der Nachreifung des enterischen Nervensystems abhängig. Für eine ungestörte koordinierte postoperative Darmfunktion ist in aller Regel die Resektion aganglionärer und dysganglionärer Darmsegmente notwendig. Aus den durch Literaturrecherche gewonnenen Erkenntnissen klinischer Studien geht hervor, dass die postoperative Darmfunktion entscheidend von verbliebenen dysganglionären Darmanteilen beeinflusst wird. Andererseits ist bei Fällen sehr ausgedehnter IND B eine vollständige Resektion der dysganglionären Segmente nicht möglich.

Die klassische chirurgische Therapie intestinaler Innervationsstörungen beinhaltete die Laparotomie und Resektion aganglionärer Darmbereiche mit anschließender „Durchzugsoperation“ und kolorektaler Anastomose. Vier Verfahren führten im Wesentlichen zu ähnlich guten Ergebnissen (Swenson, 1948; Duhamel, 1964; Soave, 1964; Rehbein, 1964). Von diesen erlebte in den letzten Jahren besonders das „klassische“ Verfahren der „retrorektalen Durchzugsoperation“ nach Duhamel eine „Renaissance“, das mit laparoskopischen Schritten modifiziert wurde (Bax und van der Zee, 1994). Das 1998 von De la Torre und Ortega-Salgado beschriebene Verfahren, die transanale endorektale „Durchzugsoperation“, vermeidet eine Laparotomie und ist - primär laparoskopisch unterstützt - die derzeit international favorisierte Methode.
Mit der Erforschung der sog. dysganglionären Darminnervationsstörungen in den vergangenen 3 Jahrzehnten wurde die Notwendigkeit der ergänzenden Resektion von hypoganglionären und IND B-Darmsegmenten erkannt (Fadda et al., 1983; Schärli, 1995; Ure et al., 1997; Schmittenbecher et al., 1999). Problematisch ist bis heute die Festlegung der individuellen Darmresektionsgrenze. Ein international etabliertes Therapiekonzept existiert bisher nicht; operative Therapievorschläge internationaler Arbeitsgruppen werden zum Ende der Diskussion beschrieben. Die Überlegenheit eines speziellen Operationsverfahrens für den Morbus Hirschsprung (Holschneider, 1982) konnte widerlegt werden, die o. g. invasiven Verfahren gelten als funktionell gleichwertig in Bezug auf die Operationsergebnisse (Farrugia et al., 2003; Bax, 2006).

Die Beobachtung, dass ein Nachweis pathologischer Innervierung am proximalen Ende des Darmresektates eine Beeinträchtigung der postoperativen Darmfunktion bedeutet, machten mehrere Autoren. Ure et al. beschrieben 1994 und 1997, dass insbesondere Kinder mit einer Morbus Hirschsprung assoziierten IND B im proximalen Resektionsrand signifikant häufiger von einem Ileus betroffen waren und im Vergleich zu Kindern mit einer isolierten Aganglionose häufiger eine Zweitresektion benötigten. Schmittenbecher et al. beobachteten im Jahr 2000 in einer prospektiven klinischen Studie mit 106 Patienten, dass 40 % der Patienten mit einer HAIND häufiger sekundäre invasive Eingriffe benötigten als Patienten mit einer isolierten Aganglionose. 40,0 % dieser Patienten litten 6 Monate nach einer Darmresektion an Obstipationsbeschwerden im Vergleich zu 20,6 % der Patienten mit isolierter Aganglionose. Fadda et al. konnten 1983 bei einem Drittel der Kinder mit HAIND Motilitätsstörungen des Darmes nach einer Darmteilresektion feststellen, und Kobayashi et al. (1995 b) beobachteten bei allen Kindern mit einer IND B im proximalen Darmresektionsrand postoperative Komplikationen wie Enterocolitis und

Obstipation. Briner et al. beschrieben 1986 die klinische Konsequenz einer histologisch diagnostizierten Innervationsstörung im proximalen Resektionsrand als „superposition of symptoms“. Dieser „additive Krankheitseffekt“ wurde insbesondere bei Patienten mit intestinaler neuronaler Dysplasie und einer Aganglionose beobachtet.
Bei Vorliegen einer IND B im Kontext eines Morbus Hirschsprung zeigte sich bei 7-18 % der betroffenen Patienten ein postoperatives Rezidiv der Obstipation mit Notwendigkeit der Nachresektion (Bruder und Meier-Ruge, 2007 b).
Hanimann et al. (1992) dagegen konnten keinen signifikanten Unterschied im Vergleich der Früh- und Spätkomplikationen 5 Jahre nach einer durchgeführten Darmresektion in Duhamel-Technik bei 36 Patienten mit isolierter Aganglionose und 11 Patienten mit assoziierter IND B finden.
Schulten et al. beobachteten 2000 bei 26 Patienten mit einer Hypoganglionose im Bereich des proximalen Darmresektionsrandes eine z. T. sehr schwerwiegende Obstipation nach dem primären chirurgischen Eingriff, welche er auf eine ungenügende postoperative Darmfunktion aufgrund verbliebener hypoganglionärer Darmsegmente zurückführte. Eine ähnliche Beobachtung machten Meier-Ruge et al. (1999), die bei Patienten mit einem postoperativ verbliebenen langen hypoganglionären Darmsegment häufiger eine chronische Obstipation und eine notwendige Zweitresektion feststellten. Patienten mit einem eher kurzen verbliebenen hypoganglionären Segment hatten im Vergleich einen günstigeren postoperativen Verlauf und neigten seltener zu einer chronischen Obstipation. Nach dem aktuellem Kenntnisstand von Bruder und Meier-Ruge (2007 a) sollte deshalb die hypoganglionäre Übergangszone möglichst vollständig mit dem aganglionären Darmsegment reseziert werden, um eine normale Innervation proximal der Anastomose zu ermöglichen. Der niederländische Kinderchirurg Bax fasste das optimale Behandlungsziel für den Morbus Hirschsprung mit begleitenden Innervationsstörungen zusammen: „Ziel ist die Entfernung der Obstruktion und Erhaltung der Kontinenz“ (Bax, 2006).

Die eigenen Untersuchungen haben gezeigt, dass bei 13 (52 %) der Patienten mit Darmteilresektionen (insgesamt n=25) der Nachweis „dysganglionärer Innervationsstörungen“ im Bereich des proximalen Endes des Darmresektates vorlagen. Restdarmbereiche mit aganglionären Segmenten, hypoganglionären Segmenten, IND B-Segmenten oder Kombinationsformen beeinflussten bei diesen Patienten die postoperative Darmmotorik.

Die postoperativen Ergebnisse des Patienten mit einer Aganglionose (n=1) im proximalen Resektionsrand ergaben erwartungsgemäß die schlechtesten klinischen Resultate. Dieser Patient litt 2 Jahre nach dem operativen Eingriff an einer chronischen Obstipation und benötigte zunächst die Anlage eines permanenten Enterostomas und im Verlauf eine Zweitresektion aganglionärer Darmanteile (vgl. Ergebnisse Schulten et al., 2000).
Bei den insgesamt 5 Patienten mit einer Hypoganglionose im proximalen Resektionsrand war nur 1 Patient 2,5 Jahre nach der Darmresektion klinisch beschwerdefrei, bei 4 Patienten persistierten Probleme. Aufgrund therapieresistenter Obstipationsbeschwerden waren 2 Patienten Träger eines Enterostomas. Ursächlich war bei einem dieser Patienten die Enterostomaanlage mit Nachresektion aufgrund einer totalen Kolon-Aganglionose (Zuelzer-Wilson-Syndrom). Beim zweiten Patienten führten die Beschwerden einer Überlauf-Enkopresis zur Anlage eines Enterostomas. Langfristig gesehen wird im Falle einer frustranen konservativen Therapie eine Nachresektion erforderlich werden.
Diese Ergebnisse entsprechen den Beobachtungen Schultens und Meier-Ruges (vgl. Ergebnisse Schulten et al., 2000 und Meier-Ruge et al., 1999).
Histologisch wurde bei 5 Patienten eine IND B des Plexus submucosus im proximalen Resektionsrand nach der Darmteilresektion nachgewiesen. Keine klinischen Beschwerden bestanden nur bei 1 Patient (20,0 %), 2 weitere dieser Patienten (40,0 %) zeigten dagegen im klinischen Langzeitverlauf 3 Monate bis 10 Jahre nach dem operativen Eingriff Komplikationen (n=1 chronische Obstipation, n=1 Enkopresis). Die Beurteilung des langfristigen klinischen Verlaufs war bei 2 Patienten nicht möglich (u. a. Patienten verzogen). Auch diese Ergebnisse entsprechen den Resultaten der oben genannten Beobachtungen in z. T. großen klinischen Studien (Fadda et al., 1983; Ure et al., 1994, 1997; Kobayashi et al., 1995 b; Schmittenbecher et al., 2000; Schulten et al., 2000).

Auch die Auswertung der Daten aus der Erhebung des langfristigen klinischen Verlaufs anhand eines validierten Fragebogens sprechen für einen Zusammenhang zwischen postoperativer Darmfunktion und der Darminnervation im Bereich des Resektionsrandes nach vorausgegangener partieller Darmresektion.
Insgesamt 9 der teilnehmenden 13 Patienten erhielten im Rahmen der Behandlung eine Darmteilresektion. 2 Patienten mit einer „normalen“ Innervation im Bereich des proximalen Resektatrandes waren langfristig klinisch beschwerdefrei.
Nur 1 Patient mit hypoganglionärem Befund im Bereich des Resektionsrandes war klinisch beschwerdefrei. 3 weitere zeigten langfristig eine klinische Symptomatik (vgl. 4.3.1).

Keiner der insgesamt 4 Patienten mit einer histologisch nachweisbaren IND B im Bereich der proximalen Darmresektionsgrenze zeigte sich klinisch beschwerdefrei. Der Zusammenhang zwischen postoperativ weiterhin vorliegender Darminnervationsstörung und der postoperativen Darmfunktion kann hier verdeutlicht werden.

Ergänzend zu den eigenen Untersuchungsergebnissen, ermittelt anhand eines validierten Fragebogens, wurde der langfristige klinische Verlauf mit den häufigsten Komplikationen bei 51 Patienten, die aufgrund eines M. Hirschsprungs eine operative Therapie erhielten an der Universität Vancouver/Kanada untersucht (J. Mills et al., 2008). Während die Raten der chronischen Obstipation nach beendeter operativer Therapie in der Literatur zwischen 15 % bis zu 60 % schwanken, konnten Mills et al. eine deutlich niedrigere Obstipationsrate von nur 8 % bei den befragten Patienten nachweisen. Im Vergleich dazu lag bei den eigenen Patienten die Obstipationsrate mit 30,4 % bei Patienten mit Hypoganglionose sowie mit 42,1 % bei Patienten mit einer IND B deutlich höher. Dagegen lag die Inkontinenzrate nach erfolgreicher chirurgischer Therapie bei Mills et al. mit 49 % deutlich höher als bei den eigenen Patienten (13 % bei Patienten mit Hypoganglionose, 10,5 % bei Patienten mit IND B). Mills et al. konnten anhand des langfristigen klinischen Verlaufs nach beendeter chirurgischer Therapie bei M. Hirschsprung Patienten sogar eine Verbesserung der fäkalen Kontinenz mit dem Älterwerden der Patienten feststellen.
Eine Inkontinenzrate von bis zu 70 % der Patienten nach erfolgter tiefer endorektaler Durchzugsoperation konnten Levitt et al. (2009) anhand von Kolonkontrasteinläufen und Rektumbiopsieentnahmen feststellen. Ursächlich hierfür vermuteten sie eine häufig „zu tiefe“ Schnittführung bei der endorektalen Resektion und entwickelten ein „individuelles Bowel-Management“ mit entweder obstipierenden oder abführenden Einläufen mit einem zufrieden stellenden Langzeitergebnis für die Mehrzahl der betroffenen Patienten (Reduktion der Inkontinenzrate von 70 % auf 20 %).

In mehreren klinischen Studien konnte, wie bereits beschrieben, das Phänomen beobachtet werden, dass nach langstreckigen Kolonresektionen eine ernst zu nehmende Obstipationssymptomatik weiter bestand, die um so schwerwiegender war, je ausgedehnter die (primäre) Aganglionose war und begleitende Dysganglionosen bestanden. Schulten et al. untersuchten im Jahr 2000 die postoperative Darmfunktion bei insgesamt 101 Patienten nach erfolgter anteriorer Rehbein-Resektion und korrelierten die Histologie im Bereich des proximalen Resektionsrandes mit dem langfristigen klinischen Verlauf. Sie konnten darstellen, dass ein histologisch unauffälliges proximales

Darmsegment mit einer guten postoperativen Darmfunktion mit einer Obstipationsrate von 10,5 % korrelierte. Auch Patienten mit einer IND B im proximalen Resektionsrand hatten eine vergleichbar gute postoperative Darmfunktion, jedoch erhöhte sich die Obstipationsrate auf 17,7 %. Eine deutlich schlechtere postoperative Prognose zeigten Patienten mit einer Hypoganglionose im proximalen Resektionsrand. Die Obstipationsrate lag bei 23,1 %, hinzu kam die Enkopresis mit 7,6 %. Bei allen Patienten mit einer Aganglionose in diesem Bereich wurde eine Zweitresektion erforderlich, häufig aufgrund einer Enterocolitis.
Den Einfluss der interstitiellen Cajal-Zellen, der sog. Schrittmacherzellen des Plexus myentericus, innerhalb des proximalen Darminnervationsendes nach chirurgischer Resektion auf die postoperative Darmfunktion untersuchten Bettolli et al. 2008. Anhand von Ganzwandbiopsien wurde das relative Verhältnis von Cajal-Zellen zu enterischen Nervenzellen des Plexus myentericus untersucht mit dem Ergebnis, dass nicht die Anzahl von reifen Nervenzellen entscheidend für die postoperative Darminnervation war, sondern ebenso das Vorhandensein einer ausreichenden Anzahl Cajal-Zellen. Patienten, die trotz zahlreicher reifer Nervenzellen des Plexus myentericus eine nicht zufrieden stellende Darmfunktion zeigten, wiesen eine deutlich reduzierte Anzahl von interstitiellen Cajal-Zellen auf, mit der Konsequenz, dass Bettolli et al. bei der histopathologischen Untersuchung des ENS eine zusätzliche Diagnostik der Cajal-Zellen empfehlen.

Zwischen aganglionären und normoganglionären Darmsegmenten findet sich die sog. „Übergangszone“ individueller Länge und Lokalisation. In 75,0 % der Fälle tritt diese Übergangszone im Bereich des Rektosigmoids auf, bei ca. 20,0 % der Patienten findet sich diese Zone in weiter proximal gelegenen Darmabschnitten und in 5 % der Fälle im distalen Ileum (Swenson, 1973). Bei den eigenen Patienten lag die Übergangszone in 72,0 % im Bereich des Rektosigmoids, in 20,0 % in proximaleren Kolonabschnitten und zu 8,0 % im Bereich des distalen Ileums. Ursächlich für die individuell unterschiedliche Länge und Lokalisation der Übergangszone sind möglicherweise Mutationen an den Genorten RET und SOX10 (Shimotake et al., 2003). Mutationen im RET-Gen wurden bei Kindern mit einer langen Aganglionose und bei totaler Kolon-Aganglionose mit einer Übergangszone unterschiedlicher Länge gefunden. Träger von SOX10-Mutationen zeigten eine sehr lange Übergangszone bis zu einer Länge von 100 cm. Shimotake et al. vermuteten, dass die o. g. Mutationen einen unterschiedlichen Einfluss auf die postnatale Funktion der enterischen Ganglienzellen nehmen und die Ausprägung des Krankheitsbildes wesentlich beeinflussen.

Morphologisch wurde diese Übergangszone aufgrund der histologischen Kriterien als „hypoganglionär“ beschrieben (Munakata et al., 1992). Eine histologische Klassifizierung dieser auch als „oligoganglionär“ bezeichneten Übergangszone und eine morphologische Differenzierung zur Hypoganglionose zu erarbeiten, war Gegenstand der Forschung japanischer Arbeitsgruppen. Miura et al. erarbeiteten 1996 mit einer computer-assistierten 3-D Technik und Watanabe et al. im Jahr 1999 mit Whole-mount Ganzwandbiopsien die räumliche Darstellung der enterischen Nervenplexus im Bereich der Übergangszone. Beide Arbeitsgruppen konnten histologische Unterschiede zwischen der Hypoganglionose und der oligoganglionären Übergangszone nachweisen und forderten Konsequenzen für die histopathologische Diagnostik. Innerhalb der oligoganglionären Übergangszone wurde das Auftreten eines hypoplastischen Plexus myentericus neben dicken Nervenfasern beobachtet. Alle Nervenzellen dieses Darmsegmentes standen mit diesen kaliberstarken Nervenfasern durch dendritische und axonale Kommunikation in Verbindung. Im Gegensatz dazu konnten bei der Hypoganglionose keine dicken Nervenfasern dargestellt werden, die kleinen myenterischen Ganglien waren mit feinen dünnen Nervenfasern verbunden. Enterische und extrinsische Nerven stellten sich bei der Hypoganglionose als hypoplastisch gegenüber den hyperplastischen Nervenfasern in der Übergangszone dar. Watanabe et al. sahen 1999 hierin den Grund für die nicht erhöhte AChE-Aktivität der mukösen und submukösen Nervenfasern bei der Hypoganglionose und kritisierten die Entnahme von Rektum-Saug-Biopsien zur Diagnose der Hypoganglionose.

Defizite in der histologischen Diagnostik der Übergangszone sahen Kobayashi et al. (2002 a) dadurch, dass Pathologen das „Vorhandensein“ von Ganglienformationen als „normale“ Darminnervation einstuften mit dem Resultat falsch positiver Ergebnisse in der Histologie der Übergangszone. Als Konsequenz für eine verbesserte histopathologische Diagnostik forderten Miura et al. (1996), nicht die Existenz von Ganglienzellen als „normale“ Darminnervation anzunehmen, sondern der Grad der Plexus-Hypoplasie sollte als Maßstab in der Diagnostik und zur Beurteilung der Resektionsgrenze dienen. Kubota et al. führten 2001 2-dimensionale Messungen des Plexus myentericus durch und korrelierten die Plexusfläche zum postoperativen Verlauf ihrer Patienten. Sie konnten zeigen, dass die Prognose ihrer Patienten schlechter war, je geringer die Plexusfläche gemessen wurde.

Die Beobachtungszeit der Nachreifungsmöglichkeit enterischer Nervenplexus wurde in der vorliegenden Arbeit auf mindestens 1 Jahr festgelegt. Einheitliche Richtlinien für eine

zeitlich abgestimmte operative Therapie mit Berücksichtigung der Nachreifungsmöglichkeit der enterischen Nervenplexus existieren bisher nicht. Meier-Ruge et al. schlugen ein Abwarten der Nachreifung bei der intestinalen neuronalen Dysplasie Typ B um mindestens 1 Jahr vor; mit einer Ausreifung des Plexus submucosus ist ihrer Ansicht nach bis zum 4. Lebensjahr zu rechnen (Meier-Ruge et al., 2004 a; Bruder und Meier-Ruge, 2007 b). Die Konsequenz aus den immunhistochemischen Untersuchungen der japanischen Forschungsgruppe um Miyahara (Miyahara et al., 2009) ist das Abwarten der Ausreifung enterischer Nervenzellen bis mindestens zu 1 Jahr und Berücksichtigung der Nachreifungstendenz enterischer Nervenzellen bis zum 4./5. Lebensjahr.

Therapievorschläge verschiedener Arbeitsgruppen existieren insbesondere für die mit Morbus Hirschsprung assoziierte IND B (HAIND). Fadda et al. schlugen 1983 eine primäre Resektion der aganglionären Darmsegmente mit der Anlage eines Enterostomas vor. Dysganglionäre Segmente sollten zunächst für 1,5 bis 3 Jahre belassen und nach Prüfung der Darmfunktion erneut über eine erweiterte sekundäre Resektion entschieden werden. Schärli machte 1995 den Vorschlag, eine eingeschränkte Resektion der Darmsegmente mit nachweisbar verminderter Funktion und Motilität vorzunehmen. Ure et al. rieten 1997 zu einer Darmresektion von ca. einem Drittel der dysganglionären Darmsegmente. Schmittenbecher et al. favorisierten 2000 die Erstellung eines individuellen Behandlungs- und Therapiekonzepts nach sorgfältig durchgeführter primärer Diagnostik mit erfolgter Etagenbiopsieentnahme. Eine irische Arbeitsgruppe konnte anhand ihrer Untersuchungen zeigen, dass die konservative Therapie in der Mehrzahl der IND B-Patienten langfristig zu einem klinischen Beschwerderückgang führte. 22 von insgesamt 33 Patienten mit der Diagnose einer IND B (64 %) sprachen auf eine primär konservative Therapie an und benötigten keine chirurgische Intervention (Gillick et al., 2001). Nach der klinischen Erfahrung von Bruder und Meier-Ruge (2007 b) konnten die meisten Kinder mit isolierter IND B bis zum vierten Lebensjahr ebenfalls konservativ behandelt werden, da sich die Obstipationssymptomatik bis zu diesem Zeitpunkt häufig besserte. Vor einer Darmresektion sollten zunächst ein Enterostoma angelegt werden und die Nachreifung des Plexus submucosus, die bis zum 4. Lebensjahr erfolgen kann, abgewartet werden.

Kinder mit der Kombination einer IND B und einer Hypoganglionose benötigten dagegen eine frühzeitige chirurgische Behandlung. Munakata et al. machten 1992 die Beobachtung, dass Patienten mit einer Hypoganglionose sich mit der Zeit klinisch nicht verbesserten und eine Resektion des betroffenen Darmabschnittes notwendig wurde.

Die diagnostische Etagen-Biopsieentnahme in der Laparoskopie-Technik hat sich innerhalb der letzten 10 Jahre besonders in den Vereinigten Staaten etabliert. Bax und van der Zee (1994) und Georgeson et al. (1995) entwickelten eine primär laparoskopisch assistierte Technik der Durchzugsoperation bei Hirschsprung-Patienten mit den Vorteilen der verkürzten Hospitalisierung, einer geringeren postoperativen Schmerzsymptomatik und besseren ästhetischen Resultaten. Mittlerweile vorliegende Langzeituntersuchungen an Patientenkollektiven (Heij et al., 1995; Bax, 2006) zeigten keine signifikanten Unterschiede zwischen der transanalen primär-laparoskopisch assistierten Methode nach Duhamel und den „klassischen Durchzugsverfahren“ im Vergleich der postoperativen Komplikationen und dem Langzeitverlauf. Eine japanische Arbeitsgruppe um Fujiwara konnte jedoch anhand einer Patientenstudie zeigen, dass die Stuhlkontinenz nach laparoskopisch-assistierter „Durchzugsmethode“ besser erhalten werden konnte als nach der „klassischen Durchzugsoperation“ (Fujiwara et al., 2007). Durch das Belassen einer seromuskulären Manschette 1,5 bis 2 cm oberhalb der Linea dentata im Rektum gelang es Nguyen et al. (2009) nach primär-laparoskopisch assistierter Durchzugsmethode, die Stuhlinkontinenzrate bei den untersuchten Patienten im Vergleich zum herkömmlichen Resektionsverfahren zu reduzieren. Anhand einer Patientenstudie mit insgesamt 22 Patienten untersuchten Zhang et al. im Jahr 2005 die postoperative Motilität und das Stuhlverhalten nach der transanalen „Durchzugsoperation“ nach De la Torre-Mondragon und Ortega-Salgado mit zufrieden stellender intestinaler Motilität, insbesondere wenn die Aganglionose auf das Rektosigmoid begrenzt war. Nur 2 Patienten zeigten nach der primären operativen Versorgung weiterhin eine chronische Obstipation. Kim und Oh bestätigten 2009 die Untersuchungen von Fujiwara et al. (2007), indem sie nach der transanalen „Durchzugsoperation“ nach De la Torre-Mondragon und Ortega-Salgado (1998) sehr gute klinische Langzeitergebnisse bei den eigenen Patienten beobachten konnten. Sie machten die Beobachtung, dass insbesondere bei Neugeborenen die Stabilisierungsphase nach transanaler „Durchzugsoperation“ bis zum Erreichen einer zufrieden stellenden Darmfunktion länger war im Vergleich zu älteren Kindern.

Die eigenen Patienten sind nach vorangegangener Diagnostik (Rektumbiopsien, Ganzwand-Darmbiopsien) primär mit einem Enterostoma (56 %) versorgt worden. Unter Berücksichtigung der Lokalisation und Ausdehnung der aganglionären und dysganglionären Darmsegmente erfolgte frühestens 1 Jahr nach erneut durchgeführter Diagnostik die Resektion der aganglionären und Teile der dysganglionären Darmabschnitte. Der Zeitpunkt der Rückverlagerung einer Enterostomie wurde (aufgrund

fehlender einheitlicher Therapierichtlinien intestinaler Innervationsstörungen) jeweils individuell entsprechend der klinischen Symptomatik so früh wie möglich gewählt. Das favorisierte Darmresektionsverfahren der Klinik für Kinderchirurgie des Universitätsklinikums Schleswig-Holstein/Campus Lübeck war zur Zeit der Durchführung der vorliegenden Arbeit die intraabdominelle Resektion nach Rehbein bei über 90,0 % der Patienten. Die Länge der Resektion dysganglionärer Darmbereiche wurde intraoperativ mittels eines histologischen Schnellschnittes ermittelt. Nachresektionen von Darmsegmenten wurden bei 6,3 % der Patienten in den meisten Fällen aufgrund von therapieresistenter Obstipation erforderlich.

Für die Zukunft ist es für die betroffenen Kinder und ihre Angehörigen von großer Bedeutung, dass „dysganglionäre intestinale Innervationsstörungen“ als ein eigenständiges Krankheitsbild klinisch ernst genommen werden. Intestinale Innervationsstörungen erfordern eine intensive klinische Langzeitbetreuung mit der primären Intention der Genesung durch die Normalisierung der Darmtätigkeit und Ausscheidungsfunktion. Eine ungestörte physiologische Entwicklung ist für die Kinder grundlegend für den Aufbau einer psychisch, mental und sozial starken Persönlichkeitsstruktur. Ungefähr zwei Drittel der betroffenen Kinder mit intestinalen Innervationsstörungen leiden zum Zeitpunkt der Einschulung an den „Folgesymptomen“ der Grunderkrankung wie etwa der chronischen Obstipation, Enkopresis oder mangelnder Kontrolle des Stuhlgangs (Schmittenbecher, 2001). Die soziale Entwicklung dieser Kinder kann durch die „Folgesymptomatik“ erheblich negativ beeinträchtigt werden. Insbesondere junge Erwachsene werden durch körperliche Symptome wie z. B. ein geblähtes Abdomen, die Unfähigkeit ein Gefühl für Luft- und Stuhlkontinenz zu entwickeln oder durch persistierende Stuhlinkontinenz erheblich beeinträchtigt. Diese jungen Menschen leiden unter einem gestörten Körpergefühl, fühlen sich weniger attraktiv und akzeptiert im Vergleich zu gesunden Patienten (Grano et al., 2010).
Ein optimistischer Ausblick für die betroffenen Familien ist die Beobachtung, dass langfristig eine Verbesserung der Darmfunktion nach operativer Therapie bei M. Hirschsprung zu erwarten ist mit positiven Auswirkungen auf das Sozialleben dieser Patienten (Pini Prato et al., 2008).

Die Rolle der Genetik intestinaler Innervationsstörungen wird in Zukunft an Bedeutung gewinnen. Im Mittelpunkt der komplexen polygenen Vererbung des Morbus Hirschsprungs steht das RET Proto-Onkogen, verknüpft mit einem RET-abhängigen Proteinnetzwerk. Zukünftige Untersuchungen dieses komplexen biologischen Netzwerkes

werden eventuell die Möglichkeit bieten, vom individuellen Genotyp auf den exprimierten Phänotyp zu schließen und therapeutische Konsequenzen individuell frühzeitig treffen zu können (McCabe, 2002).

Mutationen des RET Proto-Onkogens sowie des damit eng verknüpften komplexen Protein-Netzwerkes konnten bis zu 50 % für familiär gehäuft auftretende „Hirschsprung-Varianten“ verantwortlich gemacht werden, dagegen fanden sich diese Mutationen nur in 7 % bis 35 % in sporadisch auftretenden Varianten. Für eine spezifische „phänotypische Ausprägung“ (z. B. Geschlecht, Länge der Aganglionose) konnten Untersuchungen an Liganden des RET Proto-Onkogens (GDNF, NRTN, ARTN, PSPN) bisher keine Zusammenhänge erkennen lassen (Fernandez et al., 2008). Genetische Variationen des Exons 17-21 des RET Proto-Onkogens werden allerdings in einer aktuellen Arbeit von Moore und Zaahl (2009) für die „phänotypische Ausprägung“ der totalen Kolonaganglionose (vom Rektum mit Dünndarmbeteiligung bis zu maximal 50 cm proximal der Bauhin’schen Klappe reichend) verantwortlich gemacht.

Das sog. „neural crest homeobox Ncx/Hox11L.1 Gen“ aus der Familie des Hox11 homeobox-Gens konnte in Zusammenhang mit der Pathogenese der intestinalen neuronalen Dysplasie Typ B gebracht werden. Basierend auf den Untersuchungen von Hatano et al. (1997) und Shirasawa et al. (1997), untersuchten Yanai et al. (2004) das Kontraktionsverhalten der Darmmuskulatur homozygoter Ncx/Hox11L.1 Mäuse. Der Plexus submucosus dieser Mäuse zeigte die typische Histopathologie der IND B mit Hyperganglionose, einer erhöhten AChE-Aktivität und ektopen Ganglien in der Mukosa. Aufgrund dieser Anlagestörung des Plexus submucosus entwickelten die Mäuse ein Megacolon mit einem Kalibersprung im proximalen Kolon. Yanai et al. (2004) machten das differierende Kontraktionsverhalten der proximalen und der distalen Darmmuskulatur nach erfolgter AChE-Injektion für die unkoordinierte Kontraktion der Darmwand mit sekundärer Entwicklung eines Megacolons für die Pathogenese der IND B mitverantwortlich. Auf diesen Grundlagen aufbauend, führten Kobayashi et al. (2007) Untersuchungen des Darmnervensystems von Ncx/Hox11L.1 Mäusen im Vergleich eines Referenzmausmodells durch, basierend auf dem Kontraktionsverhalten des Darmnervensystems in Abhängigkeit von Neurotransmittern. Stimuliert durch die Neurotransmitter wurden bei Ncx/Hox11L.1 Mäusen hauptsächlich noncholinerge/nonadrenerge Nerven mit dem Ergebnis einer Relaxation der zirkulären Darmmuskulatur und entsprechend herabgesetzter Motilität des betroffenen Darmabschnittes beobachtet. Beim Referenzmausmodell dagegen führte die Stimulation

durch Neurotransmitter zur Aktivierung cholinerger/adrenerger Darmnerven, welche fördernd auf das Kontraktionsverhalten der zirkulären Darmmuskulatur wirkte.

Mutationen des Endothelin-Systems, verantwortlich für die Ausreifung von Vorläuferzellen des ENS, konnten durch eine deutsche Arbeitsgruppe um Holland-Cunz für die histopathologischen Veränderungen einer intestinalen neuronalen Dysplasie Typ B identifiziert werden. Anhand eines Rattenmodells wurden heterozygote Mutationen des Endothelin-B-Rezeptors beobachtet, die zur charakteristischen Ausprägung einer IND Typ B im Sinne einer Hyperganglionose des Plexus submucosus führten. Homozygote Mutationen desselben Rezeptors resultierten dagegen in der phänotypischen Ausprägung einer langstreckigen Aganglionose im Sinne eines Morbus Hirschsprungs (Holland-Cunz et al., 2003).

Die genetischen Grundlagen der Pathogenese dysganglionärer intestinaler Innervationsstörungen wie die Hypoganglionose und die intestinale neuronale Dysplasie Typ B konnten bisher wissenschaftlich nur unvollständig geklärt werden. Inwiefern die Nachreifungsmöglichkeit der enterischen Nervenplexus genetische Hintergründe hat, wird Gegenstand zukünftiger wissenschaftlicher Forschung sein. Die Erkenntnis, dass intestinalen Innervationsstörungen ein komplexes genetisches Vererbungsmuster zugrunde liegt, sollte zu einem konsequenten genetischen Screening der betroffenen Patienten und ihrer Familien genutzt werden.

6 Zusammenfassung

Intestinale Innervationsstörungen werden auch zukünftig, aufgrund uneinheitlicher Diagnose- und Therapiestandards, Gegenstand wissenschaftlicher Untersuchungen bleiben. Insbesondere die intestinale neuronale Dysplasie vom Typ B wurde als „eigenständiges Krankheitsbild“ unterschätzt und konnte sich erst ab den 90er Jahren des 20. Jahrhunderts als selbständige pathologische Entität international etablieren. Enzym- und immunhistochemische Verfahren sowie die Technik der Ganzwandbiopsien führten zum verbesserten Verständnis der Darminnervationsstörungen und fanden zur Klassifizierung intestinaler Dysganglionosen Verwendung.

Zu Beginn des 21. Jahrhunderts wurde für die komplexe Pathogenese intestinaler Innervationsstörungen u. a. das sog. „RET-Proto-Onkogen“, eine Tyrosinrezeptorkinase, als dominierende genetische Hauptkomponente verantwortlich gemacht. Die Zusammenhänge zwischen Genotyp und klinischem Erscheinungsbild zu untersuchen und daraus therapeutische Konsequenzen herzustellen, wird ein weiterer Schwerpunkt zukünftiger wissenschaftlicher Forschungen sein.

Ein wesentliches Ziel dieser Arbeit war, die Plastizität des enterischen Nervensystems anhand von Nachreifungsmöglichkeiten der enterischen Nervenplexus über einen Beobachtungszeitraum von mindestens 1 Jahr zu untersuchen. Der Vergleich von Gewebeproben ermöglichte die Ermittlung der Nachreifung bei Patienten mit einer Hypoganglionose und bei Patienten mit einer intestinalen neuronalen Dysplasie vom Typ B. Bei beiden Patienten-Gruppen lag die Tendenz zur Ausreifung der enterischen Nervenplexus unter 50 % (Nachreifung bei der Hypoganglionose ca. 41 %, IND B ca. 29 %). Die Tatsache, dass durch eine „Nachreifung“ eine gewisse neuronale Plastizität der enterischen Nervenplexus postnatal besteht, sollte für die Planung eines konsequenten individuellen Therapiekonzeptes für die betroffenen Patienten Verwendung finden.

Insbesondere die sorgfältige Planung einer notwendigen Darmteilresektion ist von entscheidender Bedeutung für den langfristigen klinischen Verlauf der Patienten mit Darminnervationsstörungen. Anhand der eigenen Untersuchungen konnte ein Zusammenhang zwischen der postoperativen Darmfunktion und den verbleibenden Darminnervationsstörungen im Bereich des proximalen Darmresektionsrandes dargestellt werden. Es konnte durch Auswertung von Krankenakten und Fragebögen gezeigt werden,

dass nach einer Darmresektion in situ verbliebene intestinale Innervationsstörungen verantwortlich für Darmpassagestörungen waren.

Eine „normale“ Innervation im Bereich des Resektionsrandes hingegen begünstigte bei den hier betrachteten Patienten eine regelrechte Darmfunktion.

Die Entwicklung eines individuellen Therapiekonzepts, basierend auf Nachreifungsmöglichkeiten intestinaler Innervationsstörungen und notwendiger Darmresektion, sollte zukünftig Schwerpunkt der Behandlung intestinaler Darminnervationsstörungen werden. Vor größeren geplanten Darmresektionen sollten im Abstand von mindestens 1 Jahr Gewebeproben vorliegen, um mittels intraoperativer Schnellschnittuntersuchung die individuellen Darmresektionsgrenzen festlegen zu können. Profitieren werden durch diese individuell ausgelegten Therapieschemata die betroffenen Kinder und deren Familien.

7 Literaturverzeichnis

Akgür FM, Tanyel FC, Büyükpamukcu N, Hicsönmez A (1993) Colonic Atresia and Hirschsprung`s Disease Association Shows Further Evidence for Migration of Enteric Neurons. J Pediatr Surg 28: 635-636

Amendola S, De Angelis P, Dall`Oglio L, Di Abriola F, Di Lorenzo M (2003) Combined Approach to Functional Constipation in Children. J Pediatr Surg 38: 819-823

Auerbach L (1864) Fernere vorläufige Mitteilung über den Nervenapparat des Darmes Arch Pathol Anat Physiol 30: 457-460

Banani SA, Forootan HR (1994) Role of Anorectal Myectomy After Failed Endorectal Pull-Through in Hirschsprung`s Disease. J Pediatr Surg 29: 1307-1309

Banani SA, Forootan HR, Kumar PV (1996) Intestinal Neuronal Dysplasia as a Cause of Surgical Failure in Hirschsprung`s Disease: A New Modality for Surgical Management. J Pediatr Surg 31: 572-574

Bautista Casanovas A, Cives RV, Jeremias AV, Castro-Gago M, Cadranel S, Sierra RT (1991) Measurement of colonic transit time in children. J Pediatr Gastroent Nutr 13: 42-45

Bax NMA, van der Zee DC (1994) Laparoscopic removal of the aganglionic bowel according to Duhamel-Martin in five consecutive infants. Pediatr Surg Int 10: 226-228

Bax NMA (2006) Duhamel Lecture: The Incurability of Hirschsprung`s Disease. Eur J Pediatr Surg 16: 380-384

Bentley JFR (1964) Some new observations on megacolon in infancy and childhood with special reference to the management of megasigmoid and megarectum. Dis Colon Rect 7: 462-470

Berger S, Linke F, Hofmann-v. Kap-herr S (1997) Intestinale neuronale Dysplasie. Akademie für Kinderchirurgie, Weiterbildungsbeitrag Nr. 9, Zentralbl Kinderchir 6: 87-94

Berger S, Linke F, Heymanns M, Boor R, Coerdt W, Hofmann-v. Kap-herr S (2000) Complex Long-Segment Intestinal Dysganglionosis. J Pediatr Surg 35: 1123-1126

Berry CL (1993) Intestinal neuronal dysplasia: does it exist or has it been invented? Virchows Archiv A Pathol Anat 422: 183-184

Bettolli M, De Carli C, Jolin-Dahel K, Bailey K, Khan HF, Sweeney B, Krantis A, Staines WA, Rubin S (2008) Colonic dysmotility in postsurgical patients with Hirschsprung`s disease. Potential significance of abnormalities in the interstitial cells of Cajal and the enteric nervous system. J Pediatr Surg 43: 1433-1438

Bolande RP (1974) The neurocristopathies: a unifying concept of disease arising in neural crest maldevelopment. Hum Pathol 5: 409-429

Borchard F, Meier-Ruge W, Wiebecke B, Briner J, Müntefering H, Födisch HF, Holschneider AM, Schmidt A, Enck P, Stolte M (1991) Innervationsstörungen des Dickdarms - Klassifikation und Diagnostik. Ergebnisse Konsensus-Tagung Arbeitsgemeinschaft für Gastroenteropathologie v. 01.12.1990, Frankfurt. Pathologe 12: 171-174

Boston VE, Scott JE (1976) Anorectal Manometry as a Diagnostic Method in the Neonatal Period. J Pediatr Surg 11: 9-16

Bowes KL, Kling S (1979) Anorectal manometry in premature infants. J Pediatr Surg 14: 533-535

Briner J, Oswald HW, Hirsig J, Lehner M (1986) Neuronal Intestinal Dysplasia – Clinical and Histochemical Findings and its Association with Hirschsprung`s Disease. Z Kinderchir 41: 282-286

Brizzolara A, Favre A, Schäfer K-H, Michelazzi A, Sanguineti M, Martucciello G, Jasonni V (2002) Mouse-Isolated Plexus Differentiates Neural Crest Precursors into Enteric Neuroblasts. Eur J Pediatr Surg 12: 391-396

Bruder E, Meier-Ruge WA (2007 a) Hypoganglionose als Ursache chronischer Obstipation. Pathologe 28: 131-136

Bruder E, Meier-Ruge WA (2007 b) Intestinale neuronale Dysplasie Typ B – wie verstehen wir sie heute? Pathologe 28: 137-142

Burgener FA, Meyers SP, Tan RK, Zaunbauer W (2002) Differenzialdiagnostik in der MRT. Georg Thieme Verlag, Stuttgart.

Carneiro PMR, Brereton RJ, Drake DP, Kiely EM, Spitz L, Turnock R (1992) Enterocolitis in Hirschsprung`s disease. Pediatr Surg Int 7: 356-360

Carvalho JL, Campos M, Soares-Oliveira M, Estevao-Costa J (2001) Laparoscopic colonic mapping of dysganglionosis. Pediatr Surg Int 17: 493 – 495

Chernoff H (1973) Using faces to represent points in k-dimensional space graphically. Journal of the American Statistical Association 68: 361-368

Churchill BM, De Ugarte DA, Atkinson JB (2003) Left-Colon Antegrade Continence Enema (LACE) Procedure for Fecal Incontinence. J Pediatr Surg 38: 1778-1780

Coran G, Arbor A (2004) Response to Orvar Swenson`s Hirschsprung`s Disease – A Complicated Therapeutic Problem: Some Thoughts and Solution Based on Data and Personal Experience Over 56 Years. J Pediatr Surg 39: 1454-1455

Costa M, Buffa R, Furness JB, Solcia E (1980) Immunohistochemical Localization of Polypeptides in Peripheral Autonomic Nerves Using Whole Mount Preparations. Histochemistry 65: 157-165

Coventry S, Yost C, Palmiter RD, Kapur RP (1994) Migration of ganglion cell precursors in the ileoceca of normal and lethal spotted embryos, a murine model for Hirschsprung`s disease. Lab Invest 71: 82-93

Crowe R, Kamm MA, Burnstock G, Lennard-Jones JE (1992) Peptide-containing neurons in different regions of the submucous plexus of human sigmoid colon. Gastroenterology 102: 461-467

Csury L, Pena A (1995) Intestinal neuronal dysplasia – Myth or reality? Pediatr Surg Int 10: 441-446

Dalla-Valle A (1920) Ricerche istologiche su di un caso megacolon congenito. Pediatria 28: 740-752

Davies MRQ, Cywes S, Rode H (1981) The Manometric Evaluation of the Rectosphincteric Reflex in Total Colonic Aganglionosis. J Pediatr Surg 16: 660-663

Deguchi E, Iwai N, Goto Y, Yanagihara J, Fushiki S (1993) An Immunohistochemical Study of Neurofilament and Microtubule-Associated Tau Protein in the Enteric Innervation in Hirschsprung`s Disease. J Pediatr Surg 28: 886-890

De la Torre-Mandragon L, Ortega-Salgado JA (1998) Transanal endorectal pull-through for Hirschsprung`s disease. J Pediatr Surg 33: 1283-1286

Dobbins WO, Bill Jr AH (1965) Diagnosis of Hirschsprung`s disease excluded by rectal suction biopsy. N Engl J Med 272: 990-993

Dogiel AS (1899) Ueber den Bau der Ganglien in den Geflechten des Darmes und der Gallenblase des Menschen und der Säugetiere. Arch Anat Physiol, 130-158

Duhamel B (1964) Rectorectal and transanal pull-through procedere for treatment of Hirschsprung`s disease. Dis Colon Rect 7: 455-458

Dzienis-Koronkiewicz E, Debek W, Sulkowska M, Chyczewski L (2002) Suitability of Selected Markers for Identification of Elements of the Intestinal Nervous System (INS). Eur J Pediatr Surg 12: 397-401

Ehrenpreis T (1966) Some newer aspects on Hirschsprung`s disease and allied disorders. J Pediatr Surg 1: 329-337

Emir H, Akman M, Sarimurat N, Kilic N, Erdogan E, Söylet Y (1999) Anorectal Manometry During the Neonatal Period: Its Specificity in the Diagnosis of Hirschsprung`s Disease. Eur J Pediatr Surg 9: 101-103

Fadda B, Maier WA, Meier-Ruge W, Schärli A, Daum R (1983) Neuronale intestinale Dysplasie: Eine kritische 10-Jahres-Analyse klinischer und bioptischer Diagnostik. Z Kinderchir 38: 305-311

Farrugia M-K, Clarke NAS, Nash R, Nicholls EA, Holmes K (2003) Does Transitional Zone Pull-Through in Hirschsprung`s Disease Imply a Poor Prognosis? J Pediatr Surg 38: 1766-1769

Fitze G, Cramer J, Ziegler A, Schierz M, Schreiber M, Kuhlisch E, Roesner D, Schackert HK (2002) Association between c135G/A genotype and RET proto-oncogene germline mutations and phenotype of Hirschsprung`s disease. The Lancet 359: 1200-1205

Fitze G, Appelt H, König IR, Görgens H, Stein U, Walther W, Gossen M, Schreiber M, Ziegler A, Roesner D, Schackert HK (2003) Functional haplotypes of the RET proto-oncogene promoter are associated with Hirschsprung`s disease (HSCR). Human Molecular Genetics 12: 3207-3214

Fujimoto T, Miyano T (1994) Abnormal expression of blood group-associated antigen (BGA) in colon of Hirschsprung`s disease. Pediatr Surg Int 9: 242-247

Fujiwara N, Kaneyama K, Okazaki T, Lane GJ, Kato Y, Kobayashi H, Yamataka A (2007) A comparative study of laparoscopy-assisted pull-through and open pull-through for Hirschsprung`s disease with special reference to postoperative fecal continence. J Pediatr Surg 42: 2071-2074

Furness JB, Costa M (1987) The enteric nervous system. New York: Churchill Livingstone

Georgeson KE, Fuenfer MM, Hardin WD (1995) Primary laparoscopic pull-through for Hirschsprung`s disease in infants and children. J Pediatr Surg 30: 1017-1022

Gershon MD, Chalazonitis A, Rothman TP (1993) From neural crest to bowel: Development of the enteric nervous system. J Neurobiology 24: 199-214

Gershon MD, Kirchgessner AL, Wade PR (1994) Functional anatomy of the enteric nervous system. In: Johnson LR (Ed) Physiology of the gastrointestinal tract. 3 ed., New York, Raven Press: 381-422

Gershon MD, Ratcliffe EM (2004) Developmental biology of the enteric nervous system: pathogenesis of Hirschsprung`s disease and other congenital dysmotilities. Semin Pediatr Surg 13: 224-235

Gillick J, Tazawa H, Puri P (2001) Intestinal Neuronal Dysplasia: Results of Treatment in 33 Patients. J Pediatr Surg 36: 777-779

Gowers WR (1878) The automatic action of the sphincter ani. Proc Roy Soc, London 26: 77-84

Grano C, Aminoff D, Lucidi F, Violani C (2010) Disease-specific qualitiy of life in children and adults with anorectal malformations. Pediatr Surg Int 26: 151-155

Guo R, Nada O, Suita S, Taguchi T, Masumoto K (1997) The distribution and colocalization of nitric oxide synthase and vasoactive intestinal polypeptide in nerves of the colon with Hirschsprung`s disease. Virchows Arch 430: 53-61

Hanimann B, Inderbitzin D, Briner J, Sacher P (1992) Clinical Relevance of Hirschsprung-Associated Neuronal Intestinal Dysplasia (HANID). Eur J Pediatr Surg 2: 147-149

Hatano M, Iitsuka Y, Yamamoto N, Dezawa M, Yusa S, Kohno Y, Tokuhisa T (1997) Ncx, a Hox 11 related gene, is expressed in a variety of tissue derived from neural crest cells. Anat Embryol 195: 419-425

Heij HA, de Vries X, Bremer I, Ekkelkamp S, Vos A (1995) Long-term anorectal function after Duhamel operation for Hirschsprung`s disease. J Pediatr Surg 30: 430-432

Herold A (2000) Systematik der chronischen Obstipation. Focus MUL 17: 210-213

Hess R, Scarpelli DG, Pearse AGE (1958) The cytochemical localization of oxidative enzymes. II. Pyridine Nucleotide-linked Dehydrogenases. J biophys biochem Cytol 4: 753-760

Hirschsprung H (1899) Stuhlträgheit Neugeborener in Folge von Dilatation und Hyperthrophie des Kolons. Jahrb f Kinderh 27: 1-7

Holland-Cunz S, Krammer HJ, Süss A, Tafazzoli K, Wedel T (2003) Molecular Genetics of Colorectal Motility Disorders. Eur J Pediatr Surg 13: 146-151

Holschneider AM, Kellner E, Streibl P, Sippell WG (1976) The Development of Anorectal Continence and its Significance in the Diagnosis of Hirschsprung`s Disease. J Pediatr Surg 11: 151-156

Holschneider AM (1982) Hirschsprung`s disease. Thieme-Statton. Stuttgart

Holschneider AM, Meier-Ruge W, Ure BM (1994) Hirschsprung`s Disease and allied Disorders a Review. Eur J Pediatr Surg 4: 260-266

Holschneider AM, Koebke J, Meyer-Ruge W, Land N, Jesch NK, Pfrommer W (2001) Pathophysiology of Chronic Constipation in Anorectal Malformations. Eur J Pediatr Surg 11: 305-310

Howard ER, Garret JR, Kidd A (1984) Constipation and congenital disorders of the myenteric plexus. J Royal Soc Med 77: 13-19

Inoue K, Shimotake T, Iwai N (2000) Mutational analysis of RET/GDNF/NTN genes in children with total colonic aganglionosis with small bowel involvement. Am J Med Genet 93: 278-284

Inoue K, Shimotake T, Tomiyama H, Iwai N (2001) Mutational Analysis of the RET and GDNF Gene in Children with Hypoganglionosis. Eur J Pediatr Surg 11: 120-123

Jacobs-Cohen RJ, Payette RF, Gershon MD, Rothman TP (1989) Inability of neural crest cells to colonize the presumptive aganglionic bowel of Is/Is mutant mice: requirement for a permissive microenvironment. J Comp Neurol 255: 425-438

Jesch I, Koletzko S, Faus-Keßler T, Briner J, Meier-Ruge W, Müntefering H, Coerdt W, Wessel L, Keller K, Nützenadel W, Schmittenbecher P, Holschneider A, Sacher P (1997) Intestinale neuronale Dysplasie: Prospektive multizentrische Studie zur interbeobachter Variation von Rektumbiopsien. Abstracts Kinderheilkd 145: 551-561

Kaiser Th, Steinau G, Skopnik H, Meier-Ruge W, Schumpelick V (1995) Neuronale intestinale Dysplasie Typ B mit Befall von Magen, Dünn- und Dickdarm. Monatsschr Kinderheilk 143: 43-45

Karnovsky MJ, Roots L (1964) A “direct-coloring” thiocholine method for cholinesterase. J Histochem Cytochem 12: 219-221

Kim HY, Oh JT (2009) Stabilization period after 1-stage transanal endorectal pull-through operation for Hirschsprung disease. J Pediatr Surg 44: 1799-1804

Klück P, ten Kate FJW, van der Kamp AWM, Tibboel D, Molenaar JC (1986) Pathological explanation for postoperative obstipation in Hirschsprung`s disease revealed by monoclonal antibody staining. Am J Clin Pathol 86: 490-492

Kobayashi H, Hirakawa H, O´Briain DS, Puri P (1994) Intercellular adhesion molecule-1 (ICAM-1) in the pathogenesis of enterocolitis complicating Hirschsprung`s disease. Pediatr Surg Int 9: 237-241

Kobayashi H, Wang Y, Hirakawa H, O´Briain DS, Puri P (1995 a) Intraoperative Evaluation of Extent of Aganglionosis by a Rapid Acetylcholinesterase Histochemical Technique. J Pediatr Surg 30: 248-252

Kobayashi H, Hirakawa H, Surana R, O´Briain DS, Puri P (1995 b) Intestinal Neuronal Dysplasia Is a Possible Cause of Persistent Bowel Symptoms After Pull-Through Operation for Hirschsprung`s Disease. J Pediatr Surg 30: 253-259

Kobayashi H, Yamataka A, Fujimoto T, Lane G J, Miyano T (1999) Mast Cells and Gut Nerve Development: Implications for Hirschsprung's Disease and Intestinal Neuronal Dysplasia. J Pediatr Surg 34: 543-548

Kobayashi H, Li Z, Yamataka A, Lane GJ, Yokota H, Watanabe A, Miyano T (2002 a) Acetylcholinesterase distribution and refractory constipation a new criterion for diagnosis and management. Pediatr Surg Int 18: 349-353

Kobayashi H, Li Z, Yamataka A, Lane GJ, Miyano T (2002 b) Rectal biopsy: what is the optimal procedure? Pediatr Surg Int 18: 753-756

Kobayashi H, Kusafuka J, Lane GJ, Yamataka A, Satoh K, Hayakawa T, Kase Y, Hatano M (2007) The mechanism of intestinal motility in homozygous mutant Ncx/Hox11.L1-deficient mice – a model for intestinal neuonal dysplasia. J Pediatr Surg 42: 2062-2066

Krammer H-J, Kühnel W (1992) Immunohistochemistry for intermediate filaments in the enteric nervous system of the porcine small intestine. Ann Anat 174: 275-278

Krammer H-J, Meier-Ruge W, Sigge W, Eggers R, Kühnel W (1994 a) Histopathological Features of Neuronal Intestinal Dysplasia of the Plexus Submucosus in Whole Mounts Revealed by Immunohistochemistry for PGP 9.5. Eur J Pediatr Surg 4: 358-361

Krammer H-J, Karahan ST, Sigge W, Kühnel W (1994 b) Immunohistochemistry of Markers of the Enteric Nervous System in Whole-Mount Preparations of the Human Colon. Eur J Pediatr Surg 4: 274 – 278

Krammer H-J, Kühnel W, Sigge W (1994 c) NOS-Immunreaktivität und NADPH-Diaphorase-Reaktivität im intramuralen Nervensystem des Dünn- und Dickdarms. Focus MUL 11: 12-16,

Krammer H-J, Kruse C, Kühnel W (1994 d) Protein gene product 9.5 – a marker for cells of the enteric nervous (and neuroendocrine) system. Falk Symposium 77 – Gastrointestinal Tract and Endocrine System: 83-89

Krammer H-J (1994 e) Immunhistochemische Untersuchung des enterischen Nervensystems durch den Nachweis von Neuron- und Gliapezifischen Proteinen. Habilitationsschrift, Band 1, Medizinische Universität zu Lübeck

Krammer H-J, Hübner U, Karahan ST, Sigge W (1994 f) Immunhistochemischer Nachweis heterotoper Ganglien des Plexus myentericus bei einem Säugling mit Mekoniumileus. Zentralbl Kinderchir 3: 126-132

Krebs C, Silva MC, Parra MA (1991) Anorectal Electromanometry in the Diagnosis of Neuronal Intestinal Dysplasia in Childhood. Eur J Pediatr Surg 1: 40-44

Kubota A, Yamauchi K, Yonekura T, Kosumi T, Oyanagi H, Mushiake S, Nakayama M, Imura K, Okada A (2001) Clinicopathologic Relationship of Hypoganglionosis. Pediatr Surg 36: 898-900

Kühnel W (1999) Taschenatlas der Zytologie, Histologie und mikroskopischen Anatomie. 10. Auflage, Georg Thieme Verlag, Stuttgart

Kunz H (1973) Operationen im Kindesalter. Ein Atlas in zwei Bänden. Georg Thieme Verlag, Stuttgart

Langer JC (2004 a) Response to Dr Swenson`s Article: Hirschsprung`s Disease-A Complicated Therapeutic Problem: Some Thoughts and Solutions Based on Data and Personal Experience Over 56 Years. J Pediatr Surg 39: 1456-1457

Langer JC (2004 b) Persistent Obstructive Symptoms After Surgery for Hirschsprung`s Disease: Development of a Diagnostic and Therapeutic Algorithm. J Pediatr Surg 39: 1458-1462

Larsson LT, Sundler F (1990) Is the Reduction of VIP the Clue to the Pathophysiology of Hirschsprung`s Disease? Z Kinderchir 45: 164-166

Lawson JON, Nixon HH (1967) Anal canal pressure in the diagnosis of Hirschsprung`s disease. J Pediatr Surg 2: 544-552

Levitt MA, Martin CA, Olesevich M, Bauer CL, Jackson LE, Pena A (2009) Hirschsprung disease and fecal incontinence: diagnostic and management strategies. J Pediatr Surg 44: 271-277

Lumb PD, Moore L (1998) Back to the drawing board – Intestinal neuronal dysplasia type B: not a histological entity yet. Virchows Arch 432: 99-102

Martucciello G, Caffarena PE, Lerone M, Mattioli G, Barabino A, Bisio G, Jasonni V (1994) Neuronal Intestinal Dysplasia: Clinical Experience in Italian. Eur J Pediatr Surg 4: 287-292

Martucciello G, Prato AP, Puri P, Holschneider AM, Meier-Ruge W, Jasonni V, Tovar JA, Grosfeld JL (2005) Controversies concerning diagnostic guidelines for anomalies of the enteric nervous system: A report from the fourth International Symposium on Hirschsprung`s disease and related neurocristopathies. J Pediatr Surg 40: 1527-1531

Mattar AF, Coran AG, Teitelbaum DH (2003) MUC-2 Mucin Production in Hirschsprung`s Disease: Possible Association With Enterocolitis Development. J Pediatr Surg 38: 417-421

Mattioli G, Castagnetti M, Martucciello G, Jasonni V (2004) Results of a Mechanical Duhamel Pull-Through for the Treatment of Hirschsprung`s Disease. J Pediatr Surg 39: 1349-1355

McCabe E: Hirschsprung`s disease (2002) Dissecting complexity in a pathogenetic network. Commentary in the Lancet 359: 1169-1170

Mebis J, Penninckx F, Geboes K, Eggermont E, Desmet V (1990) Neuropathology of Hirschsprung`s Disease: En Face Study of Microdissected Intestine. Hepato-gastroenterol 37: 596-600

Meier-Ruge W (1971 a) Über ein Erkrankungsbild des Colon mit Hirschsprung-Symptomatik. Verh Dtsch Ges Pathol 55: 506-510

Meier-Ruge W, Bielser W, Wiederhold KH, Meyenhofer M (1971 b) Incubation media for routine laboratory work on enzyme histochemistry. Beitr Path Anat 144: 409-431

Meier-Ruge W, Lutterbeck PM, Herzog B, Morger R, Moser R, Schärli A (1972) Acetylcholinesterase activity in suction biopsies of the rectum in the diagnosis of Hirschsprung`s disease. J Pediatr Surg 7: 11-17

Meier-Ruge W (1985) Der ultrakurze Morbus Hirschsprung. Ein bioptisch zuverlässig objektivierbares Krankheitsbild. Z Kinderchir 40: 146-150

Meier-Ruge W (1990) Vegetative Innervierung der Darmwand. Kinderarzt 21: 837-844

Meier-Ruge W (1992) Epidemiology of congenital innervation defects of the distal colon. Virchows Archiv A Pathol Anat 420: 171-177

Meier-Ruge W, Gambazzi F, Käufeler RE, Schmid P, Schmidt CP (1994) The Neuropathological Diagnosis of Neuronal Intestinal Dysplasia (NID B). Eur J Pediatr Surg 4: 267-273

Meier-Ruge WA (1995 a) Intestinal neuronal dysplasia really a myth or an invented disease? Pediatr Surg Int 10: 439

Meier-Ruge WA, Schmidt PC, Stoss F (1995 b) Intestinal neuronal dysplasia and its morphometric evidences: Pediatr Surg Int 10: 447-453

Meier-Ruge WA, Schärli AF, Stoss F (1995 c) How to improve histopathological results in the biopsy diagnosis of gut dysganglionosis. Pediatr Surg Int 10: 454-458

Meier-Ruge WA, Longo-Bauer CH (1997) Morphometric Determination of the Methodological Criteria for the Diagnosis of Intestinal Neuronal Dysplasia (IND B). Pathol Res Pract 193: 465-469

Meier-Ruge WA, Brunner LA, Engert J, Heminghaus M, Holschneider AM, Jordan P, Piket G, Posselt HG, Schärli A (1999) A Correlative Morphometric and Clinical Investigation of Hypoganglionosis of the Colon in Children. Eur J Pediatr Surg 9: 67-74

Meier-Ruge WA (2000) Leitartikel: Zur Entwicklung der histopathologischen Diagnostik von Morbus Hirschsprung und neuronaler Dysplasie (IND). Zentralbl Kinderchir 9: 59-65

Meier-Ruge WA, Holschneider AM, Schärli AF (2001) New pathogenetic aspects of gut dysmotility in aplastic and hypoplastic desmosis of early childhood. Pediatr Surg Int 17: 140-143

Meier-Ruge WA, Ammann K, Bruder E, Holschneider AM, Schärli AF, Schmittenbecher PP, Stoss F (2004 a) Updated Results on Intestinal Neuronal Dysplasia (IND B). Eur J Pediatr Surg 14: 384-391

Meier-Ruge WA, Bruder E, Holschneider AM, Lochbühler H, Piket G, Posselt HG, Tewes G (2004 b) Diagnosis and Therapy of Ultrashort Hirschsprung's Disease. Eur J Pediatr Surg 14: 392-397

Meissner G (1857) Über die Nerven der Darmwand. Z Ration Med N F 8: 364-366

Messineo A, Codrich D, Monai M, Martellossi S, Ventura A (2001) The treatment of internal anal sphincter achalasia with botulinum toxin. Pediatr Surg Int 17: 521-523

Metcalf AM, Phillips SF, Zinsmeister AR, MacCarty RL, Beart RW, Wolff BG (1987) Simplified assessment of segmental colonic transit. Gastroenterology 92: 40-47

Mills JLA, Konkin DE, Milner R, Penner JG, Langer M, Webber EM (2008) Long-term bowel function and quality of life in children with Hirschsprung's disease. Pediatr Surg 43: 899-905

Mishalany H, Olson A, Khan F, Santos A (1989) Deficient Neurogenic Innervation of the Myenteric Plexus With Normal Submucous Plexus Involving the Entire Small and Large Bowel. Pediatr Surg 24: 83-87

Miura H, Ohi R, Tseng SW, Takahashi T (1996) The Structure of the Transitional and Aganglionic Zones of Auerbach`s Plexus in Patients With Hirschsprung`s Disease: A Computer-Assisted Three-Dimensional Reconstruction Study. J Pediatr Surg 31: 420-426

Miyahara K, Kato Y, Seki T, Arakawa A, Lane GJ, Yamataka A (2009) Neuronal immaturity in normoganglionic colon from cases of Hirschsprung disease, anorectal malformation, and idiopathic constipation. J Pediatr Surg 44: 2364-2368

Miyazaki E, Ohshiro K, Puri P (1998) NADPH-diaphorase histochemical staining of suction rectal biopsies in the diagnosis of Hirschsprung's disease and allied disorders. Pediatr Surg Int 13: 464-467

Moore SW, Zaahl M (2009) Clinical and genetic differences in total colonic aganglionosis in Hirschsprung`s disease. J Pediatr Surg 44: 1899-1903

Morger R (1973) Megacolon congenitum (Hirschsprung). In: Kunz, Operationen im Kindesalter. Ein Atlas in 2 Bänden. Georg Thieme Verlag, Stuttgart. Band 1: 261-274

Munakata K, Okabe I, Morita K (1992) Hypoganglionosis. Pediatr Surg Int 7: 8-11

Munakata K, Fukuzawa M, Nemoto N (2002) Histologic Criteria for the Diagnosis of Allied Diseases of Hirschsprung`s Disease in Adult. Eur J Pediatr Surg 12: 186-191

Nagasaki A, Sumitomo K, Shono T, Ikeda K (1989) Diagnosis of Hirschsprung`s Disease by Anorectal Manometry. Progress in Pediatr Surg 24: 40-48

Nachlas MU, Tsou KC, De Souza E (1957) Cytochemical demonstration of succinid dehydrogenese by the use of a new p-nitrophenyl substituted ditetrazole. J Histochem Cytochem 5: 420-436

Nemeth L, O`Briain S, Puri P (1995) Whole-mount NADPH-diaphorase histochemistry is a reliable technique for the intraoperative evaluation of extent of aganglionosis. Pediatr Surg Int 15: 195-197

Nguyen TL, Bui DH, Tran AQ, Vu TH (2009) Early and late outcomes of primary laparoscopic endorectal colon pull-through leaving a short rectal seromuscular sleeve for Hirschsprung disease. J Pediatr Surg 44: 2153-2155

Okamoto E, Ueda T (1967) Embryogenesis of Intramural Ganglia of the Gut and Its Relation to Hirschsprung`s Disease. J Pediatr Surg 2: 437-443

Osterheld MC, Meagher-Villemure K, Ciola AM, Martin P, Vilas D, Meyrat BJ (2009) Hirschsprung`s disease: the “Swiss roll” technique revisited. Pediatr Surg Int 25: 573-578

Parikh DH, Tam PKH, Van Velzem D, Edgar D (1994) The Extracellular Matrix Components, Tenascin and Fibronectin in Hirschsprung`s Disease: An Immunhistochemical Study. J Pediatr Surg 29: 1302-1306

Payette RF, Tennyson VM, Pomeranz HD, Pham TD, Rothman TP, Gershon MD (1988) Accumulation of components of basal laminae: association with the failure of neural crest cells to colonize the presumptive aganglionic bowel of Is/Is mice. Dev Biol 125: 341-360

Pickard LR, Santoro S, Wyllie RG, Haller JA (1981) Histochemical studies of experimental fetal intestinal obstruction. J Pediatr Surg 16: 256-260

Pini Prato A, GentilinoV, Giunta C, Avanzini S, Parodi S, Mattioli G, Martucciello G, Jasonni V (2008) Hirschsprung`s disease: 13 years` experience in 112 patients from a single institution. Pediatr Surg Int 24: 175-182

Piotrowska AP, Solari V, De Caluwe D, Puri P (2003) Immunocolocalization of the Heme Oxygenase-2 and Interstitial Cells of Cajal in Normal and Aganglionic Colon. J Pediatr Surg 38: 73-77

Proctor ML, Traubici J, Langer JC, Gibbs DL, Ein SH, Daneman A, Kim PCW (2003) Correlation Between Radiographic Transition Zone and Level of Aganglionosis in Hirschsprung’s Disease: Implications for Surgical Approach. J Pediatr Surg 38: 775-778

Puffenberger EG, Hosoda K, Washington SS, Nakao K, deWitt D, Yanagisawa M, Chakravart A (1994) A missense mutation of the endothelin-B receptor gene in multigenetic Hirschsprung`s disease. Cell 79: 1257-1266

Puri P, Lake D, Nixon HH, Mishalany H, Claireaux AE (1977) Neuronal Colonic Dysplasia: An Unusual Association of Hirschsprung`s Disease. J Pediatr Surg 12: 681-685

Fernandez R, Ruiz-Ferrer M, Lopez-Alonso M, Antinolo G, Borrego S (2008) Polymorphisms in the genes encoding the 4 RET ligands, GDNF, NTN, ARTN, PSPN, and susceptibility to Hirschsprung`s disease. J Pediatr Surg 43: 2042-2047

Rehbein F, Würtenberger H (1964) Die intraabdominelle Resektion bei der Hirschsprung`schen Krankheit. Langenbecks Arch klin Chir: 308-322

Revillon Y, Aigrain Y, Jan D, Yandza Th, Goulet O, Lacaille F (2003) Improved Quality of Life by Combined Transplantation in Hirschsprung`s Disease With a Very Long Aganglionic Segment. J Pediatr Surg 38: 422-424

Rolle U, Piotrowska AP, Nemeth L, Puri P (2002 a) Altered Distribution of Interstitial Cells of Cajal in Hirschsprung`s Disease. Archives of Pathology and Laboratory Medicine 126: 928-933

Rolle U, Yoneda A, Solari V, Nemeth L, Puri P (2002 b) Abnormalities of C-Kit-Positive Cellular Network in Isolated Hypoganglionosis. J Pediatr Surg 37: 709-714

Romeo G, Ronchetto P, Yin L, Barone V, Seri M, Checcherini I, Pasini B, Bocciardi R, Lerone M, Kääriäinen H (1994) Point mutations affecting the thyrosine kinase domain of the RET proto-oncogene in Hirschsprung`s disease. Nature 367: 377-378

Schabadasch A (1930) Intramurale Nervengeflechte des Darmrohrs. Z Zellforsch Mikrosk Anat 10: 320-385

Schärli AF (1995) Standardization of terminology of intestinal innervation disorders. Pediatr Surg Int 10: 440

Schiedeck Th HK, Herold A (2000) Diagnostik des Kolons und Beckenbodens bei chronischer Obstipation. Focus MUL 17: 214-224

Schmidt A, Dressler W (1988) Zum sekundären Ganglienzellverlust des Dick- und Dünndarmes nach rezidivierendem Ileus und Peritonitis beim Säugling. Z Kinderchir 43: 54-55

Schmittenbecher PP, Sacher P, Cholewa D, Haberlik A, Menardi G, Moczulski J, Rumlova E, Schuppert W, Ure B (1999) Hirschsprung`s disease and intestinal neuronal dysplasia - a frequent association with implications for the postoperative course. Pediatr Surg Int 15: 553-558

Schmittenbecher PP, Glück M, Wiebecke B, Meier-Ruge WA (2000) Clinical Long-Term Follow-Up Results in Intestinal Neuronal Dysplasia (IND). Eur J Pediatr Surg 10: 17-22

Schmittenbecher PP: Letter to the Editors (2001) Proximal Segment Histology of Resected Bowel in Hirschsprung`s Disease Predicts Postoperative Bowel Function. Eur J Pediatr Surg 11: 429

Schmittenbecher PP, Schuster F, Heinz-Erian P, Gais P (2002) Colonic mucosal vasoactive intestinal peptide receptors in malformations of the enteric nervous system are reduced compared with morphologically normal innervated colon. Pediatr Surg Int 18: 264-268

Schnaufer L, Talbert JL, Reid NCRW, Tobon F, Schuster MM (1967) Differential sphincteric studies in the diagnosis of ano-rectal diagnosis of childhood. J Pediatr Surg 2: 538-543

Schulten D, Holschneider AM, Meier-Ruge WA (2000) Proximal Segment Histology of Resected Bowel in Hirschsprung`s Disease Predicts Postoperative Bowel Function. Eur J Pediatr Surg 10: 378-381

Shayan K, Smith C, Langer JC (2004) Variability of Intraoperative Frozen Sections in the Management of Hirschsprung`s Disease. J Pediatr Surg 39: 1345-1348

Shirasawa S, Yunker AMR, Roth KA, Brown GA, Horning S, Korsmeyer SJ (1997) Enx (Hox 11L1)-deficient mice develop myenteric neuronal hyperplasia and megacolon. Nat Med 3: 646-650

Shimotake T, Tomiyama H, Aoi S, Iwai N (2003) Discrepancy Between Macroscopic and Microscopic Transitional Zones in Hirschsprung`s Disease With Reference to the Type of RET/GDNF/SOX10 Gene Mutation. J Pediatr Surg 38: 698-701

Sigge W (1995 a) Expansion of mucosal surface by intestinal patching in experimental cases of short bowel. Eur J Pediatr Surg 5: 327-337

Sigge W, Krammer H-J, Freund U, Halsband H (1995 b) In-Vivo-Züchtung von Neomucosa beim experimentiellen Kurzdarm: Nervale Versorgung und sekretorische Funktion. Langenbecks Arch Chir Suppl II. Kongressbericht: 221-225

Sigge W, Schlicht W, Krammer H-J (1997 a) Erscheinungsbild(er) der Neuronalen intestinalen Dysplasie. Vortrag beim 4. Erfurter Kinderchirurgentag 31.05.1997: 1-4

Sigge W, Wedel Th, Krammer H-J, Kühnel W (1997 b) Morphological Alterations of the Enteric Nervous System and Deficiency of Non-Adrenergic Non-Cholinergic Inhibitory Innervation in Neonatal Necrotizing Enterocolitis. Eur J Pediatr Surg 7: 1-8

Simpser E, Kahn E, Kenigsberg K, Duffy L, Marcowitz J, Daum F (1991) Neuronal intestinal dysplasia: Quantitative diagnostic criteria and clinical management. J Pediatr Gastroenterol Nutr 12: 61-64

Simpson BB, Ryan DP, Schnitzer JJ, Flores A, Doody DP (1996) Surgical Evaluation and Management of Refractory Constipation in Older Children. J Pediatr Surg 31: 1040-1042

Singh SJ, Croaker GDH, Manglick P, Wong CL, Athanasakos H, Elliott E, Cass D (2003) Hirschsprung’s disease: the Australian Paediatric Surveillance Unit`s experience. Pediatr Surg Int 19: 247-250

Skaba R, Meier-Ruge WA, Dudorkinova D (2002) Disseminated Intestinal Hypoganglionosis Treated by Colectomy and Tapering of the Small Intestine. Eur J Pediatr Surg 12: 203-206

Soave F (1964) Hirschsprung`s disease: A new surgical technique. Arch Dis Childh 39: 116-124

Solari V, Ennis S, Yoneda A, Wong L, Messineo A, Höllwarth ME, Green A, Puri P (2003) Mutation Analysis of the RET Gene in Total Intestinal Aganglionosis by Wave DNA Fragment Analysis System. J Pediatr Surg 38: 497-501

Stach W (1971) Über die in der Dickdarmwand aszendierenden Nerven des Plexus pelvinus und die Grenze der vagalen und sakralparasympathischen Innervation. Z Mikrosk Anat Forsch 84: 65-90

Stach W (1989) A revised morphological classification of neurons in the enteric nervous system. In: Singer MV, Goebell H (Eds.) Nerves and the gastrointestinal tract. Lancaster, Kluwer Academic Publishers, pp 29-45

Staines WA, Bettolli M, De Carli C, Swinton E, Sweeney B, Krantis A, Rubin SZ (2007) Fast evaluation of intraoperative biopsies for ganglia in Hirschsprung`s disease. J Pediatr Surg 42: 2067-2070

Surana R, Quinn FMJ, Puri P (1994) Evaluation of risk factors in the development of enterocolitis complicating Hirschsprung`s disease. Pediatr Surg Int 9: 234-236

Swenson O, Bill AH (1948) Resection of the rectum and rectosigmoid with preservation of the sphincter for benign spastic lesions producing megacolon. Surgery 24: 212-220

Swenson O, Fisher JH (1955) Treatment of Hirschsprung´s disease with the entire colon involved in aganglionic defect. Arch Surg 70: 535

Swenson O, Sherman JO, Fisher JH (1973) Diagnosis of congenital megacolon: an analysis of 501 patients. J Pediatr Surg 8: 587-594

Swenson O (2004) Hirschsprung`s Disease – A Complicated Therapeutic Problem: Some Thoughts and Solutions Based on Data and Personal Experience Over 56 Years. J Pediatr Surg 39: 1449-1453

Tafazzoli K, Soost K, Wessel L, Wedel T (2005) Topographic peculiarities of the submucosus plexus in the human anorectum – consequences for histopathologic evaluation of rectal biopsies. Eur J Pediatr Surg 15: 159-163

Taguchi T, Suita S, Masumoto K, Nada O (2003) Universal distribution of c-kit-positive cells in different types of Hirschsprung's disease. Pediatr Surg Int 19: 273-279

Taguchi T, Masumoto K, Ieiri S, Nakatsuji T, Akiyoshi J (2006) New classification of hypoganglionosis: congenital and acquired hypoganglionosis. J Pediatr Surg 41: 2046-2051

Tam PKH (1986) An Immunochemical Study With Neuron-Specific-Enolase and Substance P of Human Enteric Innervation - The Normal Developmental Pattern and Abnormal Deviations in Hirschsprung`s Disease and Pyloric Stenosis. J Pediatr Surg 21: 227-232

Tam PKH, Boyd GP (1990) Origin, Course and Endings of Abnormal Enteric Nerve Fibres in Hirschsprung's Disease Defined by Whole-Mount Immunohistochemistry. J Pediatr Surg 25: 457-461

Tamate S, Shiokawa C, Yamada C, Takeuchi S, Nakahira M, Kadowaki H (1984) Manometric Diagnosis of Hirschsprung`s Disease in the Neonatal Period. J Pediatr Surg 19: 285-288

Tennyson VM, Payette RF, Rothman TP, Gershon MD (1990) Distribution of hyaluronic acid and chondroitin sulfate proteoglycans in the presumptive aganglionic terminal bowel of Is/Is mice: An ultrastructural analysis. J Comp Neurol 291: 345-362

Tiffin ME, Chandler LR, Faber HK (1940) Localised absence of the ganglion cells of the myenteric plexus in congenital megacolon. Amer J Dis Childh 59: 1071-1082

Ure BM, Holschneider AM, Meier-Ruge W (1994) Neuronal Intestinal Malformations: A Retro- and Prospective Study on 203 Patients. Eur J Pediatr Surg 4: 279-286

Ure BM, Holschneider AM, Schulten D, Meier-Ruge W (1997) Clinical impact of intestinal neuronal malformations: prospective study in 141 patients. Pediatr Surg Int 12: 377-382

Ure BM, Holschneider AM, Schulten D, Meier-Ruge WA (1999) Intestinal Transit Time in Children with Intestinal Neuronal Malformations Mimicking Hirschsprung`s Disease. Eur J Pediatr Surg 9: 91-95

Watanabe Y, Ito T, Harada T, Kobayashi S, Ozaki T, Nimura Y (1995) Spatial Distribution and Pattern of Extrinsic Nerve Strands in the Aganglionic Segment of Congenital Aganglionosis: Stereoscopic Analysis in Spotting Lethal Rats. J Pediatr Surg 30: 1471-1476

Watanabe Y, Ito F, Ando H, Seo T, Kaneko K, Harada T; Nagoya S (1999) Morphological Investigation of the Enteric Nervous System in Hirschsprung`s Disease and Hypoganglionosis Using Whole-Mount Colon Preparation. J Pediatr Surg 34: 445-449

Wedel T, Holschneider AM, Krammer H-J (1999 a) Ultrastructural Features of Nerve Fascicles and Basal Lamina Abnormalities in Hirschsprung`s Disease. Eur J Pediatr Surg 9: 75-82

Wedel T, Roblick U, Gleiß J, Ott V, Eggers R, Kühnel W, Krammer H-J (1999 b) Intestinale Innervationsstörungen als mögliche Ursache der chronischen Obstipation. Zentralbl Chir 124: 796-803

Wedel T, Eggers R, Gleiß J, Schiedeck T, Bruch H-P, Sigge W, Krammer H-J (1999 c) Das enterische Nervensystem: Von der Anatomie zur Klinik. Focus MUL 16: 22-30

Wedel T, Spiegler J, Ott V, Kühnel W, Sigge W, Reusche E, Krammer H-J (2000 a) Intestinale Innervationsstörungen bei chronischer Obstipation. Focus MUL 17, 4: 233-238

Wedel T (2000 b) Das enterische Nervensystem des humanen Kolons – strukturelle Organisation und morphologische Fehlbildungen bei funktionellen intestinalen Passagestörungen. Habilitationsschrift, Band 1, vorgelegt der Hohen Medizinischen Fakultät der Med. Universität zu Lübeck

Wedel T, Roblick UJ, Schiedeck THK, Bruch H-P, Reusche E (2000 c) Erworbene intestinale Hypoganglionose als Folge einer enterischen Ganglionitis. Focus MUL 41: 17

Wedel T, Böttner M, Krammer HJ (2007) Enterisches Nervensystem und interstitielle Cajal-Zellen – Veränderungen bei chronischer Obstipation im Erwachsenenalter. Pathologe 28: 143-148

West KW, Grosfeld JL, Rescorla FJ, Vane DW (1990) Acquired Aganglionosis: A Rare Occurrence Following Pull-Through Proceduress for Hirschsprung's Disease. J Pediatr Surg 25: 104-109

Yamataka A, Nagaoka I, Miyano T, Yanai T, Fujimoto T (1995) Quantitative Analysis of Neuronal Innervation in the Aganglionic Bowel of Patients With Hirschsprung`s Disease. J Pediatr Surg 30: 260-263

Yamataka A, Kobayashi H, Hirai S, Koga H, Miyano G, Lane GJ, Okazaki T (2006) Laparoscopy-assisted transanal pull-through at the time of suction rectal biopsy: a new approach to treating selected cases of Hirschsprung`s disease. J Pediatr Surg 41: 2052-2055

Yanagihara J, Tsuto T, Iwai N, Takahashi T (1986) Anorectal Electromyography in the Diagnosis of Hirschsprung`s Disease. Die anorektale Elektromyographie in der Diagnose des Morbus Hirschsprung. Z Kinderchir 41: 227-229

Yanai T, Kobayashi H, Yamataka A, Lane GJ, Miyano T, Hayakawa T, Satoh K, Kase Y, Hatano M (2004) Acetylcholine-Related Bowel Dysmotility in Homozygous Mutant NCX/HOX11L.1-Deficient (NCX-/-)Mice-Evidence That Acetylcholine is Implicated in Causing Intestinal Neuronal Dysplasia. J Pediatr Surg 39: 927-930

Yokoyama J, Kuroda T, Matsufugi H, Hirobe S, Hara S, Katsamata K (1989) Problems in Diagnosis of Hirschsprung`s Disease by Anorectal Manometry. Progress Pediatr Surg 24: 50-58

Zhang SH, Bai YZ, Wang W, Wang WL (2005) Stooling patterns and colonic motiltiy after transanal one-stage pull-through operation for Hirschsprung`s disease in children. J Pediatr Surg 40:1766-1772

8 Anhang

Fragebogen

Die folgenden Fragen betreffen die Beschwerden, die Ihr Kind aufgrund seiner Erkrankung – Morbus Hirschsprung und/oder andere Fehlbildungen des Darmnervensystems – möglicherweise hat.

Wir bitten Sie die Antwort einzukreisen, die am ehesten auf Ihr Kind zutrifft.

Fragebeispiel:

Frage: **Wie oft** in der Woche hat Ihr Kind etwas Stuhlentleerung gehabt beim Spielen, Radfahren oder Rennen?

A. mehrmals täglich
B. täglich
C. alle 1-2 Tage
D. alle 2-3 Tage
E. alle 4-6 Tage
F. an keinem Tag der Woche
G. wie oft sonst: .....

Wenn Ihr Kind 1 mal am Tag etwas Stuhlentleerung beim Spielen, Radfahren oder Rennen hat, machen Sie einen Kreis um B.

B. täglich

Wenn Sie eine Antwort **verbessern** möchten, können Sie die „falsche Antwort“ durchstreichen und die „richtige Antwort“ einkreisen.

Also so: A. mehrmals täglich

~~B.~~ täglich

1. Wie oft in der Woche hat Ihr Kind eine spontane Stuhlentleerung, d. h. ohne die Hilfe von abführenden Maßnahmen (Tablette, Klysma u. a.)?
(Stuhlflecken nicht dazu gezählt)

A. mehrmals täglich
B. täglich
C. alle 1-2 Tage
D. alle 2-3 Tage
E. alle 4-6 Tage
F. an keinem Tag der Woche
G. wie oft sonst: .....

2. Wie oft in der Woche hat sich Ihr Kind verstopft gefühlt und konnte beim Toilettengang keinen oder nur sehr wenig Stuhl loswerden?

A. mehrmals täglich
B. täglich
C. alle 1-2 Tage
D. alle 2-3 Tage
E. alle 4-6 Tage
F. an keinem Tag der Woche
G. wie oft sonst: .....

3. Welche Maßnahmen erleichtern Ihrem Kind die Stuhlentleerung?

A. keine
B. eine Spülung
C. ein Klysma
D. eine Tablette
E. etwas anderes, nämlich: .....
F. ich weiß nicht, ob mein Kind etwas angewendet hat

4. Wie oft in der Woche verwendet Ihr Kind zur Stuhlentleerung die o. g. Hilfsmittel?

A. mehrmals täglich
B. täglich
C. alle 1-2 Tage
D. alle 2-3 Tage
E. alle 4-6 Tage
F. an keinem Tag der Woche
G. wie oft sonst: .....

5. Aus welchem Grund hat Ihr Kind die o. g. Hilfsmittel zur Stuhlentleerung verwendet?

A. weil es Verstopfung hatte
B. weil es zu wenig Stuhl hatte
C. weil sein Stuhl zu hart war
D. weil sein Stuhl zu weich (dünnflüssig) war
E. weil (beschreiben Sie bitte die Gründe selbst): .....

6. Wie oft in der Woche hat Ihr Kind eine sehr starke Stuhlentleerung?

A. mehrmals täglich
B. täglich
C. alle 1-2 Tage
D. alle 2-3 Tage
E. alle 4-6 Tage
F. an keinem Tag der Woche
G. wie oft sonst: .....

7. Wie oft in der Woche hat Ihr Kind pro Tag 4 mal oder öfter Stuhlentleerung gehabt unabhängig von der Stuhlkonsistenz?

A. täglich
B. alle 1-2 Tage
C. alle 2-3 Tage
D. alle 4-6 Tage
E. an keinem Tag der Woche
F. wie oft sonst: .....

8. Muß Ihr Kind beim Stuhlgang häufig stark pressen?

A. ja
B. nein

9. Wie oft in der Woche kommt das starke „Pressen“ beim Stuhlgang vor?

A. mehrmals täglich
B. täglich
C. alle 1-2 Tage
D. alle 2-3 Tage
E. alle 4-6 Tage
F. an keinem Tag der Woche
G. wie oft sonst: .....

10. Wie oft in der Woche ist der Stuhlgang Ihres Kindes hart?

A. mehrmals täglich
B. täglich
C. alle 1-2 Tage
D. alle 2-3 Tage
E. alle 4-6 Tage
F. an keinem Tag der Woche
G. wie oft sonst: .....

11. Wie oft in der Woche ist der Stuhlgang Ihres Kindes dünnflüssig?

A. mehrmals täglich
B. täglich
C. alle 1-2 Tage
D. alle 2-3 Tage
E. alle 4-6 Tage
F. an keinem Tag der Woche
G. wie oft sonst: .....

12. Wie oft in der Woche ist es für Ihr Kind schwierig, sich zu entleeren?

A. mehrmals täglich
B. täglich
C. alle 1-2 Tage
D. alle 2-3 Tage
E. alle 4-6 Tage
F. an keinem Tag der Woche
G. wie oft sonst: .....

13. Wie oft in der Woche verliert Ihr Kind schon etwas Stuhl bevor es auf der Toilette war?

A. mehrmals täglich
B. täglich
C. alle 1-2 Tage
D. alle 2-3 Tage
E. alle 4-6 Tage
F. an keinem Tag der Woche
G. wie oft sonst: .....

14. Wie oft in der Woche kommt es vor, dass Ihr Kind tagsüber in die Hose macht (oder Stuhlflecken in seiner Unterhose hat)?

A. mehrmals täglich
B. täglich
C. alle 1-2 Tage
D. alle 2-3 Tage
E. alle 4-6 Tage
F. an keinem Tag der Woche
G. wie oft sonst: .....

15. Wie oft in der Woche kommt es vor, dass Ihr Kind nachts in die Hose macht (oder Stuhlflecken in seiner Unterhose hat)?

A. mehrmals täglich
B. täglich
C. alle 1-2 Tage
D. alle 2-3 Tage
E. alle 4-6 Tage
F. an keinem Tag der Woche
G. wie oft sonst: .....

16. Wie oft in der Woche hat Ihr Kind etwas Stuhlentleerung gehabt beim Spielen, Radfahren oder Rennen?

A. mehrmals täglich
B. täglich
C. alle 1-2 Tage
D. alle 2-3 Tage
E. alle 4-6 Tage
F. an keinem Tag der Woche
G. wie oft sonst: .....

17. Wie oft in der Woche hat Ihr Kind etwas Stuhlentleerung gehabt als es niesen oder husten mußte?

A. mehrmals täglich
B. täglich
C. alle 1-2 Tage
D. alle 2-3 Tage
E. alle 4-6 Tage
F. an keinem Tag der Woche
G. wie oft sonst: .....

18. Wie oft begeben Sie sich mit Ihrem Kind innerhalb eines Jahres in ärztliche Behandlung (Kinderarzt oder in eine Kinderklinik) aufgrund der Folgeerkrankungen des zugrunde liegenden Krankheitsbildes?

A. 1 mal im Jahr
B. 2 mal im Jahr
C. 3 mal im Jahr
D. 4 mal im Jahr
E. mehr als 4 mal im Jahr
F. wie oft sonst im Jahr: .....

19. Wie oft war Ihr Kind nach dem letzten operativen Eingriff in stationärer Behandlung in der Kinderklinik aufgrund von Folgeerkrankungen des zugrunde liegenden Krankheitsbildes?

A. 1 mal
B. 2 mal
C. 3 mal
D. 4 mal
E. mehr als 4 mal
F. wie oft sonst: .....

20. Aus welchen Krankheitsgründen Ihres Kindes wurde der stationäre Aufenthalt im Krankenhaus notwendig?
(Sie können hier mehrere Antworten einkreisen)

A. Verstopfung
B. Stuhlschmieren
C. Durchfall
D. Schwere Magen-Darm-Erkrankung mit Durchfällen
E. Darmverschluß
D. Sonstige Krankheitsgründe: .....
.

21. Ist Ihr Kind Träger eines Stomas?

A. ja
B. nein

22. Wie oft in der Woche hat Ihr Kind aus dem Stoma eine spontane Stuhlentleerung, d. h. ohne die Hilfe abführender Maßnahmen?

A. mehrmals täglich
B. täglich
C. alle 1-2 Tage
D. alle 2-3 Tage
E. alle 4-6 Tage
F. an keinem Tag der Woche
G. wie oft sonst: .....

23. Was hat Ihr Kind in den vergangenen 7 Tagen angewendet, um die Stuhlmenge, die aus dem Stoma kommt, zu beeinflussen?
(Sie können hier mehrere Antworten einkreisen)

A. nichts
B. eine Spülung
C. ein Klysma
D. eine Tablette
E. etwas anderes, nämlich: .....
F. ich weiß nicht, ob mein Kind etwas angewendet hat

24. Aus welchem Grund hat Ihr Kind in den vergangenen 7 Tagen etwas angewendet, um die Stuhlmenge, die aus dem Stoma kommt, zu beeinflussen?
(Sie können hier mehrere Antworten einkreisen)

A. weil es zu wenig Stuhlgang hatte
B. weil es zuviel Stuhlgang hatte
C. weil es keinen Stuhl wegfließen lassen wollte
D. weil .....
E. mein Kind hat nichts angewendet, um die Stuhlmenge, die aus dem Stoma kommt zu beeinflussen

9 Danksagung

Für die Unterstützung bei der Bearbeitung der Dissertation sowie für die zahlreichen Anregungen und Ratschläge möchte ich mich bei meinem Doktorvater Herrn Prof. Dr. med. W. Sigge bedanken.

Meinen Dank möchte ich den Mitarbeiterinnen und Mitarbeitern der Klinik für Kinderchirurgie des Universitätsklinikums Schleswig-Holstein/Campus Lübeck aussprechen, die mir ebenfalls hilfsbereit zur Seite standen.

Für die freundliche Überlassung des umfangreichen Bild-und Fotomaterials gilt mein besonderer Dank Herrn Prof. Dr. med. W. Sigge in Zusammenarbeit mit Herrn Prof. Dr. med. H.-J. Krammer.
Weiterhin danke ich Herrn Prof. Dr. Reusche und seinen Mitarbeitern des Institutes für Neuropathologie für die Überlassung des histologischen Arbeitsmaterials.

Dem Leiter des Institutes für Medizinische Biometrie und Statistik, Herrn Prof. Dr. med. A. Ziegler und seinem Mitarbeiter Dipl.-Inf. F. Pahlke, danke ich für die persönliche statistische Beratung für diese Dissertation.

Meinen Eltern danke ich für die persönliche Unterstützung und Ermunterung bei der Bearbeitung und Fertigstellung der Dissertation.

10 Lebenslauf

Katharina Beuster

Geburtsdatum / -ort 14.11.1978 in Lübeck

Schullaufbahn

1989 – 1998 C.-J.-Burckhardt-Gymnasium Lübeck, Abitur

Studium

04/1999 – 09/2001 Medizinstudium an der Universität Hamburg (UKE)
03/2001 Ärztliche Vorprüfung

10/2001 – 12/2005 Medizinstudium an der Universität zu Lübeck
12/2005 3. Staatsexamen, Abschlußnote: 1,9

Praktisches Jahr

10/2004 – 02/2005 Chirurgie: Sana Kliniken Lübeck: Allgemein- u. Viszeralchirurgie

02 – 03/2005 Innere Medizin: Concord Repatriation GH der University of Sydney und Sana Kliniken, Lübeck

05 – 09/2005 Gynäkologie/Geburtshilfe: Universitätsklinikum Lübeck

Dissertation

05/2004 Beginn der wissenschaftlichen Arbeit zur vorliegenden Dissertation

Beruflicher Werdegang

12/2006 – 11/2008 Assistenzärztin, chirurgische Abteilung, Albertinen-Krankenhaus, Hamburg mit Abschluss der 2-jährigen Basisausbildung Chirurgie (Common Trunk)

12/2008 – heute Assistenzärztin in Weiterbildung, Gynäkologie und Geburtshilfe, Elbekliniken Stade - Buxtehude

Lübeck, im März 2010