Aus der Abteilung für Allgemein-, Viszeral- und Gefäßchirurgie der Asklepios Klinik

St. Georg Hamburg

Chefarzt: Priv.-Doz. Dr. med. M. Kapischke

In Zusammenarbeit mit der

Klinik für Chirurgie

der Universität zu Lübeck

Direktor: Prof. Dr. med. H.-P. Bruch

Etablierung eines neuen nahtfreien Gefäßadapters im porcinen Aorten-Modell

Inaugural-Dissertation

zur

Erlangung der Doktorwürde

an der Universität zu Lübeck

- Aus der Medizinischen Fakultät -

vorgelegt von

Ahmad Mohammadi-Tabrisi

aus Giessen

Lübeck 2010

1. Berichterstatter: Priv.-Doz. Dr. med. Matthias Kapischke

2. Berichterstatter: Prof. Dr. med. Norbert Guldner

Tag der mündlichen Prüfung: 07.12.2010

Zum Druck genehmigt. Lübeck, den 07.12.2010

In Liebe und Dankbarkeit meinen Eltern gewidmet, die sich stets zurückgenommen haben, um ihren Kindern das Beste zu ermöglichen.

1. Einleitung
1.1 Die Aorta
1.1.1 Anatomie 6
1.1.2 Erkrankungen der Arterien am Beispiel der abdominalen Aorta 9
1.1.3 Klinik und Diagnostik von Erkrankungen der abdominalen Aorta 13
1.2 Therapien der Erkrankungen der abdominalen Aorta
1.2.1 Indikation 14
1.2.2 Vorgehen 15
1.3 Prothesenmaterialien 17
1.3.1 ePTFE/Teflon® 18
1.3.2 PET/Dacron® 18
1.4 Gefäßanastomosen 18
1.4.1 Nahtanastomosen 19
1.4.2 Nahtfreie Anastomosen 20
1.5 Das Schwein als Tiermodell 36
1.6 Zielsetzung der Arbeit 37

2. Material und Methoden
2.1 Labortiere 38
2.1.1 Ethik- und Tierversuchsantrag 38
2.1.2 Haltung der Versuchstiere 38
2.2 Gefäßadapter-System 38
2.3 Operation
2.3.1 Anästhesie 41
2.3.2 Operationsvorbereitung 41
2.3.3 Implantation des Gefäßadapters 41
2.3.4 Post-operatives Procedere 42
2.4 Tötung der Tiere 43
2.5 Probengewinnung 43
2.6 Histologie 44
2.7 Mikroskopie 49
2.8 Statistik 49

3. Ergebnisse
3.1 Schweine/Operation 50
3.2 Anastomose/Gefäßadapter 50
3.3 Histologie 51

4. Diskussion 66

5. Zusammenfassung 82
6. Abbildungs- und Literaturverzeichnis 83
7. Danksagung 92
8. Lebenslauf 93

Abkürzungen

A.	Arteria
Aa.	Arteriae
Abb.	Abbildung
Al	Aluminium
Aquadest.	Aqua destillata
BAA	Bauchaortenaneurysma
BENIS	Blood Exposed Non-Intimal Surface
BPO	Benzoylperoxid
C	Celsius
cm	Zentimeter
CT	Computertomographie
dist.	distal
EVAR	Endovascular Aneurysma Repair
g	Gramm
HE	Hämatoxylin-Eosin
KG	Körpergewicht
kg	Kilogramm
M	molar
mA	Milliampère
mbar	Millibar
ml	Milliliter
mm	Millimeter
MRT	Magnetresonanztomographie
µm	Mikrometer
PBS	Phosphate Buffered Saline
PET	Polyethylenterephthalat
PHZ	Para-anastomotic Hypercompliant Zone
PMMA	Polymethylmethacrylat
prox.	proximal
PTFE	Polytetrafluorethylen
Tab.	Tabelle
sek.	Sekunden
s.o.	siehe oben
stab.	stabil
s.u.	siehe unten
z.B.	zum Beispiel

1. Einleitung

1.1 Die Aorta

1.1.1 Anatomie

Die Aorta (*ascendens*) beginnt nach der Aortenklappe am linken Ventrikel. Hier gibt sie die Herzkranzgefäße ab. Der Aortenbogen (*Arcus aortae*) entlässt die großen Gefäßstämme zum Hals-Kopf- und Armgebiet: den *Truncus brachiocephalicus* zur rechten Seite aus dem die rechte *A. subclavia* und die rechte *A. carotis communis* Entspringen; die linke *A. carotis communis* sowie die linke *A. subclavia*. Nach dem Aortenbogen zieht ab dem vierten Brustwirbel die Aorta (*descendens*) im dorsalen Mediastinum entlang der Wirbelsäule hinunter. Hier gibt sie Gefäße zur Versorgung der Lunge sowie kleinere Äste zum Perikard, den Interkostalräumen sowie zum Ösophagus ab. Anschließend tritt sie auf der Höhe des 12. Brustwirbels durch das Zwerchfell (*Hiatus aorticus*). Hier gibt sie den *Truncus coeliacus* ab, der sich in die *A. lienalis*, die *A. hepatica communis* und die *A. gastrica sinistra* aufteilt, die die Oberbauchorgane und Teile des Darms versorgen. Ab dem ersten Lendenwirbel liegt die Aorta vollständig retroperitoneal. Es folgen die Abgänge der *A. mesenterica superior*, die ebenfalls Teile des Darms und der Oberbauchorgane versorgen, gefolgt von den Abgängen der Aa. renales auf Höhe des ersten Lendenwirbels. Bevor sich die *abdominale* Aorta auf Höhe des vierten Lendenwirbels in die *Aa. iliacae communis* aufteilt entspringt die *A. mesenterica inferior*, die den restlichen Darm sowie die Organe des Beckens versorgt (Abb. 1) [1].

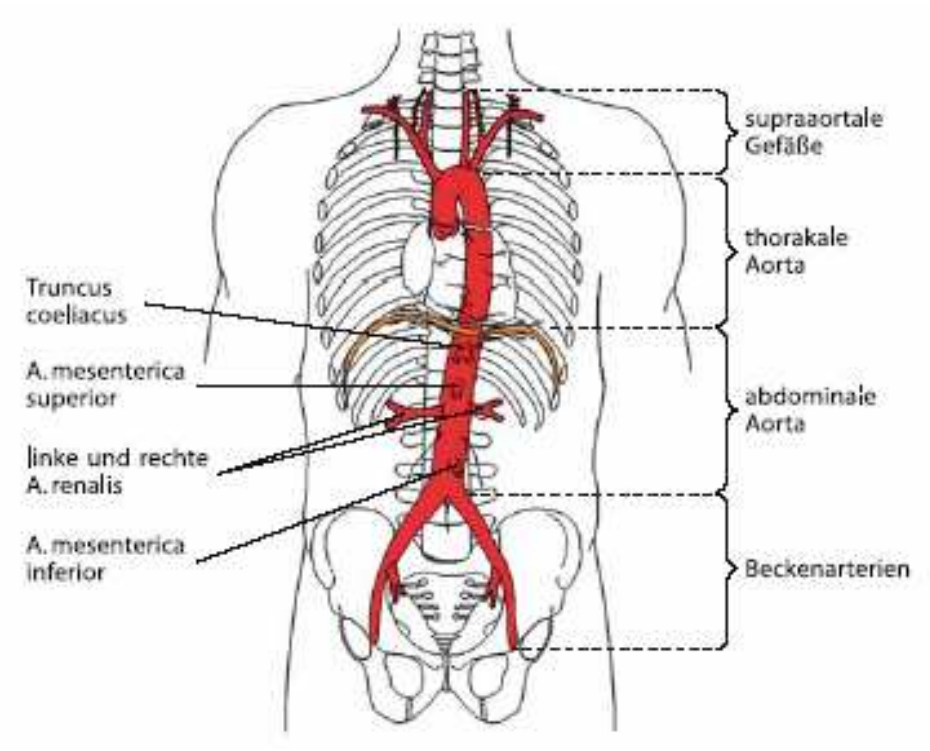

Abb. 1 Der Verlauf der Aorta und ihr Gefäßabgänge. Auf der rechten Seite sind die unterschiedlichen Segmente der Aorta markiert. Abbildung aus [2].

Die Wand jedes Blutgefäßes mit Ausnahme der Kapillaren besteht aus drei Schichten (von Innen nach Außen): der *„Intima“*, der *„Media“* und der *„Adventitia“*. Die *Tunica intima* besteht aus einer einschichtigen Lage von Endothelzellen, die einer Basalmembran aufliegen. Im subendothelialen Bindegewebe zeigen sich zarte elastische Fasernetze. Hauptfunktion der *Tunica intima* ist es, die Fließfähigkeit des Blutes aufrecht zu erhalten. Die *Tunica media* besteht hauptsächlich aus dichten glatten Muskelzellen mit circulärem oder spiraligem Verlauf sowie elastischen, kollagenen Fasern. Sie nimmt in der Aorta hauptsächlich die Windkesselfunktion wahr. Bei Arterien der Extremitäten hingegen reguliert sie hauptsächlich die Gefäßweite. Die *Tunica adventitia* ist ein hoch elastisches Netz aus kollagenen und

elastischen Fasern. Sie ist das Verschiebelager und bildet zum Einen eine Abgrenzung und zum Anderen eine Verbindung zum perivaskulären Bindegewebe. Ihre Aufgabe ist es, die Gefäßwand über die *Vasa vasorum* zu versorgen. Zwischen der *Tunica media* und der *Tunica adventitia* liegt *Lamina elastica externa.* Die Aorta zeichnet sich insgesamt durch ein starkes elastisches Grundgerüst aus (Abb. 2) [3,4].

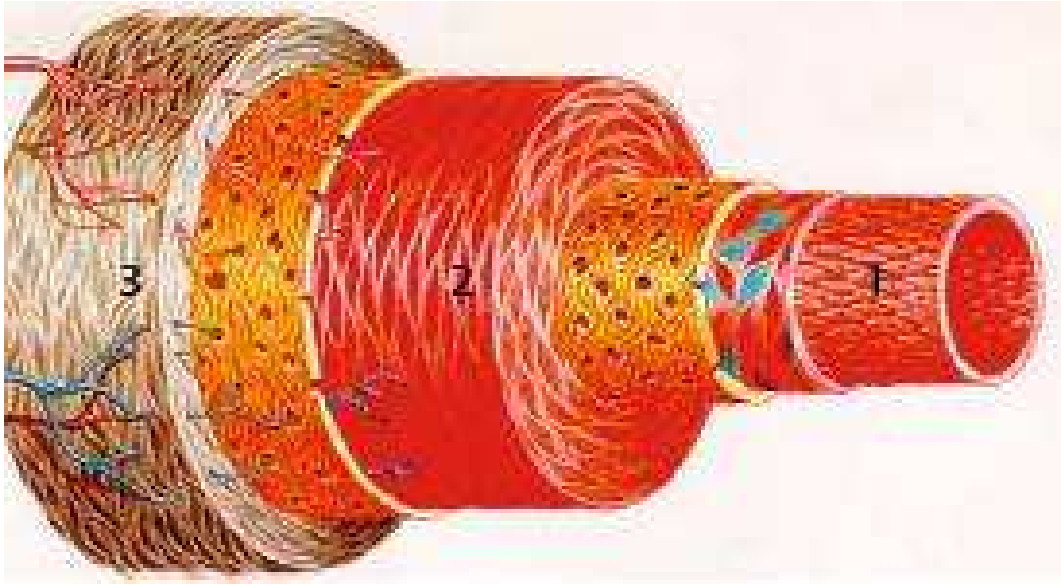

Abb. 2 Der Wandaufbau der Arterie. Die drei Schichten: 1 Tunica intima, 2 Tunica media und 3 Tunica adventitia. Abbildung aus [2].

1.1.2 Erkrankungen der Arterien am Beispiel der abdominalen Aorta

Aneurysma

Ein Aortenaneurysma ist definiert als eine lokalisierte oder generalisierte *Dilatation* der Aorta, die größer ist als 50% des physiologischen Aortendurchmessers [5]. So wertet man einen Gefäßdurchmesser über 30mm als Aneurysma; geringere Durchmesser werden als *Ektasie* bezeichnet [6,7]. Die abdominale Aorta ist das Segment der Aorta, das am häufigsten zu einer Dilatation und einem Aneurysma neigt [8] (Abb. 3).

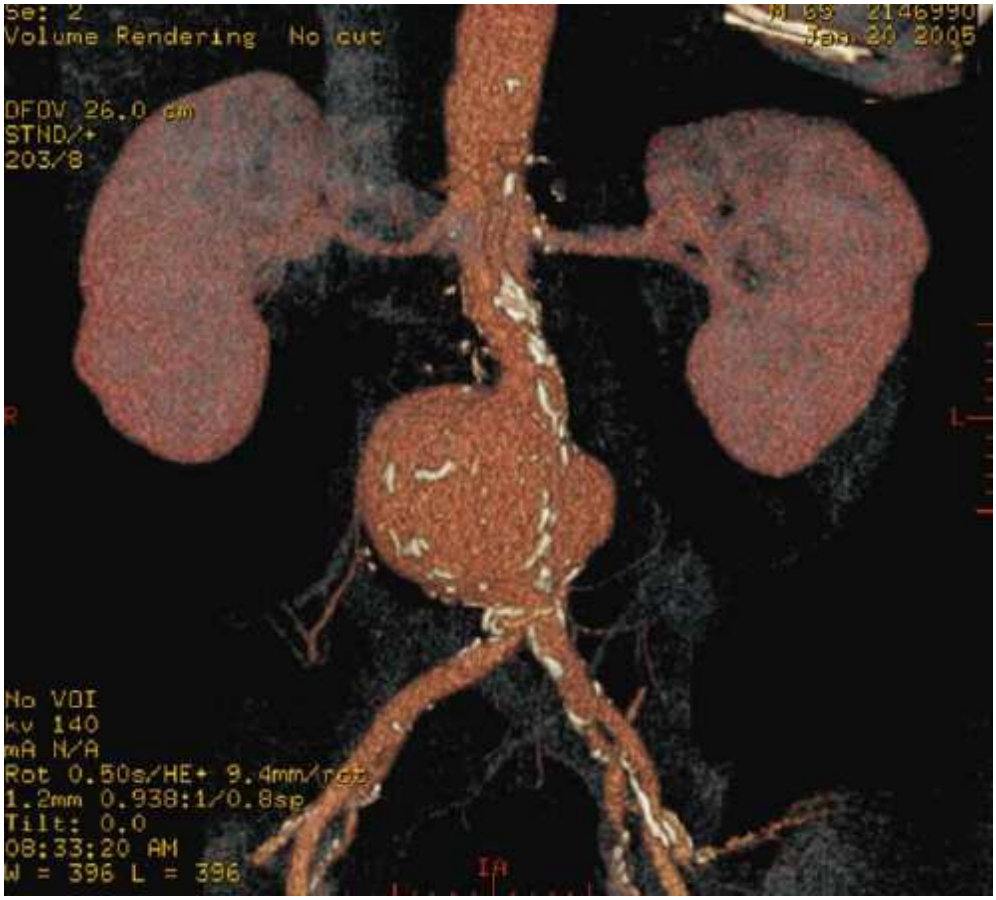

Abb. 3 Ein 76mm durchmessendes infrarenales Bauchaortenaneurysma in der CT-Angiographie. Abbildung aus [9].

Durch die Erweiterung der Aorta steigt die Spannung in der Gefäßwand. Die theoretische bzw. physikalische Grundlage hierfür ist das *Laplace'sche Gesetz* [3,10]:

$$T = p\frac{r}{2d}$$

T: Wandspannung, d: Wanddicke, p: arterieller Druck, r: Innenradius des Gefäßes

Das Laplace'sche Gesetz bezeichnet die Beziehung zwischen der Wandspannung des Gefäßes, der Dicke der Gefäßwand und dem darauf einwirkenden (Blut-)Druck. Dies bedeutet, dass die Rupturgefahr des Aneurysmas mit zunehmendem Querdurchmesser und abnehmender Wanddicke steigt, da die elastischen Rückstellkräfte der Gefäßwand proportional zum wachsenden Radius abnehmen.
Durch die Aussackung der Gefäßwände ist ein laminarer Blutfluss nicht mehr gewährleistet und es kommt zu Verwirbelungen des Blutes innerhalb des Lumens und zur Thrombenbildung. Das abdominale Aortenaneurysma wird morphologisch in drei Etagen unterteilt [11]. Hierbei dienen die Nierenarterien als Orientierungspunkte:

I. *suprarenal* - oberhalb des Abgangs der Aa. renales
II. *juxtarenal* - auf Höhe des Abgangs der Aa. renales und
III. *infrarenal* - unterhalb des Abgangs der Aa. renales.

Weiterhin kann zwischen *echten* und *falschen* Aneurysmen bzw. *Pseudoaneurysmen* unterschieden werden. Im Gegensatz zu den *falschen* Aneurysmen (*Aneurysma falsum*) sind bei den *echten* (*Aneurysma verum*) alle drei Wandschichten betroffen [6].
Am häufigsten (95-98%) treten die infrarenalen Bauchaortenaneurysmen auf [12]. In der Regel ist das Aneurysma artheriosklerotischer Genese. Seltener ist die Ätiologie

primär infektiös, traumatisch oder angeboren [6,8]. Die Aneurysmaexpansion ist charakterisiert durch eine lokale Entzündung, Verlust von Elastin und einen erhöhten Durchsatz von Kollagen in der Aortenwand [13,14]. Großes Augenmerk liegt hierbei auf der Theorie, dass proteolytische Enzyme aus der Familie der *Matrix-Metalloproteinasen* (MMP-1, MMP-2, MMP-3, MMP-7, MMP-9, MMP-12 und MMP-13) ebenso wie ein oxidativer Stress zu einer Schwächung der Gewebetextur der Gefäßwand führen, wie oben beschrieben (Abb. 4) [15-24]. Neuere Publikationen betonen die multifaktorielle Genese des BAA (Arteriosklerose, genetische Disposition, generalisierte chronische Entzündung des Gefäßsystems) [14]. Der genaue Vorgang ist jedoch noch nicht eindeutig geklärt [14,25].

Eine Klassifikation der infrarenalen Bauchaortenaneurysmen erfolgte durch *Allenberg* und *Schumacher* [26].

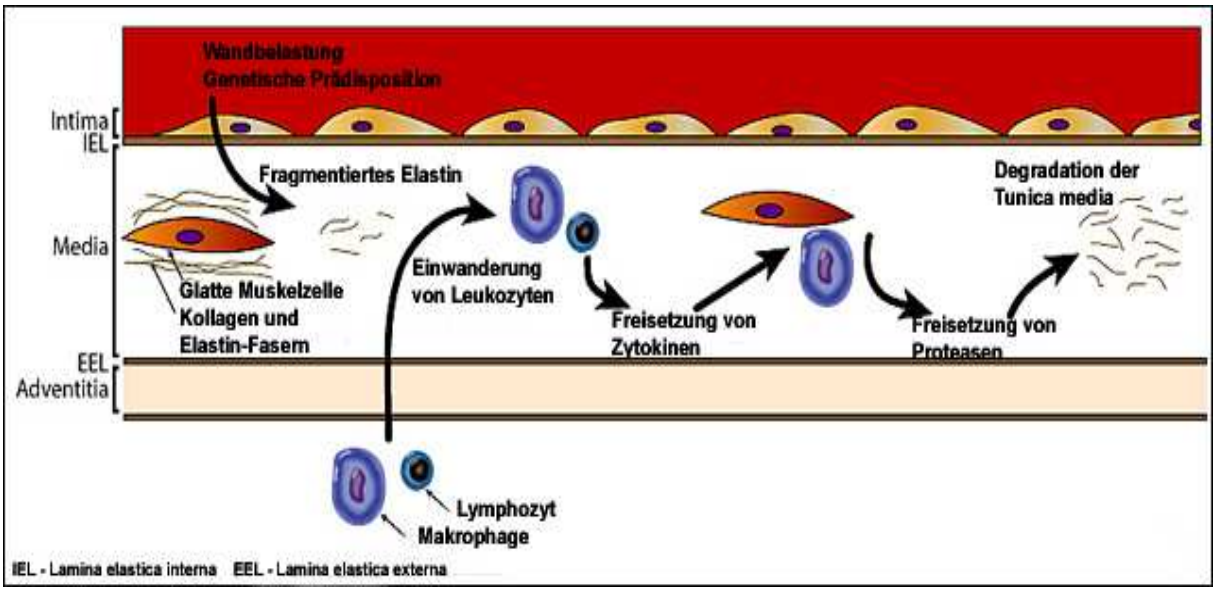

Abb.4 Pathogenese des Aortenaneurysmas. Abbildung modifiziert aus [22].

Aortenverschluss akut/chronisch

Bei Verschlüssen der abdominalen Aorta (*Aortenbifurkations-Syndrom*, *Leriche-Syndrom*) unterscheidet man zwischen akuten und chronischen Verschlüssen bei vorbestehenden artheriosklerotischen Wandveränderungen wobei die akuten Verschlüsse eine Seltenheit sind [27]. Häufig sind die angrenzenden Beckenarterien mitbetroffen (Abb. 5). Die Ätiologie der chronischen Form ist wie auch bei anderen Gefäßerkrankungen die Arteriosklerose (90%). Bei der akuten Form handelt es sich meist um thromb-embolische Ereignisse z.B. auf Grund von Herzrhythmusstörungen [28,29]. Eingeteilt werden die Verschlüsse entsprechend ihrer Morphologie nach *Brewster*, dem „*TransAtlantic Inter-Society Consensus*“ (*TASC*) oder der „*American Heart Association*“ (*AHA*) [29].

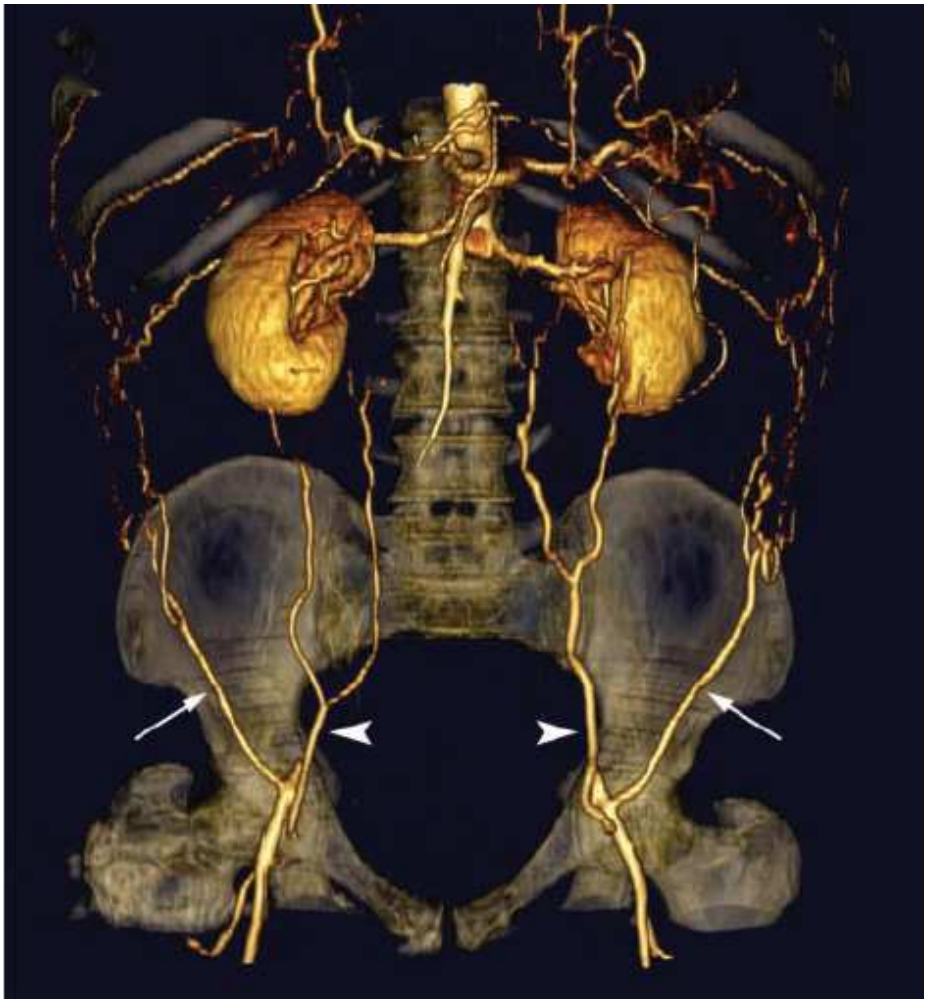

Abb. 5 Chronischer, infrarenaler Aortenverschluss. Es zeigt sich ein Verschluss der Aorta unterhalb des Abgangs der Aa. renales in der 3D CT-Angiographie. Die Pfeile zeigen die Kollateralen über die die Aa. iliacae externa gespeist werden. Abbildung aus [30].

1.1.3 Klinik und Diagnostik von Erkrankungen der abdominalen Aorta

Klinik BAA

Zu 80% werden Bauchaortenaneurysmen zufällig im Rahmen einer bildgebenden Untersuchungen des Abdomens diagnostiziert da sie häufig keinerlei Beschwerden verursachen [8]. Mit zunehmender Größe können sie unspezifische Bauch- und/oder Rückenschmerzen hervorrufen. Gleichzeitig steigt das Rupturrisiko ab 5cm

Durchmesser. Es kann zu peripheren Thrombembolien kommen. Im Rahmen der Ruptur zeigt sich häufig die klassische Trias aus Abdominalschmerz, Rückenschmerzen und Schock [5,8].

Klinik Verschluss

Beim chronischen aortalen bzw. aorto-iliacalen Verschluss stehen verschiedene Ischämiesyndrome vorwiegend der unteren Extremitäten im Vordergrund. Je nach Ausprägung der Kollateralen und der Höhe des Verschlusses kann es auch zu intestinalen Ischämien bzw. zu Ischämien der Beckenregion kommen [31]. Der akute Verschluss der infrarenalen Aorta geht in erster Linie mit einer akuten bilateralen Ischämie der Beine einher. Weiterhin kann es zum Bild eines akuten Abdomens kommen [29].

Diagnostik

Bei der Diagnostik pathologischer Aortenprozesse stehen an erster Stelle die Inspektion, Palpation des Abdomens (Aneurysmas) und Auskultation. In der apparativen Diagnostik kommen die (Doppler-)Sonographie, die digitale Subtraktionsangiographie (DSA) sowie die Computertomographie und die Magnetresonanztomographie (jeweils mit Kontrastmittelgabe) zum Einsatz [29,32].

1.2 Therapien der Erkrankungen der abdominalen Aorta

1.2.1 Indikation

Die Indikation zur Operation eines abdominalen Aortenaneurysmas besteht, wenn der Durchmesser größer als 5cm (bei Frauen 4,5cm) ist, es nach peripher embolisiert, es symptomatisch ist oder es eine rasche Zunahme des Durchmessers zeigt. Eine (gedeckte/freie) Ruptur des Aneurysmas ist eine Notfallindikation [5,11,26,33].

Beim chronischen Aortenverschluss führt die Ausprägung der Ischämie zur Indikationsstellung. Der akute Verschluss stellt ebenfalls eine Notfallindikation dar [34]

1.2.2 Vorgehen

Konservativ

Bei einer aneurysmatischen Erweiterung unter 5cm sollte zunächst das Größenwachstum des Aneurysmas halbjährlich kontrolliert werden. Bei der „konservativen Therapie“ wird die zusätzliche Gabe von oralen Antibiotika diskutiert [32]. Beim chronischen Aortenverschluss kann versucht werden, die Kollateralisation durch ein Gehtraining zu verbessern [35]. Weiterhin sollten mögliche Nebenerkrankungen (z.B. arterieller Hypertonus, Diabetes mellitus oder Hyperlipidämie) gut eingestellt und Noxen (z. B. Nicotin) vermieden werden [29].

Operativ

Konventionelle Operation – Die offene Operation ist der *Goldstandard* für abdominale Aortenaneurysmen und chronische Aortenverschlüsse. Erstmals wurde die offene transperitoneale BAA-Operation, bei der ein Homograft verwendet wurde, 1951 von *Dubost* beschrieben [36]. Ein Jahr zuvor ersetzte *Oudot* die Aortenbifurkation bei einem Verschluss ebenfalls durch ein Homograft [37]. Nach Präparation und Darstellung der abdominalen Aorta und der Aa. iliacae communis wird die Aorta oberhalb des Aneurysmas bzw. Verschlusses (supra-, juxta- oder infrarenal) ausgeklemmt, um die Anastomose nähen zu können. Der Ersatz der Aorta erfolgt durch alloplastische Prothesen (Teflon®/Dacron®)(Abb. 6) [26,38].

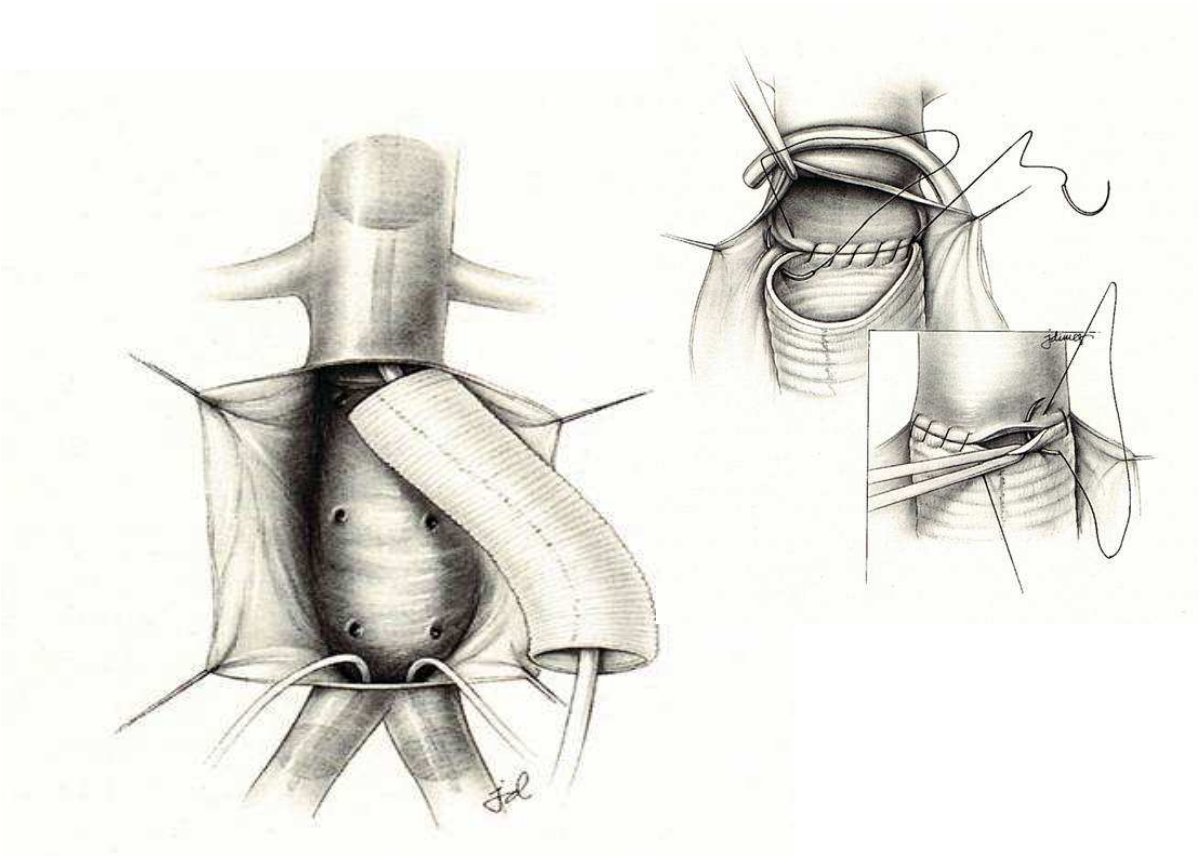

Abb. 6 Konventionelle BAA-Chirurgie. Links: Positionierung der Rohrprothese bei einem infrarenalen BAA. Der Blutzustrom ist suprarenal gestoppt. Rechts: Handgenähte proximale Anastomose (fortlaufende Naht). Abbildungen aus [39].

EVAR – In der Aneurysmachirurgie hat sich in den vergangenen Jahren die endovaskuläre Aneurysmaausschaltung mittels Stent-Prothesen als anerkanntes Verfahren etabliert [40]. Hierbei werden über die freigelegten Leistenarterien endovaskulär die Rohr- bzw. Bifurkationsprothese unter Bildwandlerkontrolle in die abdominale Aorta vorgeschoben und platziert [41,42].

Laparoskopie – In den letzten Jahren wurden minimalinvasiv chirurgische Techniken vorgestellt, um die abdominale Aorta zu rekonstruieren. Hierbei werden über bis zu sieben Zugänge (Trokare), die jeweils nur wenige Zentimeter lang sind,

die Optik sowie die Instrumente in die Bauchhöhle eingebracht. Das Operationsprinzip entspricht dem konventionellen Vorgehen [43-46]

Thromb-Embolektomie – Die Thromb-Embolektomie der Aorta ist hauptsächlich bei akuten aortalen (bzw. aorto-iliakalen) Verschlüssen indiziert. Über die Leistenarterien werden (Fogarty-)Ballon-Katheter proximal des Verschlusses platziert. Mit Blockung des Ballons und dem Zurückziehen des Katheters kann der Thrombus nach distal über die Leistenarterien „ausgeleitet“ werden [34].

Thrombendarteriektomie – Bei der (offenen) Thrombendarteriektomie wird die „reife“ Arteriosklerose aus dem Gefäß „ausgeschält“. Hierzu wird nach Freilegung des Gefäßes über eine Längsarteriotomie der stenosierte bzw. okkludierte Bereich intimanah ausgeschält. Die Lamina elastica interna stellt hierbei eine natürliche Grenzzone dar. Angewendet wird dieses Verfahren bei chronischen Verschlussprozessen oder zusätzlich bei stark arteriosklerotischen Aneurysmen [31,47].

1.3 Prothesenmaterialien

In der rekonstruktiven Aortenchirurgie werden heutzutage hauptsächlich Kunststoffasern verwendet. Zu Beginn dieser Ära war dies ein Fallschirmmaterial das Vinyon „N“ [48,49]. Heute stehen zwei andere Materialien im Mittelpunkt: *Polytetrafluorethylen* (PTFE, Teflon®) und *Polyethylenterephthalat* (PET, Dacron®).

1.3.1 PTFE/Teflon®

Polytetrafluorethylen ist ein vollfluoriertes Polymer und wurde 1938 von *Roy J. Plunkett* entdeckt. Einige Jahre später wurde es von *DuPont* patentiert. PTFE hat viele günstige Eigenschaften: Es ist inert, es ist physiologisch unbedenklich und es hat einen sehr geringen Reibungskoeffizienten. Anfang der 70er Jahre wurde das „expanded“ PTFE (ePTFE) eingeführt, es zeigt die typischen Knoten und Fibrillen

durch die Zellen durchwachsen können. Teflonprothesen sind primär blutdicht. Im Verlauf kommt es zur Inkorporation sowie zur Bildung einer Neointima [50-54].

1.3.2 PET/Dacron®

Polyethylenterephthalat ist ein Polymer aus der Familie der Polyester. 1950 wurde es erstmals kommerziell produziert und 1954 durch *Blakemoore* und *Vorhees* erstmals in der aortalen Aneurysmachirurgie verwendet [51,55]. Es besitzt eine gute Gewebeverträglichkeit und hohe Reißfestigkeit. Zur Herstellung von Gefäßprothesen wird das PET-Garn gewebt oder gestrickt. Bei gestrickten und gewebten Prothesen muss die Prothese durch Vorgerinnung (*preclotting*) blutdicht gemacht werden. Bei neueren Dacron-Prothesen ist ein preclotting auf Grund von Imprägnierungen (Albumin, Kollagen oder Gelatine) nicht mehr nötig [56]. Durch Erhöhung der Porosität konnte im Lauf der Zeit das Einheilungsverhalten deutlich verbessert werden. Im Rahmen der Einheilung wachsen im Gegensatz zum PTFE Zellen in die Prothesenwand ein [49,57]. Auch bei PET-Prothesen kommt es im Verlauf zur Inkorporation sowie Neointimabildung [50-53]. Durch das Einführen des *„Crimpings“* 1955 durch *Edwards* und *Tapp* konnte unter anderem eine erhöhte Flexionsstabilität erreicht werden, die ein Abknicken der Prothese verhindert [53,55]. Dacron hat sich auf Grund seiner Eigenschaften als Prothesenmaterial der 1. Wahl für die konventionelle Aortenchirurgie etabliert [5,49,53].

1.4 Gefäßanastomosen

„The vessels must be treated very gently… Stenosis or occlusion only occurs as a result of faulty technique” schrieb *Carrel,* der Vater der modernen Gefäßchirurgie, bereits 1906 [58]. Vier Jahre zuvor hatte er bereits die vier grundlegenden Richtlinien für Gefäßnähte formuliert [59]. Diese Aussagen haben größtenteils bis heute noch Gültigkeit und verdeutlichen, dass Gefäßanastomosen nur erfolgreich sein können,

wenn präzise und achtsam gearbeitet wird. Grundprinzipien jeder Gefäßanastomose sind, die Integrität des Gefäßlumens zu wahren und eine exakte Adaptation der Gefäßränder, durch die eine Blutstillung erreicht wird.

1.4.1 Nahtanastomosen

In der Gefäßchirurgie und anderen rekonstruktiven chirurgischen Disziplinen haben sich mehrere Nahttechniken für Gefäßanastomosen etabliert:

- die *fortlaufende, überwendliche Naht* - ist die Standardnaht und ist annähernd universell einsetzbar
- die *Einzelknopfnaht* - sie ist bei circulären End-zu-End-Anastomosen kleinerer Gefäße und bei noch im Wachstum befindlichen Arterien indiziert, da sie ein Mitwachsen der Anastomose ermöglicht
- die *Einzelknopf-, U-* oder *Matratzen-Naht* – durch eine breite Intimaadaptation bietet sie gute Festigkeit sowie Bluttrockenheit und wird daher bei großkalibrigen, herznahen Gefäßen empfohlen
- die *fortlaufende U-* oder *Matratzen-Naht* – bei unsicheren Nahtverhältnissen kann sie zweischichtig angelegt werden
- die *nicht ervertierende, transluminale Naht* – bei schwierigem Zugang für die Hinterwand einer End-zu-End-Anstomose oder vor allem tiefem Operationsgebiet kommt sie zum Einsatz [60].

Bei jeder Gefäßnaht gibt es jedoch weitere technische Besonderheiten, auf die es zu achten gilt. Grundsätzlich sollte entsprechendes gefäßchirurgisches Instrumentarium verwendet werden, dass erst ein atraumatisches Arbeiten ermöglicht. Entscheidend ist auch, wie Nadel und Faden geführt werden. Die Stichrichtung sollte senkrecht zum Gefäß erfolgen, um geringe Scherkräfte zu verursachen. Bei Anastomosen zwischen Arterie und alloplastischem Material sollte die Stichrichtung immer vom

Kunststoff zur Arterie und damit am Gefäß von innen nach außen erfolgen, um eine eventuelle Intimaablösung zu vermeiden.

Die Fadenführung sollte senkrecht zum Gefäß sein, um Erweiterungen der Stichkanäle oder Einrisse der Gefäßwand zu verhindern. Der Faden selbst muss elastisch/dynamisch geführt werden. Bei zu starkem Zug kann es zu einem Abreißen des Fadens, einem Einriss der Gefäßwand oder zu Stenosen kommen. Ein zu lockerer Fadenzug kann hingegen zu Zwischenraumblutungen führen.

Ein Fassen der gesamten Gefäßwand mit einer Pinzette sollte ebenfalls vermieden werden, um Endothelläsionen, Plaquelösungen oder Intimabrüchen vorzubeugen [47,60].

1.4.2 Nahtfreie Anastomosen

Schon frühzeitig versuchte man, die technisch sehr schwierige und zeitlich aufwendige Verbindung bzw. Vereinigung von Gefäßen bzw. Prothese zu vereinfachen. Im Folgenden wird eine geschichtliche Übersicht mit Ausnahme rein kardiochirurgischer Entwicklungen vorgenommen.

Die ersten publizierten Versuche erfolgten bereits 1894 durch *Abbe* [61]. Er implantierte Hunden und Schafen uhrglasförmige Glasröhren. Die Verbindungen zu den originären Gefäßen erreichte er durch (Seiden-)Faden-Ligaturen (Abb. 7). In den darauf folgenden Jahren erfolgten weitere Versuche, Gefäße zu anastomosieren oder Gefäßprothesen aus z. B. Elfenbein, paraffiniertem Silber oder Ochsenknochen zu etablieren. Diese Versuche wurden jedoch auf Grund der schlechten Ergebnisse bald wieder eingestellt [62].

1900 folgte dann eine Neuerung durch *Payr* [63]. Er entwickelte ein System, um End-zu-End-Anastomosen durchzuführen. Hierbei wurde ein Gefäßende über einen resorbierbaren Magnesiumring evertiert. Anschließend wurde das zuvor dilatierte andere Gefäßende über das andere Gefäßende mit dem Ring gezogen, so dass

beide Intimaflächen auf einander zu liegen kamen. Die Fixierung erfolgte mit einer Art Fadenzerklage (Abb. 8).

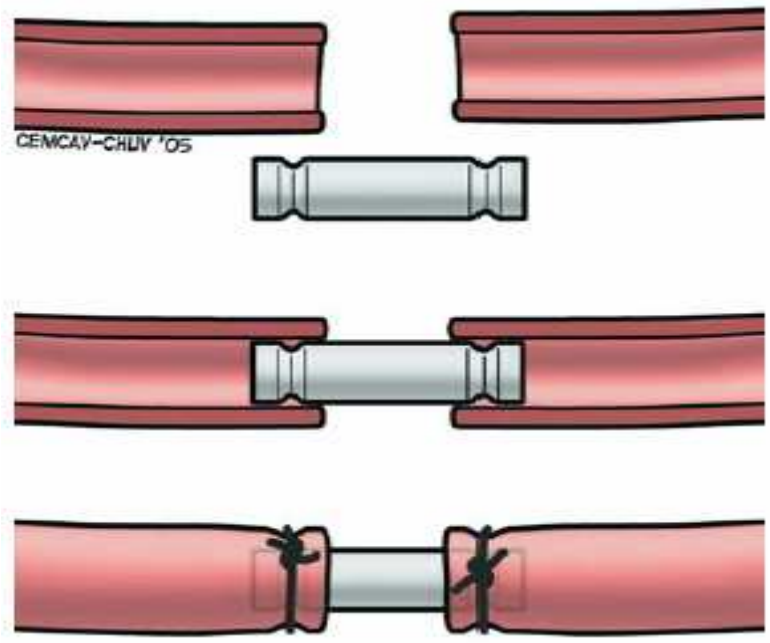

Abb. 7 Die von *Abbe* vorgestellte Glas-Prothese*. Prae implantationem* wurde sie gekocht und mit Wasser gefüllt. Die beiden Enden wurden mit Seidenfäden befestigt. Abbildung aus [64].

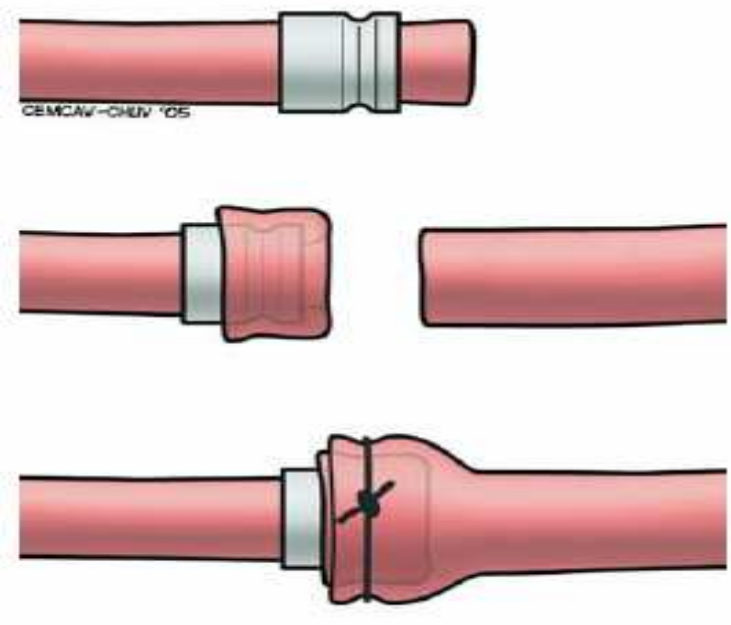

Abb. 8 Das 1900 von *Payr* entwickelte System aus resorbierbaren Magnesiumringen. Abbildung aus [64].

1904 präsentierte *Payr* ein neues System, um Gefäßanastomosen durchzuführen [65]. Hierbei verwendete er zwei ineinander greifende Magnesiumringe. Kleine Pins am Ende eines Rings perforierten die Gefäßwand und evertierten sie gleichzeitig. Auf dem gegenüberliegenden Gefäßende erfolgte dass gleiche Manöver bevor die Anastomose gesichert wurde (Abb. 9).

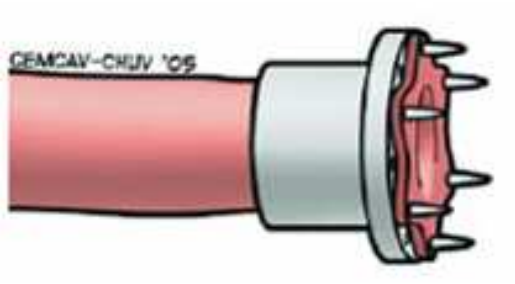

Abb. 9 Der von *Payr* 1904 vorgestellte Ring. Die Skizze veranschaulicht die Eversion des Gefäßlumens durch die eine Adaption der beiden Intimae erreicht wird.
Abbildung aus [64].

Dieses von *Payr* entwickelte Konzept sollte viele weitere Forscher inspirieren und zu „Weiterentwicklungen“ animieren.

1913 stellte *Landon* eine modifizierte Version vor [66]. Hierbei handelte es sich um einen Metallring mit einem weichem Ende und einem mit fünf Zähnen, die Widerhaken gleichen, bestückt. Nachdem der Ring über das Gefäßende gestülpt wurde, evertierte man die Gefäßwand um 180°. Hierbei ragten die Zähne durch die Gefäßwand hervor. Nun wurde das Anschlusssegment herüber gestülpt und durch die Zähne fixiert, so dass keine Ligatur mehr notwendig war (Abb. 10).

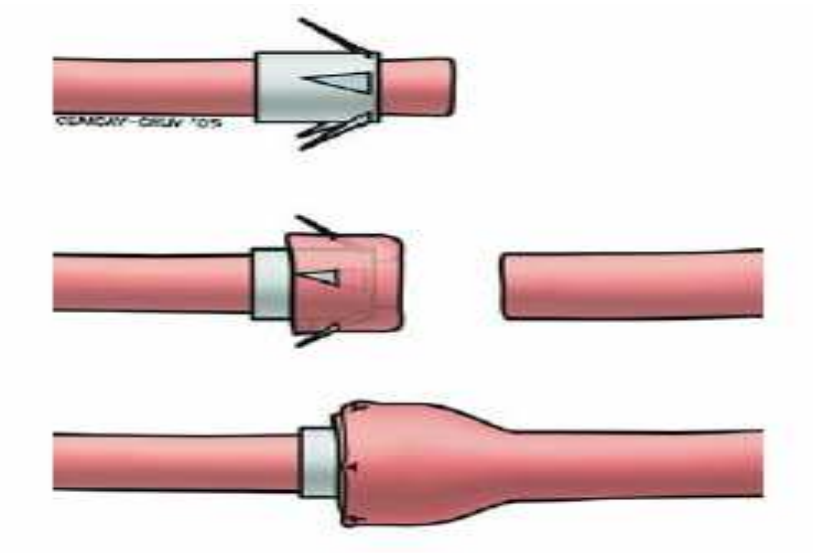

Abb. 10 Das 1913 von *Landon* vorgestellte System. Die Skizze verdeutlicht das „Ligatur-freie“ System bei dem das Anschlusssegment von den fünf Metallzähnen fixiert wird. Abbildung aus [64].

In der UdSSR wurde 1941 ein in der Gefäßchirurgie neues Verfahren propagiert – die Klammernaht (das sogenannte „Staplern“) von Gefäßanastomosen. Eine Gruppe von Ärzten und Ingenieuren um den russischen Ingenieur *Gudov* entwickelten und bauten ein Gerät mit dem die Anastomosen nur noch einen Bruchteil der ursprünglichen Zeit benötigten (Abb. 11) [64,67].

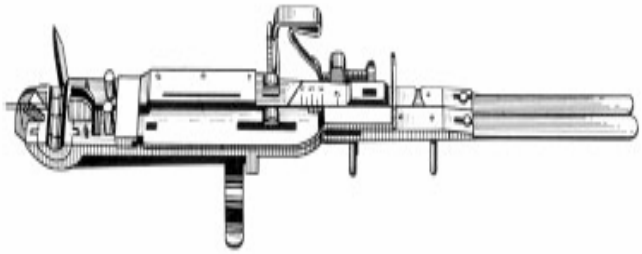

Abb. 11 Das russische „Klammer-Gerät“ für Gefäße mit einem Durchmesser von 1,3 bis 20mm. Abbildung aus [67].

1942 stellten *Blakemore et al.* eine weitere Methode vor, die ebenfalls auf *Payr* zurückgriff [68]. Hierbei wurden mit Venen ausgekleidete *Vitallium*-Röhren verwendet, um Defekte in Arterien zu überbrücken (Abb. 12).

In den folgenden Jahren wurden viele weitere Methoden vorgestellt, bei denen ebenfalls Röhren/Stents verwendet wurden. Neu hierbei war, dass sie alle aus absorbierbaren/resorbierbaren Materialien bestanden (Fibrin, Gelatine, Saccharide Glyceride) [69-72].

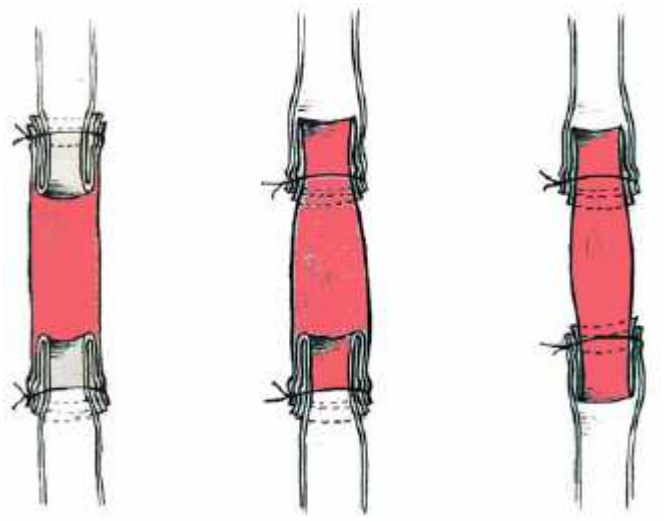

Abb. 12 Die von *Blakemore* präsentierten Vitallium-Röhren und unterschiedliche Anwendungsarten (links). Abbildung aus [64].

Die erste Veröffentlichung über geklippte Gefäßanastomosen findet sich 1953 von *Bikfalvi* und *Dubecz*. Hierbei wurden Silberklipps entlang der gesamten Circumferenz der Anastomose gesetzt. Das Prinzip basierte auf den bereits in der Viszeralchirurgie bekannten Verfahren [67].

Androsov gelang es 1956 mit dem „Staplern“ der Gefäßen im klinischen Einsatz, erneut das Interesse „nahtlosen Anastomosen“ zu wecken [73]. Sein Stapler bestand aus einer Vorrichtung mit der er U-förmig gebogene *Tantalum*-Klammern durch die zu verbindenden Gefäßwände hindurch treiben konnte nachdem die Gefäßwände um 90° evertiert wurden. Auf der anderen Seite des Staplers befand sich ein passendes Gegenstück, das die hervorragenden Drahtenden B-förmig umbog und somit verschloss. Durch das Anbringen mehrerer dieser Drähte wurde die Anastomose gesichert (Abb. 13). In den folgenden Jahren wurden Modifikationen dieses Prinzips aus Japan und Nordamerika vorgestellt [74-76].

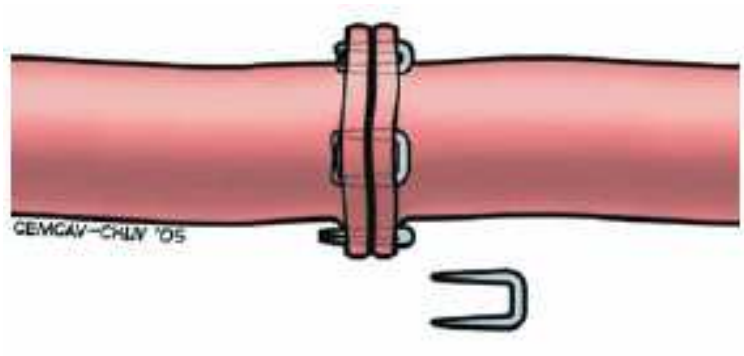

Abb. 13 Die von *Androsov* vorgestellt Stapler-Gefäßanastomose mit den U-förmigen Clips. Abbildung aus [64].

Holt und *Lewis* stellten 1960 ihr Verfahren vor [77]. Sie verwendeten zwei Teflonringe, die abwechselnd je mit „Pins“ (Dornen) und sechs Löchern/Aussparungen versehen waren. Nachdem die Ringe über die Gefäßenden gestülpt wurden, erfolgte eine Eversion der Gefäßwände um 90°, die auf den Pins „aufgespießt“ wurden. Anschließend wurden die beiden Ringe zusammengeführt, die

Pins in den Aussparungen versenkt und mit zwei Fixierungsnähten befestigt (Abb. 14).

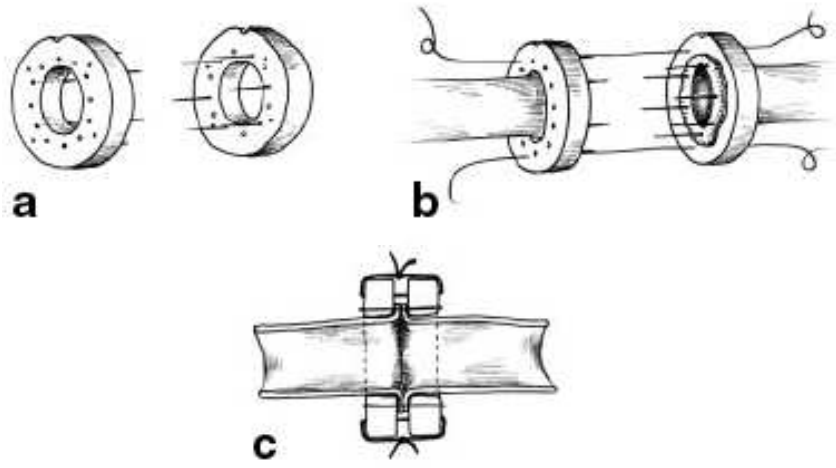

Abb. 14 Das von *Holt* und *Lewis* vorgestellte System. Über zwei Teflonringe mit sechs Pins (a) werden die Gefäßenden evertiert (b), miteinander verbunden und mit zwei Fixierungsligaturen befestigt (c). Abbildung aus [67].

1962 wurde ein weiteres System durch *Nakayama* vorgestellt, dass große Ähnlichkeit zum Verfahren von *Holt* und *Lewis* hat [78]. Sein System bestand aus zwei identischen Metallringen – jeweils mit sechs Aussparungen und sechs Dornen. Diese Ringe wurden jeweils über ein Gefäßende gestülpt. Anschließend wurden die Gefäßwände evertiert und auf den Dornen „aufgespießt“ - vergleichbar mit dem von *Holt und Lewis* vorgestellten Verfahren. Die Dornen wurden in den Aussparungen des gegenüberliegenden Rings versenkt (Abb. 15). Durch ein spezielles Instrument (Device) wurde dieses Manöver vereinfacht. Diese Ringe waren für Gefäßdurchmesser von 1,5 bis 4 mm ausgelegt.

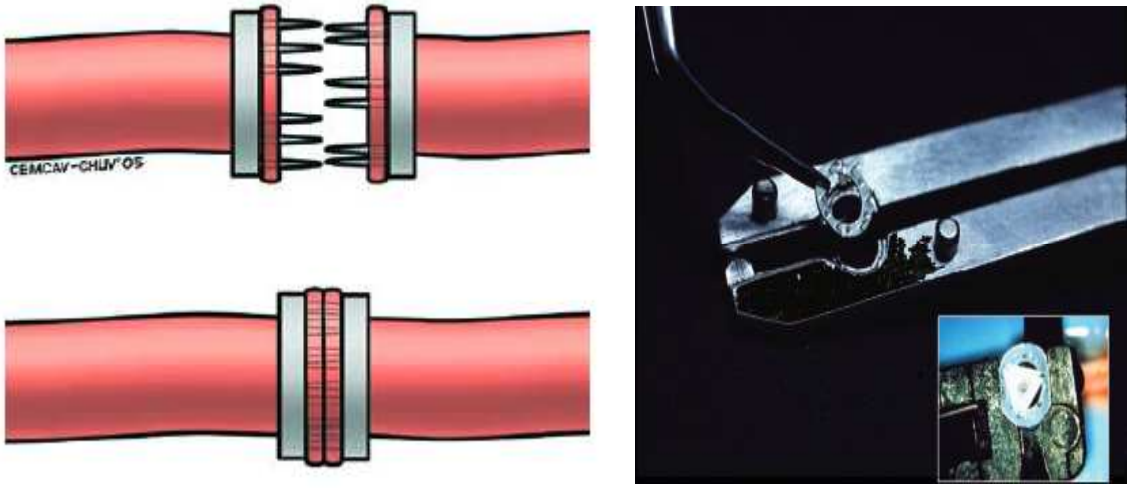

Abb. 15 Das von *Nakayama* päsentierte Ringsystem (links) und Device (rechts). Durch die Eversion beider Gefäßenden um 90° wird di e Adaptation der Intimae erreicht. Rechts unten sieht man ein evertiertes und auf dem Ring aufgespanntes Gefäß. Abbildungen aus [64] und [78].

Im selben Jahr stellten *Sigel* und *Acevedo* erstmals eine Methode vor, bei der die Gefäßenden durch Hitze (mittels Elektro-Kauterisation) mit einander verschweißt werden. Hierzu verwendeten sie bipolare Koagulationspinzetten [79]. Auch diese Methode/Idee fand Anhänger, die sie weiterentwickelten bzw. abänderten [80].

Haller stellte 1965 eine weitere Verbesserung des „*Payr*`schen Systems“ vor [81]. Er verwendete perforierte Tantalium-Ringe. Er beabsichtigte hiermit, einer potentiellen Gefäßwandnekrose vorzubeugen.

Erstmals wurden 1962 durch *Healey* et al. Gefäßanastomosen geklebt [82]. 1968 wurde dies durch *Gottlob* und *Blümel* weiter erforscht. Hierbei verwendeten sie verschiedene *Cyanoacrylate* [83].

1977 wurde erstmals von *Matras* et al. das Kleben von Gefäßanastomosen mit *Fibrin*-Kleber publiziert [84]. In der Anwendung an Ratten-Carotiden konnte nach Anlage zweier Fixierungsnähte die Circumferenz geklebt werden.

Eine weitere Neuheit für mikrovaskuläre Anastomosen wurde 1978 durch *Obora* vorgestellt [85]. Erstmals wurde für Gefäße mit einem Durchmesser bis zu 2mm Magnetismus verwendet, um die Kontinuität im Rahmen einer End-zu-End-Anastomose wiederherzustellen. Dieses Prinzip wurde Jahre später auch für Seit-zu-Seit-Anastomosen vorgestellt [86].

Der Laser wurde erstmals 1979 durch *Jain* und *Gorisch* für Anastomosen kleiner Blutgefäße verwendet. Sie nutzten hierzu einen *Neodynium-Yttrium-Aluminium-Garnet*-Laser [87]. Hierbei wurden zunächst einige Fixierungsnähte gesetzt und anschließend der Rest der Anastomose mit dem Laser „verschweißt“. Auch dieses Modell wurde in den folgenden von diversen Forschergruppen modifiziert [88-94].

1984 kam es auf Grund des technischen Fortschritts zu einer Neuerung – eine vollständig resorbierbare Verbindungseinheit.

Daniel und *Olding* stellten diese Neuheit für mikrovaskuläre Anastomosen mit einem Gefäßdurchmesser von 1-2mm vor [95,96]. Das System bestand aus insgesamt drei Teilen. Zwei symmetrische Teile aus *Polyglactin*, die jeweils über ein Gefäßende gestülpt wurden sowie ein weiteres in das die beiden Teile hineingesteckt wurden. So kam es zu einer End-zu-End-Anastomose und Intimaadaptation. Durch die Beschaffenheit des Polymers kam es zu einer Resorption des Systems nach drei Monaten (Abb. 16).

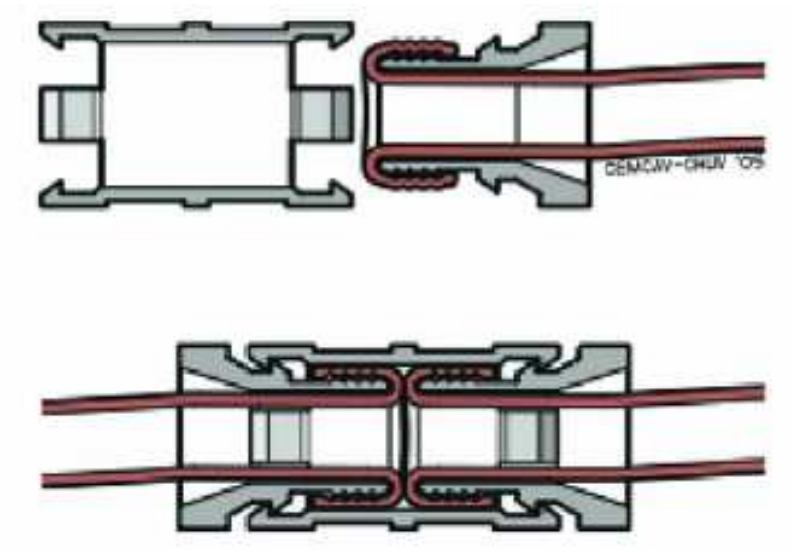

Abb. 16 Das von *Daniel* entwickelte System. Durch das Mittelstück wird die Intimaadaptation sowie Sicherung der Anastomose erreicht. Abbildung aus [64].

1986 wurde ein Verfahren von *Östrup* und *Berggren* vorgestellt – das *Unilink-System*® (3M Company) [97]. Das System basiert auf dem von *Nakayama*. Es besteht aus zwei *Polyethylen*-Ringen, die jeweils mit abwechselnd Aussparungen und emporragenden Stiften aus rostfreiem Stahl versehen sind. Auch hier werden die Ringe jeweils über die Gefäßenden gestülpt, die Ränder evertiert und die beiden Ringe mit einem speziellen Werkzeug miteinander verbunden. Mit diesem System können Gefäße mit einem Durchmesser von 1,0 bis 2,5mm anastomosiert werden. Dieses System wurde ebenfalls in den folgenden Jahren modifiziert und publiziert [98].

Matsumae et al. präsentierten 1988 ein Verfahren bei dem Gefäßprothesen innerhalb (intraluminal) der Aorta mittels eines elastischen Rings („*SIGER*“) verankert bzw. befestigt werden (Abb. 17) [99].

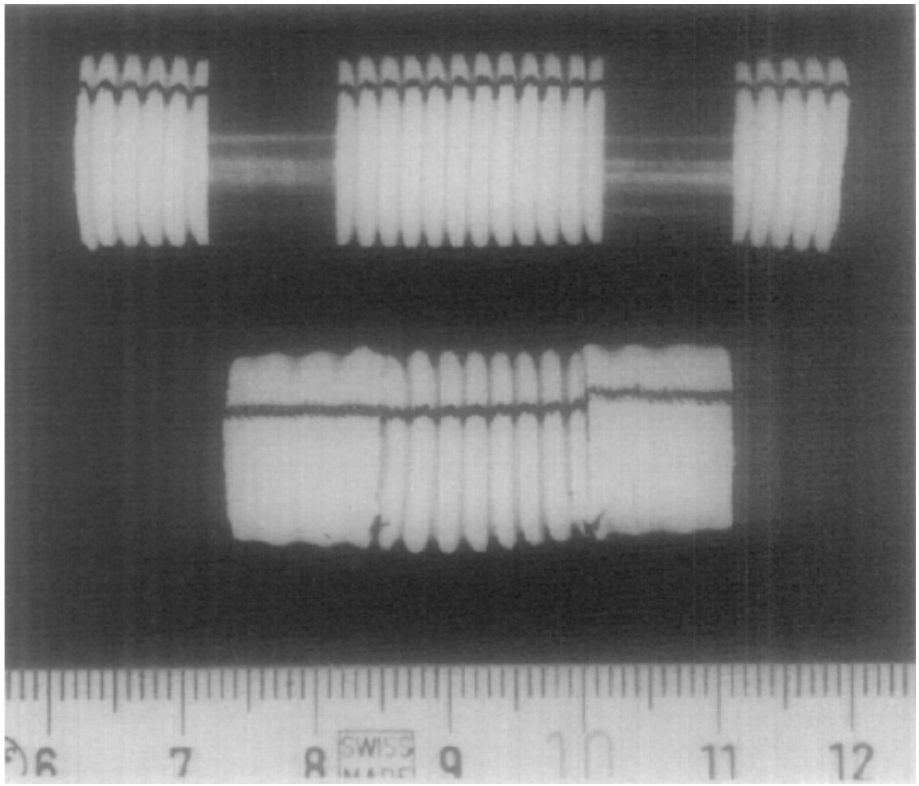

Abb. 17 Der von *Matsumae* vorgestellte elastische Metallring („*SIGER*“). Durch zusammendrücken des Rings verringert sich der Durchmesser und kann intraluminal platziert werden. Anschließend gewinnt der Ring seinen ursprünglichen Durchmesser und verankert sich. Abbildung aus [99].

Jahre später wurde ein Verfahren vorgestellt, das sich thermo-dynamische Materialeigenschaften zu nutzen macht [100]. Hierbei wurden ebenfalls die beiden Gefäßenden über einen zuvor herübergestülpten Ring vollständig evertiert. Anschließend wurden sie in einem dritten „Schlauch-“ Element aneinander gebracht. Nachdem das Schlauch-Element auf 45-50C° erhitzt wurde schrumpfte es und dichtete die Anastomose ab (Abb. 18).

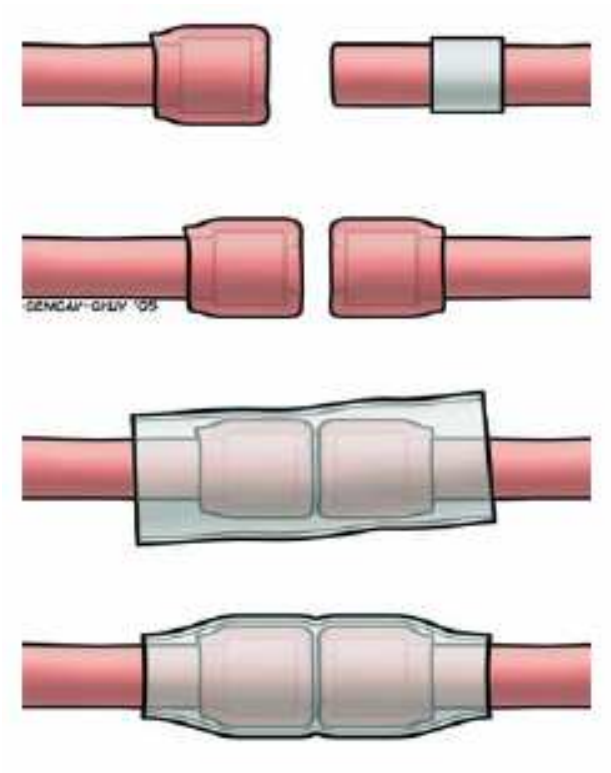

Abb. 18 Das von *Mattox* vorgestellte thermo-dynamische Verfahren. Abbildung aus [64].

Ein Jahr später wurde ein weiteres microvaskuläres Anastomoseverfahren durch *Kirsch* et al. publiziert [101,102]. Hierbei wurden U-förmig gebogene Titanklipps auf die zuvor um 90° evertierten und adaptierten Gefäße nden geheftet. Die Klipps lagen somit komplett extraluminal, und es kam zu keiner Perforation der Gefäßwand. Seit 1995 wird dieses System „*VCS clip applier system®*“ (LeMaitre Vascular) industriell gefertigt und vertrieben (Abb. 19). Die Weiterentwicklung stellt das „*one-shot system®*“ (United States Surgical) dar [103]. Bei diesem System können bis zu zwölf Klipps gleichzeitig im Kreis gesetzt werden (Abb. 20).

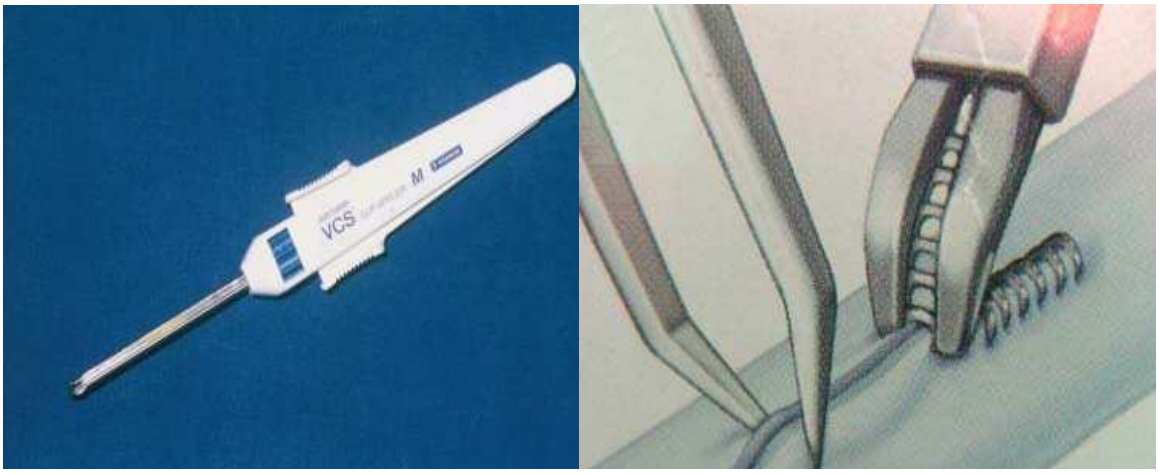

Abb. 19 „VCS clip applier system®“ sowie die schematische Darstellung der Anwendung. Abbildungen aus [104] und [64].

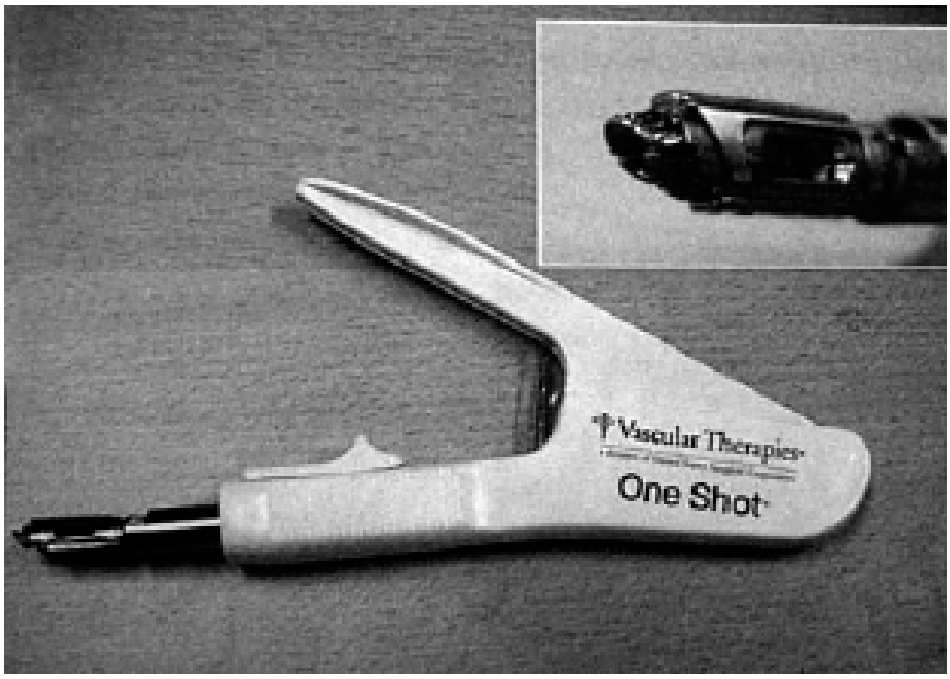

Abb. 20 Das „one-shot system®“Das Klammergerät ermöglicht das simultane setzen von 12 Klammern. Rechts oben sieht man die Spitze des Geräts. Abbildung aus [64].

Ferrari et al. präsentierten 2007 das „*Vascular Join*“ System (Idee & Sviluppo Srl), dass aus zwei kronenförmigen Metallringen sowie einem dritten Element aus Teflon besteht. Nachdem die beiden Metallringe über die Gefäßenden gestülpt wurden „bohren“ sich die Zacken der Kronen in die Gefäßwände. Anschließend werden die beiden Ringe mittels eines Schnappverschlusses miteinander befestigt (Abb. 21) [105].

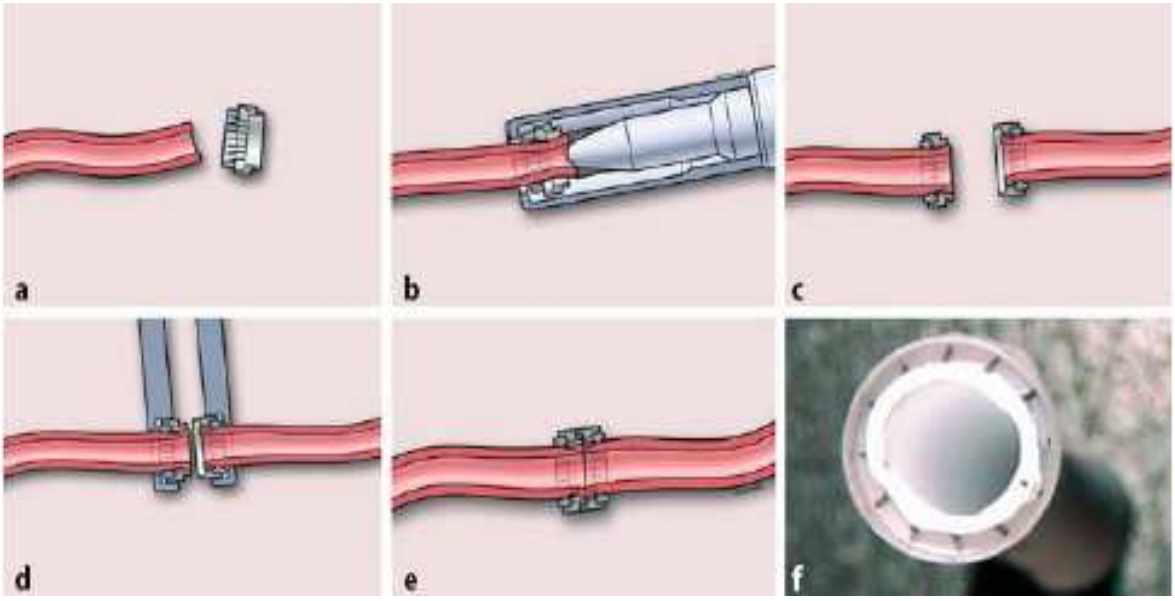

Abb. 21a-f Das „Vascular Join“ System. a&b) Mit Hilfe eines Devices wird ein Metallring an einem Gefäßende befestigt. c&d) Nachdem selbiges mit dem anzuschließenden Ende erfolgt ist werden beide Ringe „vereinigt“. e) Die fertige Anastomose. f) Ein Ring auf einer 6mm PTFE-Prothese. Abbildung aus [64].

Im selben Jahr wurde von *Kolvenbach* und *Shifrin* et al. ein Stapler-System für die Aorta („*Open Aortic Stapler*“ (*OAS*, ES Vascular, Israel)) vorgestellt (Abb. 22) [106,107]. Dieses Gerät ist vergleichbar mit den in der Viszeralchirurgie verwendeten

Staplern mit der Ausnahme, dass eine circuläre Klemme als „Widerlager“ notwendig ist, eine weitere spezielle Klemme die Prothese auf dem Stapler fixiert und die Klammern nicht U- oder B-förmig sonder eher V-förmig gebogen werden. Der „Open Aortic Stapler“ erhielt 2008 eine CE-Kennzeichnung.



Abb. 22 Der “Open Aortic Stapler”. Links: Das Staplergerät in zwei unterschiedlichen Größen. Rechts: Großaufnahme des „Stapler-Kopfs“. Abbildungen aus [108].

Die vorgestellten nahtfreien Verfahren verfolgen alle das gleiche Ziel: die Anastomosierung zweier Gefäße für den Chirurgen leichter, schneller und technisch weniger anspruchsvoll zu gestalten. Jedes der entwickelten Verfahren – auch die Handnaht - bietet auch Nachteile und Einschränkungen. Diese sind entsprechend der Unterschiedlichkeit der Verfahren vielfältig (Tab. 1) [64]. Es zeigte sich im Verlauf von Studien, dass einige Verfahren zum Teil dramatische Komplikationen hervorrufen können. So wurden zum Beispiel unter anderem anaphylaktische Reaktionen nach Anwendung eines *„Gefäßklebers“* beobachtet, die zum Verbot des

Klebers durch die amerikanische *Food and Drug Administration* führten [67]. Die Summe der Nachteile führte trotz guter Ansätze zu einer bislang untergeordneten Rolle der nahtfreien Anastomosenverfahren in der klinischen Anwendung.

	Ring/Ring-Pin-Systeme	*Stapler- und Clip-Verfahren*	*Kleber*	*Thermische Verfahren und Laser*
Nachteile der vorgestellten Systeme und Verfahren	-begrenzte Auswahl an Ring-durchmessern -degenerative Effekte auf die perianastomotische Region -problematische Anastomosierung unterschiedlich durchmessender Lumen -transmurale Traumatisierung (Ring-Pin) -Verletzung der Intima möglich (Ring)	-begrenzte Auswahl an Clip-Größen -schwierige Eversion bei artheriosklerotisch Veränderten Gefäßwänden -transmurale Traumatisierung (Stapler) -Notwendigkeit einzelner Handnähte (Clip) -Verbleib intraluminaler Fremdkörper (Stapler) -hohe Kosten	-toxische und allergische Reaktionen -Notwendigkeit einzelner Handnähte	-lediglich experimentelle Anwendung -geringe mechanische Belastbarkeit der Anastomose -thermische Schäden -Notwendigkeit einzelner Handnähte -hohe Kosten (Laser)

Tab. 1 Übersicht der Nachteile der nahtfreien Anastomosenverfahren [60,64,67]

1.5 Das Schwein als Tiermodell

Die komplexen Inkorporations- sowie Gerinnungvorgänge machen *in vivo*-Studien essentiell für die Erforschung neuer Verfahren am Gefäßsystem, da diese beiden Faktoren nicht *in vitro* simuliert werden können. Das Schwein hat sich auf Grund seiner großen anatomischen und physiologischen Ähnlichkeiten zum menschlichen Organismus als anerkanntes Modell für *in vivo* -Experimente etabliert [106,109-113].

1.6 Zielsetzung

Die Vorstellung einer schnellen, zuverlässigen und reproduzierbaren „nicht-genähten“ Gefäßanastomose beschäftigt seit Anbeginn der Gefäßchirurgie viele Forschergruppen. Hierzu wurden bislang unterschiedliche Ansätze für nahtlose/naht-freie Anastomosetechniken entwickelt, die geringere technische Anforderungen sowie weniger zeitintensiv als die Handnaht sind. Trotz dieser Vorteile konnten sich nahtfreie Anastomosen bislang nicht flächendeckend durchsetzen. Die einzelnen Nachteile der unterschiedlichen Systeme sind vielfältig und erklären den bislang geringen Einsatz.

Ziel dieser Arbeit ist es, ein neues nahtfreies und atraumatisches Anastomosensystem an der porcinen Aorta abdominalis zu untersuchen und zu etablieren.

2. Material und Methoden

2.1 Labortiere

Es wurden fünf 35-40kg schwere, drei Monate alte Schweine eingesetzt (Kreuzung aus deutschem Landschwein, deutschem Edelschwein und Piatrian, Fa. Kilian, Marienwerder, Deutschland).

2.1.1 Ethik- und Tierversuchsantrag

Die unten beschriebene Versuchsdurchführung entspricht der aktuellen Gesetzgebung, die im „Leitfaden zur Pflege und zur Nutzung der Labortiere“ vom Bundestierschutzgesetz niedergelegt und vom Landesamt des Landes Brandenburg genehmigt worden ist (Geschäfts-Zeichen: 23-2347-8-5-2008).

2.1.2 Haltung der Versuchstiere

Die Haltung erfolgte in Strohhaltung im Stall des Trainingszentrums für Anästhesie, Intensivmedizin und Chirurgie (Medizin im Grünen, Templin, Deutschland). Den Schweinen wurde eine Standardnahrung verfüttert (Fa. Gerswalder Mühle, Prenzlau, Deutschland). Tränken und Füttern erfolgten zweimal täglich.

2.2 Gefäßadapter-System

Der Gefäßadapter ist aus PET gefertigt und besteht aus drei Komponenten (Abb. 23). Er kann entsprechend des jeweiligen Gefäßdurchmessers in unterschiedlichen Größen gefertigt werden. Hierbei verändert sich lediglich der Durchmesser und die Anzahl der Aussparungen bzw. Langlöcher am gefäßseitigen Ende des Gefäßadapters. Die übrigen Dimensionen bleiben unverändert. Die Prothese (6) wird zwischen dem Einschraubstück (2) und dem Adaptergehäuse (1) durch einen „Click-Mechanismus“ befestigt. Anschließend wird das Adaptergehäuse (1) in das Gefäß (7) inseriert und die Gefäßwand mit der Außenschale (3+4) an dem Adaptergehäuse fixiert. Die gefäßwandanliegende Seite des Adaptergehäuses verläuft leicht konisch.

Bevor das Gefäßadaptersystem *in vivo* verwendet wurde, wurde die Belastbarkeit des Systems (maximaler intravasaler Druck: 350mmHg) im Labor untersucht. Die Versuchsanordnung ist vergleichbar mit dem von *Shifrin* et al. beschriebenen Model [106].



Abb. 23a-c a) Schematische Zeichnung und Querschnitt des Gefäßadapters. b)&c) Fotographie des Adapters aus verschiedenen Perspektiven. Auf beiden Bildern sind die Außenschale und eine Dacron®-Prothese am Gefäßadapter montiert.

2.3 Operation

2.3.1 Anästhesie

Die Prämedikation der Schweine erfolgte durch die intramuskuläre Verabreichung von 10mg/kg Ketamin, 0,2mg/kg Midazolam (beides Ratiopharm, Ulm, Deutschland) und 4ml Stresnil® (Janssen Pharmaceutica, Beerse, Belgien). Die Intubationsnarkose wurde durch 2g Ketamin und 100mg Midazolam in 1000ml NaCl 0,9% (B. Braun, Melsungen, Deutschland) 4ml/kg/h intravenös über eine Ohrvene (Vena auricularis) aufrechterhalten. Zur Analgesie wurden zusätzlich 100mg Tramadol (Grünenthal, Aachen, Deutschland) intravenös injiziert.

2.3.2 Operationsvorbereitung

Die Tiere wurden auf dem OP-Tisch in Rückenlage mit einem elektrischen Haarschneidegerät (Schnittlänge 3mm) am Bauch rasiert und anschließend mit einer Enthaarungs-Creme (Reckitt Benckiser, Mannheim, Deutschland) behandelt. Nach einer Einwirkzeit von 15min wurde die Creme abgenommen, die Haut erneut gründlich mit Wasser gewaschen und abgetrocknet. Eventuell verbliebene Haare wurden mit einem Nassrasierer entfernt. Anschließend wurde die Haut der Schweine gründlich mit Wasser und Seife gewaschen. Das Operationsfeld wurde mit Octenisept® (S&M, Norderstedt, Deutschland) und Betaisodona-Lösung® (Mundipharma, Limburg, Deutschland) desinfiziert. Nach dreimaligem Abwaschen und ausreichender Einwirkzeit wurde anschließend das Operationsfeld mit selbstklebenden, sterilen Operationstüchern (Foliodrape®, Hartmann, Heidenheim, Deutschland) abgedeckt.

2.3.3 Implantation des Gefäßadapters

Über eine mediane Laparotomie wurde die abdominale Aorta präpariert und dargestellt. Anschließend wurde die Aorta distal der Abgänge der Aa. renales ausgeklemmt und ein Segment von 4cm Länge der Aorta reseziert. Zuvor wurde eine

lumenadaptierte Dacronprothese (Braun, Melsungen, Deutschland) mit entsprechendem Durchmesser auf die passende Länge zugeschnitten. Die proximale Anastomose wurde mit Hilfe des Gefäßadapters fertig gestellt. Hierzu wurde die Prothese zunächst über den distalen Adapterring evertiert und festgeklippt. Anschließend wurde das Adaptergehäuse in die Aorta eingeführt und durch anbringen der Aussenschalen befestigt. Zuletzt wurde das Adaptergehäuse mit dem Ring konnektiert. Die distale Anastomose wurde von Hand in fortlaufender überwendlicher Nahttechnik mit Prolene® 4x0 (Ethicon, Norderstedt, Deutschland) angefertigt. Bevor die distale Anastomose fertig gestellt wurde, wurde die Prothese geflusht. Nach Sicherstellung der Bluttrockenheit erfolgte der schichtweise, anatomiegerechte Verschluss des Abdomens und ein Pflastersprayverband. Die Operationszeit, Klemmzeit und Dauer der einzelnen Anastomosen wurde gemessen. Der Start für die Zeitnahme der proximalen Anastomose war das Positionieren des Gefäßadapters über die proximale Aorta. Gestoppt wurde die Zeit zum Zeitpunkt des Klemmenlösens. Gleiches Procedere erfolgte für die distale (genähte) Anastomose. Hier war der Startpunkt der erste Stich. Bei der distalen Anastomose wurden pauschal 5 Sekunden „Flush-Zeit“ abgezogen.

Nach der Aufwachzeit, wurden die Schweine zurück in den Stall gebracht. Über dem Käfig wurde eine Wärmelampe installiert, um einem Auskühlen der Tiere nach der Operation vorzubeugen. Zu Beginn und Ende wurden 1500mg Cefazolin (Hexal, Holzkirchen, Deutschland) intravenös appliziert.

2.3.4 Post-operatives Procedere

Post-operativ erfolgten tägliche Stallkontrollen bei denen das Fressverhalten, die Verdauung, die Wundheilung, die Durchblutung der Hinterläufe, sowie der Allgemeinzustand evaluiert wurden. Am ersten post-operativen Tag wurde allen Tieren 4ml Langzeitpenicillin und Dihydrostreptomycin verabreicht (Animedica, Köln,

Deutschland) zur Infektprophylaxe. An den ersten fünf Tagen nach der Operation erhielten alle Tiere 1000mg/d Novaminsulfon (Ratiopharm, Ulm, Deutschland) zur Analgesie.

2.4 Tötung der Tiere

Entsprechend des Zeitplans der Studie wurden die Schweine 6 Wochen post-operativ zunächst mit einer intramuskulären Injektion von 10mg/kg Ketamin, 0,2mg/kg Midazolam (beides Ratiopharm, Ulm, Deutschland) und 4ml Stresnil® (Janssen Pharmaceutica, Beerse, Belgien) sediert und anschließend mit einer intravenösen Injektion von 1ml/5kg/KG T61® (Bayer, Leverkusen, Deutschland) getötet.

2.5 Probengewinnung

Nach der Tötung wurde die Gefäßprothese inklusive beider Anastomosen explantiert und makroskopisch untersucht. Anschließend wurden mehrere Segmente bestimmt und mikroskopisch untersucht (Abb. 24). Die Segmente wurden unterteilt in: 1. genuine Aorta (Segment V), 2. genuine Aorta im proximalen Anastomosenbereich (Gefäßadapter) (Segment IV), 3. Prothese im proximalen Anastomosenbereich (Segment III) und 4. distale Anastomose (Handnaht) (Segment I + II). Die Proben wurden in 4%igem gepufferten Formalin konserviert. Die Einteilung der Segmente erfolgte von proximal nach distal. Grund hierfür war, dass die Naht der Goldstandard ist bzw. die Referenz darstellt. Deswegen wurde zunächst die Naht-Anastomose untersucht und die Gefäßadapteranastomose verglichen.

2.6 Histologie

Das Präparat wurde in mehrere Segmente unterteilt um sie zu untersuchen:

Segmente I+II: genähte Anastomose (Prothese, Faden, Aorta (distal))

Segment III: Gefäßadapteranastomose (Prothese, Gefäßadapter)

Segment IV: Gefäßadapteranastomose (Gefäßadapter, Aorta (proximal))

Segment V: physiolgische Aorta (Aorta) (Abb. 24)

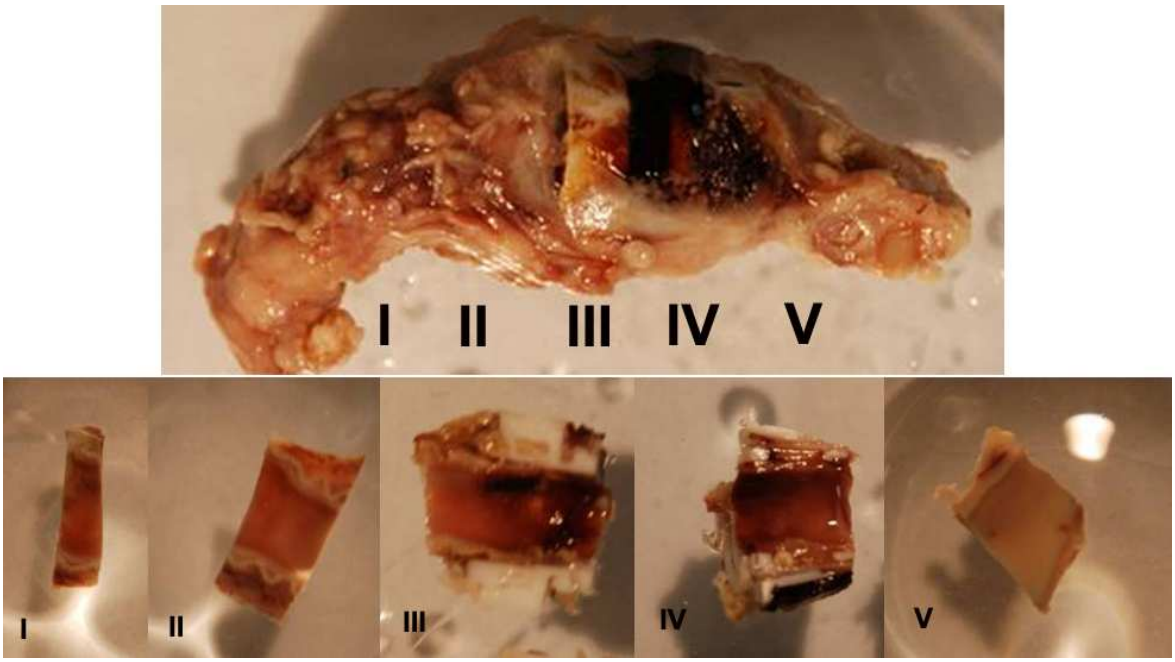

Abb. 24 Unterteilung der einzelnen Segmente.

Die Gewebeproben der Aorta wurden in Paraffin eingebettet. 2µm dicke Schnitte mit dem Mikrotom geschnitten, die anschließend für die Lichtmikroskopie gefärbt wurden. Da Präparate aus Regionen mit unterschiedlichen Materialeigenschaften und Härtegraden (Aorta, Prothese und der Gefäßadapter) zur histologischen Untersuchung gewonnen werden, mussten und diese nicht herkömmlich geschnitten

werden konnten wurde auf ein alternatives und aufwendigeres Verfahren zurückgegriffen. Es wurde ein Kunststoffeinbettsystem verwendet, das gleichmäßig dünne Schnitte bzw. Schliffe (1-2µm) ermöglicht [114].

Färbungen

Hämalaun-Eosin-Färbung der Paraffinschnitte:

Für die Färbung wurden folgende Farbstoffe verwendet:

- saures Hämalaun nach Mayer (Chroma, Münster, Deutschland)
- 1% alkoholisches Eosin G (Chroma, Münster, Deutschland)

Durchführung der Färbung:

Zunächst Entparaffinierung durch Xylol und Rehydratisierung in absteigender Alkoholreihe (2 x 10min Xylol, 100% Isopropanol, 96% Isopropanol, 70% Isopropanol, 5min Aquadest). Anschließend folgte das Färben für 5min in Hämalaun nach Mayer. Hiernach wurden die Präparate kurz in Aquadest gespült gefolgt vom Bläuen in fließendem Leitungswasser für 10min.Färben mit Eosin (1%) für 3min. Nach kurzem Auswaschen in Aquadest folgte die Entwässerung in aufsteigender Alkoholreihe sowie mit Xylol (70% Isopropanol, 90% Isopropanol, 100% Isopropanol, Xylol). Zuletzt erfolgte das Eindeckeln der Präparate mit Technovit 7200 (Fa. Kulzer, Wehrheim, Deutschland).

Elastica v. Gieson-Färbung der Paraffinschnitte:

Für die Färbung wurden folgende Farbstoffe verwendet:

- Resorcin-Fuchsin nach Weigert (Chroma, Münster, Deutschland)
- Kernechtrot-Lösung (Chroma, Münster, Deutschland)

Durchführung der Färbung:

Zunächst erfolgte die Entparaffinierung durch Xylol und Rehydratisierung in absteigender Alkoholreihe (2x 10min Xylol, 100% Isopropanol, 96% Isopropanol, 70% Isopropanol).

Anschließend erfolgte die Färbung mit Resorcin-Fuchsin für 30min. Hiernach wurden die Präparate Aquadest ausgewaschen gefolgt von der kurzen Differenzierung in 96% Alkohol. Erneutes auswaschen unter fließendem Leitungswasser für 10min, sodann Färben mit Eisenhämatoxylin für 5min und spülen mit Aquadest. Anschließend Leitungswasser 10min. Abschließend Färben mit van Gieson Gemisch für 3min. Entwässerung in aufsteigender Alkoholreihe sowie mit Xylol (70% Isopropanol, 96% Isopropanol, 100% Isopropanol, Xylol). Zuletzt erfolgte das Eindeckeln der Präparate (wie oben beschrieben).

Die entnommenen Proben, die Prothesen- oder Gefäßadapteranteile wurden mittels eines Kunststoffeinbettsystem (Technovit 9100®, Heraeus Kulzer, Wehrheim, Deutschland) für die Lichtmikroskopie vorbereitet.

Einbettung

Zunächst wurden die Präparate in aufsteigender Alkoholreihe (Isopropanol 70%, 96%, 100% je eine Stunde) sowie Xylol (zwei Stunden) entwässert. Anschließend folgten drei *Präinfiltrationen* von jeweils einer Stunde:

1. Xylol + stabile Basislösung; Verhältnis 1:1
2. 200ml stabile Basislösung + ein Beutel BPO
3. 200ml entstabilisierte Basislösung + ein Beutel BPO

Hiernach erfolgte die *Infiltration* mit 250ml entstabilisierter Basislösung, 40g PMMA-Pulver sowie einem Beutel BPO für 12 Stunden. Hierzu wurden die Präparate kurz in den Exsikkator gestellt und anschließend abgedeckt bei 4℃ im Kühlschrank belassen.

Für die folgende *Polymerisation* wurden zwei Lösungen angemischt:

Lösung A: 250ml entstabilisierte Basislösung, 40g PMMA-Pulver, 1,5g Härter-1

Lösung B: 50ml entstabilisierte Basislösung, 4ml Härter-2, 2ml Polymerisationsregler

Unmittelbar vor dem Gebrauch wurden ein Teil Lösung B und neun Teile Lösung A gemischt. Hiermit wurde eine Schale gefüllt in der die Präparate positioniert waren und in einen Gefrierschrank bei -2℃ gestellt. Nachdem die Luft für 5min herausgepumpt wurde, wurden die Proben abgedeckt und konnten 24 Stunden oder länger polymerisieren.

Trennen und Schleifen

Die ausgehärteten Kunststoffblöcke wurden mittels eines doppelseitigen Klebebandes mit der zu untersuchenden Seite auf einem Plexiglasobjektträger fixiert. Auf der Gegenseite wurde Technovit 4000® (Heraeus Kulzer, Wehrheim, Deutschland) aufgebracht und ein Plexiglasobjektträger exakt waagerecht mit Hilfe der Klebepresse (Exakt, Norderstedt, Deutschland) ausgerichtet.

Der Aushärtung folgte die Entfernung des Objektträgers mit dem Klebeband.

Anschließend wurden die Blöcke mit Hilfe des Exakt – Mikroschleifsystems (Exakt, Norderstedt, Deutschland) und Schleifpapier 1200 soweit angeschliffen, dass die Probe dargestellt ist. Es folgte eine dreißigminütige Trocknung im Blocktrocknungs/-infiltrationsgerät (Exakt, Norderstedt, Deutschland) unter Vakuum.

Auf die angeschliffene Seite der getrockneten Proben wurde ein dünne Schicht Präzisionskleber Technovit 7210 VLC® (Heraeus Kulzer, Wehrheim, Deutschland) gegeben und mit Hilfe der Präzisionsklebepresse (Exakt, Norderstedt, Deutschland) planparallel ein Glasobjektträger geklebt. Nach 10 minütiger Polymerisation unter Blaulicht wurde die Probe (Sandwich) mit dem Glasobjektträger mittels Vakuum an der Vakuumplatte des Trenn – Schleifsystems (Exakt, Norderstedt, Deutschland) befestigt und mit geringem Gewicht am diamantbeschichteten Trennband

vorbeigeführt. Der entstandene Sägeschliff (etwa 100µm) wurde mittels Schleifpapier (Körnung 1200) auf eine Dicke von ca. 20µm geschliffen. Es folgte das Polieren des Schliffes mit Papier der Körnung 4000.

Das Färben (Hämalaun-Eosin und Elastica v. Gieson) entsprach dem oben beschrieben Vorgehen mit dem Unterschied, dass das Entparaffinieren entfiel. Stattdessen wurden die Präparate mit Wasserstoffperoxid (10%) angeätzt. Das Re- bzw. Dehydrieren entfiel ebenfalls.

Vorbereitung der Elektronenmikroskopie

Nach der Entnahme wurden die Proben direkt für mindestens 24 Stunden in Glutaraldehyd- (2,5%) und Paraformaldehydlösung (2%) in PBS vorfixiert. Anschließend erfolgte die Präparation der Probenstücke mit dem Skalpell gefolgt vom Spülen in PBS-Puffer. Die Nachfixierung in Osmiumtetroxidlösung (1%) in Wasser erfolgte für 2 Stunden bei 4℃.

Die Präparate für eine Stunde in 0,1M PBS-Lösung gewaschen und dann in aufsteigender Ethanolreihe dehydriert (jeweils eine Stunde: 50%, 70%, 90% und 100%). Übernacht wurden die Proben in getrocknetem Ethanol (Ethanol auf Molekularsieb) gelagert. Anschließend erfolgte die Kritisch-Punkt-Trocknung (CPD 010, Bal-Tec, Liechtenstein). Die nun entwässerten und getrockneten Präparate wurden auf Aluminium-Probenteller geklebt und zum „Sputtern“ (Bedampfen mit Gold) gegeben.

Nachdem die Präparate in der Probenkammer (SCU 040, Bal-Tec, Liechtenstein) positioniert wurden, wurde ein Vakuum erzeugt. Anschließend wurde die Kammer mit Argon geflutet bis ein Druck von ca. 0,1mbar entstand. Durch einen Sputterstrom von 30mA wurden aus einem massiven Goldblock (Target) Moleküle herausgelöst und auf die Oberfläche des Präparates übertragen. So entstand eine feine, leitfähige Goldschicht.

2.7 Mikroskopie

Die Fotodokumentation der lichtmikroskopischen Präparate erfolgte am Mikroskop Leica® DM 1000 (Leica, Wetzlar, Deutschland) und der Digitalkamera Leica® DFC 320 (Leica, Wetzlar, Deutschland).

Die elektronenmikroskopische Untersuchung der Präparate erfolgte am PSEM 500 (Philips, Eindhoven, Niederlande).

2.8 Statistik

Die Anastomosenzeiten wurden, ausgehend von einer Normalverteilung, mit dem *paired T-Test* untersucht. Bei einer nicht-Normalverteilung wurde der *Wilcoxon-Rank-Sum-Test* angewendet. P-Werte die 0,05 unterschritten wurden als signifikant gewertet. Alle statistischen Berechnungen erfolgten mit dem Statistikprogramm SigmaStat® (Systat Software, Chicago, USA).

3. Ergebnisse

3.1 Schweine/Operation

Alle Operationen waren technisch erfolgreich. Alle Tiere nahmen während der Studie an Gewicht zu. Das durchschnittliche (mean) Gewicht lag zum Zeitpunkt des Studienbeginns bei 37,2±2,0kg und bei Studienende bei 61,8±1,5kg. Jedes Schwein nahm während der Studie durchschnittlich 26,7kg zu. Zwei der Schweine mussten auf Grund schwieriger anatomischer Verhältnisse zur Operation tracheotomiert werden. Dies hatte jedoch auf den postoperativen Verlauf keinen Einfluss.

Bei zwei Schweinen kam es zu einer Wundinfektion die mit lokalen Antiseptika behandelt wurden und folgenlos ausheilten. Sonst kam es zu keinen perioperativen Komplikationen. Kein Tier verstarb vorzeitig.

Die Operations-Zeit betrug durchschnittlich (mean) 52±5,7min. Alle Gefäßadapteranastomosen waren primär dicht. Bei zwei der distalen bzw. handgenähten Anastomosen waren Nachstiche nötig, um eine Hämostase zu erzielen. Der verwendete Durchmesser der Gefäßadapter betrug 6mm.

3.2 Anastomose/Gefäßadapter

Zum Zeitpunkt des Studienendes zeigten sich makroskopisch keinerlei Blutungszeichen im Sinne einer Anastomoseninsuffizienz. In der Umgebung des Gefäßadapters zeigte sich bei einem Schwein eine „Verschwielung“, die nach Auswertung der Histologie als Ausdruck einer lokalen Infektion gewertet wurde (s.u.). Hierzu passend fanden sich zahlreiche leicht vergrößerte Lymphknoten im anhängenden Gewebe.

Die Anastomosenzeiten (*definiert als Zeit, die benötigt wird, um die Integrität der Anastomose und eine Hämostase zu erreichen*) zeigten bei den Adapter-Anastomosen eine steile Lernkurve. Die Anastomosenzeit betrug durchschnittlich

(mean) 66±9,6sek. Bei den handgenähten Anastomosen betrug die benötigte Zeit durchschnittlich (mean) 246±15,2sek. (Tab. 2). Die Anastomosenzeit des Gefäßadapters war signifikant kurzer als die der Handnaht (P=<0,001).

	Schwein 1	Schwein 2	Schwein 3	Schwein 4	Schwein 5
Adapter-Anastomose	80sek	70sek	55sek	65sek	60sek
Hand-Anastomose	270sek	240sek	250sek	230sek	240sek

Tab. 2 Anastomosenzeiten. Man erkennt bei den Gefäßadapteranastomosen die leichte Lernkurve. Bei den Schweinen 1 & 3 waren jeweils ein bzw. zwei Nachstich(e) nötig.

3.3 Histologie

Lichtmikroskopie:

In den Segmenten I-IV zeigte sich bei allen Schweinen eine durchgehende neointimale Auskleidung intraluminal (Abb. 25). Mikroskopisch konnte im Bereich der Adapters sowie der Gefäßprothese und der Anastomose zwischen Gefäßprothese und Aorta keine nennenswerte Blutung gezeigt werden (Segmente I-IV). Im Segment V konnte bei allen Schweinen eine Aortenwand mit regelhaftem Aufbau gefunden werden. Aufgrund einer Infektion zeigte sich bei einem Schwein eine protrahierte, partiell destruierende Entzündung im umgebenden Weichgewebe von Gefäßprothese und Adapter (s.o.). Trotz der Infektion kam es zu keiner Thrombusbildung oder Embolie.

Die im Adapter festgeklemmte Aortenwand (Segmente III & IV) erschien nach sechs Wochen bei allen Schweinen vital. Bei 2 Schweinen zeigten sich jedoch Zeichen einer herdförmigen, degenerativen Gewebeveränderung (Abb. 26).

Im Bereich der Handanastomose (Segmente I &II) zeigte sich bei einem Schwein ein Abscheidungsthrombus, der bereits im Stadium der Vernarbung war und etwa 30% des Lumens einengte (Abb. 27). Im Bereich des Adapters (Segmente III & IV) konnte bei keinem Schwein eine vergleichbare Situation beschrieben werden.

Im Segment III zeigt sich die Prothese, wie oben bereits erwähnt, ebenfalls mit Neointima ausgekleidet (Abb. 28).

Abb. 25 Querschnitt Gefäßadapter-Anastomose (Segment IV). Außen sowie innen der Kunststoff-Adapter (1), dazwischen liegt die vitale Aortenwand (2). Auf der Innenseite des inneren Adapterrings erkennt man die Neointima (3). HE-Färbung.

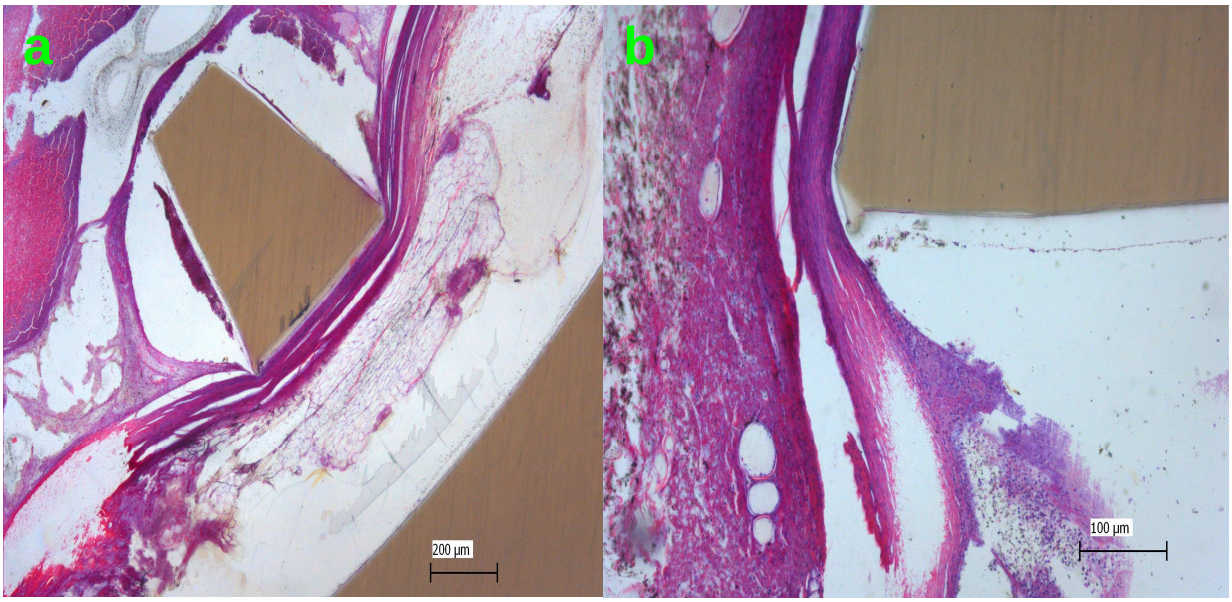

Abb. 26a+b Querschnitt Gefäßadapter-Anastomose (Segment IV). a) Dieser Schliff zeigt außen die Gefäßprothese sowie innen den gelochten Adapteranteil. Schichtgerechter Aufbau der Aortenwand ohne wesentliche Quetschartefakte. b) Zwischen gelochtem Adapter und Außenschale (nicht abgebildet) die komprimierte Aortenwand. Die Aorta zeigt degenerative Veränderungen, ist aber vital. HE-Färbung.

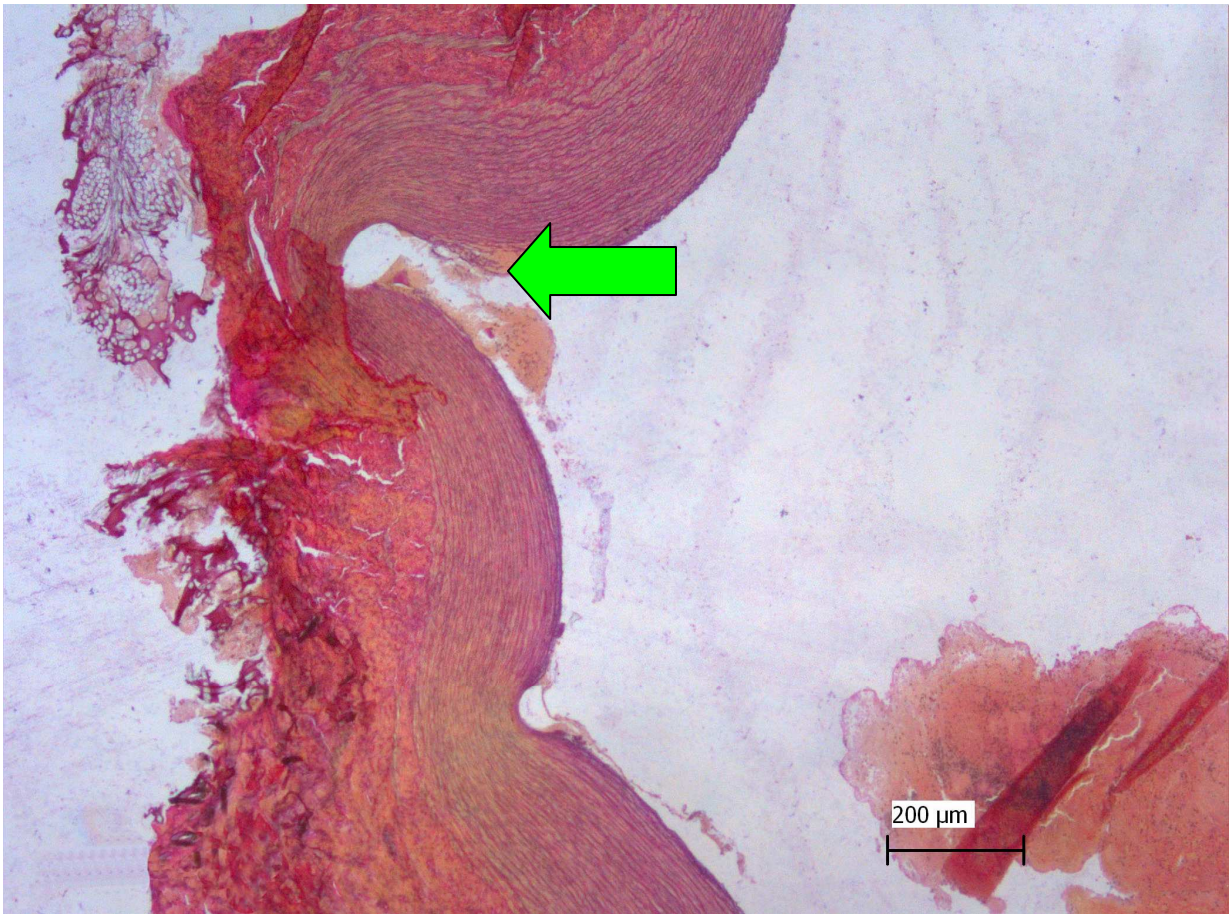

Abb. 27 Querschnitt distale (Naht-)Anastomose (Segment II). Eine stärkergradig gequetschte Aorta mit Fadenmaterial und Anteile der Gefäßprothese an der Außenseite. Im Inneren zeigt sich ein Anteil eines Abscheidungsthrombus. In der Elastica-Färbung sieht man, dass die elastischen Fasernetze über weite Strecken intakt sind. An den Stellen höchsten Druckes finden sich aber Einrisse in dem Bereich der Adventitia und an einer Stelle auch transmural (Pfeilmarkierung). Elastica-Färbung.

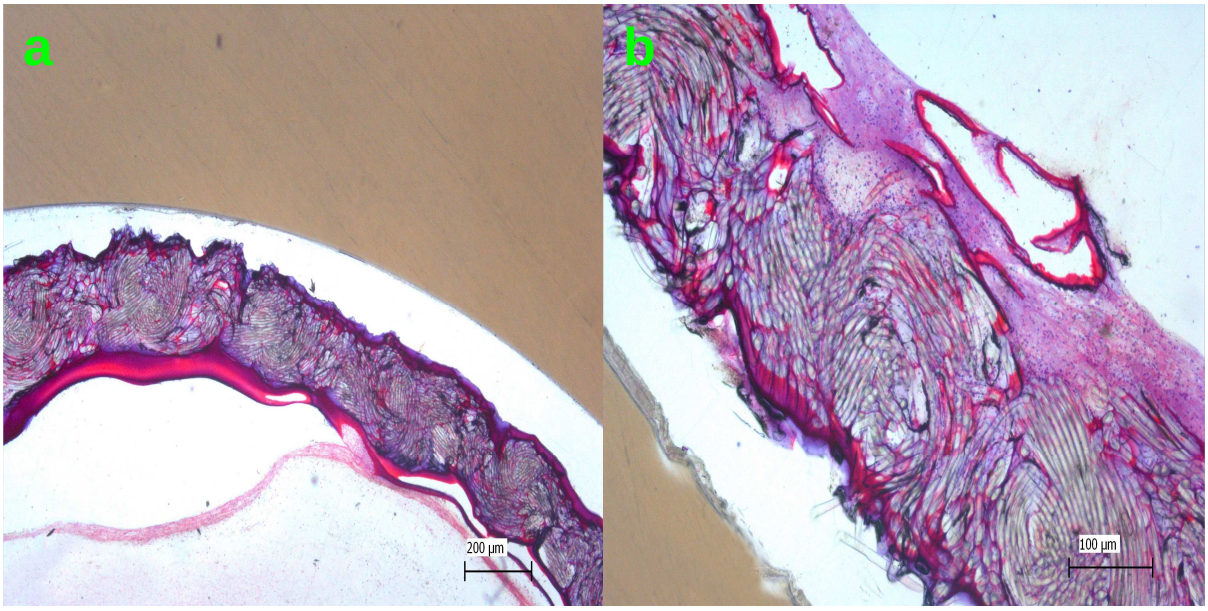

Abb. 28a+b Querschnitt Gefäßadapter-Anastomose (Segment III). a) Hier stellt sich innen die Dacron®-Prothese dar und an der Außenfläche der Kunststoffadapter als Überwurf. b) Auf der Innenfläche der Gefäßprothese finden sich in kleinen Abschnitten Auflagerungen, die möglicherweise der Prothesenbeschichtung entsprechen sowie Fibrinabscheidungen. Auf beiden Bildern zeigt sich die auskleidende Neointima. HE-Färbung.

Rasterelektonenmikroskopie:

In allen untersuchten Bereichen der Aorta (Segmente I-V) konnte auch in der rasterelektronenmikroskopischen Untersuchung ein offenes Lumen gefunden werden. Im Bereich der Segmente I-IV zeigten sich Fibroblasten, extrazelluläre Matrix und ein Fibrinnetzwerk (Abb. 29 & 30). Die Darstellung entspricht der „physiologischen“ Aorta in Segment V. Die für die Aorta typische Wellenstruktur im Segment V konnte in den Segmenten I-IV nicht gefunden werden. In allen Segmenten zeigten sich Areale in denen die Endothelzellen eine unterschiedliche morphologische Anordnung zeigten (Abb. 29). Bei näherer Untersuchung der Segmente konnte jedoch keine „Systematik“ erkannt oder Bezug zum Untergrund (Aorta, Gefäßadapter oder Dacron-Prothese) hergestellt werden. Im Bereich der prox. Anastomose konnte keine Hyperplasie der Neointima gefunden werden (Abb. 31 & 32). Im Bereich der distalen Anastomose konnten sowohl „regelrechte“ Anastomosenverhältnisse (ohne neointimale Hyperplasie) als auch bei 3 der 5 Schweinen Hyperplasien der Neointima gesehen werden (Abb. 33-35). Diese war bei einem Schwein circulär entlang der Nahtreihe ausgebildet (Abb. 35).

Eine postmortale Schädigung einer Gewebeprobe ermöglichte die Einsicht in tiefere Schichten der Probe. Hier zeigte sich eine Besiedlung des Prothesenmaterials mit mesenchymalen Zellen als Zeichen der erfolgreichen Incorporation (Abb. 36).



Abb. 29a-h Übersicht der Neointima aus allen Segmenten (a: Segment V, b-d: Segment IV, e & f: Segment III, g & h: Segmente I & II). In allen Aufnahmen zeigt sich eine physiologische Besiedelung Fibroblasten mit lokalen, morphologischen Unterschieden, die auf eine unterschiedliche Stoffwechselaktivität der Fibroblasten zurückgeführt werden kann. Links oben jeweils die makroskopische Darstellung der Lokalisation.



Abb. 30 Prox. Adapteranastomose (Segment IV). Im Anastomosenbereich findet sich eine physiologische, intraluminale Auskleidung mit mesenchymalen Zellen (Neointima).

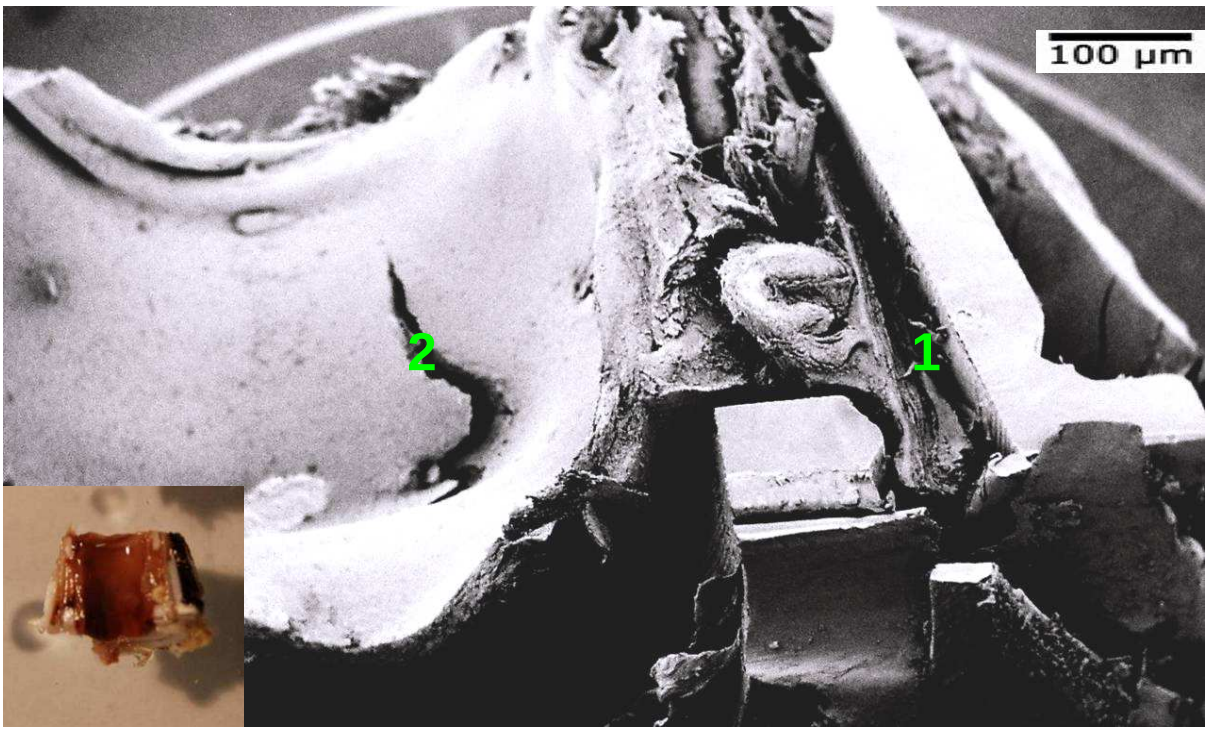

Abb. 31 Schnitt durch die Befestigungsstelle Gefäßadapters mit der Aorta (prox. Anastomose, Segment IV). Das Lumen befindet sich in der linken Bildhälfte. In der rechten Bildhälfte erkennt man die Aortenwand zwischen den Adapterteilen (1). Die intraluminal gelegenen Adapterteile sind vollständig von Neointima überzogen, ohne Zeichen einer Hyperplasie (2). Links unten die makroskopische Ansicht des untersuchten Segments.



Abb. 32 Schnitt durch die proximale Anastomose (Adapter & Gefäßprothese, Segment III). Die Prothese ist mit Neointima ausgekleidet. In der Bildmitte zeigen sich Dacron-Fasern im Adapter (2). Links unten die makroskopische Ansicht des untersuchten Segments.



Abb. 33 Schnitt durch die handgenähte, distale Anastomose (Segment I & II). In der Bildmitte ist die Naht, die die Prothese an der Aorta fixiert, gut zu erkennen (grüne Pfeilmarkierung). Hierunter liegt eine durchgehende, mehrschichtige Neointima, mit Zeichen einer beginnenden Hyperplasie (blaue Pfeilmarkierung). Links unten die makroskopische Ansicht des untersuchten Segments.

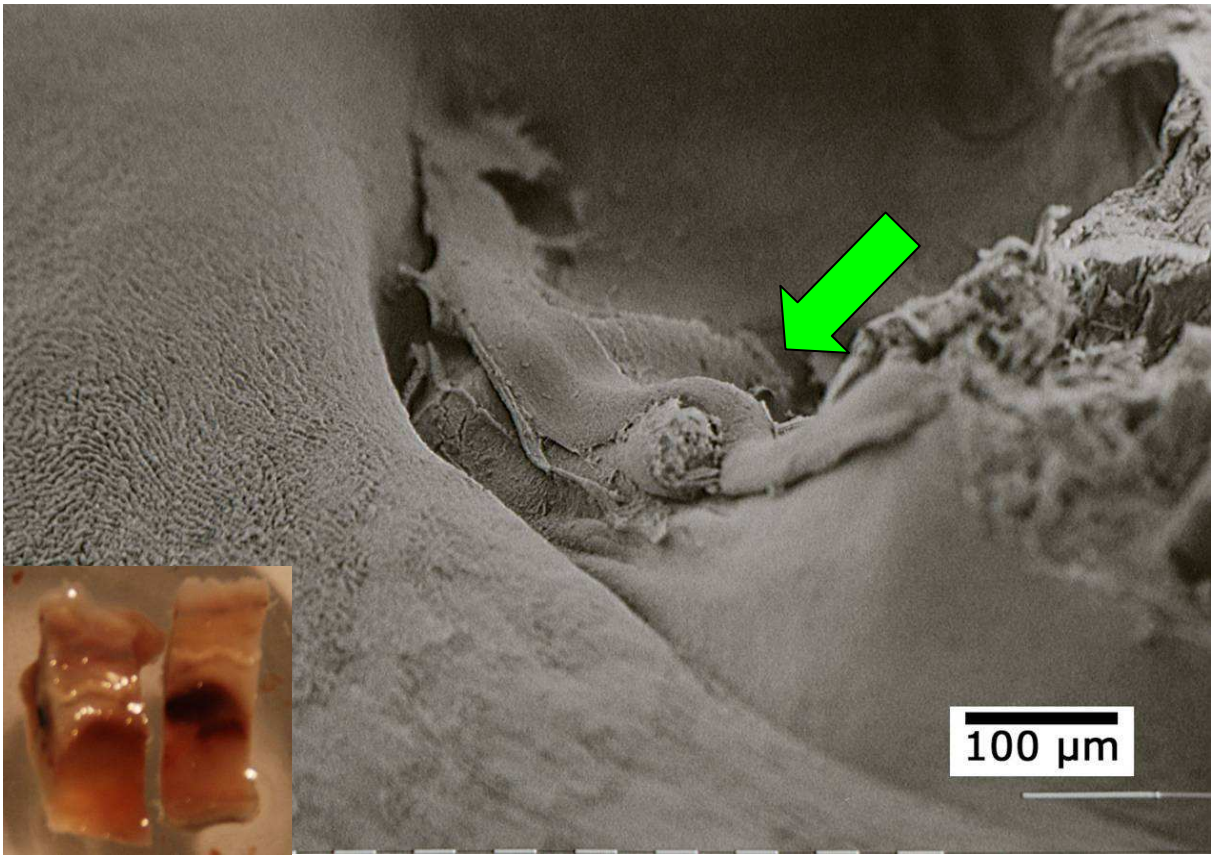

Abb. 34 Handgenähte, distale Anastomose (Segmente I & II). In der Bildmitte sieht man das Nahtmaterial (Pfeilmarkierung). Um den Faden zeigt sich eine lokale Hyperplasie der Neointima. Links unten die makroskopische Ansicht des untersuchten Segments.

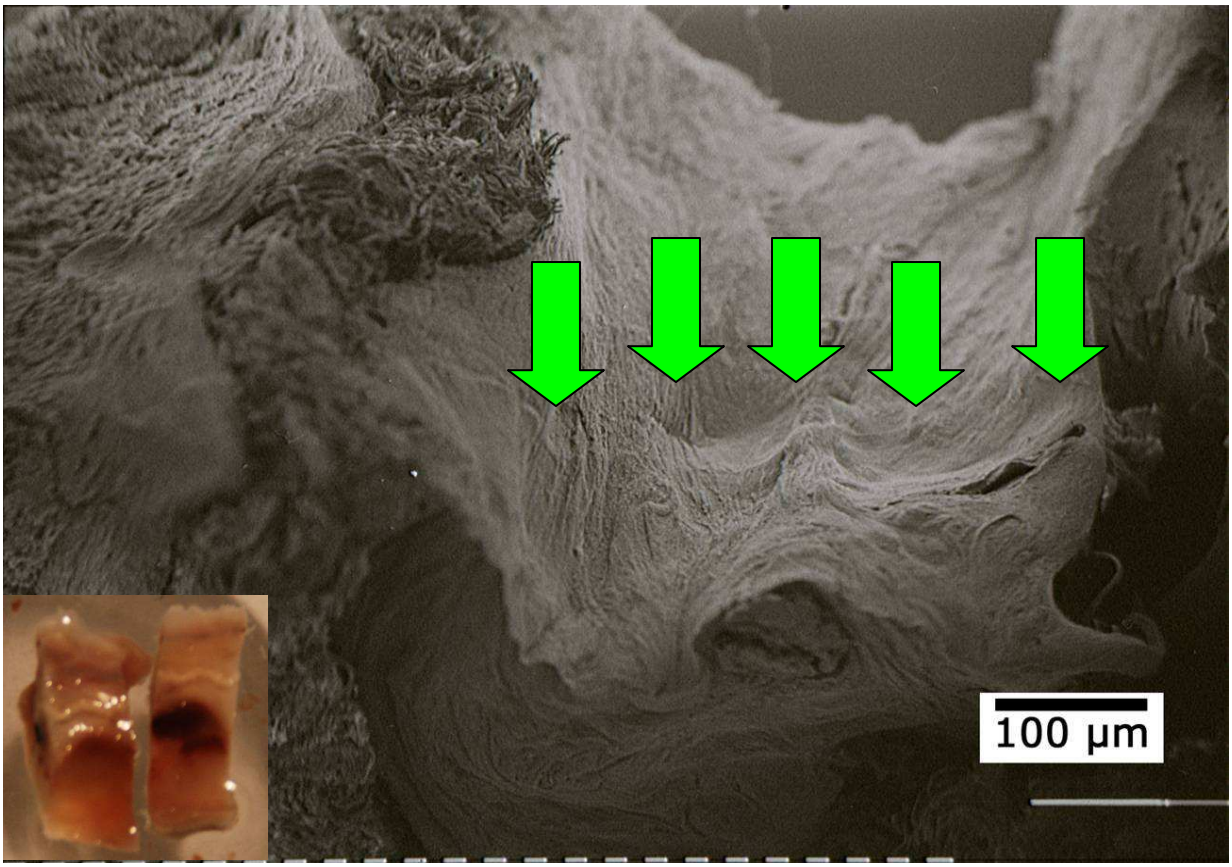

Abb. 35 Handgenähte, distale Anastomose (Segmente I & II). In der Bildmitte zeigt sich eine Hyperplasie der Neointima entlang der Nahtreihe. Links unten die makroskopische Ansicht des untersuchten Segments.

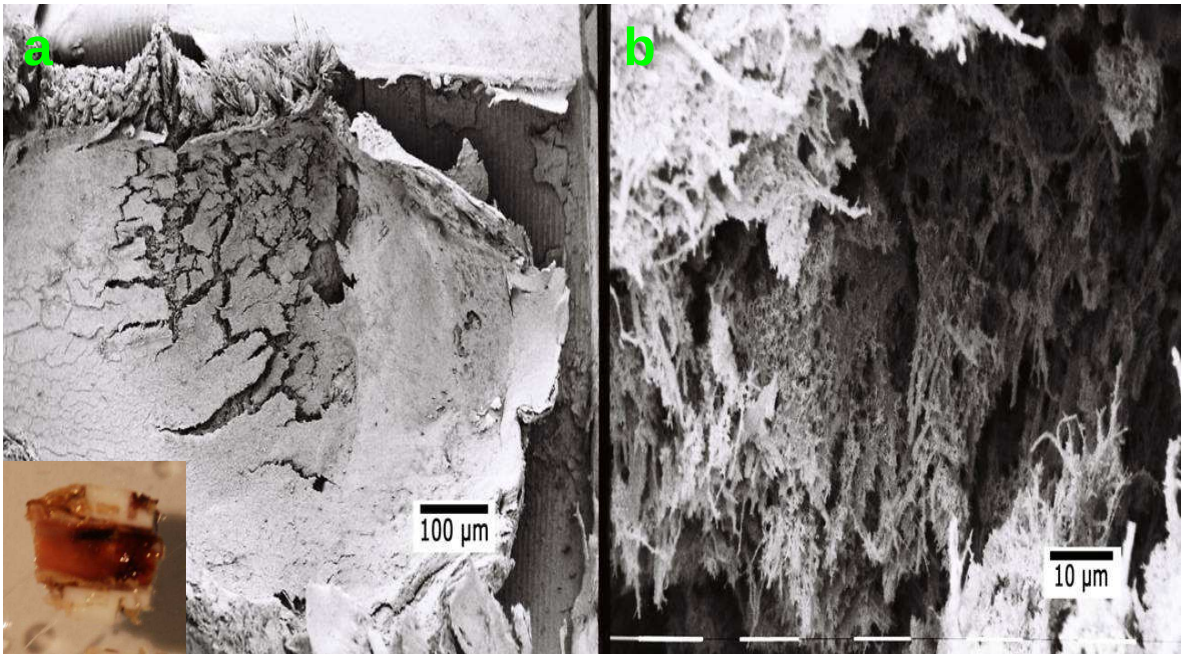

Abb. 36a+b Postmortale Gewebeschädigung (Segment III). Durch die Aufarbeitung der Probe kam es postmortal zu einem „Einreißen“ der intraluminalen Oberfläche (a). Hierdurch wird ein Einblick in tiefere Schichten möglich. Es zeigt sich, dass die Prothese von mesenchymalen Zellen durchwachsen ist (b). Links unten die makroskopische Ansicht des untersuchten Segments.

4. Diskussion

Die Offenheitsrate der Gefäßrekonstruktion oder des Bypasses hängt, abgesehen von Zufluss und Abstrom, der evtl. post-operativen Antikoagulation und Compliance-Faktoren wie z. B. Änderung der Lebensgewohnheiten, zu einem großen Teil von den technischen Fähigkeiten des Operateurs ab. Hierbei spielt die Gefäßnaht/Anastomose eine große Rolle.

Goldstandard zur Anastomosierung zweier Gefäße oder eines Gefäßes mit einer Prothese ist seit *Carrel* die Hand-Naht. Schrittmacher für die moderne Gefäßchirurgie waren eine Vielzahl von Kriegen (I. + II. Weltkrieg, Korea-Krieg & Vietnam-Krieg), bei denen große Zahlen von Opfern Verletzungen der Blutgefäße vorwiesen und deshalb neue und mutige Verfahren erprobt wurden, um zwei Gefäße mit einander zu anastomosieren [53,115-118]. Prinzipiell kann jede vaskuläre Rekonstruktion, die nicht mit der Hand genäht oder geknotet wird, als nahtlose/-freie oder mechanische Anastomose gesehen werden. Die technisch korrekte handgenähte Gefäßnaht/-anastomose wurde 1902 von *Carrel* in vier Regeln zusammengefasst.

Die Regeln besagen folgendes:

1. Einengungen der Gefäße an der Anastomose sowie,
2. Falten oder Knicke sowie eine raue Oberfläche des Lumens sollten vermieden werden,
3. Die beiden „Intimakanten“ sollten gut adaptiert sein,
4. Fremdmaterial (Nahtmaterial) sollte nicht in Kontakt mit Blut kommen [67].

Diese vier grundlegenden Regeln haben bis heute fast uneingeschränkt mit einer Ausnahme Gültigkeit.

Die vierte Regel wurde von *Carrel* selbst in seinen späteren Experimenten bei überwendlichen Nähten gebrochen bzw. aufgehoben [67].

Je nach Lokalisation und Art (End-zu-End, End-zu-Seit/Seit-zu-End, Seit-zu-Seit) stehen dem Operateur unterschiedliche Nahtmaterialien und -techniken zur Verfügung. Der Vorteil der Naht liegt darin, dass Gefäße annähernd jeglichen Kalibers anastomosiert werden können, da dem Operateur eine Vielzahl von Gestaltungsmöglichkeiten für das „Anastomosendesign“ gegeben sind. Weiterhin bedarf es keiner zusätzlichen (teuren) Spezialinstrumente. Auch artheriosklerotisch veränderte Gefäße können mittels der Handnaht miteinander anastomosiert werden – zum Teil nach vorhergehender Thrombendarteriektomie. In der Chirurge der abdominalen Aorta bedarf es jedoch im Großteil der Fälle lediglich einer End-zu-End Anastomose zweier annähernd gleichgroßer Lumina, sodass kein ausgefeiltes Anastomosendesign notwendig ist. Dies ist eine Tatsache, die geradezu nach einem „maschinellen“ und atraumatischen Anastomosenverfahren verlangt.

Der Nachteil der Naht liegt unter anderem in der Traumatisierung sämtlicher Schichten der Gefäßwand sowie dem Vorhandensein eines intraluminalen Fremdkörpers. Dies kann zu einer überschießenden Heilungsreaktion führen, die wiederum zu einer Einengung des Lumens im Sinne einer Intimahyperplasie führen kann [64]. Der genaue Pathomechanismus ist derzeit noch nicht geklärt [64,119,120]. Im Laufe der Zeit wurden natürlich Versuche unternommen, um die Gefäßwandverletzung zu verringern. Hierzu wurden unterschiedliche absorbierbare als auch nicht absorbierbare Fäden sowie die atraumatische Nadel verwendet. Jedoch kann die Verletzung der Gefäßwand beim Nähen nicht beseitigt werden [67]. Daher wurde beim Gefäßadapter versucht eine möglichst atraumatische Fixierung an der Gefäßwand zu konstruieren, die größtenteils erzielt werden konnte. Warum es nur zu lokalen Veränderungen der Aortenwand in dieser Studie kam, ist nicht eindeutig geklärt. Es könnte ein erhöhter Druck auf die Gefäßwand als Ursache anzuschuldigen sein. Es ist unklar, warum es jedoch nicht zu circulären

Veränderungen gekommen ist, denn eine ungleichmäßige Dicke der Aortenwand ist unwahrscheinlich.

Ebenfalls verbleibt nicht-resorbierbares Nahtmaterial als ein intraluminaler Fremdkörper und kann zu einer lokalen entzündlichen Reaktion, Thrombozytenaggregation, eingeschränkter endothelialer Funktion, Intimahyperplasie und daraus ebenfalls zu Stenosen führen [121-123]. Dies konnte auch in dieser Studie bestätigt werden. An der distalen Anastomose konnten hyperplastische Areale gefunden werden. Durch eine falsche Nahttechnik oder Fadenführung kann es bei der fortlaufenden Naht zu einer „Einschnürung“ im Anastomosenbereich kommen, die zu einem verminderten Zustrom und letztendlich wegen der reduzierten Flussgeschwindigkeit zum Bypassverschluss bzw. durch die Turbulenzentwicklung (Jet-Phänomen) hinter der Stenose zur Thrombenbildung mit konsekutiv erhöhter Thromb-Emboliegefahr und schließlich zu einem erneuten Aneurysma führen kann. Auch kann es z. B. wegen eines „Nahtversagens“ oder des oben beschriebenen Elastizitätsverlust zu einem Nahtaneurysma kommen [124]. In der Literatur wird die Häufigkeit in der Aortenchirurgie mit 0,2-15% angegeben und kann post-operativ eine Inzidenz von 23-27% erreichen [125]. Neben dem erhöhten (Re-)Rupturrisiko kann es durch den nicht-laminaren Blutfluss zur Thrombenbildung und evtl. peripherer Embolisation kommen, wie oben bereits erwähnt. Ein weiteres spezielles Problem der Naht der abdominalen Aorta ist eine Anastomosenleckage an der zur Wirbelsäule gerichteten Seite. Diese Blutungsstellen sind nur sehr schwierig durch Nachstiche zu beseitigen. Unter Umständen kann dies zu einer Verlängerung der Ausklemmzeit führen, bis die Blutung gestillt ist. Natürlich kann es auch an anderen Stellen der Anastomose zu Leckagen kommen entsprechend der Versiertheit des Operateurs. Auch in dieser Studie waren an der distalen (genähten) Anastomose Nachstiche auf Grund Leckagen notwendig, die natürlich auch die

Ausklemmzeit verlängerten. Hingegen waren alle durchgeführten Adapter-Anastomosen frei von Leckagen.

Weiterhin kommt es zu einem Elastizitätsverlust der Aorta im Bereich der Naht. Dies führt zu einer „dynamischen Stenose“ und kann ebenfalls zu einer Intimahyperplasie führen [64]. Dieser Bereich wird auch *para-anastomotic hypercompliant zone* (PHZ) genannt [4,64,126,127]. Im Rahmen der Systole läuft durch die Windkesselfunktion eine Welle durch die Aorta. Hierbei ist während der Systole vor und hinter Anastomose der Gefäßdurchmesser weiter. In der Diastole hingegen stimmen die Gefäßdurchmesser überein. Auch beim Gefäßadapter kommt es zu einem Elastizitätsverlust im Bereich der Anastomose. Trotzdem konnte keine Hyperplasie der Intima beobachtet werden. Sehr wohl wurde sie jedoch im Bereich der Handnaht gesehen. *Baguneid* et al. berichten von ähnlichen Ergebnissen in einer vergleichenden Studie zwischen geklippten (*VCS-Clips*) und genähten Anastomosen [128]. Ob dies am gewählten Beobachtungszeitraum oder an der Traumatisierung durch die Naht selbst liegt, muss sicher weiter untersucht werden

Ein nicht zu unterschätzender Faktor ist jedoch, die technische Versiertheit des Chirurgen, die über die Qualität der Anastomose bzw. das weitere Leben des Patienten entscheidet. Die korrekte vaskuläre Anastomose ist eine technisch sehr anspruchsvolle Prozedur. Unter anderem muss der Chirurg hierbei die Manipulation am Gefäß so schonend wie möglich halten, um die Intima nicht unnötig zu irritieren oder zu verletzen sowie auf gleichmäßige Abstände zwischen den Nähten achten. Daher sind Anastomosen eine sehr individuelle Angelegenheit. Das chirurgische Können beeinflusst auch maßgeblich die Zeitspanne für die Fertigstellung einer Anastomose bzw. die Ausklemmzeiten. Gerade in der Aortenchirurgie spielt die Ausklemmzeit bei infrarenal oder höher gelegenen Aneurysmen, die ein suprarenales Ausklemmen der Aorta erfordern, eine große Rolle. Gefäßchirurgische Patienten mit

einer aneurysmatisch veränderten Aorta haben in der Regel eine Reihe von Komorbiditäten [6,26,40,129-133]. Häufig ist unter anderem die Nierenfunktion der Patienten bereits präoperativ beeinträchtigt. Laut *Wald* el al. kommt es bei 2-10% der Patienten post-operativ zu einem akuten Nierenversagen [133]. Obwohl einige „nephroprotektive“ Verfahren (u. a. Gabe von Mannitol, Dopamin, Furosemid, renale Kalt-Perfusion mit Kristalloiden oder *Ringer*-Lösung) betrieben werden kann laut *Knapp* et al. die Gefahr eines Nierenversagens einzig durch die möglichst kurze Ischämiezeit der Nieren verringert werden [134,135]. Daher sollte die intraoperative Ischämiezeit so kurz wie möglich sein, um eine weitere Schädigung der Nierenfunktion zu vermeiden [6,8,130,132,136]. Aber auch bei distaler gelegenen Aneurysmen sollte die Ausklemmzeit kurz gehalten werde. Durch das „abrupte“ Ausklemmen (massiver plötzlicher Blutdruckanstieg) und wieder Freigeben (rascher Blutdruckabfall) sowie den Blutverlust wird das meist vorerkrankte Herz erheblich belastet [8,33,137] (Abb. 37).

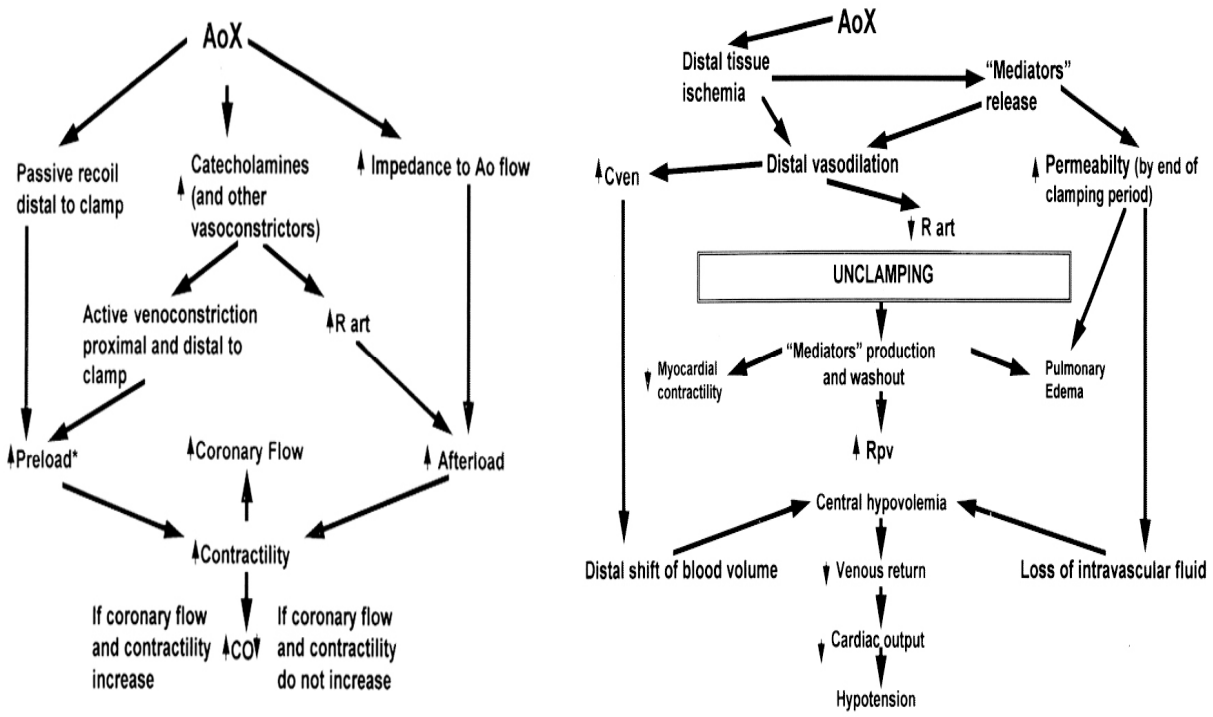

Abb. 37 Pathomechanismus der erhöhten Herzbelastung beim Ausklemmen (links) bzw. Freigeben der Aorta (rechts) im Rahmen der konventionellen Aneurysmaoperation. AoX: Ausklemmen der Aorta, Cven: venöse Kapazität, Rart: arterieller Druck, Rpv: Druck der pulmonalen Gefäße. Abbildung modifiziert aus [137].

Abgesehen vom Herzen und der Niere darf natürlich nicht vergessen werden, dass die „untere Körperhälfte“ einer Ischämie und einer daraus resultierenden metabolischen Azidose ausgesetzt ist und dies bei längerer „Ausklemmung“ zur Freisetzung und Ansammlung von unter anderem vasoaktiven Substanzen (freie Sauerstoffradikale, Endotoxine, Cytokine, Anaphylatoxine) führen kann, die bei der Reperfusion den gesamten Organismus belasten und letztendlich im Multiorganversagen enden kann [106,107,132,136,137]. Besonders lange Ausklemmzeiten werden bei rupturierten Bauchaortenaneurysmen beschrieben [106]. Ursache hierfür mag mitunter die fehlende Vorbereitung des Gastro-Intestinal-Traktes sein. In vielen Kliniken gehört die präoperative Lavage des Darmes zur

Routine, um eine bessere Übersicht des OP-Situs zu haben. Weiterhin kennt der Chirurg bei elektiven Eingriffen die Bildgebung und somit unter anderem Ort und Ausprägung der Verkalkung und weiß, auf welcher Höhe er die Aorta ausklemmen kann. Zumal er sich und das Team auf den Moment des Ausklemmens und der Inzision der Aorta vorbereiten kann. All dies ist bei notfallmäßigen Eingriffen an rupturierten Bauchaortenaneurysmen nicht möglich. Dies mag sicherlich die hohe Mortalitätsrate, die in der Literatur bis 70% angegeben wird, mit beeinflussen [36]. Durch die Verwendung des Adapters wird dem Chirurgen die Möglichkeit gegeben, standardisiert, schnell und reproduzierbar Anastomosen an der abdominalen Aorta zu bilden. Auf Grund der einfachen Handhabung könnte dies gerade bei Not-Operationen eine wertvolle Option sein. Die Gefäßadapter-Anastomose war in dieser Studie signifikant schneller und technisch weniger anspruchsvoll als die Handnaht. In durchschnittlich 66 sek. konnte die proximale Anastomose fertig gestellt werden. Diese Zeit ist wahrscheinlich in Not-Operationen nicht erreichbar. Die Ischämiezeit wäre jedoch deutlich kürzer als bei der Naht. Außerdem waren alle Gefäßadapteranastomosen primär dicht, sodass auch ein erneutes Ausklemmen der Nierenarterien entfallen würde.

In den letzten Jahren gab es in der Gefäßchirurgie, abgesehen von der endovaskulären Therapie von Aortenaneurysmen sowie der laparoskopischen Operation von Bauchaortenaneurysmen, nur wenige große Neuerungen, die sich lediglich auch nur partiell verbreiten konnten. Die Gründe hierfür liegen sicherlich mitunter darin, dass die „alten“ Techniken verlässlich sind, gute Resultate zeigen und neue Verfahren kompliziert bzw. aufwendig sind. Als Beispiel sei an dieser Stelle die Problematik der laparoskopischen Aortenchirurgie angeführt. Ein Hauptproblem dieses Verfahren ist unter anderem die technisch sehr anspruchsvolle laparoskopische Naht der Anastomosen [43,44,138,139].

Der Anspruch an neue Verfahren ist daher sehr hoch. Neue Verfahren müssen deswegen mindestens ebenbürtig, wenn nicht besser sein. Kernpunkte sind hierbei eine Verringerung der Traumatisierung, eine Zeitersparnis, eine hohe Zuverlässigkeit und Offenheitsrate sowie eine geringere technische Anforderung an den Chirurgen.

In den letzten Jahrzehnten wurden an die 60 „naht-freie“ bzw. „nahtlose“ Anastomosenmöglichkeiten publiziert [107]. Auf der Basis dieser Definition lagen im Dezember 2004 83 Patente für Anastomosenverfahren mit unterschiedlicher Reife oder fraglichem klinischem Einsatz vor [64].

Hierbei kann, abgesehen von den geklebten und geschweißten Techniken, zwischen „Cuff-Techniken“, „Clips bzw. Staplern“ und „Ring-Pin-Systemen“ unterschieden werden [98].

Um die einzelnen Systeme und Verfahren vergleichen zu können, sollte ein Aspekt besonders berücksichtigt werden – die Verbindung zwischen Gefäßwand und System (Device).

Es bestehen drei Arten der Befestigung der Systeme an der Gefäßwand: Pins/Nadeln, Wandeversion und Klemmen/“Quetschen“ der Wand.

„Pins & Stapler“.

Bei der Penetration der Gefäßwand durch die Pins & Stapler kommt es zur Verletzung der Gefäßwand. Die Verletzung ist Vergleichbar mit der einer 5-0 oder kleineren Nadel [64]. Dies kann zu einer Intimahyperplasie führen. Wenn die Pins von außen nach innen penetrieren, besteht die Gefahr einer Intimadissektion oder der Bildung einer Intimalasche („Flap“). Ein Trennen der Anastomose ist lediglich möglich, wenn die Gefäßwand ein- bzw. ausreist wie auch bei der Handnaht. Wenn die Anastomose ausschließlich durch Pins erfolgt, kann die blutexponierte nicht-intimale Fläche geringer als die der Hand Naht sein.

„Wall eversion“

Dies ist die älteste der vorgestellten Methoden. Hierbei ist in der Regel ein Widerlager notwendig, um hierüber die Gefäßwand evertieren und stülpen zu können. Gleichzeitig wird hierdurch eine mögliche Dislokation des Widerlagers und des Gefäßsegmentes verhindert und genügend Platz geschaffen, um eine Verbindung mit dem Gegenstück ermöglichen. Der große Vorteil ist die perfekte Adaptation der Intimae. Dies reduziert das Risiko eines akuten Anastomosenverschlußes. Die Nachteile dieses Verfahrens liegen darin, dass die Gefäßwand nicht zu dick sein darf und weich sein muss, um diese über das Widerlager zu evertieren und schließlich klippen zu können. Artheriosklerotisch veränderte Gefäßwände können hierbei zu Rissen oder Brüchen neigen. Ein weiteres Problem ist die Atrophieneigung der evertierten – gefalteten Gefäßwände. Auf Grund der eingeschränkten Perfusion mit Blut ist die Versorgung der Gefäßwand reduziert. Dies kann letztendlich zu Nekrosen und zum Anastomosenversagen durch eine Ruptur führen [73,100].

„Wall squeezing”

Hierbei wird die Gefäßwand zwischen der Innen- und Außenseite des Device geklemmt. Daher wird nur eine geringe Fläche der Intima bedeckt. Sofern das Design eine Perfusion der Gefäßwand erlaubt ist diese Methode atraumatisch. Diese Art der Verbindung kann nur begrenzt Kräften Widerstand bieten, sodass ein bleibendes Risiko der accidentiellen Diskonnektion besteht [64]. Durch das Vorhandensein von intraluminalen Fremdkörpern kann außerdem zu einer Intimahyperplasie kommen [64]. Da die Gefäßwand zur Verankerung geklemmt wird, spielt die Dicke der Gefäßwand auch hier eine entscheidende Rolle, die das Ergebnis der Anastomose maßgeblich beeinflussen kann. Ist die Wand zu dick kann sie womöglich nicht zwischen die „Devices“ eingebracht werden oder der Druck auf die Gefäßwand wird

so groß, dass es zur Atrophie und schließlich zur Nekrose kommen kann, wie oben bereits beschrieben. Ist die Wand zu dünn, verringert sich die Festigkeit der Verbindung und kann zur Diskonnektion führen.

Der Gefäßadapter bedient sich der letztgenannten Methode zur Fixierung an der Gefäßwand. Wie bereits vorab im Labor getestet, kam es auch *in vivo* zu keiner accidentiellen Diskonnektion des Adapters. Auch konnte keine Intimahyperplasie gefunden werden. Die Dicke der Gefäßwand bereitete durch die zusätzliche Justierbarkeit, der von außen angebrachten und auf den jeweiligen Adapterdurchmesser genormten Schelle, ebenfalls keine Probleme. Wie es sich bei thrombendarteriektomierten Gefäßen verhält, gilt es noch zu untersuchen. Es zeigten sich jedoch lokale degenerative Veränderungen der Gefäßwand, die auf einen Druckschaden hinweisen. Ob diese Veränderungen sich evtl. weiter ausdehnen oder zu einer Insuffizienz der Gefäßwand durch Atrophie oder Nekrosen führen können muss in folgenden Langzeitversuchen eingehend untersucht werden.

Scheltes et al. präsentierten in einer Studie am Schwein das Konzept der nicht-intimalen blutexponierten Fläche (*B*lood *E*xposed *N*on *I*ntimal *S*urface – *BENIS*) für coronare Anastomosen [140]. Die BENIS-Fläche einer genähten coronaren Anastomose liegt bei ca. 1,3mm^2 bei einem Gefäßdurchmesser von 1,8mm und wird als Referenzwert für gesehen. Die BENIS unterschiedlicher coronarer Anastomosensysteme liegt laut *Scheltes* et al. zwischen 4,3 bis 80mm^2 in Abhängigkeit von der Gefäßwanddicke, des Anastomosendurchmessers und der Lokalisation und Größe der Verbindungsteile [64,140].

Um eine die Möglichkeit einer fremdkörperinduzierten Intimahyperplasie so gering wie möglich zu halten, sollte die BENIS so gering wie möglich – im Idealfall 0 – sein. Beim verwendeten, 6mm durchmessenden Gefäßadapter beträgt die BENIS

187,5mm^2. Dies würde einer BENIS von 56,25mm^2 bei einem Gefäßdurchmesser von 1,8mm entsprechen.

Obwohl die BENIS beim Gefäßadapter im Vergleich nicht gering ist, konnten im Bereich der Gefäßadapteranastomosen keine Zeichen einer Neointimahyperplasie gefunden werden. Dies könnte daran liegen, dass in der Aorta ein höherer Blutfluss als in den Coronarien herrscht. *Kohler* et. al konnten im Tierexperiment zeigen, dass ein erhöhter Blutfluss die neointimale Hyperlasie unterdrückt [141]. Dagegen spricht, dass im Bereich der Handnaht eine Hyperplasie gesehen werden konnte. Ansatzpunkt zur Verbesserung des Gefäßadapters ist die Reduktion der BENIS. Hierzu könnte der in die Aorta ragende, gelochte zylindrische Teil des Gefäßadapters modifiziert werden. Dies könnte geschehen, in dem man anstelle eines gelochten Zylinders ein kronen-ähnliches Design verwenden würde, bei dem nur noch schmale Zacken oder Zähne intraluminal in der Aorta zu liegen kommen. Neben der Verringerung der BENIS und den hieraus resultierenden Vorteilen, die vor allem bei einem Einsatz in der peripheren Gefäßchirugie zu tragen kommen würden, hätte die Modifikation sicherlich auch positive Auswirkungen auf die Perfusion der Gefäßwand im Anastomosenbereich und würde somit die Gefahr von Drucknekrosen weiter reduzieren. Sie würde jedoch potentiell mit einem Verlust an Verankerungsfestigkeit einhergehen. Ob diese Modifikation technisch machbar ist und die erhofften Effekte bringt, gilt es ebenfalls noch zu untersuchen.

Die meisten der publizierten nahtlosen Systeme sind für mikrovaskuläre Anastomosen. Nur wenige der bislang vorgestellten nahtlosen Anastomosensysteme sind für die abdominale Aorta ausgelegt. Das bislang einzige System, dass industriell gefertigt und vertrieben wird, ist der „Open Aortic Stapler - OAS“. Der OAS ist vergleichbar mit den in der Viszeralchirurgie verwendeten Staplergeräten. Im Kopf des OAS befinden sich 10 circulär angeordnete Klammern aus rostfreiem Stahl, die

sich nach Betätigung eines Hebels durch die zuvor übergestülpte Gefäßprothese bohren und sich in der Gefäßwand verankern [107]. Somit kommt es zu einer circulären, transmuralen Traumatisierung der Gefäßwand vergleichbar mit der Naht. Artheriosklerotische Plaques wurden beim Auslösen des Staplers durch den Druck „zerdrückt“ („*crushed*“) [107]. Zu welchen Folgen diese Traumatisierung führen kann ist bislang noch nicht geklärt. Weiterhin muss die Prothese transversal inzidiert werden, um sie über den Staplerkopf zu stülpen. Dies bedeutet jedoch, dass diese Inzision nach dem „Stapeln“ der Anastomose von Hand vernäht werden muss. Dies bedeutet eine weitere Insuffizienzmöglichkeit und eine Verlängerung der Klemmzeit. Im Vergleich hierzu kann beim Gefäßadapter unmittelbar nach Inserierung des Adapters und Justierung der Schelle die (prox.) Anastomose freigegeben werden. Zwei zusätzliche Klemmen (beide in unterschiedlichen Größen) wurden für den OAS entwickelt, um eine gute Handhabung zu gewährleisten [107]. Wie *Tozzi* anführt ist die aufwendige Instrumentierung ein Grund für die mangelnde Akzeptanz nahtloser Anastomosensysteme [64]. Solch Extra-Instrumentarium ist für den Gefäßadapter nicht notwendig. Die Fertigstellung der gestapelten Anastomose betrug beim OAS 1.0 ±0.25min. und ist mit der Zeit des Gefäßadapters vergleichbar [106]. In einer klinischen Studie am Menschen von *Kolvenbach* et al. waren 1,2 (mean) Nachstiche im Bereich der OAS-Anastomose notwendig [107]. Die mit dem Gefäßadapter gebildeten Anastomosen waren alle primär dicht und bedurften keiner Nachstiche.

Beim OAS ist ein Mindestabstand zu den Aa. renales von mindestens 15mm nötig, um diese nicht zu verletzen bzw. zu okkludieren [107]. Bei Gefäßadapteranastomosen hingegen bedarf es lediglich eines Mindestabstandes zu den Nierenarterien von 10mm. Somit können proximal gelegenere Aneurysmen mit dem Gefäßadapter als mit dem OAS versorgt werden.

Ein weiteres System, dass zwar nicht für die humane Aorta konzipiert aber in einer Studie an der porcinen Aorta untersucht wurde ist das „Vascular Closure Staples - VCS“-Anastomosensystem [142]. Hierbei werden die zuvor evertierten Gefäßenden mit Clips, die über einen Applikator platziert werden, mit einander anastomosiert. Hierdurch wird eine Verletzung der Intima verhindert, da die Clips extraluminal platziert werden Die Anastomosenzeit in der Studie von *Calles-Vazquez* et al. betrug durchschnittlich 5,6min. Diese Zeit ist deutlich länger als die mit dem Gefäßadapter erzielten Zeiten. Ein Grund hierfür mag unter anderem daran liegen, dass mindestens zwei „Situations- bzw. Adaptionsnähte“ vor dem eigentlichen Einsatz des VCS notwendig sind. Weiterhin mussten nachträglich zusätzliche Clips gesetzt werden, um eine Bluttrockenheit der Anastomose zur erreichen. All dies ist beim Gefäßadapter nicht nötig. Weitere Nachteile des VCS liegen in der möglichen „Clipwanderung“, in der eingeschränkten Anwendbarkeit bei artheriosklerotisch veränderten Gefäßen und der Notwendigkeit von Spezialinstrumentarium (Adaptations-/Eversionspinzette, Einwegclipentferner) wie *Golling* et al. beschreiben [104].

Obwohl die exakten Vorgänge der intraluminalen Gewebeformierung noch nicht entschlüsselt sind, liegen einige Erkenntnisse aus Tierversuchen vor, die partiell auf den Menschen übertragbar sind [50,53]

Wie die Wundheilung läuft auch die Inkorporation von alloplastischem Material in drei Phasen ab: Frühphase, Inkorporationsphase und Spätphase [52,53].

Hierbei wandern glatte Muskelzellen vom originären Gefäß lumenseitig in die Prothese und proliferieren nachdem eine Auskleidung mittels Eiweiß, Leukozyten und Fibrinsubstanzen stattgefunden hat. Die glatten Muskelzellen bilden im Verlauf eine extrazelluläre Matrix. Anschließend wird die Muskelzellschicht von Fibroblasten überzogen, die das Neoendothel oder die Neointima bilden. Dieser Vorgang spiegelt

die Spätphase wieder und deckt sich mit den Ergebnissen dieser Studie. Abgesehen von der Einwanderung vom Rand des originären Gefäßes können Neointima- bzw. Neoendothel-bildende Zellen über den Blutstrom und von extraluminal hierzu beitragen [50].

Im Rahmen des Heilungsprozesses kann es an der Anastomose zu einer Intimahyperplasie kommen, die letztendlich zu einem Verschluss der Prothese und daraus resultierenden Komplikationen führt (siehe oben).

Wie *Park* und *Lakes* anführen, läuft die vaskuläre Wundheilung bei Schweinen im Vergleich zum Menschen sehr ähnlich jedoch schneller ab [50]. So entsprechen 3-4 Wochen bzw. drei Monate beim Schwein ca. 8-12 Monate bzw. zwei Jahre beim Menschen. Daraus lässt sich ableiten, dass die vorliegenden Resultate auf den Mensch übertragen einem Zeitraum von 12-18 Monaten entsprechen. Dennoch sind weitere Langzeitstudien *in vivo* unumgänglich.

Die Tiere dieser Studie waren in der Wachstumsphase. Sie verdoppelten während der Studie ihr Gewicht. Dies spricht dafür, dass die Tiere mit dem implantierten Gefäßadapter keine großen körperlichen Einschränkungen erleiden mussten. Innerhalb der untersuchten sechs Wochen wuchsen die Anastomosen mit und bereiteten keine Probleme im Sinne einer Anastomoseninsuffizienz oder thromb-embolischer Ereignisse. Dies ist besonders bemerkenswert, wenn retrospektiv beachtet, dass es bei einem der Schweine zu einer lokalen Infektion im Bereich der Anastomose gekommen war.

Pathologien der abdominalen Aorta treten hingegen in der Regel erst beim älteren Menschen auf [143]. Hauptunterschied der Studie zum klinischen Alltag ist, dass die operierten Aorten keinerlei artheriosklerotische Veränderungen vorwiesen und die Tiere gesund waren. Hier liegt sicher ein hochinteressantes Feld an Fragestellungen an den Gefäßadapter in der Zukunft bereit, die es zu beantworten gilt.

Hauptaugenmerk wird in der Fragestellung liegen, ob das artheriosklerotisch veränderte Gefäß thrombendarteriektomiert werden muss oder man den Gefäßadapter auf den Plaques fixieren kann.
Letztendlich haben, abgesehen von den erheblichen Fortschritten beim Nahtmaterial, die meisten bislang vorgestellten nahtlosen Anastomoseverfahren mehr als eine Limitation hinsichtlich ihrer Anwendung, die sie an der Akzeptanz der breiten Masse gehindert haben [104].

Zusammenfassend ergeben sich laut *Tozzi* folgende Probleme:

- eine komplexe und beschwerliche Instrumentation bzw. Anwendung,
- ein rigider Fremdkörper umschließt eine sich dynamisch verhaltende Struktur (Arterie),
- eine unflexible Technik, die unanwendbar für signifikante Gefäßdurchmesser-unterschiede oder End-zu-Seit Anastomosen ist,
- bislang wenig gute klinische Ergebnisse [64].

In dieser Studie war die Handhabung des Gefäßadapters sehr einfach, schnell und es bedurfte keiner zusätzlichen Instrumentation. Auch bei dem Gefäßadapter handelt es sich um eine rigide Struktur, die die Aorta streckenweise umschließt. In wiefern dieser Faktor für die meist artheriosklerotisch veränderte Aorta, die den Großteil ihrer Dynamik/Windkesselfunktion eingebüsst hat, eine Bedeutung spielt, kann zum jetzigen Zeitpunkt nicht abschließend beurteilt werden. Wie vorab beschrieben, kommt es in der Aortenchirurgie äußerst selten zu signifikanten Gefäßdurchmesserunterschieden. Da der Gefäßadapter in unterschiedlichen Durchmessern und Größen herstellbar ist sollte, die Anastomosierung jeglicher Aorten kein Hindernis darstellen. Für die Zukunft ist eine Weiterentwicklung des

Gefäßadapters geplant, die auch eine End-zu-Seit- bzw. Seit-zu-End-Anastomose ermöglicht. Eine interessante Fragestellung für die Zukunft ist, ob anstelle einer Prothese evtl. auch eine Vene im distalen Segment des Gefäßadapters fixiert werden kann oder ob es zu Atrophien und Nekrosen der Vene kommt. Sollte dies möglich sein, könnte der Gefäßadapter möglicherweise auch für iliaco- oder femoro-distale Bypasses verwendet werden. In dieser Studie wurden Gefäßadapter mit einem Durchmesser von 6mm verwendet. Dies entspricht dem Durchmesser der humanen A. femoralis superficialis nahe der Femoralisgabel [144]. Daher wäre technisch auch ein Einsatz im Bereich der peripheren, rekonstruktiven Gefäßchirurgie in Zukunft denkbar.

Im Laufe der Studie zeigte sich, dass die Durchmesserbestimmung der Aorta mit dem Lineal verbesserungsfähig ist. Daher wird in kürze ein modifizierte Aortenmesslehre zur Verfügung stehen. Ein millimeterweise farblich markierter (stumpfer) Kegel wird künftig zum Ausmessen in das Aortenende eingebracht und soweit es geht vorgeschoben. Dies sollte eine zügigere und sichere Aortendurchmesserbestimmung ermöglichen. Weiterhin wäre es möglich eine Zange zu konstruieren, die den Anpressdruck der Schelle auf die Aortenwand misst, um die Gefahr von möglichen Drucknekrosen zu minimieren. Auch wäre ein Einsatz in der laparoskopischen Aortenchirurgie denkbar. Da mit dem Gefäßadapter und dem damit verbundenen Wegfall der Anastomosennaht eine große technische und zeitaufwendige Hürde genommen werden könnte, könnte dies zu einer größeren Verbreitung der laparoskopischen Verfahren in der Aortenchirurgie führen.

Die gewonnen und vielversprechenden Ergebnisse sind jedoch ein guter Ausgangspunkt für zukünftige, weiterführende Studien.

5. Zusammenfassung

Einleitung: Seit *Carrel* ist die Handnaht der Goldstandard für vaskuläre Anastomosen. Seitdem wurden viele und unterschiedliche Möglichkeiten vorgestellt, um “naht-freie” Gefäßanastomosen zu bilden. Ziel dieser Studie ist es ein neues nahtloses Anastomosensystem („*Gefäßadapter*“) im porcinen Aorten-Modell zu etablieren.

Material & Methoden: Der Gefäßadapter ist aus PET gefertigt, besteht aus drei Komponenten und ermöglicht eine naht-freie End-zu-End Anastomose. 5 Schweine wurden in Vollnarkose operiert. Hierbei wurde die infrarenale Aorta reseziert und eine Dacron-Prothese implantiert. Die proximale Anastomose wurde mit dem Gefäßadapter fertig gestellt während die distale konventionell von Hand genäht wurde. Die Anastomosenzeiten, OP-Zeit und die Zahl der nötigen Nachstiche untersucht. Nach 6 Wochen endete die Studie, und es erfolgte die makroskopische als auch mikroskopische Untersuchung (Licht- & Rasterelektronenmikroskop).

Ergebnisse: Kein Schwein starb verfrüht oder bot schwere Komplikationen. Die Anastomosenzeiten des Gefäßadapters waren signifikant kürzer als die der Naht. Alle Gefäßadapteranastomosen waren primär dicht und benötigten im Gegensatz zur Naht keine weiteren Nachstiche. Bei allen Tieren zeigte sich eine komplette und durchgehende Neointimabildung. An der distalen Anastomose kam es zu einer Hyperplasie der Neointima. Im Bereich der Gefäßadapteranastomose zeigte die Gefäßwand keine Zeichen einer Nekrose.

Diskussion: In dieser Studie konnte der Gefäßadapter am Tiermodell etabliert werden. Weitere Studien sind notwendig, um das Potential des Gefäßadapters zu evaluieren. Die ersten *in vivo*-Daten des Gefäßadapters sind jedoch vielversprechend.

6. Abbildungs- und Literaturverzeichnis

1 B. Günther, G. Heberer, Chirurgische Anatomie der Arterien. In: G. Heberer, R.J.A.M. van Dongen (Eds.), Gefäßchirurgie, Springer-Verlag, Berlin, 2004, pp. 12-28.

2 J. Frömke, Standardoperationen in der Gefäßchirurgie, Steinkopff Verlag, Darmstadt, 2006, 184 pp.

3 H. Kogel, Gefäßchirurgische Aspekte zu Anatomie, Physiologie und Pathophysiologie des Gefäßsystems. In: W. Hepp, H. Kogel (Eds.), Gefäßchirurgie, Urban & Fischer, München, 2007, pp. 3-9.

4 M.J. Thubrikar, Vascular Mechanics and Pathology, Springer, New York, 2007, 494 pp.

5 H.J. Safi, A.L. Estrera, A. Azizzadeh, C.C. Miller, Aneurysmen der thorakalen und abdominalen Aorta: konventionelle Eingriffe. In: W. Hepp, H. Kogel (Eds.), Gefäßchirurgie, Urban & Fischer, München, 2007, pp. 267-92.

6 P. Davey, M.G. Wyatt, Aneurysmal Disease. In: A.H. Davies, C.M. Brophy (Eds.), Vascular Surgery, Springer-Verlag, London, 2006, pp. 191-220.

7 A.R. Brady, S.G. Thompson, F.G. Fowkes, R.M. Greenhalgh, J.T. Powell, Abdominal aortic aneurysm expansion: risk factors and time intervals for surveillance, Circulation 110 (2004) 16-21.

8 G. Torsello, A. Can, S. Schumacher, Das Bauchaortenaneurysma., Gefässchirurgie 10 (2005) 139-53.

9 P. Berg, H. Farghadani, V. Lens, R. Metz, F. Mataigne, S. Schmitz, Noninvasive Diagnosis of Vascular Diseases. In: C.D. Liapis, K. Balzer, F. Benedetti-Valentini, J. Fernandes e Fernandes (Eds.), Vascular Surgery, Springer, Berlin, 2007, pp. 51-63.

10 H. Kortmann, Pathophysiologische Ursachen arterieller Aneurysmen. In: W. Hepp, H. Kogel (Eds.), Gefäßchirurgie, Urban & Fischer, München, 2007, pp. 245-52.

11 T. Pfeiffer, W. Sandmann, Infrarenales Aortenaneurysma., Chirurg 74 (2003) 482-97.

12 F.W. Schildberg, A. Valesky, Aneurysmen der Aorta abdominalis. In: G. Heberer, R.J.A.M. van Dongen (Eds.), Gefäßchirugie, Springer-Verlag, Berlin, 2004, pp. 305-21.

13 T.W. Carrell, K.G. Burnand, G.M. Wells, J.M. Clements, A. Smith, Stromelysin-1 (matrix metalloproteinase-3) and tissue inhibitor of metalloproteinase-3 are overexpressed in the wall of abdominal aortic aneurysms, Circulation 105 (2002) 477-82.

14 I.M. Nordon, R.J. Hinchliffe, P.J. Holt, I.M. Loftus, M.M. Thompson, Review of current theories for abdominal aortic aneurysm pathogenesis, Vascular 17 (2009) 253-63.

15 I. Hinterseher, D. Krex, E. Kuhlisch, C. Pilarsky, W. Schneiders, H.D. Saeger, H. Bergert, [Analysis of tissue inhibitor of metalloproteinase-2 gene polymorphisms in a caucasian population with abdominal aortic aneurysms], Zentralbl Chir 133 (2008) 332-7.

16 G. Sangiorgi, R. D'Averio, A. Mauriello, M. Bondio, M. Pontillo, S. Castelvecchio, S. Trimarchi, V. Tolva, G. Nano, V. Rampoldi, L.G. Spagnoli, L. Inglese, Plasma levels of metalloproteinases-3 and -9 as markers of successful abdominal aortic aneurysm exclusion after endovascular graft treatment, Circulation 104 (2001) I288-95.

17 M. Kazi, C. Zhu, J. Roy, G. Paulsson-Berne, A. Hamsten, J. Swedenborg, U. Hedin, P. Eriksson, Difference in matrix-degrading protease expression and activity between thrombus-free and thrombus-covered wall of abdominal aortic aneurysm, Arterioscler Thromb Vasc Biol 25 (2005) 1341-6.
18 M.I. Patel, J. Melrose, P. Ghosh, M. Appleberg, Increased synthesis of matrix metalloproteinases by aortic smooth muscle cells is implicated in the etiopathogenesis of abdominal aortic aneurysms, J Vasc Surg 24 (1996) 82-92.
19 G.R. Upchurch, Jr., T.A. Schaub, Abdominal aortic aneurysm, Am Fam Physician 73 (2006) 1198-204.
20 D.A. Vorp, J.P. Vande Geest, Biomechanical determinants of abdominal aortic aneurysm rupture, Arterioscler Thromb Vasc Biol 25 (2005) 1558-66.
21 T. Szasz, K. Thakali, G.D. Fink, S.W. Watts, A comparison of arteries and veins in oxidative stress: producers, destroyers, function, and disease, Exp Biol Med (Maywood) 232 (2007) 27-37.
22 G. Ailawadi, J.L. Eliason, G.R. Upchurch, Jr., Current concepts in the pathogenesis of abdominal aortic aneurysm, J Vasc Surg 38 (2003) 584-8.
23 M. Wassef, G.R. Upchurch, Jr., H. Kuivaniemi, R.W. Thompson, M.D. Tilson, 3rd, Challenges and opportunities in abdominal aortic aneurysm research, J Vasc Surg 45 (2007) 192-8.
24 M. Wassef, B.T. Baxter, R.L. Chisholm, R.L. Dalman, M.F. Fillinger, J. Heinecke, J.D. Humphrey, H. Kuivaniemi, W.C. Parks, W.H. Pearce, C.D. Platsoucas, G.K. Sukhova, R.W. Thompson, M.D. Tilson, C.K. Zarins, Pathogenesis of abdominal aortic aneurysms: a multidisciplinary research program supported by the National Heart, Lung, and Blood Institute, J Vasc Surg 34 (2001) 730-8.
25 J. Golledge, J. Muller, A. Daugherty, P. Norman, Abdominal aortic aneurysm: pathogenesis and implications for management, Arterioscler Thromb Vasc Biol 26 (2006) 2605-13.
26 H. Kortmann, Bauchaortenaneurysmen. In: B.L.P. Luther (Ed.), Kompaktwissen Gefäßchirurgie, Springer Verlag, Heidelberg, 2007, pp. 173-88.
27 S.S. Tapper, J.M. Jenkins, W.H. Edwards, J.L. Mulherin, Jr., R.S. Martin, 3rd, W.H. Edwards, Jr., Juxtarenal aortic occlusion, Ann Surg 215 (1992) 443-9; discussion 449-50.
28 M. Trede, H.H. Thiele, Aortoiliakale Verschlüsse; hohe Aortenverschlüsse. In: G. Heberer, R.J.A.M. van Dongen (Eds.), Gefäßchirugie, Springer-Verlag, Berlin, 2004, pp. 387-402.
29 D. Palombo, S. Mambrini, G. De Donato, Aortoiliac Occlusive Disease. In: C.D. Liapis, K. Balzer, F. Benedetti-Valentini, J. Fernandes e Fernandes (Eds.), Vascular Surgery, Springer, Berlin, 2007, pp. 355-74.
30 R. Iannaccone, C. Catalano, M. Danti, F. Mangiapane, R. Passariello, Images in cardiovascular medicine. Leriche syndrome visualized by 3-dimensional multislice computed tomography angiography, Circulation 110 (2004) e77-8.
31 H. Kogel, Chronische aortoiliakale Verschlußprozesse. In: W. Hepp, H. Kogel (Eds.), Gefäßchirurgie, Urban & Fischer, München, 2007, pp. 429-48.
32 D. Bergqvist, M. Björck, A. Wanheinen, Abdominal Aortic Aneurysm (AAA). In: C.D. Liapis, K. Balzer, F. Benedetti-Valentini, J. Fernandes e Fernandes (Eds.), Vascular Surgery, Springer, Berlin, 2007, pp. 317-24.

33 V. Ruppert, T. Umscheid, B. Steckmeier, [Elective therapy of asymptomatic infrarenal aortic aneurysms. Comparison of mortality and morbidity between endovascular and open repair], Dtsch Med Wochenschr 130 (2005) 1330-6.
34 R. Kolvenbach, Aorto-iliakale Gefäßverschlüsse. In: B.L.P. Luther (Ed.), Kompaktwissen Gefäßchirurgie, Springer Verlag, Heidelberg, 2007, pp. 189-202.
35 R. Sarkar, A.H. Davies, Lower Limb Ischemia. In: A.H. Davies, C.M. Brophy (Eds.), Vascular Surgery, Springer-Verlag, London, 2006, pp. 91-104.
36 M. Markovic, L. Davidovic, Z. Maksimovic, D. Kostic, I. Cinara, S. Cvetkovic, R. Sindjelic, P.M. Seferovic, A.D. Ristic, Ruptured abdominal aortic aneurysm. Predictors of survival in 229 consecutive surgical patients, Herz 29 (2004) 123-9.
37 J. Natali, Jacques Oudot and his contribution to surgery of the aortic bifurcation, Ann Vasc Surg 6 (1992) 185-92.
38 C. Espinola-Klein, A. Neufang, C. Duber, [Infrarenal aortic aneurysm], Internist (Berl) 49 (2008) 955-64; quiz 965-6.
39 M.I. Turina, L.K. von Segesser, Aorta abdominalis und ihre Äste. In: U. Brunner (Ed.), Breitner Chirurgische Operationslehre, Gefäßchirurgie, Vol. XIII, Urban & Schwarzenberg, München, 1995, pp. 153-186.
40 B.W. Starnes, E. Quiroga, C. Hutter, N.T. Tran, T. Hatsukami, M. Meissner, G. Tang, T. Kohler, Management of ruptured abdominal aortic aneurysm in the endovascular era, J Vasc Surg 51 (2010) 9-17; discussion 17-8.
41 H. Kortmann, Aneurysmen der thorakalen, thorakoabdominalen und abdominalen Aorta: endovaskuläre Eingriffe und Sonderformen. In: W. Hepp, H. Kogel (Eds.), Gefäßchirurgie, Urban & Fischer, München, 2007, pp. 293-302.
42 P.L. Faries, N.J. Morrissey, V.J. Teodorescu, L.H. Hollier, M.L. Marin, Endovascular treatment of abdominal aortic aneurysms, Mt Sinai J Med 70 (2003) 420-6.
43 J.K. Edoga, K. Asgarian, D. Singh, K.V. James, J. Romanelli, S. Merchant, D. Romano, B. Joostema, J. Street, Laparoscopic surgery for abdominal aortic aneurysms. Technical elements of the procedure and a preliminary report of the first 22 patients, Surg Endosc 12 (1998) 1064-72.
44 A. Pürschel, S. Wassiljew, E. Schwierz, M. Witz, R. Kolvenbach, Laparoskopische Aortenchirurgie, Gefäßchirurgie 13 (2008) 17-23.
45 Y.S. Alimi, Laparoscopic aortic surgery: recent development in instrumentation, Acta Chir Belg 104 (2004) 505-12.
46 B.A. Jobe, W. Duncan, L.L. Swanstrom, Totally laparoscopic abdominal aortic aneurysm repair, Surg Endosc 13 (1999) 77-9.
47 H. Kogel, Operationstaktische Prinzipien in der Gefäßchirurgie. In: W. Hepp, H. Kogel (Eds.), Gefäßchirurgie, Urban & Fischer, München, 2007, pp. 81-93.
48 E. Sporn, K. Kubin, T. Hoblaj, M. Ploner, H.-J. Böhmig, J. Nanobashvili, I. Huk, M.R. Prager, P. Polterauer, Dacron grafts dilate more than Stretch PTFE grafts after abdominal aortic aneurysm repair - long-term results of a prospective randomized trial, European Surgery 40 (2008) 66-71.
49 S. Ravi, Z. Qu, E.L. Chaikof, Polymeric materials for tissue engineering of arterial substitutes, Vascular 17 Suppl 1 (2009) S45-54.
50 J. Park, R.S. Lakes, Biomaterials, Springer, New York, 2007, 535 pp.

51 M. Bide, M. Phaneuf, P. Brown, G. McGonigle, F. LoGerfo, Modification Of Polyester For Medical Uses. In: J.V. Edwards, G. Buschle-Diller, S.C. Goheen (Eds.), Modified Fibers with Medical and Specialty Applications, Springer, Dordrecht, 2006, pp. 91-124.
52 A. Hildebrand, Neointima und Neoendothel in Gefäßprothesen. In: Inaugural-Dissertation, Institut für Pathologie, Medizinische Fakultät, Ruhr-Universität Bochum, Bochum, 2000, p. 109.
53 H. Kogel, Möglichkeiten des Gefäßersatzes und Einsatz von Nahtmaterialien. In: W. Hepp, H. Kogel (Eds.), Gefäßchirurgie, Urban & Fischer, München, 2007, pp. 95-110.
54 Wikipedia, Polytetrafluorethylen,18.05.2009, http://de.wikipedia.org/wiki/Polytetrafluorethylen
55 A.D. Callow, The microcosm of the arterial wall--a plea for research, J Vasc Surg 5 (1987) 1-18.
56 D. Bergqvist, M. Björck, C. Ljungman, R. Nyman, A. Wanhainen, Treatment Options for Abdominal Aortic Aneurysms (AAA). In: C.D. Liapis, K. Balzer, F. Benedetti-Valentini, J. Fernandes e Fernandes (Eds.), Vascular Surgery, Springer, Berlin, 2007, pp. 325-9.
57 H. Kogel, Prothesendegradation. In: W. Hepp, H. Kogel (Eds.), Gefäßchirurgie, Urban & Fischer, München, 2007, pp. 757-62.
58 A. Carrel, The surgery of blood vessels., Bull Johns Hopk Hosp 19 (1906) 18-27.
59 A. Carrel, La technique opératoire des anastomoses vasculaires et la transplantation des viscères., Lyon Med 98 (1902) 859-863.
60 E.-D. Schwilden, R.J.A.M. van Dongen, Technik der Gefäßchirurgie. In: G. Heberer, R.J.A.M. van Dongen (Eds.), Gefäßchirurgie, Springer-Verlag, Berlin, 2004, pp. 47-72.
61 R. Abbe, The surgery of the hand., NY Med J 59 (1894) 33-40.
62 R.J.A.M. van Dongen, Geschichte der Gefäßchirurgie. In: G. Heberer, R.J.A.M. van Dongen (Eds.), Gefäßchirurgie, Springer-Verlag, Berlin, 2004, pp. 3-10.
63 E. Payr, Beiträge zur Technik der Blutgefäss- und Nervennaht nebst Mitteilungen über die Verwendung eines resorbierbaren Metalles in der Chirurgie., Arch Klin Chir 62 (1900) 67-93.
64 P. Tozzi, Sutureless Anastomoses, Steinkopff Verlag, Darmstadt, 2007, 139 pp.
65 E. Payr, Zur Frage der zirkulären Vereinigung von Blutgefäßen mit resorbierbaren Prothesen., Arch Klin Chir 72 (1904) 32-54.
66 L.H. Landon, A simplified method of direct blood transfusion with self retaining tubes., Jama 61 (1913) 490-2.
67 C.J. Zeebregts, R.H. Heijmen, J.J. van den Dungen, R. van Schilfgaarde, Non-suture methods of vascular anastomosis, Br J Surg 90 (2003) 261-71.
68 A.H. Blakemore, J.W. Lord, P.L. Stefko, The severed primary artery in the war wounded: a nonsuture method of bridging arterial defects., Surgery 12 (1942) 488-508.
69 O. Swenson, R.E. Gross, Absorbable fibrin tubes for vein anastomoses., Surgery 22 (1947) 137-143.
70 K. Ota, S. Mori, T. Koike, T. Inou, Blood vessel repair utilizing a new plastic adhesive; experimental and clinical studies, J Surg Res 5 (1965) 453-62.
71 J. Suzuki, T. Onuma, A soluble internal splint for experimental vascular anastomosis: technical note., Neurosurgery 35 (1971) 355-359.

72 M.J. Moskovitz, L. Bass, L. Zhang, J.W. Siebert, Microvascular anastomoses utilizing new intravascular stents, Ann Plast Surg 32 (1994) 612-8.
73 P.I. Androsov, New method of surgical treatment of blood vessel lesions, AMA Arch Surg 73 (1956) 902-10.
74 K. Inokuchi, A new type of vesselsuturing apparatus, AMA Arch Surg 77 (1958) 954-7.
75 I.J. Vogelfanger, W.G. Beattie, A concept of automation in vascular surgery: a preliminary report on a mechanical instrument for arterial anastomosis, Can J Surg 1 (1958) 262-5.
76 R.F. Mallina, T.R. Miller, P. Cooper, S.G. Christie, Surgical stapling, Sci Am 207 (1962) 48-56.
77 G.P. Holt, F.J. Lewis, A new technique for end-to-end anastomosis of small arteries, Surg Forum 11 (1960) 242-3.
78 K. Nakayama, T. Tamiya, K. Yamamoto, S. Akimoto, A simple new apparatus for small vessel anastomosisi (free autograft of the sigmoid included), Surgery 52 (1962) 918-31.
79 B. Sigel, F.J. Acevedo, Vein anastomosis by electrocoaptive union, Surg Forum 13 (1962) 233-5.
80 E. Wintermantel, The thermic vascular anastomosis (TVA). A new nonsuture method. I. History, instruments, and microsurgical technique, Acta Neurochir (Wien) 56 (1981) 5-24.
81 J.D. Haller, D.C. Kripke, S.S. Rosenak, R. Dee, T. Roberts, M. Rohman, R.H. Goetz, Long-Term Results of Small Vessel Anastomoses with a Ring Technic, Ann Surg 161 (1965) 67-72.
82 J.E. Healey, Jr., R.L. Clark, H.S. Gallager, P. O'Neill, K.S. Sheena, Nonsuture repair of blood vessels, Ann Surg 155 (1962) 817-26.
83 R. Gottlob, G. Blumel, Anastomoses of small arteries and veins by means of bushings and adhesive, J Cardiovasc Surg (Torino) 9 (1968) 337-41.
84 H.P. Dinges, H. Matras, G. Kleitter, F. Chiari, [Histopathological studies on the healing process of microvascular anastomoses using combined suture and adhesion technics], Vasa 7 (1978) 161-6.
85 Y. Obora, N. Tamaki, S. Matsumoto, Nonsuture microvascular anastomosis using magnet rings: preliminary report, Surg Neurol 9 (1978) 117-20.
86 D. Erdmann, R. Sweis, C. Heitmann, K. Yasui, K.C. Olbrich, L.S. Levin, A.A. Sharkawy, B. Klitzman, Side-to-side sutureless vascular anastomosis with magnets, J Vasc Surg 40 (2004) 505-11.
87 K.K. Jain, W. Gorisch, Repair of small blood vessels with the neodymium-YAG laser: a preliminary report, Surgery 85 (1979) 684-8.
88 O.M. Gomes, R. Macruz, E. Armelin, M.M. Ribeiro, J.M. Brum, D. Bittencourt, G. Verginelli, E.J. Zerbini, Vascular anastomosis by argon laser beam, Tex Heart Inst J 10 (1983) 145-9.
89 R.A. White, G. Kopchok, C. Donayre, G. White, R. Lyons, R. Fujitani, S.R. Klein, J. Uitto, Argon laser-welded arteriovenous anastomoses, J Vasc Surg 6 (1987) 447-53.
90 R.A. White, G.E. Kopchok, Laser vascular tissue fusion: development, current status, and future perspectives, J Clin Laser Med Surg 8 (1990) 47-54.
91 R.A. White, G.H. White, R.M. Fujitani, J.W. Vlasak, C.E. Donayre, G.E. Kopchok, S.K. Peng, Initial human evaluation of argon laser-assisted vascular anastomoses, J Vasc Surg 9 (1989) 542-7.

92 M.R. Quigley, J.E. Bailes, H.C. Kwaan, L.J. Cerullo, J.T. Brown, C. Lastre, D. Monma, Microvascular anastomosis using the milliwatt CO2 laser, Lasers Surg Med 5 (1985) 357-65.
93 M.R. Quigley, J.E. Bailes, H.C. Kwaan, L.J. Cerullo, Laser-assisted vascular anastomosis, Lancet 1 (1985) 334.
94 W.J. McCarthy, R.S. Hartz, J.S. Yao, V.S. Sottiurai, H.C. Kwaan, L.L. Michaelis, Vascular anastomoses with laser energy, J Vasc Surg 3 (1986) 32-41.
95 R.K. Daniel, M. Olding, An absorbable anastomotic device for microvascular surgery: experimental studies, Plast Reconstr Surg 74 (1984) 329-36.
96 R.K. Daniel, M. Olding, An absorbable anastomotic device for microvascular surgery: clinical applications, Plast Reconstr Surg 74 (1984) 337-42.
97 L.T. Ostrup, A. Berggren, The UNILINK instrument system for fast and safe microvascular anastomosis, Ann Plast Surg 17 (1986) 521-5.
98 E. Ropke, A. Berghaus, M. Bloching, [The ring-pin anastomosis technique. Long-term clinical experiences with the mechanical ring-pin system for microvascular anastomoses in reconstructive head and neck surgery], Hno 52 (2004) 121-4.
99 M. Matsumae, H. Uchida, S. Teramoto, An experimental study of a new sutureless intraluminal graft with an elastic ring that can attach itself to the vessel wall. A preliminary report, J Vasc Surg 8 (1988) 38-44.
100 D.E. Mattox, J.J. Wozniak, Sutureless vascular anastomosis with biocompatible heat-shrink tubing, Arch Otolaryngol Head Neck Surg 117 (1991) 1260-4.
101 W.M. Kirsch, Y.H. Zhu, R.A. Hardesty, R. Chapolini, A new method for microvascular anastomosis: report of experimental and clinical research, Am Surg 58 (1992) 722-7.
102 Y.H. Zhu, W.M. Kirsch, R. Cushman, K. Becker, W. McCabe, M. Kornfeld, e. al., Comparison of suture an clip for microvascular anastomoses., Surg Forum 36 (1985) 492-495.
103 P. Nataf, P. Hinchliffe, S. Manzo, J. Simpson, W.M. Kirsch, Y.H. Zhu, T. Anton, Facilitated vascular anastomoses: the one-shot device, Ann Thorac Surg 66 (1998) 1041-4.
104 M. Golling, A. Mehrabi, G. Weiss, F. Schaffer, T. Kraus, E. Klar, [The VCS clip--experimental experiences with a new vascular suture stapling device], Chirurg 70 (1999) 206-10.
105 E. Ferrari, P. Tozzi, L.K. von Segesser, The Vascular Join: a new sutureless anastomotic device to perform end-to-end anastomosis. Preliminary results in an animal model, Interact Cardiovasc Thorac Surg 6 (2007) 5-8.
106 E.G. Shifrin, W.S. Moore, P.R. Bell, R. Kolvenbach, E.I. Daniline, Intravascular stapler for "open" aortic surgery: preliminary results, Eur J Vasc Endovasc Surg 33 (2007) 408-11.
107 R. Kolvenbach, E. Shiffrin, E. Schwierz, S. Wassiljew, C. Caggianos, Evaluation of an aortic stapler for an open aortic anastomosis, J Cardiovasc Surg (Torino) 48 (2007) 659-65.
108 ES-Vascular, OAS - Stapler for Open Aortic Surgery,18.05.2009, http://www.esvascular.com/open.html#
109 J. Sommermeier, Tierexperimentelle Untersuchung von antithrombotisch beschichteten Gefäßprothesen und deren Einfluß auf die Intimahyperplasie. In: Inaugural-Dissertation, Klinik für Allgemein-, Visceral- und Transplantationschirurgie, Medizinische Fakultät, Charité, Berlin, 2007, p. 62.

110 F.S. Lozano, J.M. Rodriguez, F.J. Garcia-Criado, J.R. Gonzalez-Porras, F.M. Sanchez-Guijo, P. Sanchez-Conde, J.E. Garcia-Sanchez, Emergency surgery of the abdominal aorta in a porcine model: two sequential experiments, World J Surg 32 (2008) 642-7.
111 G.S. Kassab, Biomechanics of the cardiovascular system: the aorta as an illustratory example, J R Soc Interface 3 (2006) 719-40.
112 T. Ueberrueck, L. Meyer, R. Zippel, G. Nestler, T. Wahlers, I. Gastinger, Healing characteristics of a new silver-coated, gelatine impregnated vascular prosthesis in the porcine model, Zentralbl Chir 130 (2005) 71-6.
113 V.K. Raman, P.V. Karmarkar, M.A. Guttman, A.J. Dick, D.C. Peters, C. Ozturk, B.S. Pessanha, R.B. Thompson, A.N. Raval, R. DeSilva, R.J. Aviles, E. Atalar, E.R. McVeigh, R.J. Lederman, Real-time magnetic resonance-guided endovascular repair of experimental abdominal aortic aneurysm in swine, J Am Coll Cardiol 45 (2005) 2069-77.
114 K. Donath, Preparation of Histologic Sections, EXAKT-Kulzer-Publication, Norderstedt, 1995, 16 pp.
115 M.E. De Bakey, F.A. Simeone, Battle injuries of the arteries in World War II. An analysis of 2471 cases., Ann Surg 123 (1946) 534-579.
116 G. Schloss, H.B. Shumacker, Jr., The use of free vascular transplants for bridging arterial defects; an historical review with particular reference to histological observations, Yale J Biol Med 22 (1950) 273-90.
117 A.H. Blakemore, J.W. Lord, A nonsuture method of blood vessel anastomosis: experimental and clinical study., Jama 127 (1945) 685-91.
118 A.H. Blakemore, J.W. Lord, P.L. Stefko, Restoration of Blood Flow in Damaged Arteries: Further Studies on a Nonsuture Method of Blood Vessel Anastomosis, Ann Surg 117 (1943) 481-97.
119 A. Zernecke, E.A. Liehn, L. Fraemohs, P. von Hundelshausen, R.R. Koenen, M. Corada, E. Dejana, C. Weber, Importance of junctional adhesion molecule-A for neointimal lesion formation and infiltration in atherosclerosis-prone mice, Arterioscler Thromb Vasc Biol 26 (2006) e10-3.
120 R. Khurana, Z. Zhuang, S. Bhardwaj, M. Murakami, E. De Muinck, S. Yla-Herttuala, N. Ferrara, J.F. Martin, I. Zachary, M. Simons, Angiogenesis-dependent and independent phases of intimal hyperplasia, Circulation 110 (2004) 2436-43.
121 D.M. Pagnanelli, T.G. Pait, H.V. Rizzoli, A.I. Kobrine, Scanning electron micrographic study of vascular lesions caused by microvascular needles and suture, J Neurosurg 53 (1980) 32-6.
122 D. Lidman, R.K. Daniel, The normal healing process of microvascular anastomoses, Scand J Plast Reconstr Surg 15 (1981) 103-10.
123 G. Macchiarelli, G. Familiari, A. Caggiati, F.M. Magliocca, F. Riccardelli, A. Miani, P.M. Motta, Arterial repair after microvascular anastomosis. Scanning and transmission electron microscopy study, Acta Anat (Basel) 140 (1991) 8-16.
124 H. Wenk, O. Fink, H. Kausch, U. Westermann, W. Nobel, Differenzierte Verfahrenswahl zur Behandlung des abdominellen (Naht-) Aneurysmas nach gefäßrekonstruktiven Eingriffen, Gefäßchirurgie 12 (2007) 43-8.
125 D. Bössow, W. Gross-Fengels, E.S. Debus, Die endovaskuläre Versorgung von Nahtaneurysmen nach konventioneller Operation im Bereich der aortoiliakalen Achse - Methode der Zukunft?, Gefässchirurgie 10 (2005) 279-84.

126 J.E. Hasson, J. Megerman, W.M. Abbott, Increased compliance near vascular anastomoses, J Vasc Surg 2 (1985) 419-23.
127 J.E. Hasson, J. Megerman, W.M. Abbott, Suture technique and para-anastomotic compliance, J Vasc Surg 3 (1986) 591-8.
128 M.S. Baguneid, S. Goldner, P.E. Fulford, G. Hamilton, M.G. Walker, A.M. Seifalian, A comparison of para-anastomotic compliance profiles after vascular anastomosis: nonpenetrating clips versus standard sutures, J Vasc Surg 33 (2001) 812-20.
129 J.S. Crane, N.J.W. Cheshire, G.R. Upchurch, Jr., Complications in Vascular Surgery. In: A.H. Davies, B.E. Cohen (Eds.), Vascular Surgery, Springer-Verlag, London, 2006, pp. 133-140.
130 R.A. El-Sabrout, G.J. Reul, Suprarenal or supraceliac aortic clamping during repair of infrarenal abdominal aortic aneurysms, Tex Heart Inst J 28 (2001) 254-64.
131 H. Diener, A. Larena-Avellaneda, E.S. Debus, [Postoperative complications in vascular surgery], Chirurg 80 (2009) 814-26.
132 R. Chiesa, E.M. Marone, C. Brioschi, S. Frigerio, Y. Tshomba, G. Melissano, Open repair of pararenal aortic aneurysms: operative management, early results, and risk factor analysis, Ann Vasc Surg 20 (2006) 739-46.
133 R. Wald, S.S. Waikar, O. Liangos, B.J. Pereira, G.M. Chertow, B.L. Jaber, Acute renal failure after endovascular vs open repair of abdominal aortic aneurysm, J Vasc Surg 43 (2006) 460-466; discussion 466.
134 V. Jongkind, K.K. Yeung, G.J. Akkersdijk, D. Heidsieck, J.B. Reitsma, G.J. Tangelder, W. Wisselink, Juxtarenal aortic aneurysm repair: a systematic review, J Vasc Surg (2010).
135 J. Knapp, M. Bernhard, H. Rauch, A. Hyhlik-Durr, D. Bockler, A. Walther, [Anesthesiologic procedure for elective aortic surgery], Anaesthesist 58 (2009) 1161-82.
136 F. Simon, E. Jäger, E. Calzia, U.B. Brückner, M. Thiere, A. Oberhuber, J. Kick, K.H. Orend, L. Sunder-Plassmann, H. Schelzig, Konditionierung von Ischämie/Reperfusion-Phänomenen, Gefässchirurgie 14 (2009) 16-23.
137 S. Gelman, The pathophysiology of aortic cross-clamping and unclamping, Anesthesiology 82 (1995) 1026-60.
138 L. Silva, R. Kolvenbach, L. Pinter, The feasibility of hand-assisted laparoscopic aortic bypass using a low transverse incision, Surg Endosc 16 (2002) 173-6.
139 O. Goeau-Brissonniere, What is the future for laparoscopic aortic surgery?, Ann Vasc Surg 18 (2004) 393-4.
140 J.S. Scheltes, C.J. van Andel, P.V. Pistecky, C. Borst, Coronary anastomotic devices: blood-exposed non-intimal surface and coronary wall stress, J Thorac Cardiovasc Surg 126 (2003) 191-9.
141 T.R. Kohler, T.R. Kirkman, L.W. Kraiss, B.K. Zierler, A.W. Clowes, Increased blood flow inhibits neointimal hyperplasia in endothelialized vascular grafts, Circ Res 69 (1991) 1557-65.
142 M.C. Calles-Vazquez, F.J. Viguera, V. Crisostomo, J. Uson-Gargallo, Vascular closure stapler clip anastomosis decreases aortic cross-clamping time compared to interrupted nonabsorbable and running absorbable sutures in growing pigs, Ann Vasc Surg 20 (2006) 35-41.
143 A.R. Zankl, H. Schumacher, U. Krumsdorf, H.A. Katus, L. Jahn, C.P. Tiefenbacher, Pathology, natural history and treatment of abdominal aortic aneurysms, Clin Res Cardiol 96 (2007) 140-51.

144 W. Hepp, Chronische femoropopliteale Verschlussprozesse. In: W. Hepp, H. Kogel (Eds.), Gefäßchirurgie, Urban & Fischer, München, 2007, pp. 449-65.

7. Danksagung

Mein Dank gilt Herrn Prof. Dr. H.-P. Bruch, Direktor der Klinik für Chirurgie des Universitätsklinikums Schleswig-Holstein, Campus Lübeck, für die Möglichkeit, diese Arbeit durchzuführen..

Mein besonderer Dank gilt Herrn Privat-Dozent Dr. M. Kapischke, Chefarzt der Abteilung für Allgemein-, Viszeral- und Gefäßchirurgie der Asklepios Klinik St. Georg Hamburg für die Überlassung eines äußerst spannenden und interessanten Themas. Die dauerhafte Unterstützung, die fachlichen Anregungen sowie der respektvolle und menschliche Umgang waren beeindruckend und inspirierend.

Danken möchte ich auch Prof. Dr. H. Maschek aus der Gemeinschaftspraxis für Pathologie Prof. Lang, Prof. Maschek, Dr. Delventhal in Hannover und Herrn S. Dähnhardt-Pfeiffer von Microscopy Services in Flintbeck für die Unterstützung bei den feingeweblichen Untersuchungen und deren Befundung. An dieser Stelle danke ich auch Frau M. Cassens von HIK Hannover, die die aufwendigen Dünnschliffe der Präparate angefertigt hat.

Herrn Ziervogel, Frau S. Kresse und den übrigen Mitarbeitern von „Medizin im Grünen“ in Groß Dölln danke ich für die Betreuung der Schweine, Nutzung des OPs und der Stallungen.

Mein inniger Dank gilt all meinen Freunden, vor allem meiner Schwester Gol Tabrisi und meiner lieben Freundin Dr. Eleonore Sach. Durch ihre moralische und subtile Unterstützung konnte ich auch in schwierigen Zeiten die Kraft aufbringen, um diese Arbeit zum Abschluss zu bringen.

Zu guter letzt danke ich von Herzen meinen lieben Eltern Feri und Jousseff Tabrisi, die es mir ermöglicht haben, meinen Traumberuf zu ergreifen und denen ich alles verdanke.

8. Lebenslauf

PERSÖNLICH

Geburtstag:	13.10.1977
Geburtsort:	Gießen
Familienstand:	ledig
Staatsangehörigkeit:	deutsch

AUSBILDUNG

1983 – 1986	Grundschule
1986 – 1997	Droste Hülshoff Gymnasium, Freiburg Abschluss Abitur
1997	Medizinstudium Albert Ludwigs Universität Freiburg
03/1998 – 4/2005	Medizinstudium Universität Witten / Herdecke
03/2000	Physikum
03/2002	1. Staatsexamen
03/2003	2. Staatsexamen
04/2003 – 04/2004	Forschungstätigkeit (Vollzeit) Im Labor der Experimentellen Plastischen Chirurgie für Molekulargenetische Wundheilungsforschung und Gentherapie der Universitätsklinik für Plastische Chirurgie Bergmannsheil Bochum
04/2004 – 04/2005	Praktisches Jahr Tertiale: Innere Medizin (Prof. Dr. med. H. Gallenkamp) Ev. Kh. Witten Chirurgie (Priv. Doz. Dr. med. C. Peiper) Ev. Kh. Witten Anästhesie (Dr. med. W. Kremer) Ev. Kh. Witten
04/2005	3. Staatsexamen
06/2005	Approbation
02/2006 – 09/2006	Tätigkeit als Assistenzarzt Klinik f. Allgemein-, Viszeral-, Thorax-, und Gefäßchirurgie, Martin-Luther-Krankenhaus, Schleswig (Chefarzt Priv. Doz. Dr. med. H. Shekarriz)
Seit 10/2006	Tätigkeit als Assistenzarzt Zentrum für Chirurgie, Asklepios Klinik Altona, Hamburg (Chefärzte Prof. Dr. W. Schwenk, Prof. Dr. H. Kortmann, Prof. Dr. J. V. Wening)

PUBLIKATIONEN

Artikel in peer-reviewed Journals:

Jacobsen F, **Mohammadi-Tabrisi A**, Hirsch T, Mittler D, Mygind PH, Sonksen CP, Raventos D, Kristensen HH, Gatermann S, Lehnhardt M, Daigeler A, Steinau HU, Steinstraesser L.
Antimicrobial activity of the recombinant designer host defence peptide P-novispirin G10 in infected full-thickness wounds of porcine skin.
J Antimicrob Chemother. 2007 Mar;59(3):493-8. Epub 2007 Feb 8.
PMID: 17289767 [PubMed - in process]

Steinstraesser L, Vranckx JJ, **Mohammadi-Tabrisi A**, Jacobsen F, Mittler D, Lehnhardt M, Langer S, Kuhnen C, Gatermann S, Steinau HU, Eriksson E.
A novel titanium wound chamber for the study of wound infections in pigs.
Comp Med. 2006 Aug;56(4):279-85.
PMID: 16941955 [PubMed - indexed for MEDLINE]

Jacobsen F, Baraniskin A, Mertens J, Mittler D, **Mohammadi-Tabrisi A**, Schubert S, Soltau M, Behnke B, Gatermann S, Steinau HU, Steinstraesser L
Activity of Histone H1.2 in infected burn wounds.
Journal of Antimicrobial Chemotherapy, 2005 May;55(5):735-41. Epub 2005 Mar 16.
PMID: 15772144 [PubMed - in process]

Vorträge:

M. Liedke, **A. Mohammadi-Tabrisi**, H. Kortmann
„Therapieoptionen bei Aneurysmen der viszeralen Arterien“
10. deutsch-österreichisch-ungarischer Gefäßkongreß 22.-23.05.2009, Bremen

A. Mohammadi-Tabrisi, M. Liedke, H. Kortmann
„Der rechtsseitige Unterbauchschmerz – und keine Appendicitis!“
182. Tagung der Vereinigung der Nordwestdeutschen Chirurgen (NWCH) 4.12.-6.12.2008, Hamburg

A. Mohammadi-Tabrisi, M. Liedke, H. Kortmann
„Rezidivierende Embolien in die supraaortalen Äste – ein tragischer Verlauf“
180. Tagung der Vereinigung der Nordwestdeutschen Chirurgen (NWCH) 29.11.-1.12.2007, Hamburg

A. Mohammadi-Tabrisi, F. Johnsen, D. Welger, H. Kortmann
„Therapieoptionen bei Aneurysmen der viszerlen Arterien“
14. Norddeutsche Gefäßchirurgentage 22.-23.2.2007, Hamburg

A. Mohammadi-Tabrisi, F. Johnsen, H. Kortmann
„Neuromonitoring in der Carotischirurgie – Wert und Bedeutung der Verfahren“
14. Ostwestfälisches Gefäßsymposium 16.-17.2.2007, Bielefeld

A. Mohammadi-Tabrisi, H. Dunker, T. Schipper, J. S. Brechler, H. Shekarriz, U. Heusermann
„Isolierte Milzmetastase eines Bronchial-Carcinoms“
178. Tagung der Vereinigung der Nordwestdeutschen Chirurgen (NWCH) 30.11.-2.12.2006, Hamburg

Y Oetzdogan; F Jacobsen; **A Mohammadi-Tabrisi**; D Mittler; Y Renoulet; M Lehnhardt; HH Christensen; HU Steinau; L Steinstraesser
„Antibakterielle Aktivität des Designer Host Defense Peptids Novispirin G10 im infizierten Bochumer Wundkammermodell“
35. Jahrestagung der Vereinigung der Deutschen Plastischen Chirurgen (VDPC) 22.-25.09.2004, Düsseldorf

A. Mohammadi-Tabrisi, F. Jacobsen, D. Mittler, Y. Renoulet, D. Drücke, M. Lehnhart, H. U. Steinau, L. Steinstraesser
„Standard porcine infection mode“
2nd World Union of Wound Healing Societies' Meeting 2004 (WUWHS), 8.-13.07.2004 Paris, Frankreich

L. Steinstraesser, D. Mittler, T. Hirsch, F. Jacobsen, **A. Mohammadi-Tabrisi**, M. Lehnhart, D. Drücke, H. H. Homann, H. U. Steinau
„Adenoviral delivery of human cathelicidin LL37 reduces bacterial bacterial counts in infected burn wounds”
2nd World Union of Wound Healing Societies' Meeting 2004 (WUWHS), 8.-13.07.2004 Paris, Frankreich

F. Jacobsen, A. Baraniskin, M. Lehnhart, D. Drücke, D. Mittler, **A. Mohammadi-Tabrisi**, H. U. Steinau, L. Steinstraesser
“Antimicrobial activity of recombinant human Histone H1.2 in vitro and in infected burn wounds“
2nd World Union of Wound Healing Societies' Meeting 2004 (WUWHS), 8.-13.07.2004 Paris, Frankreich

D. Mittler, T. Hirsch, F. Jacobsen, **A. Mohammadi-Tabrisi**, M Lehnhardt, D Druecke, H.U. Steinau, L. Steinstraesser
“Adenoviral delivery of human cathelicidin LL37 reduces bacterial counts in infected burn wounds”
49th Annual Meeting of the Plastic Surgery Research Council (PSRC), 9.-12.06.2004 Ann Arbor, Michigan, USA

Poster:

A. Mohammadi-Tabrisi, T. Schulz, M. Kapischke
“Der “Gefäßadapter” – Etablierung eines neuen nahtlosen Anastomosensystems am porcinen Aortenmodell“
185. Tagung der Vereinigung der Nordwestdeutschen Chirurgen (NWCH) 3.-5.6.2010, Lübeck

A. Mohammadi-Tabrisi, M. Kapischke
„The Vascular Adapter" – A new Device for Sutureless Vascular Anastomoses.
10th International Vascular & Endovascular Course (IVEC) & 3rd European Congress of the International Society for Vascular Surgery (ISVS), 29.-31.10.2009 Milan, Italien

Jacobsen F, Baraniskin A, Mertens J, Mittler D, **Mohammadi-Tabrisi A**, Schubert S, Soltau M, Behnke B, Gatermann S, Lehnhardt M, Steinau HU, Steinstraesser L:
„Antimikrobielle Aktivität von humanem Histon H1.2 im infizierten Verbrennungsmodell."
35. Jahrestagung der Vereinigung der Plastischen Chirurgen (VDPC), 22.-25.10.2004 Düsseldorf, ISBN 3-937678-02-6

Steinstraesser L, Mittler D, Hirsch T, Jacobsen F, **Mohammadi-Tabrisi A**, Lehnhardt M, Druecke D, Homann HH, Steinau HU:
"Adenoviral Delivery of Human Cathelicidin LL37 Reduces Bacterial Counts in Infected Burn Wound"
2nd World Union of Wound Healing Societies' Meeting 2004 (WUWHS), 8.-13. 07.2004 Paris, Frankreich

Mohammadi-Tabrisi A, Jacobsen F, Mittler D, Renoulet Y, Druecke D, Ericsson E, Steinau HU, Steinstraesser L:
"BO-Chamber - infected titanium wound chamber model."
2nd World Union of Wound Healing Societies' Meeting 2004 (WUWHS), 8.-13. 07.2004 Paris, Frankreich

A. Mohammadi-Tabrisi, F. Jacobsen, D. Mittler, Y. Renoulet, D Druecke, E. Ericsson, H.U. Steinau, L. Steinstraesser
"BO-Chamber - infected titanium wound chamber model"
49th Annual Meeting of the Plastic Surgery Research Council (PSRC), 9.-12.06.2004 Ann Arbor, Michigan, USA

Jacobsen, F; **Mohammadi-Tabrisi, A**; Mittler, D; Renoulet, Y; Gerhards A, M. Lehnhardt, D. Druecke, Christensen, HH; Steinau, HU; Steinstraesser, L
"Designer host defense peptide P-Novispirin G10 reduces bacterial counts in the infected porcine BO-chamber"
49th Annual Meeting of the Plastic Surgery Research Council (PSRC), 9.-12.06.2004 Ann Arbor, Michigan, USA

D. Mittler, T. Hirsch, F. Jacobsen, **A. Mohammadi-Tabrisi**, H.U. Steinau, L. Steinstraesser
"Adeno-Virus as agents for bacterial reduction in burns"
49th Annual Meeting of the Plastic Surgery Research Council (PSRC), 9.-12.06.2004 Ann Arbor, Michigan, USA

A. Mohammadi-Tabrisi, F. Jacobsen, D. Mittler, D. Drücke, H. U. Steinau, L. Steinsträsser
„Titanium Wundkammermodell am Schwein"
34. Jahrestagung der Vereinigung der deutschen Plastischen Chirurgen (VDPC) und 8. Jahrestagung der DGÄPC, 30.9.–5.10.2003 Freiburg i. Br.

Baraniskin A, Pazdzierny G, **Mohammadi-Tabrisi A**, Lehnhardt M, Steinau HU, Steinstraesser L
„Antimikrobielle Aktivität von Histonen“
34. Jahrestagung der Vereinigung der deutschen Plastischen Chirurgen (VDPC) und 8. Jahrestagung der DGÄPC, 30.9.–5.10.2003 Freiburg i. Br.

A. Mohammadi-Tabrisi, F. Jacobsen, D. Mittler, Y. Renoulet, D Druecke, E. Ericsson, H.U. Steinau, L. Steinstraesser
“BO-Chamber - Infected Porcine Titanium Wound Chamber Model”
Annual Meeting of the American Society of Plastic Surgeons (ASPS), 9.-13.10.2003, Philadelphia, USA

A Baraniskin, F Jacobsen, J Mertens, **A Mohammadi-Tabrisi**, HU Steinau, L Steinstraesser
“Antimicrobial Activity of Recombinant Human Histone H1.2 in Vitro and In Infected Burn Wounds”
Annual Meeting of the American Society of Plastic Surgeons (ASPS), 9.-13.10.2003, Philadelphia, USA