Aus der Klinik für Allgemein-, Viszeral- Thorax- und Gefäßchirurgie

des Schlei Klinikums Schleswig MLK
Chefarzt: Priv. Doz. Dr. med. H. Shekarriz

und

aus der Klinik für Allgemeine Chirurgie
der Universität zu Lübeck

Direktor: Prof. Dr. med. H. P. Bruch

AUSSAGEKRAFT DER SONOGRAPHIE BEI DER DIAGNOSE DER AKUTEN APPENDIZITIS- EINE RETROSPEKTIVE UNTERSUCHUNG DER KORRELATION DER SONOGRAPHISCHEN, KLINISCHEN UND PATHOLOGISCHEN BEFUNDE

Inauguraldissertation

zur

Erlangung der Doktorwürde

der Universität zu Lübeck

-Aus der Sektion Medizin-

Vorgelegt von

Burckhardt Kietzmann

aus Greifswald

Lübeck 2012

1. Berichterstatter: Priv. Doz. Dr. med. Hodjat Shekarriz Foumani

2. Berichterstatter: Priv. Doz. Dr. med. Jan Kramer

Tag der mündlichen Prüfung: 26.10.2012

Zum Druck genehmigt. Lübeck, den 26.10.2012

Promotionskommission der Sektion Medizin

Für meine Mutter

Inhaltsverzeichnis

1.Einleitung 1

1.1. Anatomie und Pathogenese 1

1.2. Klinische Untersuchungsbefunde 2

1.3. Differentialdignose 3

1.4. Komplikationen der Appendizitis 4

1.5. Labordiagnostik 5

1.6. Bildgebende Verfahren 5

1.6.1. Sonographie 5

1.6.2. Computertomographie (CT) 6

1.6.3. Magnetresonanztomographie (MRT) 7

1.7. Therapeutisches Vorgehen 7

1.8. Ziele und Fragestellung 8

2. Patienten und Methode 9

2.1. Klinische Untersuchung 10

2.2. Sonographische Untersuchung 10

2.3. Sonographische Darstellungskriterien der Appendix und Umgebung 12

2.3.1. Sonomorphologische Normalbefunde 12

2.3.2. Sonomorphologisch pathologische Befunde 12

2.3.2.1 Entzündungsstadienabhängige Sonographiebefunde 13

2.4. Auswertung der Befunde 18

3. Ergebnisse 19

3.1. Diagnostische Parameter 19

3.1.1. Leukozytose 19

3.1.2. Erhöhung des C-reaktiven Proteins 20

3.1.3. Abwehrspannung im rechten Unterbauch 21

3.1.4. Temperaturdifferenz 22

3.1.5. Druckschmerz über dem McBurney Punkt 22

3.1.6. Beurteilung des Chirurgen 23

3.2. Sonographische Kriterien 25
3.3. Entwicklung eines Scoresystems 29
3.3.1. Scoreauswertung mit fünf Kriterien 29
3.3.2. Scoreauswertung mit vier Kriterien 31
3.4. Histologische Kriterien 33

4. Diskussion 35
4.1. Kritik der Methode 35
4.2. Diagnostische Parameter 37
4.2.1. Leukozytose 37
4.2.2. CRP 38
4.2.3. Abwehrspannung im rechten Unterbauch 38
4.2.4. Temperaturdifferenz 38
4.2.5. Druckschmerz über Mc Burney 39
4.2.6. Beurteilung des Chirurgen 39
4.3. Sonographie Score: Sensitivität 39
4.4. Sonographie Score: Spezifität 41
4.5. Sonographie Score: positive und negative Prädiktion 42
4.6. Score Auswertung 43
4.7. Histologische Kriterien 43
4.8. Schlussfolgerung der Diskussion 44

5. Zusammenfassung 45
6. Literaturverzeichnis 47
7. Danksagung 52
8. Lebenslauf 53

1.Einleitung

Die akute Appendizitis ist auch heute, über 120 Jahre nach ihrer Erstbeschreibung durch den britischen Chirurgen Lawson Tait im Jahre 1880 (Seal, 1981), welcher als erster eine perforierte Appendizitis diagnostizierte und erfolgreich operierte, die häufigste Ursache für akute abdominelle Beschwerden mit der Notwendigkeit einer sofortigen operativen Intervention. Sie tritt in Europa mit einer jährlichen Inzidenz von ca. 100/100 000 Personen auf (Ohmann et al., 2002). Die Gesamthäufigkeit beträgt bei symptomatischen Patienten unter 20 Jahren 41% und bei Patienten über 20 Jahren 59% (Ohmann et al., 2002). Das Risiko im Laufe des Lebens an einer Appendizitis zu erkranken (life-time-risk) beträgt bei Männern 8,6% und bei Frauen 6,7%, die Appendektomierate ist jedoch circa doppelt so hoch (Addiss et al., 1990).
Lange Zeit wurde die Diagnose einer akuten Appendizitis lediglich klinisch gestellt. Im Weiteren hatte die Abdomenübersichtsaufnahme sowie auch der Bariumkontrasteinlauf bei akuter abdomineller Beschwerdesymptomatik bis in die 1980er Jahre einen hohen Stellenwert.
1986 veröffentlichte Puylaert die erste klinische Studie zur Wertigkeit der Sonographie in der Diagnostik der akuten Appendizitis (Puylaert, 1986), die erst seit den 1950er Jahren routinemäßig in der Medizin Verwendung findet.

1.1. Anatomie und Pathogenese:

Die blind endende Appendix vermiformis ist in Verlängerung der Taenien des Dickdarms dorsomedial am Ende des Coecums gelegen. Die Länge der Appendix variiert stark zwischen 2-15cm mit einer durchschnittlichen Länge von 7cm beim Erwachsenen (Hollerweger, 2006) und einem typischen Querschnitt von <0,6cm (Rettenbacher et al., 2001). Aufgrund eines eigenen Mesenteriolums und einer eigenen arteriellen Versorgung durch die Arteria appendicularis variiert die Lage der Appendix. Bei ca. 65% der Bevölkerung ist die Appendix vermiformis retrocoecal gelegen (Kuhn und Lippert, 2007).
Pathogenetisch kommt es primär zu einer Stenosierung oder einem kompletten Verschluss des Appendixlumens durch z.B. Koprolithen, Tumore, Fremdkörper

oder Parasiten. Die persistierende Sekretion der Mucosa führt schließlich zu einem intraluminalen Druckanstieg mit konsekutiver Hypoxie und ischämischer Ulzeration der Mucosa. Im weiteren Zeitablauf kann sich eine Gangrän sowie eine Perforation ausbilden. Somit ergibt sich histopathologisch folgende Stadieneinteilung:

1. Katarrhalisches Stadium: Reversibles Stadium mit gefäßinjizierter Appendix, noch ohne Eiter, nicht destruktiv
2. Ulzero-phlegmonöses Stadium: Eitrige, destruktive Appendizitis
3. Gangränöses Stadium: Nekrotisierende Appendizitis
4. Perityphlitischer Abszeß: Appendizitis mit Einschmelzung, Abkapselung und Begrenzung des entzündlichen Geschehens durch Peritonealverklebungen

1.2. Klinische Untersuchungsbefunde:

Leitsymptom bei Patienten mit einer akuten Appendizitis ist der Abdominalschmerz, wobei sowohl die Art des Schmerzes als auch die Lokalisation und die Dauer individuell unterschiedlich sein können. Typisch ist ein Beginn der Schmerzsymptomatik im Oberbauch bzw. periumbilical mit Migration in den rechten Unterbauch einhergehend mit Appetitlosigkeit, Übelkeit und Erbrechen. Bei älteren Patienten und Diabetikern können diese Symptome jedoch häufig verschleiert sein. Die klinischen Symptome werden von einer mäßiggradigen Temperaturerhöhung bei häufig festgestellter axillär-rektaler Temperaturdifferenz von ca. 1°Celsius begleitet. Der initiale Schmerz wird durch die viszerale Innervation des Darmes begründet.

Zu der lokalen Abwehrspannung kommt es durch eine Reizung des parietalen Peritoneums. Von einer Abwehrspannung spricht man definitionsgemäß bei einer unwillkürlichen starken Anspannung der Bauchdeckenmuskulatur auf einen plötzlich einsetzenden peritonealen Reiz im Rahmen der klinischen Untersuchung.

Charakteristische Schmerzpunkte, die in der klinischen Befunderhebung eine entscheidende Rolle spielen sind:

- McBurney Punkt: Druckschmerz in der Mitte der Verbindungslinie zwischen Spina iliaca anterior superior und Nabel
- Lanz Punkt: Druckschmerz im Übergang vom äußeren zum mittleren Drittel rechts in Verbindung beider Spinae
- Blumberg Zeichen: Loslassschmerz im Bereich der Appendix bei Druck und plötzlichem Loslassen kontralateral im linken unteren Quadranten
- Rovsing Zeichen: Schmerzen im Colon ascendens und Coecum bei retrogradem Ausstreichen des linksseitigen Colons
- Douglas Schmerz: Schmerzangabe bei rectaler und vaginaler Untersuchung
- Psoaszeichen: Dehnungsschmerz oberhalb des Leistenbandes bei Streckung des Beines (bei retrocoecaler Appendix und Reizung der Psoasfaszie)

Diese Schmerzangaben sind von der Lage der Appendix abhängig, so dass nicht alle Druckpunkte positiv sein müssen. Bei bereits fortgeschrittener Entzündung ist eine gebückte Haltung oder das Anziehen der unteren Extremitäten klinisch auffällig. Eine vorrübergehende Besserung der Symptomatik kann durch eine Entlastung infolge einer freien Perforation zustande kommen.

1.3. Differentialdiagnose:

Die akute Appendizitis kann jede Form des akuten Abdomens vortäuschen, so dass vielfältige Differentialdiagnosen in Betracht kommen. Diese sind beispielsweise urologische Erkrankungen wie Ureterkoliken, gynäkologische Erkrankungen wie symptomatische Ovarialzysten oder weitere chirurgische Krankheitsbilder wie die akute Cholezystitis, das stenosierende Coloncarcinom oder ein Psoasabszess. Auch die Ileitis terminalis, eine diabetische Ketoazidose oder eine Porphyrie können die Symptomatik einer akuten Appendizitis vortäuschen. Eine Auflistung der häufigsten Differentialdiagnosen findet sich in Tabelle 1.

Tab. 1: Differentialdiagnosen der akuten Appendizitis	
chirurgisch	Akute Cholecystitis Meckel Diverticulitis Lymphadenitis Perforiertes Ulcus Colondiverticulitis Pancreatitis Rectusscheidenhämatom Psoasabszeß
urologisch	Ureterkolik Pyelonephritis
gynäkologisch	Endometriose Ektope Gravidität Rupturierte Ovarialzyste Torquierte Ovarialzyste Salpingitis
internistisch	Gastroenteritis Ileitis terminalis Diabetische Ketoazidose Porphyrie

Tabelle 1: Differentialdiagnosen der akuten Appendizitis

1.4. Komplikationen der Appendizitis:

Die freie oder gedeckte Perforation ist die häufigste Komplikation der Appendizitis. Das Risiko der Perforation ist bei Kindern unter zwei Jahren und bei Menschen im hohen Lebensalter am höchsten.

Je nach Lage der Appendix kann es im Zuge der gedeckten Perforation zu Abszessen in unterschiedlichen Lokalisationen kommen. Stellvertretend seien hier der perityphlitische Abszeß, der Douglasabszeß oder der Lumbalabszeß genannt.

Die freie Perforation führt in der Regel zu einer Peritonitis mit toxischem Krankheitsbild und der Notwendigkeit einer sofortigen operativen Intervention.

Eine seltene Komplikation ist die Pyelophlebitis- eine septische Thrombophlebitis im portovenösen System mit septischen Temperaturen und Ikterus.

Letztlich muß die Chronifizierung der Appendizitis genannt werden. Hier beklagen die Patienten rezidivierende rechtsseitige Unterbauchschmerzen meist über Monate. Die Diagnose wird hier histopathologisch durch den Nachweis von Epitheldefekten und Fibrosierungen gestellt.

1.5. Labordiagnostik:

Die laborchemischen Untersuchungsergebnisse sollen zum einen der Bestätigung der Entzündungsreaktion, zum anderen der Erarbeitung der Differentialdiagnosen dienen. Routinemäßig werden neben Blutbild und Elektrolyten der Kreatininwert und das C-reaktive Protein (CRP) bestimmt. Standard ist die Erhebung eines Urinstatus, um einen Infekt der ableitenden Harnwege auszuschließen sowie ein Graviditätsausschluß bei jungen Frauen zu erzielen.
Die Erhöhung der Leukozytenzahl gilt als sehr sensitiv für das Vorliegen einer Appendizitis bei geringer Spezifität (Grönroos und Grönroos, 1999). Die Serumwerte des CRP sind häufig erst ca. 12 Stunden nach Einsetzten der Erkrankung erhöht. Dieses hat jedoch eine geringere Aussagekraft, da dieser Wert bei den meisten Erkrankungen des Abdomens erhöht ist (Sack et al., 2006). Eine Leukozyturie kann jedoch ebenso wie eine Hämaturie mit einer akuten Appendizitis vergesellschaftet sein, wobei dieses hinweisend sein kann auf eine retrocoecal gelegene Appendix mit begleitender entzündlicher Affektion des Ureters.

1.6. Bildgebende Verfahren:

1.6.1. Sonographie:

Als kostengünstiges, nebenwirkungsfreies und problemlos wiederholbares Verfahren gilt die initiale Abdomensonographie als die Methode der Wahl in der Diagnosefindung der akuten Appendizitis. Die Sensitivität der Methode bei der Beurteilung der akut entzündeten Appendizitis wird zwischen 85 und 98%, die Spezifität zwischen 79-97% (Sivit et al., 1992, Hahn et al., 1997, Poortman et al., 2003) angegeben. Nach Untersuchung der Oberbauch- und Beckenorgane zum Ausschluss anderer Schmerzursachen mit Sektor-/Konvexsonden wird mit hochauflösenden Linearsonden und dosierter Kompressionstechnik der rechte Unterbauch abgetastet.
Während noch in den 80er Jahren jeder sonographische Nachweis einer Appendix als Pathologie gewertet wurde, ist man heute bestrebt durch verbesserte Auflösung der Ultraschallsonden auch die gesunde Appendix darzustellen. Der

Wert der Sonographie liegt in der Hand des Erfahrenen bei allgemein schneller Verfügbarkeit und fehlender Strahlenexposition in den zusätzlich gewonnenen Informationen über mögliche Differentialdiagnosen und Komplikationen der Appendizitis. Jedoch sollte die Interpretation des Untersuchungsbefundes nur in Kombination mit der klinischen Symptomatik erfolgen.
Die Grenzen der Methode liegen patientenabhängig in schlechten Schallleiteigenschaften durch Adipositas oder Darmgasüberlagerung, fehlende Kompressionsmöglichkeit bei Peritonismus und fehlende Compliance des Patienten, insbesondere bei Kindern. Untersucherabhängig wären fehlende Erfahrung des Arztes und ein oft unzureichendes Geräteequipment zu nennen.

1.6.2. Computertomographie (CT):

Eine gute Alternative, insbesondere nach Einführung der Spiral-CT und Multislice-CT durch immer kürzere Untersuchungszeiten und eine zuverlässige Detektion der möglichen Nebendiagnosen, stellt die Computertomographie dar. Da die Dynamik der Entzündung in Einzelfällen zwei und mehr Untersuchungen binnen kurzer Zeit erfordern kann und mit einer Strahlenexposition einhergeht, sollte die CT-Indikation jedoch nur bei sonographisch nicht oder nur eingeschränkt zu beurteilenden Patienten gestellt werden. Hier liegen eindeutig die Vorteile der Methode gegenüber dem Ultraschall. Desweiteren ist die Komplexität eines fortgeschrittenen oder gar mit Komplikationen behafteten Entzündungsprozesses eindeutiger und übersichtlicher darzustellen. Die derzeitigen Ergebnisse liegen mit Sensitivitäten zwischen 97% und 100% und Spezifitäten zwischen 94% und 98% über denen einer differenzierten Ultraschalldiagnostik (Styrud et al., 2000, van Randen et al., 2008).
Nach Einführung der Spiral-CT konnte die negative Laparotomierate von 20-22 % auf 4-9% gesenkt werden, so dass der Wegfall unnötiger Laparotomien und die kürzere Hospitalisation die Kosten der Computertomographie aufwiegen dürften (Petrosyan et al., 2008, Balthazar et al., 1998).

1.6.3. Magnetresonanztomographie (MRT):

Die Magnetresonanztomographie ist bislang aus Kostengründen, wegen der doch geringeren Verfügbarkeit sowie einer oft notwendigen Sedierung oder Narkose der oft kindlichen Patienten keine Routineuntersuchung in der Diagnostik der akuten Appendizitis. Die bislang vorliegenden Studien (Hörmann et al., 1998, Birchard et al., 2005) zeigen gute bis sehr gute Ergebnisse. Bereits in der älteren Studie von Incesu et al. (1997) konnte eine Sensitivität von 97% bei einer Spezifität von 92% nachgewiesen werden. Aufgrund der fehlenden Strahlenexposition ist die MRT als Alternative bei Kindern immer in Erwägung zu ziehen und wird sicherlich in Zukunft mehr und mehr an Bedeutung gewinnen.

1.7. Therapeutisches Vorgehen:

Ziel der Therapie der Appendizitis sollte immer die risikoärmste Beseitigung der Symptomatik und Vermeidung möglicher Komplikationen sein. Somit ist die Operation bei akuter Appendizitis die schnellste und effektivste Möglichkeit, Schmerzfreiheit und Ursachenbehebung gleichzeitig zu erzielen. Da die Morbidität und Letalität der Operation mit zunehmender zeitlicher Verzögerung und somit Fortschreiten des Entzündungsprozesses steigen, ist bei Diagnosestellung eine zeitlich dringliche Operationsindikation gegeben. Die gefürchtetste Komplikation, die Perforation mit Peritonitis steigt in den ersten 36 Stunden nach Diagnosestellung auf einen Wert zwischen 16% und 36% und nach je weiteren 12 Stunden um weitere 5% (Kuhn, 2007). Die derzeitige Appendektomierate liegt in Deutschland und Nordamerika bei etwa 260/100000 Einwohnern (Treutner et al., 1997).

In der heutigen Zeit sind prinzipiell zwei Operationsmöglichkeiten - die konventionelle und die laparoskopische Appendektomie- gegeben. Die konventionelle Appendektomie über den Wechselschnitt nach McBurney gehört seit 1894 zu den Standardverfahren in der Chirurgie. Vorteile bietet die laparoskopische Variante, welche erstmals 1983 von dem Kieler Gynäkologen Semm durchgeführt und publiziert wurde, durch deutlich kleinere Inzisionen und eine geringere Infektionsrate der Operationswunden bei minimal invasiver Operationstechnik (Semm, 1983). Desweiteren besteht bei der laparoskopischen

Operationstechnik die Möglichkeit einer Inspektion der gesamten Bauchhöhle im Sinne einer diagnostischen Laparoskopie zur Evaluierung und ggf. Behandlung vorhandener Differentialdiagnosen. Einen eindeutigen Vorteil hat die Methode insbesondere bei adipösen, präoperativ schlecht zu diagnostizierenden Patienten. Auch postoperativ bietet die Laparoskopie durch das geringere Zugangstrauma mit konsekutiv weniger Schmerzen, früherem Kostaufbau, besserer Rekonvaleszenz, kürzerer Liegezeit sowie einer besseren Kosmetik deutliche Vorteile (Canty et al., 2000). In der Literatur findet sich jedoch keine Evidenz bezüglich der Überlegenheit der laparoskopischen Appendektomie gegenüber dem offenen Vorgehen.
Die einzige Indikation zur primär konservativen Therapie stellt der perityphlitische Abszeß dar. Hier ist eine antibiotische Abschirmung und, sofern möglich, eine interventionsradiologische Behandlung mit Abszessdrainage indiziert. Die Appendektomie ist dann meist im Intervall indiziert, im Einzelfall jedoch nicht immer von Nöten.

1.8. Ziele und Fragestellung:

Ziel der Arbeit ist es, den Stellenwert der abdominellen Sonographie in der Diagnostik der akuten Appendizitis in unserem Patientengut zu evaluieren. Hierzu wurden retrospektiv die Daten von 200 Patienten aus zwei Jahren hinsichtlich der Korrelation des präoperativen Befundes mit dem intraopertiven und dem histopatholischen Befund ausgewertet. Die Auswertung erfolgte unter folgenden Gesichtspunkten:

1. Untersuchung der Sonographie-Kriterien in Hinblick auf ihre Sensitivität, Spezifität und Prädiktion
2. Untersuchung der klinischen und Laborparameter in Hinblick auf ihre Sensitivität, Spezifität und Prädiktion
3. Entwicklung eines sonographischen Scores mit möglichst hoher Sensitivität und Spezifität für die Diagnose der akuten Appendizitis
4. Evaluierung des Scores anhand der gesammelten Daten.

2. Patienten und Methode

In der Studie sind retrospektiv die Daten von 200 Patienten, die sich zwischen 2004 und 2006 in der Klinik, Martin-Luther Krankenhaus Schleswig, unter der Verdachtsdiagnose einer akuten Appendizitis vorstellten, untersucht worden. Alle Patienten sind im Verlauf appendektomiert worden.
Einschlusskriterium war eine präoperative Ultraschalluntersuchung des Abdomens sowie die Tatsache, dass die Patienten nachfolgend unter dem klinischen Verdacht einer Appendizitis, unabhängig vom sonografischen Ergebnis, der Appendektomie zugeführt wurden. Untersucht wurde hierbei die Korrelation zwischen den präoperativen klinischen, laborchemischen, sonographischen sowie intraoperativen Parametern und den histopathologischen Befunden.

Das Alter der Patienten lag zwischen drei und 81 Jahren mit einem mittleren Alter von 28,17 Jahren. Es wurden 122 Frauen und 78 Männer untersucht. Die epidemiologischen Daten dieser 200 Patienten sind in Tabelle 2 aufgelistet. Anhand des histologischen Ergebnisses und somit des Schweregrades der Erkrankung wurden die Patienten in folgende Gruppen eingeteilt:

Patienten mit einer
1. katarrhalischen Appendizitis
2. ulzerophlegmonösen Appendizitis
3. gangränösen Appendizitis
4. chronischen Appendizitis.

Tab.2 Epidemiologische Daten der Patienten (n= 200)					
	n	Alter		Geschlecht	
		Spanne	MW	m	w
Patienten mit katarrhalischer Appendizitis	29	6-55	20	8	21
Patienten mit ulzerophlegmonöser Appendizitis	131	3-81	28,7	51	80
Patienten mit gangränöser Appendizitis	20	6-75	36,7	8	12
Patienten mit chronischer Appendizitis	20	7-51	23,1	11	9
Patienten insgesamt	200	3-81	28,17	78	122

Tabelle 2: n= Anzahl der Patienten, MW= Mittelwert, m= männlich, w= weiblich

2.1. Klinische Untersuchung:

Bei den Patienten, die unter der klinischen Verdachtsdiagnose einer akuten Appendizitis in der Klinik vorstellig wurden, erfolgte eine standardisierte Untersuchung des Abdomens. Hierbei wurde insbesondere ein lokalisierter Druckschmerz im rechten Unterbauch mit oder ohne lokale Abwehrspannung diagnostiziert. Die rektale und axilläre Temperaturmessung erfolgte ebenso routinemäßig bei Verdacht auf eine akute Appendizitis wie die Bestimmung der Entzündungsparameter (Leukozyten, C-reaktives Protein).

2.2. Sonographische Untersuchung:

Sämtliche Sonographien wurden von erfahrenen Radiologen im Tag- oder Bereitschaftsdienst am HDI 3000 oder HDI 5000 (ATL Ultrasound, Bothell, USA) (Abb.1) mit einem Curved Array Schallkopf C 5-2 MHz mit hoher Eindringtiefe unter Zuhilfenahme eines Linear Array Schallkopfes L 12-5 MHz (Abb.2) insbesondere bei schlanken Patienten und Kindern durchgeführt.

Abb.1: Sonographiegerät HDI 5000 Abb.2: Sektor- und Linearschallkopf

Die Untersuchung bei Verdacht auf eine akute Appendizitis erfolgte immer in Rückenlage. Grundsätzlich wurde eine Untersuchung des gesamten Abdomens durchgeführt, um relevante Differentialdiagnosen auszuschließen. Zur Orientierung wurde mit dem Konvexschallkopf das rechte Hemicolon als Leitstruktur aufgesucht. Als Unterscheidungsmerkmal zum Dünndarm diente in der Regel die Haustrierung des Kolons. Der Zökalpol am kaudalen Ende des rechten Hemikolons ist durch den Abbruch des Gasreflexes zu identifizieren. Auf dieser Höhe wurde durch persistierende Palpation mit dem Schallkopf der Abstand zwischen ventraler und dorsaler Bauchwand möglichst stark verkleinert. Der mediale Rand des Zökums wurde dann nach dem Abgang der Appendix, in der Regel unterhalb der Einmündung des terminalen Ileums abgesucht. Wenn die Appendix darstellbar war, wurde sie durch lageabhängiges Führen des Schallkopfes verfolgt. Nach Ausschluss eines ausgedehnteren perizökalen entzündlichen bzw. abszedierenden Geschehens wurde auf den linearen Schallkopf gewechselt, um mit der hochauflösenden Technik die Appendix darzustellen. Hierbei konnte durch dosierten Druck Darmgas verdrängt werden, um die Abbildungsqualität zu steigern. Des weiteren ließ sich auf diese Weise die Kompressibilität der Appendix und des Fettgewebes überprüfen und häufig eine Korrelation von klinischem und sonographischem Befund herstellen. Sofern diese Vorgehensweise keine suffiziente Darstellung des Wurmfortsatzes erbrachte,

wurde nach möglichen anatomischen Lagevarianten, z.B. retrozökaler Lage, gesucht.

2.3. Sonographische Darstellungskriterien der Appendix und Umgebung:

2.3.1. Sonomorphologische Normalbefunde:

Der nicht entzündlich veränderte Wurmfortsatz zeigt sonographisch einen mehrschichtigen Wandaufbau aus einer äußeren echoarmen Schicht (Lamina muscularis propria), einer mittleren echoreichen Schicht (Lamina submucosa) und wiederum einer inneren echoarmen Schicht (Lamina mucosa). Im Querschnitt stellt sich die Appendix als eine maximal 6mm messende stuhl- oder luftgefüllte Kokarde dar. Unter Druckausübung mit dem Schallkopf ist sie komprimierbar und häufig als querovale Struktur erkennbar. Eine Peristaltik ist in der Regel nicht nachweisbar. Das angrenzende mesenteriale Fettgewebe zeigt keine erhöhte Echogenität bei ebenso erhaltener Komprimierbarkeit.

2.3.2. Sonomorphologisch pathologische Befunde :

Bei Entzündung der Appendix verliert diese mit zunehmendem Schweregrad die typische Wandschichtung und weist dann häufig eine Wandverdickung auf. Definitionsgemäß wird ein Durchmesser >6mm bei fehlender Komprimierbarkeit aconto der entzündlich starren Veränderung des Wurmfortsatzes als pathologischer Befund gewertet. Reaktiv auf die entzündliche intraabdominelle Veränderung kann es zur Ausbildung freier Flüssigkeit insbesondere im Unterbauch kommen. Gleichzeitig findet sich gelegentlich ebenso reaktiv, als Ausdruck der lokalen Entzündungsreaktion, eine begleitende Darmatonie der umgebenden Dünndarmschlingen, welche sonographisch sichtbar gemacht werden kann. Auch ein sonographisch sichtbarer Abszeß im rechten Unterbauch ist ein Hinweis für eine fortgeschrittene Appendizitis im Sinne eines perityphlitischen Abszesses. Bei zunehmend erschwerter Abgrenzbarkeit der Appendixwand und entzündlicher Infiltration der Umgebung sollte jedoch auch an eine Perforation gedacht werden.

2.3.2.1. Entzündungsstadienabhängige Sonographiebefunde

Die unterschiedlichen Stadien der akuten Appendizitis gehen mit spezifischen histomorphologischen und somit auch typischen sonographischen Befunden einher.

1. Katarrhalische Appendizitis

Bei der katarrhalischen Appendizitis bleibt die Wandschichtung der Appendix vollständig erhalten. Der Durchmesser des Wurmfortsatzes liegt jedoch über 6mm und die typische Komprimierbarkeit fehlt (Abb.3). Gelegentlich gelingt der Nachweis von Koprolithen im Appendixlumen. Das perizökale Fettgewebe ist sonographisch unauffällig.

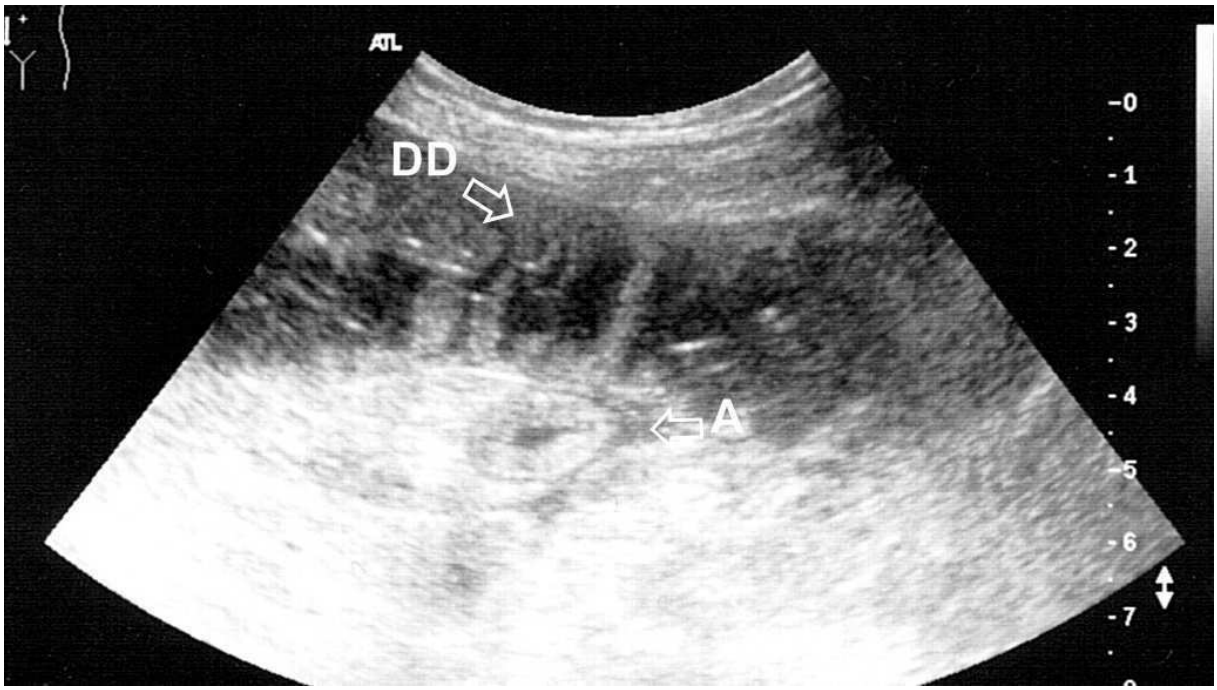

Abb.3.: Darmatonie mit fehlender Peristaltik und angrenzender Appendix mit erhaltener Wandschichtung
DD= Dünndarm, A= Appendix

2. Ulzerophlegmonöse Appendizitis

Bei der ulzerophlegmonösen Appendizitis ist die Wandschichtung des über 6mm verdickten Wurmfortsatzes weitestgehend aufgehoben. Die Kompressibilität von Appendix und Fettgewebe fehlt. Es zeigt sich die klassische pathologische Kokarde mit echoarmem Zentrum als Ausdruck der Mucosaschwellung (Abb.4, Abb.5). Häufig findet sich eine zusätzliche echoreiche umgebende Schicht, welche einem Grenzflächenreflex zum umgebenden Gewebe entspricht. Ein Ausdruck der entzündlichen Mitreaktion des angrenzenden Fettgewebes ist eine je nach Entzündungsstadium mehr oder weniger verstärkte Echogenität. Fakultativ kann das Zökum und terminale Ileum begleitend wandverdickt sein oder aber eine begleitende Darmatonie als Ausdruck der lokalen Entzündungsreaktion vorliegen (Abb.6).

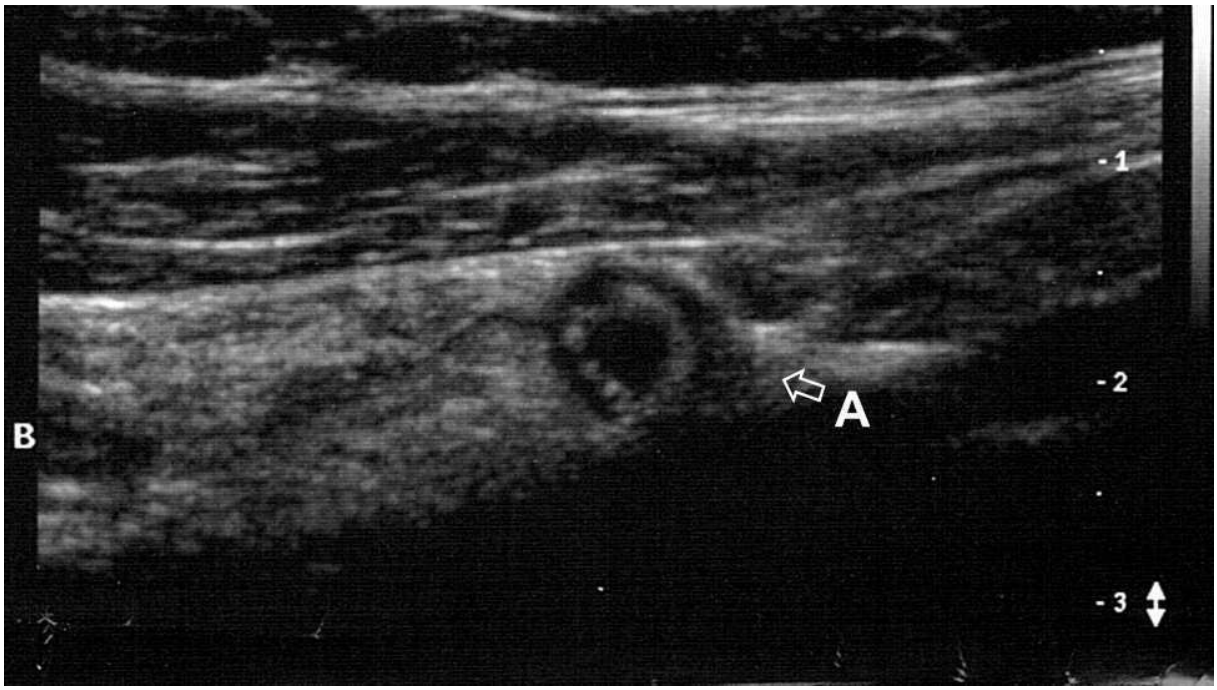

Abb.4: Phlegmonöse Appendizitis mit Darmkokarde im Querschnitt
A= Appendix

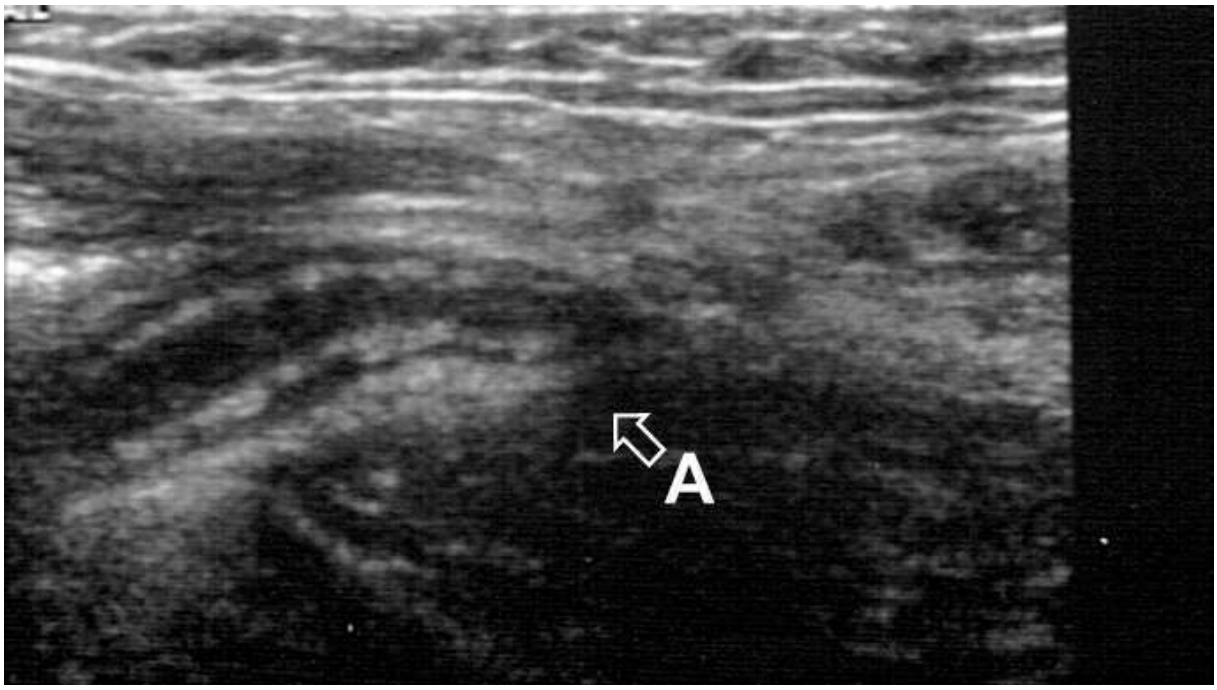

Abb.5: Phlegmonöse Appendizitis im Längsschnitt
A= Appendix

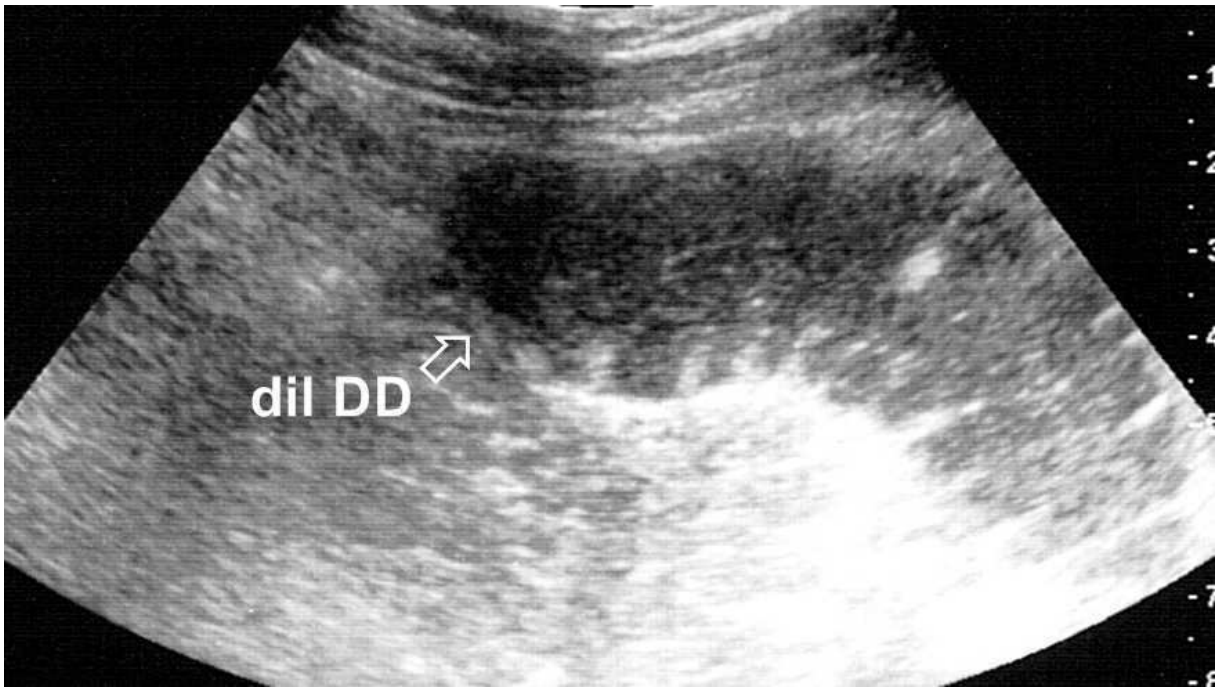

Abb.6: Dilatierte Dünndarmschlinge bei reaktiver Darmatonie
Dil DD= Dilatierter Dünndarm

3. Gangränöse Appendizitis

Die gangränöse Appendizitis ist gekennzeichnet durch die Darstellung einer echoarmen, tubulären Formation welche dem kompletten Verlust der

beschriebenen Wandschichtung entspricht. Typischerweise findet sich freie Flüssigkeit im rechten Unterbauch parakolisch und im Douglas Raum (Abb.7). Häufig ist die Appendix stark aufgetrieben und weist des öfteren Lufteinschlüsse in der Wand auf. Diese sind Ausdruck der Wandnekrose und stellen eine Vorstufe der Perforation dar (Abb.8). Gelegentlich lässt sich auch bei gangränöser Appendizitis ein Koprolith im Appendixlumen mit Schallschatten nachweisen (Abb.9).

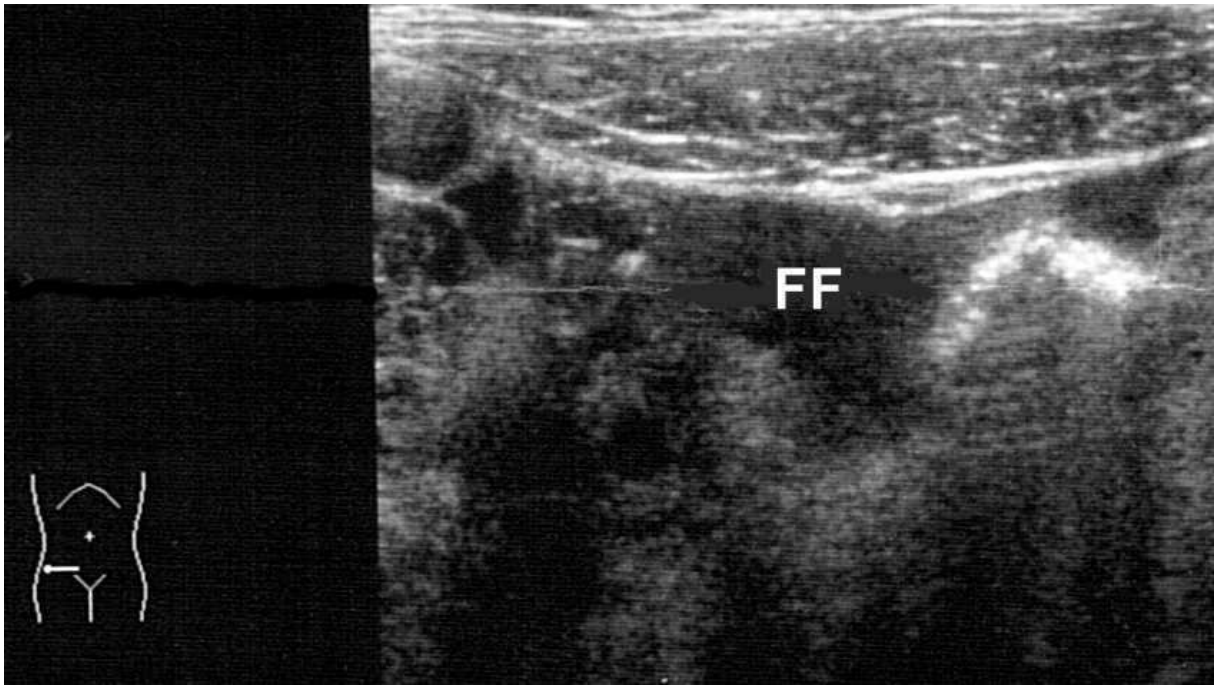

Abb.7: Freie Flüssigkeit im rechten Unterbauch
FF= Freie Flüssigkeit

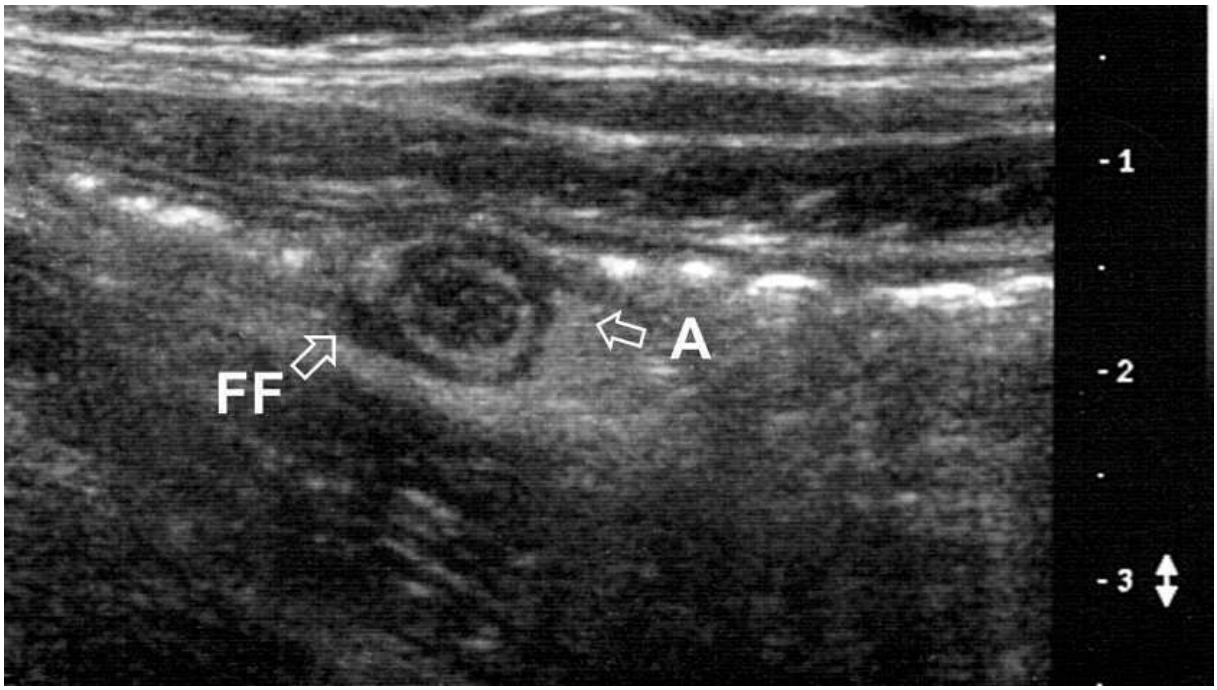

Abb.8: Wandverdickte Appendix mit angrenzender freier Flüssigkeit
FF= Freie Flüssigkeit, A= Appendix

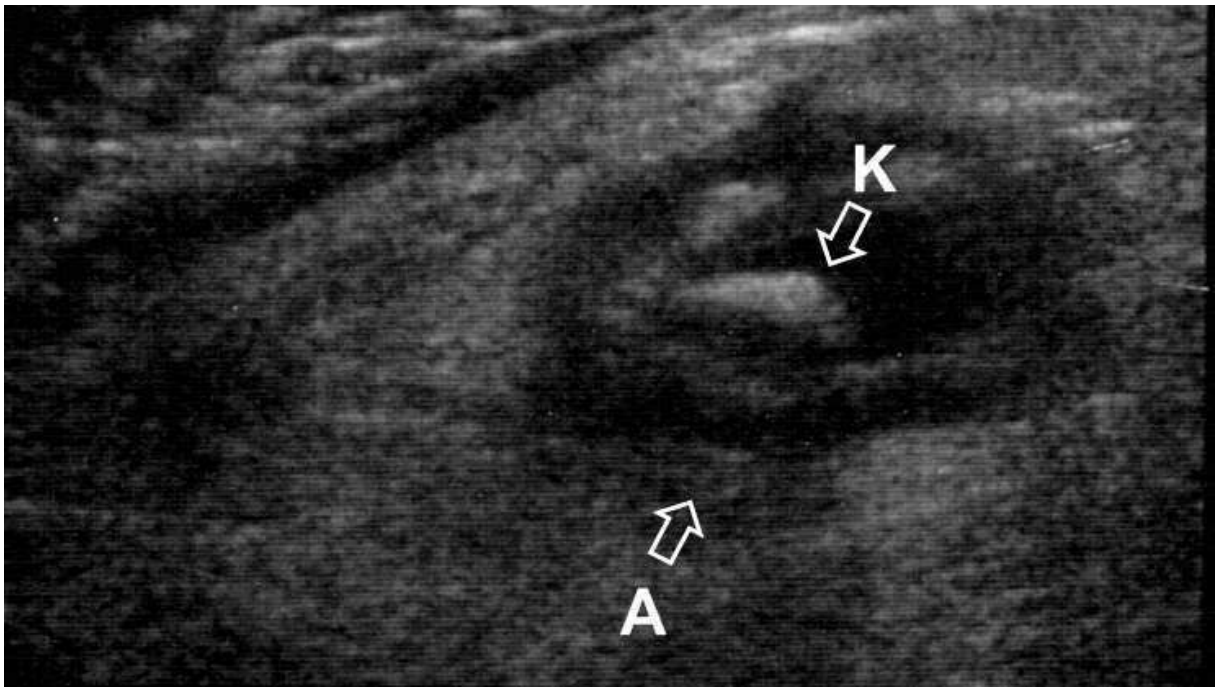

Abb.9.: Gangränöse Appendizitis mit Koprolith
A= Appendix, K= Koprolith

4. Chronische Appendizitis

Ähnlich wie bei der katarrhalischen Appendizitis bleibt bei der chronischen Appendizitis die Wandschichtung weitgehend erhalten. Fakultativ können aufgrund des chronisch rezidivierenden Entzündungszustandes reaktiv entzündlich veränderte Lymphknoten dargestellt werden.

2.4. Auswertung der Befunde:

Zur retrospektiven standardisierten Auswertung der sonographischen Einzelbefunde wurden folgende Parameter anhand der primären Befundung berücksichtigt:

- Freie intraabdominelle Flüssigkeit
- Appendixdurchmesser > 6mm
- Fehlende Komprimierbarkeit
- Fehlende umgebende Peristaltik
- Abszeß

Nach Auswertung der präoperativen klinischen (Druckschmerz über McBurney, Abwehrspannung im rechten Unterbauch, Temperaturdifferenz >1°C), laborchemischen (Leukozytose, CRP-Erhöhung), und sonographischen Untersuchungsbefunde (freie intraabdominelle Flüssigkeit, Appendixdurchmesser >6mm, fehlende Komprimierbarkeit, fehlende umgebende Peristaltik, Abszeß) wurden diese mit der intraoperativen Einschätzung des Operateurs (Vorliegen einer akuten Appendizitis/ keine Appendizitis) und den histopathologischen Befunden korreliert und ausgewertet. Die Einschätzung des Operateurs hinsichtlich des Vorliegens einer akuten Appendizitis beruht lediglich auf der subjektiven Einschätzung des optischen intraoperativen Befundes ohne Kenntnis des histopathologischen Befundes.

.

3. Ergebnisse

Die Daten von 200 Patienten die unter der Verdachtsdiagnose einer akuten Appendizitis zur Aufnahme kamen, wurden retrospektiv ausgewertet. Von diesen Patienten wiesen 180 den histologischen Befund einer akuten Appendizitis auf. Bei 20 Patienten wurde eine chronische Appendizitis diagnostiziert. Diese wurden mithin unter der Gruppe der Patienten ohne akute Appendizitis zusammengefasst. Alle klinischen Ergebnisse wurden zunächst isoliert hinsichtlich der Spezifität und Sensitivität sowie ihrer positiven und negativen Prädiktion ausgewertet.

3.1. Diagnostische Parameter:

3.1.1. Leukozytose:

Eine Leukozytenerhöhung wurde als solche gewertet wenn der Wert über 10 000/µl lag. Die Spannbreite betrug zwischen 2400/µl und 35 000/µl. Der Mittelwert lag bei 13 360/µl.

Im Einzelnen hatten von den 200 Patienten 157 (78,5%) über den Normwert erhöhte Leukozytenzahlen. Von diesen 157 hatten 145 Patienten (92,36%) eine akute Appendizitis, bei 12 Patienten (7,64%) war trotz erhöhter Leukozytenzahl histopathologisch keine akute Appendizitis nachweisbar. Bei 43 der 200 Patienten (21,5%) lag die Leukozytenzahl unter 10 000/µl. Doch auch bei 35 der 43 Patienten (81,4%) mit normwertigen Leukozyten lag histopathologisch eine akute Appendizitis vor. Bei acht Patienten (18,6%) lag befundentsprechend bei normaler Leukozytenzahl keine akute Appendizitis vor (siehe Tabelle 3).

Tab.3: Auswertung der Leukozytenerhöhung bei n=200 Patienten		
	Akute Appendizitis (n)	**Keine akute Appendizitis (n)**
Leukozytenzahl >10.000/µl	145	12
Leukozytenzahl <10.000/µl	35	8
Sensitivität: 80,56%	Positive Prädiktion: 92,36%	
Spezifität: 40,00%	Negative Prädiktion: 18,60%	

Tabelle 3: n= Anzahl der Patienten, µl= Mikroliter

3.1.2. Erhöhung des C-reaktiven Proteins:

Von einer Erhöhung des C-reaktiven Proteins (CRP) wurde in unserem Labor bei Überschreitung des Grenzwertes von 10 mg/l ausgegangen. Unter Berücksichtigung dieses Grenzwertes hatten 133 der 200 Patienten (66,5%) laborchemisch eine nachweisbare CRP-Erhöhung. 125 dieser Patienten (93,98%) hatten dann auch eine akute Appendizitis, bei acht der 133 Patienten (6,02%) lag keine akute Appendizitis vor. Ein CRP Wert im Normbereich wurde bei 67 (33,5%) Patienten ermittelt. 82,09% dieser Patienten (55) wiesen dennoch eine akute Appendizitis auf, 12 Patienten (17,91%) mit normwertigem CRP Wert hatten keine akute Entzündung.
Der mittlere CRP Wert lag bei den 200 Patienten bei 52,29 mg/l bei einer Spanne von 10 mg/ bis 426 mg/l (siehe Tabelle 4).

Tab.4: Auswertung der Erhöhung des C-reaktiven Proteins bei n=200 Patienten		
	Akute Appendizitis (n)	**Keine akute Appendizitis (n)**
CRP>10 mg/l	125	8
CRP<10 mg/l	55	12
Sensitivität: 69,44%	Positive Prädiktion: 93,98%	
Spezifität: 60,00%	Negative Prädiktion: 17,91%	

Tabelle 4: n= Anzahl der Patienten, CRP= C-reaktives Protein, mg= Milligramm, l= Liter

3.1.3. Abwehrspannung im rechten Unterbauch:

Im Rahmen der klinischen Aufnahmeuntersuchung wurde bei 141 der 200 Patienten (70,5%) eine Abwehrspannung im rechten Unterbauch diagnostiziert. Bei 128 der Patienten mit Abwehrspannung (90,78%) bestätigte sich letztlich der Verdacht auf eine akute Appendizitis, 13 Patienten (9,22%) hatten dennoch keine akute Entzündung. 59 Patienten (29,5%) wiesen keine Abwehrspannung auf, obwohl sich bei 52 dieser Patienten (88,14%) eine akute Appendizitis fand. Lediglich sieben dieser 59 Patienten (11,86%) hatten tatsächlich keine akute Appendizitis. Eine Übersicht findet sich in Tabelle 5.

Tab.5: Auswertung des Vorliegens von Abwehrspannung bei n=200 Patienten		
	Akute Appendizitis (n)	**Keine akute Appendizitis (n)**
Abwehrspannung	128	13
Keine Abwehrspannung	52	7
Sensitivität: 71,11%	Positive Prädiktion: 90,78%	
Spezifität: 35,0%	Negative Prädiktion: 11,86%	

Tabelle 5: n= Anzahl der Patienten

3.1.4. Temperaturdifferenz:

Bei allen Patienten des Kollektivs wurde bei der Aufnahmeuntersuchung die axilläre und rektale Körpertemperatur gemessen. Im Rahmen der Auswertung ist die Temperaturdifferenz zwischen diesen Werten ermittelt und dokumentiert worden. Eine relevante Differenz wurde bei einer Temperaturabweichung über 1°Celsius definiert. Somit war bei 57 Patienten (28,5%) eine Temperaturdifferenz zu erheben, 52 dieser Patienten (91,23%) hatten eine akute Entzündung. Fünf Patienten (8,77%) mit einer Temperaturdifferenz über 1°Celsius hatten keine Appendizitis. 128 der 143 Patienten (89,51%) ohne relevante Temperaturdifferenz wiesen eine akute Appendizitis auf, lediglich 15 Patienten (10,49%) nicht (Tab. 6). Die mittlere Temperatur betrug axillär 36,97°C, rektal 37,78°C. Die Spanne bewegte sich bei der axillären Temperatur von 35,2°C bis 39,5°C. Die rektale Temperatur lag bei dem Patientenkollektiv zwischen 36,4°C bis 40,0°C.

Tab.6: Auswertung des Vorhandenseins einer Temperaturdifferenz >1°C bei n=200 Patienten

	Akute Appendizitis (n)	**Keine akute Appendizitis (n)**
Temperaturdifferenz >1°C	52	5
Temperaturdifferenz <1°C	128	15
Sensitivität: 28,89%	Positive Prädiktion: 91,23%	
Spezifität: 75,0%	Negative Prädiktion: 10,49%	

Tabelle 6: n= Anzahl der Patienten, °C= Grad Celsius

3.1.5. Druckschmerz über dem McBurney Punkt:

Die klinische Untersuchung führte bei 199 der 200 Patienten (99,5%) zum Nachweis eines Druckschmerzes über dem McBurney Punkt. 179 dieser Patienten (89,95%) hatten eine akute Appendizitis, 20 Patienten (10,05%) hatten keine akute Appendizitis. Bei einem Patienten (0,5%) wurde kein Druckschmerz im rechten Unterbauch diagnostiziert, obwohl eine akute Appendizitis vorlag (Tab. 7).

Tab.7: Auswertung des Vorhandenseins eines Druckschmerzes über McBurney bei n=200 Patienten		
	Akute Appendizitis (n)	**Keine akute Appendizitis (n)**
DS über McBurney	179	20
Kein DS über McBurney	1	0
Sensitivität: 99,44%	Positive Prädiktion: 89,95%	
Spezifität: 0%	Negative Prädiktion: 0%	

Tabelle 7: n= Anzahl der Patienten, DS= Druckschmerz

3.1.6. Beurteilung des Chirurgen:

Alle 200 Patienten wurden im Verlauf appendektomiert, wobei der Operateur intraoperativ eine Einschätzung hinsichtlich der Ausprägung der Entzündung vornahm. 181 der 200 Patienten (90,5%) wurden intraoperativ als akute Appendizitis gewertet. Bei 171 der 181 Patienten (94,48%) bestätigte sich die Einschätzung histopathologisch, 10 Patienten (5,52%) hatten letztlich histologisch keine akute Appendizitis. 19 Patienten (9,5%) sind intraoperativ nicht als akute Appendizitis gewertet worden. Im Rahmen der feingeweblichen Aufarbeitung zeigte sich jedoch bei neun dieser Patienten (47,37%) eine akute Entzündung des Wurmfortsatzes. Bei 10 Patienten (52,63%) bestätigte sich die intraoperative negative Bewertung (Tab.8).

Tab.8: Auswertung der Beurteilung des Chirurgen bei n=200 Patienten		
	Akute Appendizitis (n)	**Keine akute Appendizitis (n)**
Intraoperativ: Appendizitis	171	10
Intraoperativ: Keine Appendizitis	9	10
Sensitivität: 95,00%	Positive Prädiktion: 94,48%	
Spezifität: 50,00%	Negative Prädiktion: 52,63%	

Tabelle 8: n= Anzahl der Patienten

Eine Zusammenfassung sämtlicher Sensitivitäten, Spezifitäten sowie der positiven und negativen Prädiktion findet sich in Tabelle 9.

Tab.9 Auswertung der diagnostischen Parameter bei Verdacht auf Appendizitis n =200				
	Sensitivität (%)	**Spezifität (%)**	**Positive Prädiktion (%)**	**Negative Prädiktion (%)**
Leukozytenerhöhung >10.000/µl	80,56	40,0	92,36	18,6
CRP >10 mg/l	69,44	60,0	93,98	17,91
Temperaturdifferenz >1°C	28,89	75,0	91,23	10,49
Abwehrspannung	71,11	35,0	90,78	11,86
Druckschmerz über Mc Burney	99,44	0	89,95	0
Urteil des Chirurgen	95	50	94,48	52,63

Tabelle 9: n= Anzahl der Patienten, µl= Mikroliter, CRP= C-reaktives Protein, mg= Milligramm, l= Liter, °C= Grad Celsius

3.2. Sonographische Kriterien:

Die Auswertung der präoperativen Sonographie erfolgte anhand von insgesamt fünf Parametern, die bei allen Patienten untersucht und hinsichtlich ihres positiven oder negativen Nachweises dokumentiert wurden.

- Freie Flüssigkeit
- Appendixdurchmesser >6mm
- Fehlende Komprimierbarkeit der Appendix
- Fehlende Peristaltik
- Abszeß

1. Freie intraabdominelle Flüssigkeit:

Bei 113 der 200 (56,5%) Patienten ist sonographisch freie Flüssigkeit nachgewiesen worden. Von diesen 113 Patienten lag bei 104 (92,04%) Patienten eine akute Appendizitis vor. Neun der 113 Patienten (7,96%) hatten trotz Nachweis von freier intraabdomineller Flüssigkeit keine akute Appendizitis. Bei 76 (42,22%) Patienten mit einer akuten Appendizitis ist keine freie Flüssigkeit diagnostiziert worden. Somit ergibt sich eine Sensitivität, das heißt, eine Wahrscheinlichkeit den kranken Patienten als krank zu erkennen von 57,78%. Die Spezifität als Wahrscheinlichkeit den gesunden Patienten herauszufinden beträgt 55%. Die positive Prädiktion ist entsprechend 92,04%, die negative Prädiktion 12,64% (Tab.10).

Tab.10 Auswertung der freien intraabdominellen Flüssigkeit bei n=200 Patienten

	Akute Appendizitis (n)	**Keine akute Appendizitis (n)**
Freie Flüssigkeit	104	9
Keine freie Flüssigkeit	76	11
Sensitivität: 57,78%	Positive Prädiktion: 92,04%	
Spezifität: 55,00%	Negative Prädiktion: 12,64%	

Tabelle 10: n= Anzahl der Patienten

2. Appendixdurchmesser >6 mm:

Ein Appendixdurchmesser >6 mm ist bei insgesamt 82 der 200 Patienten (41%) sonographisch nachgewiesen worden. Von diesen Patienten bestätigte sich histologisch jedoch nur bei 76 (92,68%) Patienten eine akute Appendizitis. Sechs der 82 Patienten (7,31%) mit sonographischem Nachweis einer Appendix >6mm hatten jedoch lediglich eine chronische Appendizitis. 14 der 118 Patienten (11,86%) mit sonographisch unauffälligem Befund hinsichtlich einer Darmkokarde hatten auch histologisch keine Appendizitis. Bei 104 der 180 Patienten (57,8%) mit einer akuten Appendizitis war sonographisch keine wandverdickte Darmkokarde sichtbar gewesen. Die Sensitivität hierbei liegt bei 42,22%, die Spezifität bei 70%. Es ergibt sich eine positive Prädiktion von 92,68% und eine negative Prädiktion von 11,86% (Tab. 11).

Tab.11 Auswertung des Appendixdurchmessers >6mm bei n=200 Patienten

	Akute Appendizitis (n)	**Keine akute Appendizitis (n)**
Appendixdurchmesser >6mm	76	6
Kein Appendixdurchmesser >6mm	104	14
Sensitivität: 42,22%	Positive Prädiktion: 92,68%	
Spezifität: 70,00%	Negative Prädiktion: 11,86%	

Tabelle 11: n= Anzahl der Patienten, mm= Millimeter

3. Fehlende Komprimierbarkeit:

Eine fehlende Komprimierbarkeit der Appendix wurde bei 70 Patienten (35%) nachgewiesen, jedoch hatten in der histologischen Aufarbeitung nur 64 der 70 (91,43%) Patienten eine akute Appendizitis. Bei 130 (65%) Patienten ließ sich sonographisch die Appendix komprimieren, dennoch ergab sich histologisch von diesen bei 89% (116 Patienten) eine akute Appendizitis. Die Sensitivität betrug hier 35,56%, die Spezifität 70%. Die positive Prädiktion lag bei 91,43%, die negative Prädiktion bei 10,77% (Tab.12).

Tab.12 Auswertung der fehlenden Komprimierbarkeit bei n=200 Patienten		
	Akute Appendizitis (n)	**Keine akute Appendizitis (n)**
Fehlende Komprimierbarkeit	64	6
Keine fehlende Komprimierbarkeit	116	14
Sensitivität: 35,56%	Positive Prädiktion: 91,43%	
Spezifität: 70,00%	Negative Prädiktion: 10,77%	

Tabelle 12: n= Anzahl der Patienten

4. Fehlende Peristaltik:

Im Rahmen der Sonographie ist schließlich auf das Vorliegen einer fehlenden umgebenden Peristaltik geachtet worden. Dieser Befund ließ sich bei 45 der 200 Patienten (22,5%) darstellen. Von diesen 45 Patienten wiesen 41 (91,11%) der Patienten tatsächlich eine akute Appendizitis auf. Bei 155 Patienten (77,5%) wurde eine regelrechte Peristaltik dokumentiert obwohl 139 dieser Patienten (89,68%) an einer Appendizitis erkrankt waren. Somit ergab sich eine Sensitivität von 22,78% bei einer Spezifität von 80%. Die positive und negative Prädiktion lag bei 91,11% bzw. 10,32%. Eine entsprechende Auflistung findet sich in Tabelle 13.

Tab.13 Auswertung der fehlenden Peristaltik bei n=200 Patienten		
	Akute Appendizitis (n)	**Keine akute Appendizitis (n)**
Fehlende Peristaltik	41	4
Keine fehlende Peristaltik	139	16
Sensitivität: 22,78%	Positive Prädiktion: 91,11%	
Spezifität: 80,00%	Negative Prädiktion: 10,32%	

Tabelle 13: n= Anzahl der Patienten

5. Abszeß:

Der Nachweis eines Abszesses im rechten Unterbauch als Hinweis für eine fortgeschrittene Entzündung gelang bei neun (4,5%) der 200 Patienten, wobei acht dieser Patienten (88,89%) eine akute Entzündung mit intraoperativ lokal eitrigem Sekret als Zeichen einer fortgeschrittenen Appendizitis hatten. Ein Patient (11,11%) wies sowohl intraoperativ als auch histologisch eine chronische Entzündung der Appendix ohne Nachweis eines Abszesses auf. Bei 191 Patienten (95,5%) wurde sonographisch kein Abszeß diagnostiziert, 172 dieser Patienten (90,05%) hatten jedoch eine Appendizitis mit oder ohne Abszeß. Bei dieser Untersuchung ergab sich eine Sensitivität und Spezifität von 4,44% und 95% bei einer positiven Prädiktion von 88,89% und einer negativen Prädiktion von 9,95% (Tabelle 14).

Tab.14 Auswertung des Vorliegens eines Abszesses bei n=200 Patienten

	Akute Appendizitis (n)	**Keine akute Appendizitis (n)**
Abszeß	8	1
Kein Abszeß	172	19
Sensitivität: 4,44%	Positive Prädiktion: 88,89%	
Spezifität: 95,00%	Negative Prädiktion: 9,95%	

Tabelle 14: n= Anzahl der Patienten

Für jeden einzelnen Parameter ergibt sich die entsprechende Sensitivität und Spezifität sowie eine positive und negative Prädiktion. Eine Auflistung dieser Ergebnisse findet sich in Tabelle 15.

Tab.15 Auswertung der sonographischen Parameter bei n=200 Patienten				
	Sensitivität (%)	**Spezifität (%)**	**Positive Prädiktion (%)**	**Negative Prädiktion (%)**
Freie Flüssigkeit	57,78	55	92,04	12,64
Durchmesser>6mm	42,22	70	92,68	11,86
Fehlende Komprimierbarkeit	35,56	70	91,43	10,77
Fehlende Peristaltik	22,78	80	91,11	10,32
Abszeß	4,44	95	88,89	9,95

Tabelle 15: n= Anzahl der Patienten, mm= Millimeter

3.3. Entwicklung eines Scoresystems:

Zur Wertung der erhobenen Befunde in der sonographischen Untersuchung wurde im Rahmen eines Scoresystems jeweils für das Vorliegen eines Kriteriums ein Punkt vergeben. Als Kriterien hinsichtlich des Vorliegens einer Appendizitis dienten die fünf Untersuchungsbefunde:

- Freie Flüssigkeit
- Appendixdurchmesser >6mm
- Fehlende Peristaltik
- Fehlende Komprimierbarkeit
- Abszeß

3.3.1. Scoreauswertung mit fünf Kriterien:

1. Score >0:

Bei Berücksichtigung von fünf Kriterien und Wertung des Scores als positiv bei Erreichen von >0 Punkten hatten 128 Patienten einen positiven Score. Von diesen lag bei 117 Patienten eine akute Appendizitis vor, 11 Patienten hatten keine Appendizitis. 72 Patienten erfüllten keines der Kriterien, obwohl bei 63 dieser

Patienten eine Appendizitis gesichert wurde. Neun dieser Patienten hatten auch intraoperativ keine Appendizitis. Sensitivität 65 %, Spezifität 45%.

2. Score >1:

Wertet man den Score als positiv bei Erreichen von >1 Punkt so hatten 83 Patienten einen positiven Score, 77 dieser Patienten dann auch tatsächlich eine Appendizitis. Sechs Patienten hatten keine akute Entzündung. 117 Patienten hatten keinen Score >1 obwohl bei 103 Patienten eine akute Entzündung des Wurmfortsatzes vorlag. Bei 14 Patienten mit negativem Score war auch intraoperativ keine akute Appendizitis nachweisbar. Sensitivität 42,78%, Spezifität 70%.

3. Score >2:

Bei Wertung eines positiven Scores bei Erfüllung von >2 Kriterien hatten 65 Patienten einen positiven Score und 59 dieser Patienten eine Appendizitis. Bei den restlichen sechs Patienten lag intraoperativ ein unauffälliger Befund vor. 135 Patienten erfüllten nicht >2 Kriterien, wobei 121 dennoch eine akute Appendizitis hatten. 14 Patienten mit negativem Score hatten auch einen negativen intraoperativen Befund. Sensitivität 32,78%, Spezifität 70%.

4. Score >3:

Ein positiver Score mit >3 Kriterien lag bei nur 37 Patienten vor, wobei hier auch 34 Patienten eine Appendizitis vorwiesen. Drei der 37 Patienten hatten keine Entzündung des Wurmfortsatzes. 163 Patienten hatten einen negativen Score bei 146 Patienten mit akuter Appendizitis. 17 Patienten waren auch intraoperativ unauffällig. Sensitivität 18,89%, Spezifität 85%.

5. Score >4:

Nur sechs Patienten hatten einen positiven Score mit >4 Kriterien und alle Patienten hatten auch eine akute Appendizitis. 194 Patienten hatten einen negativen Score, obwohl bei 174 Patienten eine Appendizitis diagnostiziert wurde. 20 Patienten mit negativem Score hatten auch keine Appendizitis. Sensitivität 3,33%, Spezifität 100%.

Aus diesen erhobenen Daten hinsichtlich der sonographischen Kriterien unter Entwicklung eines Scoresystems wurde die positive und negative Prädiktion für die vorbeschriebenen Grenzwerte ebenso wie die Sensitivität und Spezifität berechnet. Eine entsprechende Auswertung findet sich in Tabelle 16.

Tab.16 Sonographie Score Auswertung mit fünf Kriterien

	Sensitivität (%)	**Spezifität (%)**	**Positive Prädiktion (%)**	**Negative Prädiktion (%)**
>0 Punkte	65	45	91,41	12,5
>1 Punkt	42,78	70	92,77	11,97
>2 Punkte	32,78	70	90,77	10,37
>3 Punkte	18,89	85	91,89	10,43
>4 Punkte	3,33	100	100	10,31

3.3.2. Scoreauswertung mit vier Kriterien:

Aufgrund der geringen Anzahl der Patienten mit einem Abszeß sowie der geringen Sensitivität wurde in der folgenden Auswertung der Abszeß nicht mit berücksichtigt. Somit ergeben sich hier nur vier Kriterien.

1. Score >0:
Die Ergebnisse der Scoreauswertung mit >0 Kriterien bei vier berücksichtigten sonographischen Befunden deckt sich mit denen bei fünf sonographischen Kriterien. Somit ergibt sich hier auch eine identische Sensitivität und Spezifität.

2. Score >1:
Eine akute Appendizitis hatten 76 der 82 Patienten mit einem Score >1. Sechs Patienten hatten trotz positivem Score keine Appendizitis. 118 Patienten hatten

einen negativen Score, bei 104 Patienten lag dennoch eine Appendizitis vor. 14 Patienten hatten keine akute Entzündung. Sensitivität 42,22%, Spezifität 70%.

3. Score >2:
Die Ergebnisse bei >2 Kriterien deckt sich trotz des Auslassens des Abszesskriteriums mit den Ergebnissen mit 5 Kriterien. Auch hier zeigt sich eine identische Sensitivität und Spezifität. Sensitivität 32,78%, Spezifität 70%.

4. Score >3:
35 Patienten hatten einen positiven Score mit >3 Kriterien wobei 33 auch eine akute Appendizitis hatten, zwei Patienten nicht. Bei 165 Patienten mit einem negativen Score hatten 147 Patienten intraoperativ eine Entzündung des Wurmfortsatzes, 18 Patienten hatten auch intraoperativ keine Entzündung. Sensitivität 18,33%, Spezifität 90%.

Eine Auflistung der Sensitivität und Spezifität sowie der positiven und negativen Prädiktion bei Auswertung der sonographischen Ergebnisse unter Berücksichtigung von vier Kriterien findet sich in Tabelle 17.

Tab.17 Sonographie Score Auswertung mit 4 Kriterien

	Sensitivität (%)	**Spezifität (%)**	**Positive Prädiktion (%)**	**Negative Prädiktion (%)**
>0 Punkte	65	45	91,41	12,5
>1 Punkt	42,22	70	92,68	11,86
>2 Punkte	32,78	70	90,77	10,37
>3 Punkte	18,33	90	94,29	10,91

Bei wie vorbeschrieben nur geringer Anzahl der Patienten mit einem Abszeß ergibt sich hier in der Sensitivität, Spezifität sowie der positiven und negativen Prädiktion ein nur geringer Unterschied im Vergleich zur Tabelle 16.

3.4. Histologische Kriterien:

Da der sonographische Befund mutmaßlich in Abhängigkeit von der Ausprägung der Entzündung in unterschiedlichem Maße sichtbar wird, sind die unterschiedlichen histopathologischen Stadien gesondert untersucht und ausgewertet worden. Der sonographische Befund wurde als positiv in Hinblick auf das Vorliegen einer akuten Appendizitis gewertet bei Nachweis von mindestens zwei der fünf Sonographiekriterien (freie Flüssigkeit, Durchmesser >6mm, fehlende Komprimierbarkeit, Abszeß, fehlende Peristaltik). Die sonographische Bewertung (Appendizitis/ keine Appendizitis) wurde mit dem histopathologischen Befund korreliert.

1. Katarrhalische Appendizitis

Eine katarrhalische Appendizitis hatten 29 der 200 Patienten. Die Sonographie ergab jedoch nur bei 12 dieser 29 Patienten (41,37%) Hinweise auf eine akute Appendizitis. Bei 17 Patienten (58,62%) ergab die Sonographie keinen weiterführenden Befund.

2. Phlegmonöse Appendizitis

Mit 65,5% hatte der größte Anteil der Patienten (n=131) in der feingeweblichen Aufarbeitung eine ulzerophlegmonöse Appendizitis. Bei 48,09% der 131 Patienten zeigten sich sonographisch Merkmale, die zu einer akuten Appendizitis passen und so gewertet wurden. 68 der 131 Patienten (51,9%) hatten einen unspezifischen sonographischen Befund.

3. Gangränöse Appendizitis

Von den 200 Patienten hatten 20 eine gangränöse Appendizitis wobei sonographisch bei neun Patienten (45%) der Befund einer akuten Appendizitis erhoben werden konnte. 11 der 20 (55%) Patienten zeigten sonographisch einen unauffälligen Befund.

4. Chronische Appendizitis

Bei 20 Patienten handelte es sich letztlich histopathologisch nicht um eine akute Appendizitis, wobei in der Sonographie bei sieben Patienten (35%) sonographisch

der Verdacht auf eine akute Appendizitis bestand. 13 dieser Patienten (65%) boten sonographisch keine Auffälligkeiten.

Tab.18
Sonographische Ergebnisse in Abhängigkeit vom histologischen Befund

	Sonographie: AA (n)	**Sonographie: keine AA (n)**
Katarrhalische Appendizitis (n=29)	12	17
Phlegmonöse Appendizitis (n=131)	63	68
Gangränöse Appendizitis (n=20)	9	11
Chronische Appendizitis (n=20)	7	13

Tabelle 18: n= Anzahl der Patienten, AA= akute Appendizitis

4. Diskussion

Die Sonographie ist eine moderne und sinnvolle Bildgebung bei Patienten, die unter dem Verdacht auf eine akute Appendizitis zur Aufnahme kommen. Sie hat sich im Verlauf der letzten Jahrzehnte zu einem diagnostischen Standardverfahren in der Diagnostik akuter abdomineller Erkrankungen, unter anderem der akuten Appendizitis, entwickelt. Während in der Anfangsphase der Sonographie die alleinige Darstellbarkeit der Appendix als sonographischer Nachweis einer Appendizitis galt, wurden im Laufe der letzten Jahrzehnte durch die erheblichen technischen Fortschritte der Methode differenzierte Untersuchungskriterien definiert und evaluiert. Das Ziel dieser Bemühungen war die Genauigkeit der Methode im Hinblick auf ihre Sensitivität, Spezifität sowie der positiven und negativen Prädiktion zu steigern.
Diese sonographischen Kriterien beziehen sich in erster Linie auf die Morphologie der Appendix vermiformis sowie der Nachbarorgane, die im Falle einer Appendizitis in Mitleidenschaft gezogen werden können. Es handelt sich schließlich bei der Sonographie um eine Untersuchung der Morphologie.

4.1. Kritik der Methode:

Nicht alle dieser sonographischen Kriterien konnten sich jedoch im klinischen Alltag bewähren. Die von uns ausgewählten wesentlichen Kriterien, nämlich ein Durchmesser >6mm, die fehlende Komprimierbarkeit, eine fehlende Peristaltik, freie intraabdominelle Flüssigkeit sowie ein Abszessnachweis sind sowohl aus der klinischen Erfahrung heraus als auch aus der Literatur bekannt, die am häufigsten verwendeten etablierten Kriterien (Hollerweger, 2006, Rioux, 1992).
Die Sonographie hat den Vorteil eines kostengünstigen, strahlenfreien, dynamischen Verfahrens, ohne dass eine spezielle Vorbereitung des Patienten notwendig ist. Nachteil dieser Methode ist die in hohem Maße bestehende Untersucherabhängigkeit. Die Wahl des richtigen Schallkopfes mit korrekter Frequenz und Tiefeneinstellung sind für die korrekte Durchführung der Untersuchung immanent. Die Qualität der Sonographie hängt somit in erster Linie von der Erfahrung und dem Ausbildungsgrad des Untersuchers ab, der die

erhobenen Befunde richtig interpretieren muss. Bei Verwechslung der Darmstrukturen kann es zu falsch negativen Untersuchungsbefunden kommen. Gleichzeitig sind die statisch aufgenommenen Bilder zu einem späteren Zeitpunkt nicht mehr eindeutig zu interpretieren und zuzuordnen, so dass eine geringe Reproduzierbarkeit besteht. Desweiteren gibt es auch patientenabhängige Ursachen für falsch negative Ultraschallbefunde wie eine Adipositas, ein ausgeprägter Meteorismus sowie rigide Bauchdecken bei Peritonitis mit Unruhe des Patienten (Hahn et al., 1998, Jeffrey et al., 1994).

Obwohl die sonographischen Untersuchungen in unserem Patientengut von wenigen sonographisch sehr erfahrenen Fachärzten durchgeführt wurden und bei allen Untersuchungen die o.g. Kriterien streng zur Anwendung kamen, konnte kein Kriterium eine höhere Sensitivität als 57,78% (freie intraabdominelle Flüssigkeit) erreichen. Dennoch wird die Sonographie als schnelle, einfache, überall verfügbare Untersuchung in der Literatur als bildgebende Methode der ersten Wahl bei Patienten mit einer akuten Appendizitis propagiert (Hernandez et al., 2005). Cakirer et al. (2002) hatten bei klinischen und laborchemischen Hinweisen auf eine akute Appendizitis als weiterführendes bildgebendes Verfahren die Computertomographie des Abdomens ohne Kontrastmittelgabe durchgeführt. Hierbei zeigten sich mit einer Sensitivität von 94,7%, einer Spezifität von 91,7% sowie einem positiven prädiktiven Wert von 96,7% und negativen prädiktiven Wert von 86,8% sehr gute Ergebnisse. Hierbei besteht jedoch eine deutliche Strahlenbelastung bei den zumeist jüngeren Patienten.

Die Magnetresonanztomographie bei der Appendizitis zeigt eine überlagerungsfreie sensitive Darstellung der Appendix mit Nachweis eines perizökalen Fettgewebsödems (Nitta et al., 2005), wird jedoch in der Notfallsituation nur in Ausnahmefällen (z.B. in der Gravidität, bei Kindern) durchgeführt. Cobben et al. (2009) ermittelten in einer prospektiven Studie an 138 Patienten mit der Verdachtsdiagnose einer akuten Appendizitis eine Sensitivität von 100% bei einer Spezifität von 99%.

4.2. Diagnostische Parameter:

1. Leukozytose
2. Erhöhung des C-reaktiven Proteins
3. Abwehrspannung im rechten Unterbauch
4. Temperaturdifferenz
5. Druckschmerz über McBurney
6. Beurteilung des Chirurgen

Auch die von uns ausgewerteten klinischen und laborchemischen Untersuchungen können Hinweise auf das Vorliegen einer akuten Appendizitis mit unterschiedlicher Sensitivität und Spezifität liefern.

4.2.1. Leukozytose:

Die Auswertung der Untersuchungsergebnisse der 200 Patienten hatte bei 78,5% der Patienten eine Leukozytose mit einem Wert >10.000/µl ergeben. In unserer Studie ergab sich hierbei eine hohe Sensitivität von 80,56% bei einer Spezifität von 40%. Kessler et al. (2004) fanden in Ihrem Patientengut von insgesamt jedoch nur 125 Patienten und einer akuten Appendizitis bei 46% der Patienten hingegen eine Sensitivität von 77% bei einer Spezifität von 63%. Diese Abweichungen lassen sich bei dieser gut objektivierbaren und vergleichbaren Untersuchungsmethode mithin durch die deutlich geringere Patientenzahl erklären. Auch war der prozentuale Anteil der Patienten mit einer akuten Appendizitis und Leukozytose mit 72,5% in unserer Studie gegenüber 35,2% bei Kessler et al. (2004) deutlich höher, so dass sich bei uns eine hohe positive Prädiktion (92,36%) ergibt. Eine weitere große Studie mit 259 Patienten (Khan et al., 2004) untersuchte die Bedeutung der Erhöhung der weißen Blutkörperchen in der Diagnosefindung einer akuten Appendizitis. Khan et al. (2004) dokumentierten bezüglich der Leukozytenerhöhung eine Sensitivität von 83% und eine Spezifität von 62%. Wie auch in unserer Studie kamen sie zu dem Ergebnis, dass die Leukozytenerhöhung allein oder aber in Zusammenhang mit der Erhöhung des CRP Wertes hilfreich in der Diagnosestellung der akuten Appendizitis sein kann. Die Bestimmung der Leukozytenzahl in der Diagnostik der akuten Appendizitis stellt sich somit als hochgradig sinnvoll dar.

4.2.2. CRP:

Die Bestimmung der CRP Wert Erhöhung auf >10mg/l in Hinblick auf das Vorliegen einer Appendizitis hatte in unserem Patientengut zu einer Sensitivität von 69,44% und einer Spezifität von 60% geführt wogegen bei Kessler et al. (2004) in ihrer bereits beschriebenen Studie von 125 Patienten zu einer Sensitivität von 60% und einer Spezifität von 68% kamen. Auch hierbei findet sich bei gleichen Grenzwerten als Erklärung für die Abweichung der Werte lediglich die geringere Anzahl der eingeschlossenen Patienten. Afsar et al. (2000) untersuchten ebenfalls in einem relativ kleinen Patientengut von 78 Patienten die Aussagekraft der CRP- Erhöhung bei Patienten mit einer akuten Appendizitis und fanden einen signifikant erhöhten CRP Wert bei Patienten mit einer akuten Appendizitis. In dieser Studie ergab sich ähnlich unserer Arbeit eine positive Prädiktion von 96,7%. Bei einer positiven Prädiktion von 93,98% in unserer Studie stellt auch die Bestimmung des CRP Wertes im Rahmen der Diagnostik einer akuten Appendizitis ein sinnvolles Verfahren dar.

4.2.3. Abwehrspannung im rechten Unterbauch:

Die Beurteilung der Abwehrspannung im rechten Unterbauch obliegt dem untersuchenden Aufnahmearzt. In unserem Patientengut hatte die Auswertung zu einer positiven Prädiktion von 90,78% und einer Sensitivität von 71,11% geführt. Entsprechend boten bei Marrero et al. (1992) 78% aller Kinder mit einer akuten Appendizitis eine Abwehrspannung. In vielen klinischen Studien ist bereits beschrieben worden, dass das Vorliegen einer Abwehrspannung einen wichtigen Hinweis für eine chirurgische Interventionsnotwendigkeit aufgrund einer akuten Appendizitis gab (Leung und Sigalet, 2003, Birkhan et al., 2006, Bundy et al., 2007).

4.2.4. Temperaturdifferenz:

Die Auswertung der axillären und rektalen Temperatur bei den 200 Patienten mit Verdacht auf eine akute Appendizitis hatte in unserer Studie zu einer nur geringen Sensitivität (28,89%) bei einer relativ hohen Spezifität (75%) geführt. Wie auch in der Literatur (Putzki und Reichert, 1988) zeigte sich auch bei uns, dass die axillo-rektale Temperaturdifferenz nur in eingeschränktem Masse zwischen der akuten und der chronischen Appendizitis unterscheiden kann. Ferner fällt auf, dass die

Temperaturdifferenz lediglich in deutschsprachigen Studien oder Lehrbüchern besprochen wird, während sie im angloamerikanischen Sprachraum keine Erwähnung findet. Bei einer positiven Prädiktion von 91,23% und einer einfach anwendbaren Methode kann die Temperaturbestimmung hilfreich in der Diagnosefindung einer Appendizitis sein.

4.2.5. Druckschmerz über Mc Burney:

Der Druckschmerz über dem Mc Burney Punkt im rechten Unterbauch ist erwartungsgemäß bei fast allen Patienten (179 von 180) mit einer akuten Appendizitis in unserer Untersuchung auslösbar. Entsprechend hohe Werte ergaben sich für die Sensitivität (99,44%) und positive Prädiktion (89,95%). Allerdings zeigt sich auch, dass durch dieses Kriterium keine Unterscheidung zwischen akuter und chronischer Appendizitis erfolgen kann, da auch alle 20 Patienten mit einer chronischen Appendizitis einen Druckschmerz über Mc Burney hatten. Die Spezifität und negative Prädiktion lag entsprechend bei 0%.

4.2.6. Beurteilung des Chirurgen

Die intraoperative Einschätzung des Operateurs hatte in unserer Studie überraschenderweise nicht in allen Fällen zu einer richtigen Einschätzung der Ausprägung des Befundes geführt. Wir fanden hier zwar eine Sensitivität von 95%, jedoch eine Spezifität von 50%. Bei zehn Patienten wurde der Lokalbefund intraoperativ als akute Appendizitis gewertet, obwohl sich hier in der histopathologischen Aufarbeitung keine akute Appendizitis nachweisen ließ. Dies zeigt bereits, dass selbst die direkte makroskopische Betrachtung des Lokalbefundes nicht sicher die akute Appendizitis erkennen lässt.

4.3. Sonographie Score : Sensitivität

Nach Ermittlung der Sensitivität der sonographischen Parameter unter Anwendung eines von uns entwickelten Scores zur Wertung der erhobenen sonographischen Befunde konnte weder unter Berücksichtigung von fünf Kriterien noch unter Berücksichtigung von vier Kriterien eine höhere Sensitivität als 65% erreicht werden. Dieses Ergebnis war überraschend, da aus der Literatur deutlich

höhere Angaben hinsichtlich der Sensitivität verschiedener Sonographiekriterien bekannt sind (Rettenbacher et al., 2000, Rettenbacher et al., 2003).

Tab. 19: Sensitivität und Spezifität von Sonographiekriterien		
Kriterium	**Sensitivität**	**Spezifität**
Schmerz über der Appendix	86%	68%
Echoreiche Fettgewebsalteration	86%	97%
Durchmesser>/= 6mm	100%	68%
Kein intraluminales Gas	85%	79%
Fehlende Komprimierbarkeit	97%	20%
Runde Querschnittsform	100%	37%
Appendikolith	28%	96%
Blutfluss in Appendixwand	79%	31%
Vergrößerte mesenteriale Lymphknoten	20%	70%
Freie Flüssigkeit	60%	58%

Tab.19 : aus Rettenbacher T et al. (2000), mm= Millimeter

In vielen dieser Studien sind jedoch auch selektiert Kinder oder junge Erwachsene mit häufig günstigeren Untersuchungsbedingungen eingeschlossen worden (Sivit et al., 2000). Allerdings sind aus der Literatur auch zum Teil sehr divergierende Aussagen hinsichtlich der Sensitivität der Sonographie bei der Diagnose der Appendizitis bekannt (Doria et al., 2006). Bei der Metaanalyse von Doria et al. (2006) waren Sensitivitätsangaben zwischen 35% (Wise et al., 2001) und 98% (Chen et al., 1998) enthalten. Die mittlere Sensitivität lag bei dieser Metaanalyse bei 80%. Bei dem von uns favorisierten Scoresystem aus vier Kriterien, bei dem wir die Nachweisgrenze für das Vorliegen einer Appendizitis bei zwei Scorepunkten sehen, beträgt die Sensitivität 42,22%. Eine Steigerung der Sensitivität auf 65% könnte durch Festlegung der Grenze auf einen Scorepunkt (ein Kriterium) erreicht werden. Bei einer Sensitivität von 65% würde in diesem Fall jedoch eine erhebliche Reduktion der Spezifität von 70% auf 45% stattfinden.

4.4. Sonographie Score: Spezifität

Wenngleich die Literaturangaben eine geringere Streuung der Spezifitätswerte der sonographischen Methode in unterschiedlichen Arbeiten erwähnen, sind diese Angaben zum Teil signifikant unterschiedlich und weisen Werte zwischen 65% (Chen et al, 1998) und 100% (Cha et al., 1996) auf. Der mittlere aus der Literatur zu entnehmende Spezifitätswert beträgt 90% (Doria et al., 2006). Diese hohe Spezifität konnte bei unserer Studie nur beim Vorliegen eines perityphlitischen Abszesses (nur bei wenigen Patienten) erreicht werden (95%). Der ansonsten höchste erreichte Spezifitätswert geht auf die fehlende Peristaltik zurück (80%). Naturgemäß kann unter Festlegung der Nachweisgrenze auf vier Scorepunkte auch eine 90%ige Spezifität allerdings bei dann nur noch 18,3%iger Sensitivität (Tabelle 17) erreicht werden. Bei der von uns präferierten Nachweisgrenze von zwei Scorepunkten (>1) würde die Spezifität 70% betragen (Tabelle 17).

Die Gründe für die Streuung der Sensitivitäts- und Spezifitätswerte sind vielfältig:

1. Gewichtung verschiedener Kriterien:
Verschiedene sonographische Kriterien zeigen naturgemäß unterschiedliche Sensitivitätswerte. Somit wird die statistische Streuung, die durch die sonographischen Kriterien bedingt ist, abhängig von der Gewichtung des jeweiligen sonographischen Kriteriums bei der jeweiligen Studie in die Gesamtsensitivität der Methode, transferiert. Da die Zusammensetzung der verschiedenen sonographischen Kriterien bei verschiedenen Autoren sehr unterschiedlich ist, erscheint es plausibel, dass diese zu unterschiedlichen Sensitivitätswerten bei ihren Arbeiten kommen (Wise et al., 2001, Crombe et al., 2000, Kann et al., 2001). Dieses Phänomen wird bei der Auswertung unseres Scoresystems ebenfalls deutlich. Abhängig von der Kombination der Anzahl der Kriterien variiert die Sensitivität der Methode zwischen 18,33% und 65% (Tabelle 17).

2. Untersucherabhängigkeit der Methode:
Bekanntlich ist die Sonographie ein ausgesprochen untersuchungsabhängiges Verfahren. Inwieweit dieser grundsätzliche Fehler eine spezifische Auswirkung auf

die Sensitivitätswerte beinhaltet, bleibt unklar, da dieser Fehler bei den publizierten Studien nicht zu verifizieren ist. Er dürfte jedoch bei unserer Studie aufgrund der mit drei Fachärzten ausgesprochen geringen Anzahl der Untersucher vernachlässigbar klein sein.

3. Mangelhafte Korrelation des sonographischen Befundes mit dem Zielparameter: Eine zumindest theoretisch denkbare Ursache für die erhebliche Streuung der Sensitivität könnte auch durch eine unzureichende Korrelation erklärbar sein. Diese Fehlerquelle wurde in unserer Studie dadurch minimiert, dass der Zielparameter als pathologischer Nachweis einer Appendizitis definiert wurde. Eine Abschätzung des Ausmaßes dieser Störung aus der Literatur ist ebenfalls kaum möglich. Dieses dürfte jedoch im Vergleich zu dem kriteriumsabhängigen Streuungsfehler (Punkt 1) vernachlässigbar klein sein.

4.5. Sonographie Score: positive und negative Prädiktion

Bei der Auswertung der Streuung der Spezifitätswerte sowie der positiven und negativen Prädiktionen ist grundsätzlich von den gleichen Fehlerquellen auszugehen. Allerdings ist hier anzumerken, dass bei unserer Studie die Streuung der positiven und negativen Prädiktion ausgesprochen gering war. Die positiven Prädiktionen der unterschiedlichen sonographischen Kriterien betrugen Werte zwischen 88,89% (Abszess) und 92,68% (Durchmesser >6 mm). Ähnlich hoch fanden Kessler et al. (2004) eine positive Prädiktion für einen Durchmesser >6mm von 98% als Parameter mit der größten Genauigkeit hinsichtlich des Vorliegens einer akuten Appendizitis. Dies bestätigt unsere Wertung der wandverdickten Appendix als wichtiger Parameter zur sonographischen Feststellung der akuten Appendizitis. Die Werte für die negative Prädiktion in unserer Studie lagen zwischen 9,95 % (Abszess) und 12,64% (freie abdominelle Flüssigkeit). Auch Khanal et al. (2008) beschrieben eine ähnlich geringgradige negative Prädiktion von 6,7% für die abdominelle Sonographie mit der Fragestellung einer akuten Appendizitis wobei hier als einziger Parameter der Durchmesser >6mm herangezogen wurde. Andere Parameter wie die freie intraabdominelle Flüssigkeit, die fehlende Komprimierbarkeit oder der Abszeß gingen hier nicht in

die Wertung ein. Bezüglich des Durchmessers >6mm lag die negative Prädiktion in unserem Patientengut bei 11,86%.

Diese geringgradige Streuung der positiven und negativen Prädiktion zeigte sich gleichfalls bei der Auswertung unseres Scoresystems. Die positive Prädiktion betrug hierbei zwischen 90,77% (bei >2 Kriterien) und 94,29% (bei vier positiven Kriterien) (Tabelle 17). Entsprechende Werte für die negative Prädiktion waren 10,37% (für drei positive Kriterien) und 12,5% (bei einem positiven Kriterium).

4.6. Score Auswertung:

Die Entscheidung zugunsten von zwei positiven Sonographiekriterien (aus vier möglichen) als sonographische Nachweisgrenze für die Appendizitis ist unter Berücksichtigung der vier o.g. Parameter einfach zu fällen (Tabelle 17). Hierbei könnte zwar bei einer relativ geringen Sensitivität jedoch mit einer hohen positiven Prädiktion sowie Spezifität die Diagnose Appendizitis vorausgesagt werden. Wird die Nachweisgrenze auf ein Kriterium heruntergesetzt, steigt die Sensitivität der Methode auf 65%. Der Verlust der positiven Prädiktion (von 92,68% auf 91,41%) bleibt hierbei zwar vertretbar, die erhebliche Senkung der Spezifität von 70 auf 45% (Tabelle 17) wäre in diesem Falle aus unserer Sicht jedoch nicht vertretbar. Die Auswertung in unserer Studie hat somit zur Entwicklung eines Scores geführt, bei dem bei Erreichen von >1 Punkt eine relativ hohe Spezifität und eine hohe positive Prädiktion erreicht werden kann.

4.7. Histologische Kriterien:

Die Unterscheidung der unterschiedlichen histopathologischen Kriterien in Hinblick auf die Sonographie mit der Fragestellung einer akuten Appendizitis ist in der Literatur kaum beleuchtet. Letztlich ist auch in unserer Studie keine relevante Steigerung der positiven Vorhersage einer Appendizitis bei schwerwiegenderer Entzündung der Appendix dokumentiert. Die sonographische Darstellung der Appendizitis ist somit unabhängig vom Schwergrad der Entzündung. Durch die häufig vorkommenden Begleitveränderungen bei allen Schweregraden der Blinddarmentzündung, wie das Vorliegen von freier Flüssigkeit oder einer begleitenden Darmatonie, lässt sich diese Beobachtung erklären.

4.8. Schlussfolgerung der Diskussion:

Mit dem von uns favorisierten Scoresystem unter Anwendung von vier sonographischen Kriterien lässt sich bei Erreichen von zwei Scorepunkten eine möglichst hohe Sensitivität und Spezifität erreichen. Ein Patient mit einer akuten Appendizitis lässt sich somit bei >1Punkt im Scoresystem zu 92,68% als krank detektieren. In der Literatur finden sich häufig höhere Werte für Sensitivität und Spezifität. Dies kann in der höheren Patientenzahl in den Studien (Uebel et al., 1996) sowie in dem Studiendesign mit z.T. prospektiven Untersuchungen begründet sein. Auch findet sich bei vielen Arbeiten (Wiersma et al., 2009, Kaneko und Tsuda, 2004) ein in erster Linie pädiatrisches Krankengut mit oft besseren Schallbedingungen.

Wie die Sonographie sind auch die klinischen und laborchemischen Untersuchungen entscheidend in der Diagnosefindung einer akuten Appendizitis und können wertvolle Hinweise geben um unnötige Operationen zu minimieren.

5. Zusammenfassung

Die akute Appendizitis ist auch heute noch die häufigste Ursache für akute abdominelle Beschwerden mit der Notwendigkeit einer sofortigen operativen Intervention. Lange Zeit wurde die Diagnose einer akuten Appendizitis lediglich klinisch gestellt. Die Sonographie ist erst seit den 1950er Jahren routinemäßig in der Medizin zur Diagnostik der akuten Appendizitis zur Anwendung gekommen.
Neben den sonographischen Ergebnissen sind die klinischen und laborchemischen Befunde hinsichtlich ihrer Sensitivität, Spezifität, ihrer positiven und negativen Prädiktion ausgewertet worden, um hier eine Einschätzung der Wertigkeit der routinemäßig erhobenen Befunde vorzunehmen. Die Daten wurden hinsichtlich des sonomorphologischen Befundes in Korrelation mit dem histopatholischen Befund ausgewertet. Anhand der Daten konnte ein sonographischer Score mit möglichst hoher Sensitivität und Spezifität für die Diagnose der akuten Appendizitis entwickelt werden. Ziel der Arbeit war es den Stellenwert der abdominellen Sonographie in der Diagnostik der akuten Appendizitis in unserem Patientengut zu evaluieren.

Die Untersuchung der folgenden sonographischen Kriterien: Appendixdurchmesser, fehlende Peristaltik, freie intraabdominelle Flüssigkeit, fehlende Komprimierbarkeit sowie das Vorliegen eines Abszesses in Hinblick auf die Sensitivität, Spezifität, sowie positive und negative Prädiktion hat in unserer Studie zu der Einteilung der Kriterien in ein Scoresystem geführt. Das von uns favorisierte Scoresystem besteht aus vier Kriterien. Die Nachweisgrenze für das Vorliegen einer Appendizitis wurde hier bei zwei Scorepunkten festgelegt. Hiermit wäre eine Sensitivität von 42,22% und eine Spezifität von 70% gegeben. Die Steigerung der Sensitivität auf 65% wäre durch Erniedrigung der Grenze auf einen Scorepunkt (ein Kriterium) möglich. Hierbei würde die Spezifität jedoch auf 45% gesenkt werden, so dass dies nicht sinnvoll erscheint.

Die Sonographie des erfahrenen Untersuchers kann in Synopse mit der klinischen und laborchemischen Untersuchung unter Berücksichtigung des Scoresystems zur Diagnosefindung der akuten Appendizitis beitragen und ist sicherlich aufgrund der

fehlenden Strahlenbelastung und der nicht bestehenden Invasivität Methode der ersten Wahl. Bei guter Verfügbarkeit der Sonographie ist diese des Weiteren zum Ausschluss anderer Differentialdiagnosen bei abdominellen Beschwerden sinnvoll und zuverlässig.

6. Literaturverzeichnis

1. Addiss DG, Shaffer N, Fowler BS, Tauxe RV (1990) The epidemiology of appendicitis and appendectomy in the United States. American Journal of Epidemiology 132, 910-925
2. Afsar S, Safar H, Khoursheed M, Dashti H, Al-Bader A (2000) Would measurement of C-reactive protein reduce the rate of negative exploration for acute appendicitis? Journal of the royal college of surgeons of Edinbourgh 45, 21-24
3. Balthazar EJ, Rofsky NM, Zucker R (1998) Appendicitis: the impact of computed tomography imaging on negeative appendectomy and perforation rates. American Journal of Gastroenterology 93, 768-771
4. Birchard KR, Brown MA, Hyslop WB, Firat Z, Semelka RC (2005) Mri of acute abdominal and pelvic pain in pregnant patients. American Journal of Roentgenology 184, 452-458.
5. Birkhahn RH, Briggs M, Datillo PA, Van Deusen SK, Gaeta TJ (2006) Classifying patients suspected of appendicitis with regard to likelihood. American Journal of Surgery 191, 497-502
6. Bundy DG, Byerley JS, Liles EA, Perrin EM, Katznelson J, Rice HE (2007) Does this child have appendicitis? The Journal of the American Medical Association 198, 438-451
7. Cakirer S, Basak M, Colakoglu B, Bankaoglu M (2002) Diagnosis of acute appendicitis with unenhanced helical ct. Emergency Radiology 9, 155-161
8. Canty TG Sr,Collins D,Losasso B, Lynch F, Brown C (2000) Laparoscopic appendectomy for simple and perforated appendicitis in children: the procedure of choice?. Journal of Pediatric Surgery 35, 1582-1585
9. Cha SH, Kim SH, Lee ES (1996) Saline-filled appendiceal ultrasonography in clinically equivocal acute appendicitis. Abdominal Imaging 21, 525-529

10. Chen SC, Chen KM, Wang SM, Chang KJ (1998) Abdominal sonography screening of clinically diagnosed or suspected appendicitis before surgery. World Journal of Surgery 22, 449-452
11. Cobben L, Groot I, Kingma L (2009) A simple mri protocol in patients with clinically suspected appendicitis: results in 138 patients and effect on outcome of appendectomy. European Radiology 19, 1175-1183
12. Crombe A, Weber F, Gruner L, Martins A, Fouque P, Barth X (2000) Abdominopelvic ultrasonography in suspected acute appendicitis: prospective study in adults. Annales de Chirurgie 125, 57-61
13. Doria AS, Moineddin R, Kellenberger CJ, Epelman M, Beyene J, Schuh S, Babyn PS, Dick PT (2006) US or ct for diagnosis of appendicitis in children and adults? A meta-analysis. Radiology 241, 83-94
14. Grönroos JM, Grönroos P (1999) Leucocyte count and C reactive protein in the diagnosis of acute appendicitis. British Journal of Surgery 86, 501-504
15. Hahn H, Höpner F, v. Kalle T, Macdonald ,Prantl H, Spitzer I, Färber D (1997) Appendizitis im Kindesalter. Der Radiologe 37, 454-458
16. Hahn HB, Hoepner F, v. Kalle T, Macdonald EBM, Prantel F, Spitzer IM, Faerber DR (1998) Sonography of acute appendicitis in children: 7 years experience. Pediatric Radiology 28, 147-151
17. Hernandez JA, Swischuk LE, Angel CA, Chung D, Chandler R, Lee S (2005) Imaging of acute appendicitis: US as the primary imaging modalitiy. Pediatric Radiology 35, 392-395
18. Hollerweger A (2006) Sonograhie der akuten Appendizitis. Ultraschall in der Medizin 27, 412-432
19. Hörmann M, Paya K, Eibenberger K, Dorfffner R, Lang S, Kreuzer S, Metz V (1998) MR Imaging in children with nonperforated acute Appendicitis: Value of unenhanced MR imaging in sonographically selected cases. American Journal of Roentgenology 171, 467-470
20. Incesu L, Coscun A, Selcuk MB, Akan H, Sozubir S, Bernay F (1997) Acute Appendicitis: MR imaging and sonographic correlation. American Journal of Roentgenology 168, 669-674

21. Jeffrey RB, Jain KA, Nghiem HV (1994) Sonographic diagnosis of acute appendicitis: interpretive pitfalls. American Journal of Radiology 162, 55-59
22. Kan JH, Fines BP, Funaki B (2001) Conventional and hydrocolonic US of the appendix with ct correlation performed by on-call radiology residents. Academic Radiology 8, 1208-1214
23. Kaneko K, Tsuda M (2004) Ultrasound- based decision making in the treatment of acute appendicitis in children. Journal of pediatric surgery 39, 1316-1320
24. Kessler N, Cyteval C, Gallix B, Lesnik A, Blayac PM, Pujol J, Bruel JM, Taourel P (2004) Appendicitis evaluation of sensitivity, spezificity, and predictive values of us, doppler us and laboratory findings. Radiology 230, 472-478
25. Khan MN, Davie E, Irshad K (2004) The role of white cell count and C-reactive protein in the diagnosis of acute appendicitis. Journal of Ayub Medical College 16, 20-23
26. Khanal BR, Ansari MA, Pradhan S (2008) Accuracy of ultrasonography in the diagnosis of acute appendicitis. Kathmandu University Medical Journal 6, 70-74
27. Kuhn R, Lippert H (2007) Appendicitis. Allgemeine und Viszeralchirurgie up2date 1, 9-24
28. Leung AK, Sigalet DL (2003) Acute abdominal pain in children. American Family Physician 67, 2321-2326
29. Nitta N, Takahashi M, Furukawa A (2005) MR imaging of the normal appendix and acute appendizitis. Journal of Magnetic Resonance Imaging 21, 156-165
30. Ohmann C, Franke C, Kraemer M, Yang Q (2002) Neues zur Epidemiologie der akuten Appendizitis. Der Chirurg 73, 769-776
31. Petrosyan M, Estrada J, Chan S, Somers S, Yacoub WN , Keiso RL, Mason RJ (2008) CT Scan in Patients with Suspected Appendicitis: Clinical Implications for the Acute Care Surgeon. European Surgical Research 40, 211-219
32. Poortman P, Lohle PNM, Schoemaker CMC, Oostvogel HJM, Teepen HJLJM, Zwinderman KAH, Hamming JF (2003) Comparison of ct and

sonography in the diagnosis of acute appendicitis: a blinded prospective study. American Journal of Roentgenology 181, 1355-1359

33. Putzki H, Reichert B (1988) Hilft die Messung der axillorektalen Temperaturdifferenz bei der Diagnosestellung der akuten Appendizitis. Langenbecks Archiv für Chirurgie 373, 310-312
34. Puylaert JB (1986) Acute appendicitis: US evaluation using graded compression. Radiology 158, 355-360
35. Rettenbacher T, Hollerweger A, Macheiner P, Gritzmann N, Daniaux M, Schwammberger K, Ulmer H, zur Nedden D (2003) Ovoid shape of the vermiform appendix: a criterion to exclude acute appendicitis – evaluation with us. Radiology 226, 95-100
36. Rettenbacher T, Hollerweger A, Macheiner P, Rettenbacher L, Tomaselli F, Schneider B, Gritzmann N (2001) Outer Diameter of the vermiform Appendix as a sign of acute appendicitis: evaluation at US. Radiology 218, 757-762
37. Rioux M (1992) Sonographic detection of the normal and abnormal appendix. American Journal of Roentgenology 158, 773-778
38. Sack U, Biereder B, Elouahidi T, Bauer K, Keller T, Tröbs RB (2006) Diagnostic value of blood inflammatory markers for detection of acute appendizitis in children. BMC Surgery 6, 15
39. Seal A (1981) Appendizitis: a historical review. Canadian Journal of Surgery 24, 427-433
40. Semm K (1983) Endoscopic appendectomy. Endoskopy 15, 59-64
41. Sivit CJ, Applegate KE, Stallion A, Dudgeon DL, Salvator A, Schluchter M, Berlin SC, Myers MT, Borisa VJ, Weinert DM, Morrison SC, Grisoni ER. (2000) Imaging evaluation of suspected appendicitis in a pediatric population: effectiveness of sonography versus ct. American Journal of Roentgenology 175, 977-980
42. Sivit CJ, Newman KD, Boenning DA, Nussbaum-Blask AR, Bulas DI, Bonds SJ, Attori R, Rebolo LC, Brown-Jones C, Garin DB (1992) Appendicitis usefullness of US in diagnosis in a pediatric population. Radiology 185, 549-552
43. Styrud J, Josephson T, Eriksson S (2000) Reducing negative appendectomy: evaluation of ultrasonography and computer

tomography in acute appendicitis. International Journal for Quality in Health Care 12, 65-68

44. Treutner KH, Schumpelick V (1997) Epidemiologie der Appendicitis. Der Chirurg 68, 1-5
45. Uebel P, Weiss H, Trimborn CP, Fiedler L, Bersch W (1996) Ultrasound diagnosis of acute appendicitis- possibilities and limits of the method- results of prospective and retrospective clinical studies. Ultraschall in der Medizin 17, 100-105
46. Van Randen A, Bipat S, Zwindermann A, Ubbink D, Stoker J, Boermeester M (2008) Acute Appendicitis: Metaanalysis of Diagnostik Performance of CT and Graded Compression US Related to Prevalence of Disease. Radiology 249, 97-106
47. Wiersma F, Toorenvliet BR, Bloem JL, Allema JH, Holscher HC (2009) US examination of the appendix in children with suspected appendicitis: the additional value of secondary signs. European Radiology 19, 455-461
48. Wise SW, Labuski MR, Kasales CJ (2001) Comparative assessment of ct and sonographic technics for appendiceal imaging. American Journal of Roentgenology (176), 933-941

7. Danksagung

Ich danke meinem Betreuer, Herrn Priv.- Doz. Dr. med. H. Shekarriz, Chefarzt der Klinik für Allgemein-, Viszeral-, Thorax-, und Gefäßchirurgie an dem Schlei-Klinikum Schleswig MLK, für die Idee zu dieser Arbeit. Er war mir mit seinen engagierten Anregungen, Diskussionen und geduldigen Gesprächen immer eine große Unterstützung und Hilfe.

Herrn Prof. Dr. med. H.-P. Bruch, Direktor der Klinik für Allgemeine Chirurgie des Universitätsklinikums Schleswig-Holstein, Campus Lübeck, danke ich für die Unterstützung, diese Arbeit an der Hohen Medizinischen Fakultät der Universität zu Lübeck einreichen zu dürfen.

Meiner Verlobten Frau Dr. med. N. Zoubie danke ich für die stets liebevoll drängende Unterstützung und die vielen der Arbeit dienenden Diskussionen und Anregungen.

8. Lebenslauf

Name	Kietzmann
Vorname	Burckhardt Matthias Christoph
Geburtsdatum/ Geburtsort	24.03.1971 in Greifswald
Eltern	Dr. med. Dietlinde Kietzmann
	Dipl. Ing. Gert Kietzmann
Staatsangehörigkeit	BRD

Akademische Ausbildung

1989-1996	Studium der Humanmedizin an der Ernst-Moritz-Arndt-Universität zu Greifswald
1996-1998	Arzt im Praktikum in der internistischen Abteilung des Krankenhauses Marienstift in Braunschweig
1998-2002	Assistenzarzt in der Abteilung für Radiologische Diagnostik und Intervention des Reinhard-Nieter-Krankenhauses Wilhelmshaven
2002-2003	Assistenzarzt am Institut für Radiologie und Neuroradiologie des Evangelischen Krankenhaus Oldenburg
2003-2006	Oberarzt am Institut für Röntgendiagnostik und Nuklearmedizin des Städtischen Klinikums Braunschweig
2006-2010	Oberarzt am Institut für Diagnostische und Interventionelle Radiologie des Schlei-Klinikums Schleswig
Seit 2010	Leitender Oberarzt am Institut für Diagnostische und Interventionelle Radiologie des Schlei-Klinikums Schleswig