Aus der Klinik für Chirurgie
Sektion für Plastische Chirurgie, Handchirurgie,
Intensiveinheit für Schwerbrandverletzte
der Universität zu Lübeck
Sektionsleiter: Prof. Dr. med. P. Mailänder

Tierexperimentelle Untersuchungen zum Einfluss titanisierter Silikonimplantate auf die Bildung der periprothetischen Kapsel im Vergleich zu konventionellen Silikonimplantaten

Inauguraldissertation
zur
Erlangung der Doktorwürde
der Universität zu Lübeck
- Aus der Medizinischen Fakultät -

vorgelegt von
Philipp Alexander Bergmann
aus
Dortmund

Lübeck, 2011

1. Berichterstatter: Priv.-Doz. Dr. med. Frank Siemers
2. Berichterstatter: Priv.-Doz. Dr. med. Dorothea Fischer

Tag der mündlichen Prüfung: 27. Juli 2012

zum Druck genehmigt. Lübeck, den 27. Juli 2012

- Promotionskommission der Sektion Medizin -

INHALTSVERZEICHNIS

INHALTSVERZEICHNIS I

ABKÜRZUNGSVERZEICHNIS III

1 EINLEITUNG 1

1.1 Komplikationen bei der Verwendung von Silikonimplantaten 3
1.1.1 Systemische Komplikationen 3
1.1.2 Lokale Komplikationen 5

1.2 Kapselfibrose 7
1.2.1 Epidemiologie und Ätiologie der Kapselfibrose 7
1.2.2 Aktuelle Behandlungsansätze zur Therapie der Kapselfibrose 9
1.2.3 Aufbau der physiologischen Kapsel 10
1.2.4 Besondere Bedeutung der synovialen Metaplasiezone 11
1.2.5 Baker Score und Wilflingseder Score 12

1.3 Implantatcharakteristika 15
1.3.1 Aufbau der Silikonimplantate 15
1.3.2 Verschiedene Oberflächenbeschaffenheiten 16
1.3.3 Titanisierte Silikonimplantate 17

2 FRAGESTELLUNG 19

3 MATERIAL UND METHODEN 20

3.1 Tierkollektive 20

3.2 Verwendetes Material 20

3.3 OP Vorbereitung und Planung 21

3.4 Operation und postoperative Nachsorge 21

3.5 Probengewinnung und dessen Fixierung 22

3.6 Nachweisverfahren 24
3.6.1 Erstellen histologischer Schnittpräparate 24
3.6.1.1 Histologische Färbereihe am Beispiel der Trichrom Färbung nach Masson-Goldner 24
3.6.1.2 Histologische Färbereihe am Beispiel der Naphthol-ASD-Chlorazetatesterase(N-ASD-C)-Färbung 25
3.6.2 Immunhistochemie 26
3.6.2.1 Antigen-Antiköper-Komplexe 26

3.6.2.2 Beispiel einer immunhistochemischen Färbereihe an Hand der Färbung von CD 3 positiven Zellen 27

3.7 Material und Ansätze 28

3.8 Auswertung der Ergebnisse 29

4 ERGEBNISSE 33

4.1 Versuchsaufbau 33

4.2 Histologische & Immunhistochemische Ergebnisse 33
4.2.1 Kapselcharakterisierung 33
4.2.2 Kapseldicke 37
4.2.3 Synoviale Metaplasie Zone 37
4.2.4 Kollagenstruktur 39
4.2.5 Blutgefäße 41
4.2.6 Entzündungsparameter 42

4.3 Histologischer Score am Rattenmodell 46

4.4 Übersicht 48

5 DISKUSSION 51

6 SCHLUSSFOLGERUNG 64

7 ZUSAMMENFASSUNG 68

8 LITERATURVERZEICHNIS 69

9 ABBILDUNGS- UND TABELLENVERZEICHNIS 77

10 DANKSAGUNG 78

11 LEBENSLAUF 79

12 VERÖFFENTLICHUNGEN 80

Abkürzungsverzeichnis

FDA:	US Food and Drug Administration (www.fda.org)
SLM:	Synovia-Like-Metaplasia
PAS:	Periodic Acid Schiff Reaktion
PDMS:	Polydimethylsiloxan
SiO:	Siliziummonooxid
$(CH_3)_2SiO$:	Dimethylsiliziummonooxid
CO_2:	Kohlenstoffdioxid
NaCl:	Natriumchlorid
PFA:	Paraformaldehyd
DAB:	Di-amino-Benzidin
H_2O_2:	Wasserstoffperoxid
TBS:	Tris-Buffered-Saline
HRB:	Horseradish Peroxidase

1 Einleitung

In der Literatur findet sich die erste Angabe über Brustimplantate 1895. Der österreichisch-deutsche Arzt Vincenz Czerny verwendete Fetteigengewebe in Form eines benignen Lipoms vom Rücken einer Patientin zur Augmentation (1).
Brustimplantate aus Silikon wurden erstmals 1963 von Cronin und Gerow beschrieben und eingeführt (2). Danach veränderte sich der Aufbau der Silikonimplantate kontinuierlich. Insgesamt kann man heute auf vier Generationen von Implantaten zurückblicken.

Die erste, von Cronin und Gerow 1963 eingeführte Generation, zeigte eine Hüllendicke des Silikon im Durchschnitt von 0,25 mm (3) und glatte Außenhaut sowie eine hoch visköse Silikongelfüllung. Diese Implantate zeigten eine geringe Rupturrate. Sie neigten jedoch zum „silicone-bleeding“, einem Austreten des Silikongels in das umliegende Gewebe. Dies hatte eine ausgedehnte Fremdkörperreaktion mit nachfolgender Kalzifizierung und Fibrosierung zur Folge (4).

Auf Wunsch nach noch mehr Natürlichkeit wurde Mitte der 70er Jahre die zweite Generation der Implantate eingeführt. Diese bestanden aus einer weitaus dünneren Silikonkapsel (im Durchschnitt 0,13 mm) (3) und einem erheblich dünnflüssigeren Silikongel. Nachteil dieser Implantate war, dass vor allem durch die dünne Außenhaut die Tendenz zur Implantatruptur und zum Austritt von Silikongel in das umliegende Gewebe deutlich erhöht war. Aus diesem Grund wurde bei dieser Generation von Implantaten erstmals der Versuch unternommen, „silicone bleeding“ durch eine doppellumige Außenhülle zu reduzieren.

1985 folgte die dritte Generation von Implantaten. Die Weiterentwicklung bestand neben der Veränderung der Außenhülle vor allem in der Verbesserung der Implantatfüllung. Zum Einsatz kam hierbei ein Silikongel, welches besonders kohäsiv war. Ermöglicht wurde dies durch das Erstellen von Querverbindungen zwischen den Silikonketten. Dieser Prozess, das sog. Vulkanisieren, schafft durch Bildung kovalenter Bindungen ein dreidimensionales Netz. In Studien zeigte sich bei den Implantaten der dritten Generation eine geringere Rate an „silicone-bleeding“,

Kapselkontraktur und Implantatruptur. Vor allem, um der Komplikation der Kapselfibrose entgegenzuwirken, wurden diese Implantate erstmals mit einer texturierten Oberfläche angeboten (4).

Die vierte, heute verwendete Generation von Implantaten verwendet ein so genanntes „Memory Gel“. Dieses Gel zeichnet sich vor allem durch erhöhte Formstabilität aus. Sowohl die Komplikation der Implantatruptur als auch das „silicone-bleeding“ konnte weiter verringert werden und die weitgehende Unbedenklichkeit der Verwendung nachgewiesen werden (5-8).

Zwischen den Jahren 1963 und 1988 unterzogen sich alleine in den USA fast 1 Millionen Frauen einer Brustaugmentation mit Silikongel-Implantaten (9). Bis heute gilt die Brustaugmentation mit Silikonimplantaten (sowohl mit Silikongel als auch Kochsalzlösung gefüllt) als einer der in der Plastischen Chirurgie am häufigsten durchgeführten Eingriffe, weltweit bisher bei geschätzten 10 – 12 Millionen Frauen (10).

Jedoch waren Silikonimplantate, vor allem mit Silikongel gefüllte, umstritten, weil evidente Studien über die Unbedenklichkeit und die gesundheitlichen Folgen fehlten. In den USA ist für die Regulierung und Genehmigung solcher Verfahren die US Food and Drug Administration (FDA) zuständig. Ihr wurde die Autorität für Silikonimplantate 1976 durch den Medical Devices Amendment to the Food, Drug, and Cosmetic Act zugeschrieben. Die FDA empfahl zunächst im Januar 1992 einen freiwilligen Verzicht des Gebrauches solcher Implantate, vor allem weil ein vermuteter Zusammenhang mit der Entstehung von systemischen Grunderkrankungen wie Kollagenose nicht auszuschließen war (9). Am 16. April 1992 folgte dann das Verbot der mit Silikongel gefüllten Implantate, da weder die Hersteller auf den freiwilligen Verzicht adäquat reagierten, noch der Beweis für die gesundheitliche Unbedenklichkeit erbracht war. Der Gebrauch der Implantate war von nun an nur bestimmten Patientinnen und der Brustrekonstruktion vorbehalten (11). Folglich ging in den USA die Zahl der Augmentationen mit Silikongel gefüllten Implantate zurück und die mit Kochsalzlösung gefüllten Implantate gewannen im klinischen Alltag zunehmend an Bedeutung.

1995 bestätigte das American College of Rheumatology, dass keinerlei Zusammenhang zwischen der Verwendung von Silikongelimplantaten und der Entstehung von Kollagenosen und Rheumatoiden Erkrankungen besteht (12). 1997 folgte eine Erklärung der American Acadamy of Neurology, welche die Unbedenklichkeit im Zusammenhang mit neurologischen Erkrankungen postulierte (13).

Nach Überprüfung sämtlicher Studien und nach Rücksprache mit den Implantatherstellern folgte im September 2005 die offizielle Wiedereinführung der Silikongel gefüllten Implantate unter Auflagen auf dem amerikanischen Markt durch die FDA (9).
Obwohl nun die offizielle Genehmigung zur Verwendung von Silikonimplantaten vorlag, blieben sie weiterhin weltweit umstritten. Es besteht immer noch keine völlige Klarheit über Folgeschäden. In den letzten Jahren wurden große retrospektive Studien zur Verwendung von Silikonimplantaten durchgeführt, welche die Unbedenklichkeit in der Verwendung bewiesen (5-8, 14-17). Jedoch bleibt weiterhin abzuwarten, welche Komplikationen, vor allem Langzeitschäden, auf die Verwendung von Implantaten zurückzuführen sind.

1.1 Komplikationen bei der Verwendung von Silikonimplantaten

Es sind verschiedene Probleme im Zusammenhang mit der Implantation von Silikonimplantaten beschrieben. Groß angelegte epidemiologische Studien können diese, mit gleich bleibender Inzidenz, beschreiben (9, 18).
Die im Zusammenhang mit der Verwendung von Silikonimplantaten auftretenden Komplikationen lassen sich sowohl in systemische, einschließlich maligner Tumore, als auch in lokale Komplikationen aufteilen.

1.1.1 Systemische Komplikationen

Die Frage nach den systemischen Komplikationen nach Implantation von Silikonimplantaten wird kontrovers diskutiert.
Eine ältere Studie aus dem Jahre 1992 sieht einen bestätigten Zusammenhang zwischen der Implantation von Silikonimplantaten und der Entstehung von Kollagenosen, wie dem systemischen Lupus Erythematodes, der Sklerodermie oder dem Sjögren-Syndrom und der rheumatoiden Arthritis (19, 20).

In einer 1994 publizierten, groß angelegten Kohortenstudie von Gabriel et al. (21) wurden 749 Patientinnen mit Brustimplantaten untersucht; dabei wurde keine erhöhte Inzidenz von systemischen Komplikation, wie Hashimoto Thyreoditis, Kollagenosen und Karzinomen festgestellt. Diese Studie stellte erstmals in einer größeren Gruppe keine Zusammenhänge zwischen der Implantation von Silikonimplantaten und systemischen Komplikationen fest. Jedoch bestand auf Grund der relativ kleinen Untergruppen der Kohorte, der geringen Follow-Up Zeit (im Durchschnitt 7,8 Jahre) und ungenügenden Einschlusskriterien weiterhin Zweifel an der Evidenz der Ergebnisse.

Silverman et al. (19) berichten 1996 in ihrem Review über die systemischen Komplikationen im Zusammenhang mit Brustimplantaten über mehrere Studien, die zum Teil widersprüchliche Ergebnisse lieferten. Jedoch merken sie auch kritisch an, dass es keine dieser Studien schaffte, eine evidente Aussage zu treffen und diese an Hand von ausreichend großen Kohorten zu bestätigen.

Wong et al. (22) führten 1996 eine erste groß angelegte Studie durch und fanden keine signifikanten Unterschiede in der Inzidenz von systemischen Komplikationen bei Patientinnen mit Silikonimplantaten.

Janowsky et al. (18) publizierten 2000 eine Meta-Analyse, in der sie neun Kohortenstudien, neun Fall-Kontroll-Studien und zwei Querschnittsstudien einschlossen. Die Vielzahl von Ergebnissen ermöglichte ihnen erstmals eine evidente Aussage zu treffen. Sie konnten einen Zusammenhang aller zur Gruppe der Kollagenosen gehörenden Krankheiten, sowie weiteren Autoimmunerkrankungen und der Rheumatoiden Arthritis mit der Implantation von Silikonbrustimplantaten ausschließen. Demnach ist davon auszugehen, dass der Einfluss von Silikonimplantaten bei Frauen, die unter einer der oben beschriebenen Erkrankungen leiden minimal ist und der Verzicht auf Implantate keinen Effekt auf die Inzidenz von Kollagenosen hat.

Insgesamt wurden bis heute fast 4000 Fälle von Kollagenosen und weiteren autoimmun-assoziierten systemischen Grunderkrankungen untersucht und kein signifikanter Zusammenhang mit der Implantation von Silikonbrustimplantaten gefunden (9).

Seit Jahren wird diskutiert, welchen Einfluss die Verwendung von Silikonimplantaten auf die Entstehung von Karzinomen hat. Bislang fehlten hierzu gesicherte Daten.

Im Fokus der Betrachtung steht hierbei das Mammakarzinom. Auch weitere maligne Entartungen wie Sarkome, haematopoetisch maligne Erkrankungen, sowie Karzinome von Cervix, Vulva, Lunge und des Gehirns stehen im Verdacht durch Silikonimplantate hervorgerufen zu werden.

Es konnte jedoch in verschieden epidemiologischen Studien gezeigt werden, dass der Einfluss der Silikonimplantate auf die Inzidenz von Karzinom assoziierten Erkrankungen nicht gegeben ist (19, 23, 24).

Eine groß angelegte Studie mit fast 11 000 Patientinnen aus Alberta/Kanada verfolgte die Inzidenz von Brustkrebs unter Frauen mit Brustaugmentation und verglich sie mit einer Vergleichsgruppe ohne Augmentation. Es konnte keine signifikant höhere oder niedrigere Inzidenz zwischen den beiden Gruppen festgestellt werden (25).

Zwar existieren Berichte von kleinen Fallserien über Zusammenhänge der Verwendung von Silikonimplantaten und seltenen Krebsarten wie dem multiplen Myelom als auch dem kutanen T-Zell Lymphom; diese konnten jedoch in größeren Studien nicht bestätigt werden (9).

Vielmehr werden als Risikofaktoren für Brustkrebs und andere Krebsarten auch weiterhin die Lebensgewohnheiten, wie Rauchen, Alkoholkonsum sowie Sexualverhalten und hereditäre Vorbelastungen als Ursache gesehen (24).

1.1.2 Lokale Komplikationen

Neben regional begrenzten Infektsituationen, zählen vor allem postoperative Hämatom- und Serombildungen zu den lokalen Komplikationen. Weitere Probleme entstehen durch ein lokales Druck- und Schmerzgefühl (19).

Wundinfektionen treten bei weniger als 5% der Patientinnen auf (9, 26). Als Folge muss zum Teil das Implantat wieder entfernt und kann erst nach vollständigem Abklingen der Infektion wieder eingesetzt werden (9). Wundinfektionen nach Implantation kommen doppelt so häufig nach brustrekonstruktiven Eingriffen als nach Implantatwechsel oder einfacher Mammaaugmentation vor (27). Handel et al. (27)

postulierten keinerlei Zusammenhang zwischen der Entstehung von Infektionen und dem verwendeten Material (Oberflächenbeschaffenheit und Füllung der Implantate). Des Weiteren scheint die Position des Implantates (Subglandulär vs. Submuskulär) keinen Einfluss auf die Infektionsrate zu haben.
Zu den weiteren lokalen Komplikationen zählt die Bildung von Hämatomen. Die Inzidenz wird mit durchschnittlich 5% angegeben (9, 26) und ist unabhängig von Implantattyp, Implantatfüllung, Oberflächenbeschaffenheit und Lage des Implantates. Das Auftreten von Hämatomen geht mit einer doppelt erhöhten Gefahr der Bildung einer Kapselfibrose einher (27).
Eine seltene Komplikation ist die Bildung einer Galactocele mit Galactorrhoe (28).

Zu den meistbeschriebenen lokalen Komplikationen zählen die Implantatruptur verbunden mit einer Silikonmigration in das umliegende Gewebe und die Gefahr der Kapselfibrose. Das Risiko einer Implantatruptur steigt mit der Liegezeit der Implantate; in der Literatur sind hierzu unterschiedliche Angaben zu finden. Innerhalb der ersten 10 Jahre nach Implantation liegt das Rupturrisiko bei 25,6% - 35,7%, nach 11-17 Jahren bzw. 11-26 Jahren bei 95,7% bzw. 64,3% (19). In einer Studie von 1995 mit 495 Patientinnen berichten Robinson et al. (29), dass insgesamt bei 71% nach Explantation entweder eine Implantatruptur oder ein Austreten von Implantatinhalt festzustellen war. Mit fortschreitender Liegedauer des Implantates nimmt die Inzidenz zu.

Die Symptome der Implantatruptur zeigen sich sehr inhomogen. Zum Teil ist eine Knötchenbildung, ein Absinken der Brust, Asymetrie sowie ein Schmerz- oder Spannungsgefühl festzustellen. In manchen Fällen berichten die Patientinnen über keinerlei Symptomatik und die Ruptur wird erst intraoperativ festgestellt (19).

Der Übertritt von Silikongel als Füllmaterial von Silikonimplantaten in das umliegende Gewebe muss nicht immer Folge einer Implantatruptur sein. Häufig wird vom so genannten „silicone bleeding“ gesprochen. Dies beschreibt das Durchtreten des Silikongels durch die Silikon-Elastomer-Hülle des Implantates, ohne dass dieses Zeichen einer Ruptur aufweist. Neben diesem beschriebenen Vorgang kann es zusätzlich zu einem Abbau von Silikonpartikeln aus der Implantathülle

kommen. Die im Gewebe befindlichen Silikonfragmente lösen dort eine inflammatorische Fremdkörperreaktion aus (19).
Des Weiteren sind Studien bekannt, in denen Silikonfragmente so genannte Silikongranulome und Pseudotumore bilden und sich sowohl in den lokalen Lymphknoten als auch in der Peripherie ablagern (19, 30).
Die am meisten diskutierte lokale Komplikation nach Implantation von Silikonimplantaten ist der fibrotische Umbau des Gewebes mit der Kapselfibrose als Folge.

1.2 Kapselfibrose

Teil der physiologischen Reaktion des Körpers auf einen Fremdkörper, der für die Phagozytose zu groß ist, ist die Bildung einer bindegewebigen Kapsel. Diese Kapsel umschließt den Fremdkörper, zum Beispiel Silikonimplantate, vollständig und hält ihn in Position. Jedoch verändert sich diese Kapsel bei manchen Frauen, sie verhärtet sich und spannt. Das Ergebnis wird als Kapselfibrose oder auch Kapselkontraktur bezeichnet (31, 32).

1.2.1 Epidemiologie und Ätiologie der Kapselfibrose

Gabriel et al. (26) berichten in ihrer Arbeit, dass 17,5 % der Patientinnen, welche im Zeitraum von 1964 und 1991 Silikonimplantate im Zuge einer Mammaaugmentation bzw. Mammarekonstruktion erhielten, eine Kapselfibrose entwickelten.
In weiteren Untersuchungen gehen die Angaben über die Inzidenz der Kapselfibrose weit auseinander; sie variieren zwischen 4 und 74% (26, 33-35).
Trotz intensiver Bemühungen die Kapselfibrose zu reduzieren, ist in 5-10% der Fälle eine zweite, unter Umständen auch dritte Operation nötig. Hierbei kann eine Kapsolutomie, ein Implantatwechsel oder auch eine endgültige Implantatentfernung indiziert sein (36).
Die Ätiologie der Kapselfibrose ist bis heute noch ungeklärt und umstritten. Es sind jedoch verschiedene Einflussfaktoren bekannt und beschrieben:

(1) <u>Füllmaterial des Implantates</u>
Als Füllmaterialien der Silikonimplantate stehen auf der einen Seite physiologische Kochsalzlösung, auf der anderen Seite kohäsive Silikongele in verschiedenen Zusammensetzungen zur Verfügung.

In ihrer Studie konnten Gylbert et al. (37) eine Inzidenz der Kapselfibrose von 50% bei Silikongel gefüllten und eine Inzidenz von 16% bei Kochsalzlösung gefüllten Implantaten nachweisen. Jedoch liegen auch Studien vor, die kaum Unterschiede sehen. Handel et al. (27) stellten eine Inzidenz von 7,1% bei Kochsalzlösung gefüllten Implantaten und 5,6% bei Silikongel gefüllten Implantaten fest. Der Einfluss des Füllmaterials scheint somit nicht abschließend geklärt zu sein (9, 34).

(2) Die Position des Implantats (Submuskulär versus Subglandulär)

Auch die Position des Implantats und die Folgen in der Ausbildung einer Kapselfibrose werden in der Literatur kontrovers diskutiert (36). So berichten Vazquez et al. (38) über eine Inzidenz der Kapselkontraktur bei submuskulärer Implantation von 9,4% und von 58% bei subglandulärer Implantation.

Im Gegensatz zu diesen Erkenntnissen stehen die neueren und vor allem mit wesentlich größeren Kohorten durchgeführten Studien. So sieht zum Beispiel Handel et al. keinerlei Zusammenhang zwischen Implantatposition und Inzidenz der Kapselfibrose (27).

(3) Die bakterielle Besiedlung

Die bakterielle Besiedlung der Implantate scheint einen der Hauptrisikofaktoren darzustellen. Im Fokus der Betrachtung steht hier vor allem Staphylococcus epidermidis. Dieser, zur natürlichen Hautflora gehörende Keim, ist vermehrt im duktalen System der weiblichen Brust zu finden und kann sowohl in der Brustmilch, im Sekret der um die Brustwarze liegenden Drüsen, als auch aus dem Brustparenchym isoliert werden (36). Staphylococcus epidermidis ist in der Lage einen Biofilm zu bilden und so am körperfremden Materialien zu haften. Dieser Biofilm scheint Ausgangspunkt für Irritationen und Stimulus für den fibrotischen Umbau des Kapselgewebes zu sein (39).

Pajkos et al. (39) wiesen nach, dass dieser Biofilm signifikant häufiger bei Patientinnen mit Kapselfibrose auf den Implantaten zu finden ist. Eine weitere Studie beschreibt zusätzlich zu dem Vorhandensein von Koagulase-negativen Staphylococcen (Staph. epidermidis) ein vermehrtes Vorkommen von Propionibakterien und Corynebakterien bei manifester Kapselfibrose (40).

Schreml et al. (41) postulieren darüber hinaus, dass die bakterielle Kolonisation abhängig vom klinischen Grad [Einteilung nach Baker in Grad I (=keine Kapselfibrosezeichen) bis Grad IV (=Zeichen schwerer Kapselfibrose)] (42) der Kapselfibrose ist. So fanden sie eine signifikant höhere Kontamination bei Präparaten mit Baker III und IV im Vergleich zu Baker I und II.

(4) Die Oberflächenbeschaffenheit des Implantats

Viele Studien sehen einen Zusammenhang zwischen der Inzidenz der Kapselfibrose und der Oberflächenbeschaffenheit des Implantats. Handel et al. (27) verglichen glatte, texturierte sowie polyurethan-beschichtete Implantate. Sie konnten in keiner Gruppe ein erhöhtes Risiko für Kapselfibrose nachweisen. Dagegen berichten Malata et al. (43) über eine Inzidenz der Kapselfibrose von 59% bei glatten und 11% bei texturierten Implantaten. Ähnliche Ergebnisse konnten in weiteren Studien gefunden werden (4, 31, 33, 34). Weitere Studien stellten eine geringere Kapselfibroserate bei polyurethan-beschichteten Implantaten fest (9, 27, 34).

Abschließend lässt sich festhalten, dass die Texturierung der Implantate im Frühstadium nach Implantation zwar eine Reduktion der Kapselfibrose erreichen kann, jedoch ist der langfristige Vorteil im Vergleich zu glatten Oberflächen fraglich (4, 33). Die Oberflächenbeschaffenheit der Implantate ist auch weiterhin im Fokus von Untersuchungen und scheint in der Inzidenz der Kapselfibrose von entscheidender Wichtigkeit zu sein.

1.2.2 Aktuelle Behandlungsansätze zur Therapie der Kapselfibrose

In der Vergangenheit gab es zusätzlich zur Prävention der Kapselfibrose durch Veränderung der Implantate auch Ansätze die Kapselfibrose gezielt zu behandeln. Versuche mit sowohl systemischen als auch topischen antiinflammatorischen Substanzen (z.B. Zafirlukast (Leukotrien-Rezeptor-Antagonist)) zeigten positive Ergebnisse (44-47). Auch der systemische Einsatz von Angiotensin-Converting-Enzym (ACE)- Inhibitoren scheint positive Effekte auf die Ausbildung der Kapselarchitektur und der entzündlichen Reaktion zu haben (48, 49).

In ihrer Arbeit von 2005 stellten Prantl et al. (35) den Zusammenhang zwischen der Entstehungen von Kapselfibrose und dem Serumspiegel von Hyaluronan dar.

Sie fanden signifikant erhöhte Serumhyaluronanspiegel bei Patientinnen mit Kapselfibrose und merkten an, dass Serumhyaluronan als potentieller Vorhersagewert für Kapselfibrose auch in frühen Stadien dient.

1.2.3 Aufbau der physiologischen Kapsel

Unabhängig von den Implantattypen (glatt oder texturierte Oberfläche) kommt es zu einem gesetzmäßigen Ablauf einer chronisch proliferierenden Entzündungsreaktion, welche mit einer synovialen Metaplasie beginnt und bei einer längeren Verweildauer in einem hyalinen Narbenstadium endet. Der Implantattyp scheint lediglich für die Dauer dieser Reaktion eine entscheidende Bedeutung zu spielen.
Die entstehende Kapsel hat im nicht-kontrahierten, reizlosen Zustand einen häufig beobachteten dreiteiligen Aufbau (4, 50-52):

(1) Innere, dem Implantat zugewandte, ein- oder mehrschichtige Grenzschicht. Synovia-Like-Metaplasie Zone mit metaplastischen, pseudoepithelartigen Zellen und zum Teil zellulärer Infiltration mit Zellen des histiozytären Zelltyps,
(2) intermediäre Schicht, vornehmlich aus lockeren, parallel organisierten Kollagenbündeln bestehend.
(3) äußere Schicht durch Vorkommen von straffen Kollagenbündeln, Blutgefäßen und zum Teil inflammatorischer Zellinfiltration gekennzeichnet.

Rubino et al. (52) beschreiben zusätzliche vaskuläre Zwischenschichten zwischen 1 und 2 bzw. 2 und 3.

Je nach Schweregrad der Kapselfibrose variiert die Dicke der Kapsel in humanen in vivo Studien von im Durchschnitt 1,4 mm im reizlosen bis zu 10 mm im stark kontrahierten Zustand nach mehrmaliger Re-Operation (51, 53).

Die Dicke der Kapsel korreliert positiv mit dem Vorkommen an inflammatorischen Zellen; dies lässt einen starken Zusammenhang von Entzündung und Fibrosierung der Kapsel vermuten (30). Prantl et al. (51) stellten bei den von ihnen untersuchten Kapseln diesen Zusammenhang dar; sie beobachteten ein Auftreten von

akuten Entzündungszeichen (41,4%), chronischen Entzündungszeichen (91,6%) und gemischten Zellinfiltraten (37,5%).
Im Vordergrund der Betrachtung inflammatorischer Zellinfiltration stehen vor allem T-Lymphozyten, histiozytäre Zellen als auch Fremdkörper Riesenzellen, sowie Granulozyten (50, 53, 54).

1.2.4 Besondere Bedeutung der synovialen Metaplasiezone

Brody und White (55) beschrieben 1963 zum ersten Mal eine metaplastische, an Synovia erinnernde Zellschicht, welche sich um Silikongelenkteile, die sie in Hühner implantiert hatten, bildete. Diese Zellschicht wurde von Copeland et al. und Raso et al. (56, 57)1994 als innere Zone der Kapsel, die sich um Silikonimplantate bildet, beschrieben und als Synovia-Like-Metaplasie (SLM) bezeichnet.
Sie beschrieben diese Zone als eine Reihe von breiten, pseudopapillären Formationen, welche an ein synoviales Gewebe erinnerten. Dieses Gewebe war zum Teil diskontinuierlich und besaß zusätzlich epitheliale Zellen mit polarisierten, palisadenartigen Zellkernen. Implantatfern dieser Zone fanden sich häufig eine Reihe von Histiozyten zusammen mit Fibrozyten, eingelagert in Bündeln straffen Kollagens (56).
Ko et al. (54) berichteten über eine, mit der Existenz der SLM einhergehende inflammatorische Reaktion. Sie konnten neutrophile und eosinophile Granulozyten, die auf eine akute entzündliche Reaktion hindeuten, als auch Lymphozyten und Plasmazellen, die eine chronische Reaktion für wahrscheinlich machen, nachweisen. Diese Zelltypen ließen sich häufig in den, an die SLM angrenzenden Zelllagen, sowie um die in der Kapsel befindlichen Blutgefäßen finden.
In der Literatur wird über eine Inzidenz der SLM Zone in periprothetischen Kapseln von 40 – 87% berichtet (4, 54, 56, 58-62).
Uneinigkeit herrscht über den Einfluss der Oberflächenbeschaffenheit des Implantats auf die Ausbildung einer SLM. Copeland et al. berichten darüber, dass die Entstehung der SLM häufiger als Reaktion auf texturierte als auf glatte Silikonimplantate zu finden ist (56).
Eine weitere Studie hingegen sieht keinerlei Einfluss der Oberflächenbeschaffenheit auf die Entstehung der SLM (54). Ko et al. (54) sehen vielmehr einen Zusammenhang zwischen dem Alter des Implantats und der Entstehung der SLM. Es

wird postuliert, dass die Inzidenz der SLM mit dem Alter des Implantats abnimmt. Bei einem Implantatalter von fünf Jahren und weniger liegt die Inzidenz bei 77%, bei einem Alter von 6-10 Jahren bei 41% und bei einem Implantatalter von 11-15 Jahren bei 33%. Kapseln um Implantate, welche älter als 15 Jahre sind, weisen in ihrer Studie lediglich in 20% eine SLM auf (54).

Gewisse Einigkeit besteht darüber, dass SLM vermehrt bei erhöhter mechanischer Belastung der Implantate auftritt. Verschiedene Faktoren, wie zum Beispiel Scherkräfte und eine erhöhte Gewebedehnung, werden als Triggerfaktoren für SLM gesehen (63).

Untersuchungen zeigen, dass die SLM sowohl über Zellen, die phagozytäre als auch solche, die sekretorische Eigenschaften besitzen, verfügen. Raso et al. vermuten, dass die Bildung von Gleitmitteln durch die sekretorischen Zellen der SLM zur Reduktion der Kapselfibrose dienen kann (63).

Fest steht, dass die Bildung der SLM und die Entstehung einer periprothetischen Kapsel zusammenhängen. Manche Autoren postulieren, dass die Entstehung der SLM als Beginn eines fibrotischen Umbaus der Kapsel zu sehen ist (58). Der endgültige Einfluss der SLM auf die Entstehung der Kapselfibrose muss in weiteren Studien jedoch geklärt werden (4, 56, 58-60, 62).

1.2.5 Baker Score und Wilflingseder Score

Um das Ergebnis nach Brustaugmentation mit Silikonimplantaten zu beurteilen, setzte sich die Klassifikation nach Baker durch. Diese rein klinische Beurteilung der augmentierten Brust stützt sich auf die subjektive Einschätzung und Sensitivität des Untersuchers, sowie die Sensibilität der Patientin (4, 42).

Die Baker Klassifikation (42) teilt die Kapselfibrose/kontraktur in die Grade 1 – 4 ein:

- Grad 1: Die Brust sieht normal aus, eine Augmentation ist nicht zu erkennen. Anzeichen einer Kapselfibrose sind nicht nachweisbar.
- Grad 2: Die Patientin ist mit dem Ergebnis zufrieden, der Chirurg kann jedoch das Implantat fühlen. Kleinste Anzeichen einer fibrotischen Kapsel sind nachweisbar.

- Grad 3: Moderate Anzeichen einer Kapselfibrose, der Patient spürt eine Verhärtung.
- Grad 4: Schwere Kapselfibrose, ohne Palpation sichtbar.

Es herrscht Uneinigkeit darüber, Grad 1 nach Baker Klassifikation als einen pathologischen oder doch physiologischen Zustand anzusehen. Des Weiteren wird kritisiert, dass sich Baker vor allem auf die subjektive Einschätzung des Untersuchers stützt (10). In der Literatur finden sich Arbeiten über die Weiterentwicklung des Baker Scores (42) unter anderem unter Einsatz von Ultraschall und MRT (64), um eine objektivere Einschätzung zu schaffen. Diese neuen Ansätze konnten sich jedoch in der klinischen Anwendung nicht durchsetzen.

In der Literatur findet man wenige Angaben über eine histologische Einteilung der Kapselfibrose.
Die histologische Einschätzung der Kapsel beschränkt sich zumeist auf die Beurteilung der Kapseldicke, dem quantitativen Auftreten von Kollagen, der Menge an Fibroblasten, Myofibroblasten, Silikonpartikeln, dem Auftreten einer inflammatorischen Reaktion sowie einer Kalzifizierung und dem Vorhandensein einer SLM (4, 53, 65).
Eine von Wilflingseder et al. (32) 1974 eingeführte objektive Klassifikation hat noch heute Bestand und fasst viele der oben genannten Aspekte mit ein. Sie stützt sich auf die histologische und immunhistochemische Beurteilung der Kapsel. Parallel zu dem von Baker aufgestellten klinischen Score etabliert Wilflingseder ebenfalls 4 Grade der Kapselfibrose, welche histologisch gut nachweisbar sind:

- Grad 1: Das Gewebe kann als normal, als ideale Antwort auf das Silikonimplantat gesehen werden. Die Kapsel ist sehr dünn und besteht aus parallelen Kollagenbündeln.
- Grad 2: Die Kapsel ist zwei- bis dreimal dicker als Grad 1. Die Kollagenbündel sind nicht mehr einheitlich parallel; lockeres Bindegewebe kann zwischen den Kollagenbündeln gefunden werden. Die innere, endotheliale Zone kann aus mehreren Schichten bestehen. Zusätzlich sind einige

große, metaplastische Zellen mit exzentrischen Zellkernen neben einer gewissen Anzahl an PAS-positiven Histiozyten zu finden.

- Grad 3: Zusätzlich zu den unter Grad 2 aufgeführten Charakteristika findet man hier eine dickere Kapsel und eine erhöhte Anzahl an PAS-positiven Fremdkörper-Riesenzellen
- Grad 4: In diesen Fällen ist die Kapsel bis zu 10mal so dick wie bei Grad 1. Die Kollagenbündel liegen multidirektional. Erhebliche inflammatorische Reaktionen und Riesenzellen sind zu finden.

Kapselgrad	I (ideal)	II	III	IV
Dicke (mm)	1	2-3	2-3	5-10
Zelllagen	eine	zwei-vier	zwei-vier	nekrotisch
Kollagenbündel	parallel	parallel/multidirektional	multidirektional	multidirektional
Histiozyten mit Granula	-	+	+	+
Riesenzellen mit Granula	-	-	+	+
Granulome	-	-	-	+

Tab. 1: Histologische Klassifizierung der Kapselfibrose nach Wilflingseder et al. (32)

Prantl. et al. (50) untersuchten in ihrer Arbeit 2007 die Korrelation zwischen der klinischen Baker und der histologischen Wilflingseder Klassifikation. Sie postulierten einen signifikanten Zusammenhang. Somit kann die von Wilflingseder et al. eingeführte Klassifikation zur objektiven, histologischen Einteilung der Kapselfibrose dienen.

1.3 Implantatcharakteristika

1.3.1 Aufbau der Silikonimplantate

Das noch heute verwendete Silikonimplantat wurde erstmals 1963 von Cronin und Gerow eingeführt und seit dem weiterentwickelt (2).
Allen Silikonimplantaten ist ein gleicher Aufbau gemein: Sie bestehen aus einer Hülle aus Silikonen, die einfach oder doppelt gebaut ist. Die Füllung besteht zumeist aus Silikongel verschiedener Konsistenz oder einer isotonischen Kochsalzlösung.

Zusätzlich zu den einfachen Implantaten existieren solche, die mit einem Ventil versehen sind. Vor allem nach abladierenden Eingriffen werden diese während der Operation mit Hilfe von Injektion isotonischer Kochsalzlösung in das Ventil und in regelmäßigen Abständen nach der Operation zu Zwecken der Hautdehnung genutzt.
Silikone, Hauptbestandteil der Implantate, sind eine Gruppe synthetischer Polymeren, welche aus einem Grundgerüst von sich repetierenden Si-O Gruppen bestehen und über Silicium-Carbon-Brücken mit organischen Gruppen vernetzt sind.
Der Grundstoff der uns bekannten Implantate ist das Polydimethylsiloxan (PDMS), ein synthetisches Polymer mit sich wiederholenden $(CH_3)_2SiO$-Einheiten (66).
Die Vorarbeit für das von Cronin und Gerow entwickelte Silikonimplantat leisteten Friedel und Crafts 1863 (67), die ersten Chemiker, die in der Lage waren Si-O Verbindungen zu synthetisieren. Diese Leistung war Grundlage für die Synthetisierung von Silikon Polymeren.

Abhängig von Länge der Si-O-Kette und Anzahl der Quervernetzungen lässt sich industriell genutztes Silikon in fünf Klassen einteilen: Flüssigkeiten, Mischpräparate, Gleitmittel, Harze und Gummi (66).
Implantate und weitere medizinisch genutzte Produkte weisen eine besonders hohe Reinheit des verwendeten Silikons auf.

1.3.2 Verschiedene Oberflächenbeschaffenheiten

In den vergangenen Jahren rückte die Oberflächenbeschaffenheit der Silikonimplantate und deren Einfluss auf die Komplikationen immer mehr in den Vordergrund.

Schon Ende 1960 wurden Silikonimplatate mit Polyurethan beschichtet. Man versprach sich hiervon vor allem eine Reduktion der Kapselfibroserate. Diese Oberflächenbedampfung war sehr kontrovers, da die Befürchtung über mögliche toxische Wirkung von Polyurethan bestand. Handel et al. (34) untersuchten in ihrer Studie retrospektiv die Komplikationen und Vorteile dieser Implantate und stellten eine drastische Senkung der Kapselfibroserate fest. Toxische Folgeschäden konnten nicht nachgewiesen werden, jedoch wurden karzinogene Faktoren vermutet. Bis 1991 wurden ca. 110.000 Frauen in den USA mit dieser Art von Implantaten versorgt, bis diese im gleichen Jahr auf Grund der vermuteten karzinogene Faktoren von Markt genommen wurden.

In den letzten Jahren werden in der Literatur immer wieder glatte und texturierte Implantate in Hinblick auf die Komplikationsrate verglichen.

Man versprach sich durch Einführung der texturierten Implantate eine bessere Biokompatibilität und eine geringere Komplikationsrate als bei den herkömmlich verwendeten glatten Implantaten.

Durch die raue Oberfläche soll eine Bildung von Kollagennetzen gefördert werden, welche das Implantat stabilisieren und vor Scherkräften schützen sollen (4). Des Weiteren versprach man sich eine geringere Inzidenz der Kapselfibrose. Schon ältere Studien berichteten über eine Verbesserung der Verträglichkeit durch Texturierung der Silikonoberfläche; neuere Studien bestätigen diese Aussage (33).

Wong et al. (33) berichten 2005 darüber, dass die Verwendung texturierte Silikonimplantate in der frühen Phase nach Implantation die Inzidenz der Kapselfibrose reduzieren kann. Der positive Effekt der rauen Oberfläche auf die Bildung von Kapselfibrose konnte in Langzeitstudien jedoch nicht bestätigt werden (31).

Neue Wege stellen die Bedampfungen bzw. die Beschichtungen der Silikonoberfläche mit verschiedenen Materialien und Stoffen dar.

Im Vordergrund steht zum einen die Suche nach Stoffen, die sowohl eine Infektion verringern können, als auch die Biokompatibilität von Silikon verbessern.

In einer 2009 vorgestellten Arbeit wurde die Biokompatibilität von Halofuginon-Laktat bedampftem Silikonimplantaten mit den herkömmlichen Silikonimplantaten verglichen. Es ergaben sich Hinweise auf eine verbesserte Körperverträglichkeit sowie eine Reduktion der Kapselfibroserate im Tierversuch (68).
Eine weitere Studie von 2010 nutzt mit Kupfer beschichtetes Silikon und konnte eine im Vergleich zu herkömmlichem Silikon geringere bakterielle Besiedlung der Oberfläche nachweisen (69). Ein Einfluss auf die Bildung der Kapsel wurde nicht nachgewiesen.
Ein vollkommen neuer Ansatz ist die Beschichtung der Silikonimplantate mit dem aus der Chirurgie bekannten Werkstoff Titan.

1.3.3 Titanisierte Silikonimplantate

Den seit 2002 zur Verfügung stehenden Silikonimplantaten mit einer titanisierten Oberfläche werden eine geringere Infektionsrate, eine bessere Biokompatibilität sowie eine geringere Kapselfibroserate zugesprochen. Grundlegendes Problem ist, dass bisher evidente Studien zu dieser Annahme fehlen.

Titan ist in der Medizin als besonders biokompatibles Material bekannt und wird seit Jahren in der Orthopädie (70) sowie in der Maxillofazialchirurgie (71) als Osteosynthesematerial verwendet. In der Prothetik steht vor allem die erhöhte Osteointegration der Titanprothese im Vergleich zu anderen Materialien im Vordergrund (72, 73). Es wird weiterhin beobachtet, dass Titan als Prothesenmaterial einen positiven Effekt auf die Bildung des periprothetischen Gewebes hat. Hier steht vor allem die Ausbildung einer Synovia-ähnlichen Zellreihe im Vordergrund, welches eine erhöhte Biokompatibilität nach sich zieht (70, 73, 74). Arens et al. bestätigen in ihrer Studie den verbesserten Effekt von Titan im Hinblick auf die Biokompatibilität und postulieren weiterhin eine herabgesetzte Infektionsrate (75).
In der Abdominalchirurgie sind titanisierte Polypropylennetze zur Versorgung von Hernien üblich. Schardey et al. (76) weisen in ihrer Studie eine gute Körperverträglichkeit dieses Materials nach.

In einer ersten Studie zur Biokompatibilität und Reduktion der Infektionsrate von titanisiertem Silikon können Hernandez-Richter et al. (77) keine Verminderung der

Infektionsrate durch Verwendung der neuartigen Materialien feststellen. Interessant scheint jedoch ihre Erkenntnis, dass die titanisierte Beschichtung eine Reduktion der Gewebeintegration zur Folge hat. In wie weit dort der Zusammenhang mit der Entstehung von Kapselfibrose zu suchen ist bleibt abzuwarten.

2 Fragestellung

Im Vordergrund unserer Arbeit steht die Frage nach dem Einfluss der Titanbeschichtung von glatten, mit Kochsalzlösung gefüllten Silikonimplantaten auf die Bildung der periprothetischen Kapsel im Vergleich zu konventionellen glatten Silikonimplantaten.
Des Weiteren möchten wir folgende Fragen klären:

(1) Kann eine Reduktion der Kapselfibroserate durch Titanbeschichtung bewirkt werden?
(2) Welchen Einfluss hat die Titanbeschichtung auf die Bildung der Synovialen Metaplasie Zone (SLM)?
(3) Wie verändert sich die entzündliche Reaktion des Körpers durch Titanbeschichtung?
(4) Inwieweit können Zusammenhänge zwischen der Inzidenz der SLM, einer Inflammatorischen Reaktion sowie der Inzidenz von Kapselfibrose nachgewiesen werden?
(5) Welchen Einfluss hat die Liegedauer der Implantate auf die oben genannten Faktoren?

3 Material und Methoden

3.1 Tierkollektive

Wir verwendeten ausschließlich weibliche Ratten (Stamm: Wistar der Firma „Charles River Laboratories“, Sulzfeld), die mit einem Anfangsgewicht von ca. 200 Gramm jeweils 7 Tage vor der geplanten OP geliefert und in den Räumen der GTH (Gemeinsamen Tierhaltung der Universität zu Lübeck) zur Akklimatisation untergebracht und überwacht wurden. (Versuchsnummer: V362-72241.122-25(17-2/05))

Wir teilten die Tiere in 4 Gruppen mit jeweils 2 Untergruppen wie folgt auf (N gesamt=51):

Oberfläche	Gruppe I (12 Wochen, 10 ml Füllung mit 0,9% NaCl)	Gruppe II (12 Wochen, 25 ml Füllung mit 0,9% NaCl)	Gruppe III (36 Wochen, 10 ml Füllung mit 0,9% NaCl)	Gruppe IV (36 Wochen, 25 ml Füllung mit 0,9% NaCl)
Silikon	N=10	N=6	N=7	N=5
Titanisiertes Silikon	N=10	N=5	N=4	N=4

Tab. 2 Übersicht der Versuchsgruppen

3.2 Verwendetes Material

Die von uns verwendeten Silikonimplantate wurden von der Firma Schütt&Grundei aus Lübeck zur Verfügung gestellt.
Es handelt sich um glatte Silikonexpander, die über ein ca. 3 cm langes Verbindungsstück mit einem Port verbunden sind, welcher zu Zwecken der Infiltration der Expander oder auch zur intraimplantären Druckmessung genutzt werden kann.

Die Beschichtung mit Titan wurde von der Firma GfE aus Nürnberg übernommen. Diese beschichtete das Silikon mit einer aus nur wenigen Atomlagen bestehenden Titanschicht. Dabei wurde das Titan mittels kovalenter Bindungen an das Silikon gebunden. Dies garantiert eine dauerhafte, auch mechanisch stabile Verbindung.

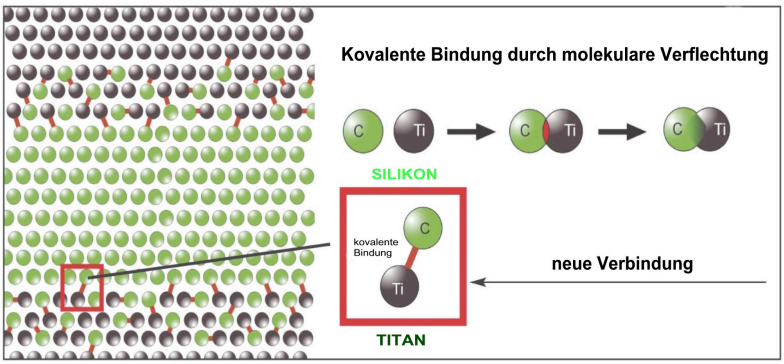

Abb. 1 Übersicht der molekularen Verflechtung zwischen Titan und Silikonmolekülen, © GfE mbH, Nürnberg

Die titanisierte Beschichtung umschließt die gesamte Oberfläche, so dass ein Kontakt zwischen Silikon und dem Körpergewebe nicht stattfindet.

3.3 OP Vorbereitung und Planung

Wir führten die Operation zur Implantation der unterschiedlichen Implantate im Zeitraum vom 17. Januar bis zum 14. Februar 2007 in den Räumen der Gemeinsamen Tierhaltung der Universität zu Lübeck durch.

Bevor wir die eigentliche Injektion zur Anästhesie durchführten, wurden die Tiere mit Hilfe von einer CO_2 Glocke sediert.
Danach folgte die intraperitoneale Injektion einer Kombination aus 80 mg/kg Ketaminhydrochlorid (Ketavet® 100mg/ml, Pfizer, Karlsruhe) und 5 mg/kg Xylazin (Rompun®, Bayer, Deutschland) adaptiert an das jeweilige Gewicht.
Nach wenigen Minuten setzte die narkotische Wirkung ein. Zur Vorbereitung auf die OP wurden die Tiere sorgfältig an vorgesehener Stelle rasiert und anschließend mit Cutasept® Hautdesinfektion desinfiziert.

3.4 Operation und postoperative Nachsorge

Um Keimarmut zu wahren, arbeiteten wir mit sterilen Abdeckungen und sterilem OP-Besteck.
In Bauchlage wählten wir eine Schnittführung ca. 2 cm kranial des Schwanzansatzes quer zwischen beiden Beckenkämmen. Über diesen Zugang wurde ein Haut-

areal von einer Größe von ca. 3 x 8 cm nach kranial im Niveau unterhalb des Panniculus carnosus und oberhalb der Faszie der Rückenmuskulatur unterminiert.
Der jeweilige Expander wurde möglichst weit kranial und atraumatisch auf die Rückenmuskelfaszien implantiert.
Der dazugehörige Port wurde kranial des Schwanzansatzes und distal der queren Hautinzision platziert.
Abschließend wurde die Inzision intracutan mit 5-0 resorbierbaren Dexonnähten und zusätzlich mit Einzelknopfnähten mit 4-0 monofiler Naht verschlossen.
Die Tiere wurden postoperativ engmaschig beobachtet und gewogen. Ernährt wurden die Tiere ausschließlich mit Wasser und Trockenfutter.
Bei leichten Wunddehiszenzen wurde diese frühzeitig durch einen sekundären Wundverschluss behoben. Bei größeren Wundheilungsstörungen und Infektionen wurden die Tiere vor Ende des Versuches euthanasiert, um Vergleichbarkeit der Ergebnisse zu wahren.

Abb. 2 Beispiel eines titanisierten Silikonimplantates mit Port, (Durchmesser: 2,5 cm)

3.5 Probengewinnung und dessen Fixierung

Nach 12 bzw. 36 Wochen wurden die Expander und das entstandene Kapselgewebe gewonnen und fixiert.
Hierzu wurden oben genannte Vorbereitungen zur Operation getroffen und die Tiere nach CO_2 Sedierung und Ketavet/Rompun Narkose euthanasiert.
Das Implantat und das Kapselgewebe wurde vom gleichen Operateur entnommen (siehe Abb.3 & 4).

Für die histologische sowie immunhistochemische Aufarbeitung fixierten wir die Gewebeproben in 4% Paraformaldehyd (PFA) Lösung. Zusätzlichen entnahmen wir weitere Proben und fixierten sie bei -80°C.

Abb. 3 Silikonimplantat in situ, Vorbereitung zur Explantation

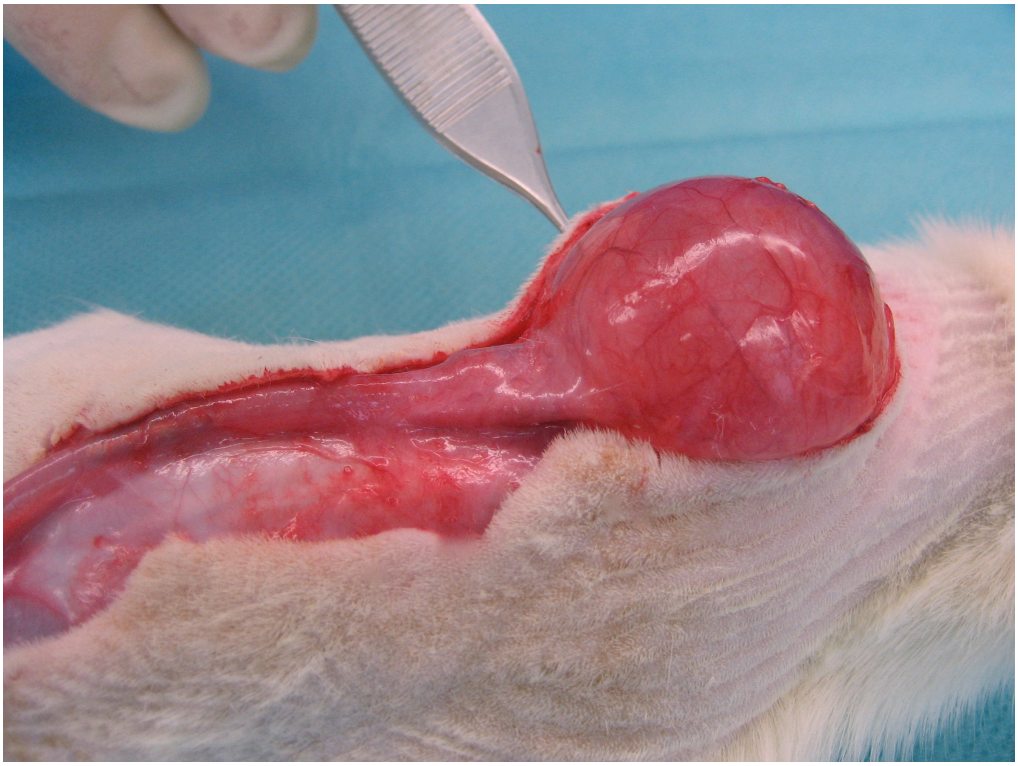

Abb. 4 Intraoperatives Bild bei Explantation. Gut sichtbar ist die um das Implantat gebildete Kapsel, sowie die intrakapsulären Blutgefäße

3.6 Nachweisverfahren

3.6.1 Erstellen histologischer Schnittpräparate

Die histologischen Schnittpräparate wurden von Mitarbeitern des Institutes für Anatomie und des Institutes für Pathologie der Universität zu Lübeck hergestellt. Zur Beurteilung der Schnitte wählten wir eine Schnittdicke von 1,5 μm. Wir führten insgesamt drei Färbungen durch: mit Hämatoxylin-Eosin, mit Trichrom sowie eine Färbung mit Naphtol AS-D Chloracetat.

3.6.1.1 Histologische Färbereihe am Beispiel der Trichrom Färbung nach Masson-Goldner

Wir führten die histologischen Färbungen u.a. in den Räumen des Institutes für Anatomie der Universität zu Lübeck als auch in den Räumlichkeiten des Institutes für Pathologie mit freundlicher Unterstützung der dortigen Mitarbeiter durch.

Als Beispiel einer histologischen Färbung soll im Folgenden die Trichrom Färbung nach Masson-Goldner ausgeführt werden:

1. Objektträger ca. 1 Stunde in den Inkubator bei 60°C
2. Absteigende Alkoholreihe:
   a. Xylol I-IV: je 5 min
   b. Alkohol 100 % I/II: je 3 min
   c. Alkohol 96 %: 3 min
   d. Alkohol 90 %: 3 min
   e. Alkohol 80 %: 3 min
3. Weigert-Lösung (Alkoholische Hämatoxylin Lsg. + salzsaure Eisen(III)nitrat Lösung; 1:1: 10 min
4. mit Alkohol 70 % spülen
5. 10 min wässern in Leitungswasser
6. mit Aqua dest. spülen
7. Säurefuchsin-Ponceau: 7 min
8. 2 % Essigsäure: 3 Mal spülen
9. Phosphormolybdänsäure Orange G: 2 min
10. 2 % Essigsäure: 5 Mal spülen

11. 2 % Essigsäure: 5 min
12. 0,2 % Lichtgrün: 7 min
13. 2 % Essigsäure: 3 Mal spülen
14. 2 % Essigsäure: 5 min
15. Aufsteigende Alkoholreihe:
    a. Alkohol 96 %: ca. 2 min
    b. Alkohol 100 %: ca. 1 min
    c. Alkohol 100 %: ca. 3 min
    d. Xylol I-IV: je 5 min
16. Eindecken: mit Vitroclut Deckgläsern

Analog zu dem oben genannten Beispiel der Trichrom Färbung nach Masson-Goldner führten wir die Färbereihe mit Hämatoxylin-Eosin durch. Hierbei färbten wir die Präparate nach dem Entparaffinieren mit Xylol, sowie der absteigenden Alkoholreihe mit Hämalaun und Eosin. Es folgte die aufsteigende Alkoholreihe und die Fixierung in Xylol.

3.6.1.2 Histologische Färbereihe am Beispiel der Naphthol-ASD-Chlorazetatesterase(N-ASD-C)-Färbung

Die vorbereiteten Schnitte wurden nach einer mindestens 12-stündigen Trocknung für 10 Minuten in Aceton fixiert und anschließend in PBS (pH 7,45) für 5 Minuten gewässert. Währenddessen wurden 100 µl 4%-iges Pararosanilin-HCl und 100 µl 30%-igen Natriumnitrits gemischt bis eine gelbe Farbe erschien und dann 1 Minute stehengelassen. Das Gemisch wurde mit 50 ml PBS versetzt und mit einigen Tropfen 1 M HCl auf einen pH-Wert von 6,3 eingestellt. Jetzt wurden 50 µl Naphthol-ASD-Chloralazetat-Konzentrates hinzugegeben und sofort gründlich gemischt. Nach dem Filtrieren der Lösung wurde diese in eine Färbeküvette verbracht und die Objektträger darin für eine halbe Stunde bei Raumtemperatur auf dem Schüttler inkubiert. Da die Lösung nach dieser Zeit anfängt zu kristallisieren, musste sie für die zweite halbstündige Inkubation neu hergestellt werden. Im Anschluss wurden die Zellkerne für 30 Sekunden mit Hämalaun gegengefärbt und kurz in Leitungswasser gebläut. Abschließend wurden die Präparate wässrig eingedeckt.

3.6.2 Immunhistochemie

Wir führten die immunhistochemischen Färbungen mit freundlicher Unterstützung der Mitarbeiter des Institutes für Pathologie in den Räumen der Pathologie der Universität zu Lübeck durch. Wir nutzten Antikörper gegen folgende Bestandteile: CD3, CD138, Lysozym, Pax5 und α-SM-Aktin.

3.6.2.1 Antigen-Antikörper-Komplexe

Grundlage jeder immunhistochemischen Reaktion ist die Antigen-Antikörper-Komplex-Reaktion.
Antikörper sind Moleküle, welche jede Körperzelle besitzen und auf der Oberfläche in Form von Glykoproteinen repräsentiert werden. Als Teil der humoralen Abwehr können sie auch von Plasmazellen sezerniert werden. Sie bestehen aus leichten (L-) und schweren (H-) Ketten und haben zwei grundsätzliche Aufgaben:

- Immunogenität und
- spezifische Reaktivität mit Antigenen.

In der Immunhistochemie macht man sich die spezifische Reaktivität zu Nutze. Vorhandene Antigene und die speziell dazu entwickelten Antikörper reagieren zusammen und führen so zur Bildung von Immunkomplexen.
Die Immunkomplexe können angefärbt und so sichtbar gemacht werden.
Bei der Anfärbung von Immunkomplexen gibt es viele verschiedene Methoden. Wir verwendeten hierfür das Verfahren mit primären und sekundären Antikörpern. Zur Darstellung der gebildeten Komplexe verwendeten wir DAB (*Di-amino Benzidin)*, sowie zur Gegenfärbung Hämatoxylin.

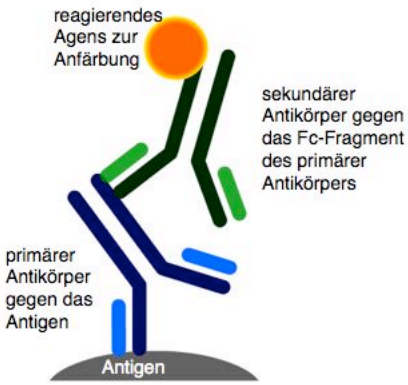

Abb. 5 Schema der indirekten Immunhistochemie [78]

Die von uns gewählten Antikörperfärbungen nutzten wir, um folgenden Zelltypen spezifisch anzufärben:

- CD3 ⇒ T-Lymphozyten (Falini et al. (78))
- CD138 ⇒ Plasmazellen (Rawstron et al. (79))
- Lysozym ⇒ Makrophagen (Papadimitriou et al. (80))
- Pax5 ⇒ B-Lymphozyten (Torlakovic et al. (81))
- α-SM-Aktin ⇒ glatte Muskulatur, Hauptaugenmerk auf den Myofibrillen (Skalli et al. (82))

3.6.2.2 Beispiel einer immunhistochemischen Färbereihe an Hand der Färbung von CD 3 positiven Zellen

Die immunhistochemischen Färbereihen wurden im pathologischen Institut der Universität zu Lübeck mit freundlicher Unterstützung der dortigen Mitarbeiter durchgeführt.

Bei der Färbung wurde folgendes Schema beispielhaft eingehalten:

1. Objektträger über Nacht in den Inkubator bei 37°C
2. Entparaffinieren in Xylol ca. 25 min

3. min Spülung in TBS (Tris buffered saline); pH 7,2 – 7,4
4. Immunkomplexbildung:
5. Vorbehandlung: 45 min im Dampfgarer Decloaker (pH: 9,5) belassen
6. 5 min in TBS stellen
7. 20 – 30 min den Primärantikörper 1:200 Verdünnung (monoklonaler Rabbitantikörper) wirken lassen
8. 5 min in TBS stellen
9. 15 min den Sekundärer Antikörper (Polylinksystem aus Ziege) wirken lassen
10. 5 min in TBS stellen
11. 3 mal 5 min mit 6% H_2O_2 behandeln
12. 5 min in TBS stellen
13. 15 min mit HRB (Horseradish Peroxidase) als reagierendes Agens behandeln
14. 5 min in TBS stellen
15. 8 min mit DAB (Di-amino-Benzidin) färben
16. 5 min spülen in Leitungswasser
17. 3 min mit Hämatoxylin gegenfärben
18. 3 min Bläuen in fließend Leitungswasser
19. Aufsteigende Alkoholreihe:
    a. Alkohol 96 %: ca. 2 min
    b. Alkohol 100 %: ca. 1 min
    c. Alkohol 100 %: ca. 3 min
    d. Xylol I-IV: je 5 min
20. Eindecken: mit Vitroclut Deckgläsern

3.7 Material und Ansätze

1. Antikörper		
Art	Verdünnung	Hersteller
CD 3	1:200	Labvision
CD 138	1:100	Biocarta
Pax5	1:150	Santa Cruz
α- SM-Aktin	1:200	Dako
Lysozym	1:2500	Dako

2. Weitere Chemikalien	
Art	Hersteller
DAB (3,3 Diaminobevidizidine-Tetrahydrochlorid)	Medac
Mayers Hämatoxylin	Dako
Methanol	Baker
Peroxidase	Otto Fischar GmbH
Xylol	Büfa Chemikalien
HRB	Medac
TBS	Sigma (Selbstherstellung)
Eosin	Chroma (Selbstherstellung)
Weigert (Eisenhämatoxylin A+B)	Waldeck
Säurefuchsin-Ponceau	Waldeck
Phosphormolybdänsäure Orange G	Waldeck
2 % Essigsäure	Merck
0,2 % Lichtgrün	Fluka
Pararosanilin-HCl	Sigma
Natriumnitrit	Roth
Naphthol-ASD-Chloralazetat-Konzentrates	Sigma
3. Sonstige Materialen	
Art	Hersteller
Silikonexpander	Schütt&Grundei, Lübeck
Titanbeschichtung	GfE Medical, Nürnberg
Objektträger Super Frost Plus	Menzel, Deutschland
Deckgläser	Menzel, Deutschland

3.8 Auswertung der Ergebnisse

Zur Untersuchung des Probenmaterials nutzten wir sowohl histologische als auch immunhistochemische Färbemethoden.

Die Präparate wurden jeweils doppelblind von zwei Untersuchern unabhängig voneinander ausgewertet. Dabei wurden jeweils 3 Gesichtsfelder unter dem 20er Objektiv betrachtet und die Werte gemittelt.
Bei der Analyse der Inflammatorischen Zellen, der Ausprägung des SM-Aktins sowie der Blutgefäße wurde nach vorheriger Betrachtung aller Präparate folgendes Schema eingehalten:

-	Keine Ausprägung, Zelltyp war im Präparat nicht identifizierbar
+	Geringe Ausprägung, vereinzeltes Auftreten vom Zelltyp
++	Mäßige Ausprägung, Zelltyp war in allen Gesichtsfelder in mäßiger Ausprägung vorhanden
+++	Starke Ausprägung, jedes Gesichtfeld zeigte ein deutliches Auftreten vom Zelltyp

Histologischer Score am Rattenmodell

In Anlehnung an den von Wilflingseder et al. (32) 1974 entwickelten Score zur histologischen Klassifikation der Kapselfibrose entwickelten wir eine neue, den aktuellen Erkenntnissen der Wissenschaft angepasste Klassifikation.
Diese schließt die Erkenntnis mit ein, dass sowohl die Ausbildung der synoialen Metaplasie Zone, als auch die Entwicklung einer inflammatorischen Reaktion eine entscheidende Bedeutung an der Entwicklung der Kapselfibrose zukommt. Im Gegensatz zu Wilflingseder konnte der Faktor der Granulombildung auf Grund der nicht vorhandenen „silicone-bleeding“-Rate vernachlässigt werden. Des Weiteren ist dieser Score speziell auf unsere Präparate in Bezug auf Kapseldicke und Dicke der SLM eingeteilt.
Es ergibt sich folgende Einteilung:

	I	II	III	IV
Kapseldicke	<150µm	150-250µm	250-350µm	>350µm
Zelllagen	1	2	3	>3
Dicke der SLM	0	<20µm	20-30µm	>30µm

Kollagenstruktur	Parallel	Multidirektional	Multidirektional	Multidirektional
Makrophagen	-	+	++	+++
Entzündungszellen	-	+	++	+++

Tab. 3 Histologischer Score am Rattenmodell

Dieser Score soll dazu dienen, die in unserer Kohorte herausgefundenen Ergebnisse zusammenfassend darzustellen und zu vergleichen.

Statistische Analyse

Unser ursprünglicher Versuchsaufbau sah einen Vergleich von Implantattyp, Liegezeit und Implantatvolumen vor. Wir stellten jedoch fest, dass die Implantation der 25ml Implantate durch erhöhten Druck auf die darüber liegende Haut eine Minderperfusion und folgende Nekrose zur Folge hatte. Des Weiteren waren die Implantate für eine solche Füllmenge nicht ausgelegt. Die Tiere erlitten Infektionen und Wunddehiszensen, daher war eine Auswertung nicht möglich. Auf Grund dieser Tatsachen nutzten wir für die statistische Analyse unserer Ergebnisse lediglich die Tiere mit 10ml Implantaten. Die 25ml Implantate waren in unserem Versuch nicht dazu geeignet objektive Ergebnisse zur Untersuchung der Kapsel zu liefern.
Zur besseren Vergleichbarkeit bildeten wir folgende Gruppeneinteilung:

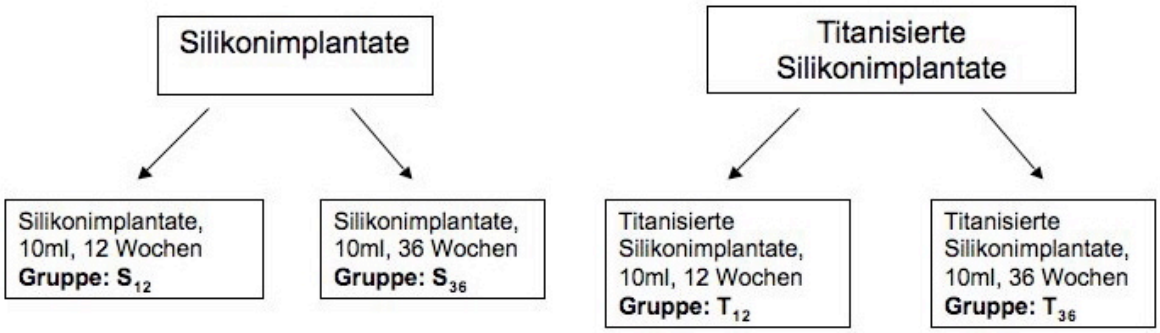

Abb. 6 Vergleichsgruppen

Die Gruppe S_{12} (N=10) und T_{12} (N=10) bilden zusammen die Frühgruppe, Gruppe

S_{36} (N=7) und T_{36} (N=4) bilden die Spätgruppe.

Da sich bei unseren Ergebnissen der Dicke der SLM und der Dicke der Kapsel z.T. Ausreißerwerte ergaben und eine relativ kleine Kohorte vorlag, nutzten wir hier vergleichend den Median unter Angabe des Interquartilsabstandes (X_{75}-X_{25}).

Der Vergleich zweier Gruppen hinsichtlich metrischer Parameter erfolgte auf Grund von nicht normalverteilten Werten (Kolmogorov-Smirnov-Anpassungstest < 0,05), durch den Mann-Whitney-U-Test.

Vergleiche zwischen Gruppen hinsichtlich eines diskret kodierten Merkmals wurden mit dem χ^2-Test (Chi-Quadrat) durchgeführt.

Bei Vergleichen zwischen metrischen und diskret kodierten Parametern wandten wir den Krus-Walli-Test für K-unabhängige Stichproben an.

Für die Berechnung von Zusammenhängen zwischen metrischen Werten wurde die Korrelation nach Spearman durchgeführt.

Das Signifikanzniveau wurde mit 0,05 definiert, so dass ein Test bei $p < 0,05$ als signifikant bezeichnet wird.

Des Weiteren nutzen wir zur Korrelation zwischen 2 metrischen Werten die Korrelation nach Spearman. Korrelationkoeffizient $r < 0,3$ beschreibt eine geringe, $r = 0,3 – 0,7$ eine mäßige und $r > 0,7$ eine starke Korrelation zwischen den Werten.

Die gesammelten Daten wurden zunächst mit Microsoft Excel® (Microsoft Corporation, USA) verarbeitet und gespeichert.

Die Auswertungen erfolgten mit dem Statistik-Paket SPSS 17.0 (Statistical Package for the Social Sciences, Chicago, IL, USA).

4 Ergebnisse

4.1 Versuchsaufbau

Die Daten von 31 Tieren wurden zur statistischen Auswertung hinzugezogen.
Von diesen 31 Tieren hatten 17 (54,8%) ein konventionelles mit Kochsalzlösung (NaCl) gefülltes Silikonimplantat mit glatter Oberfläche. 14 (45,2%) hatten titanisierte Silikonimplantate, ebenfalls NaCl gefüllt.
Bei 20 Tieren wurde der Versuch nach 12 Wochen (64,5%), bei elf nach 36 Wochen (35,5%) mit Explantation der eingebrachten Implantate beendet.

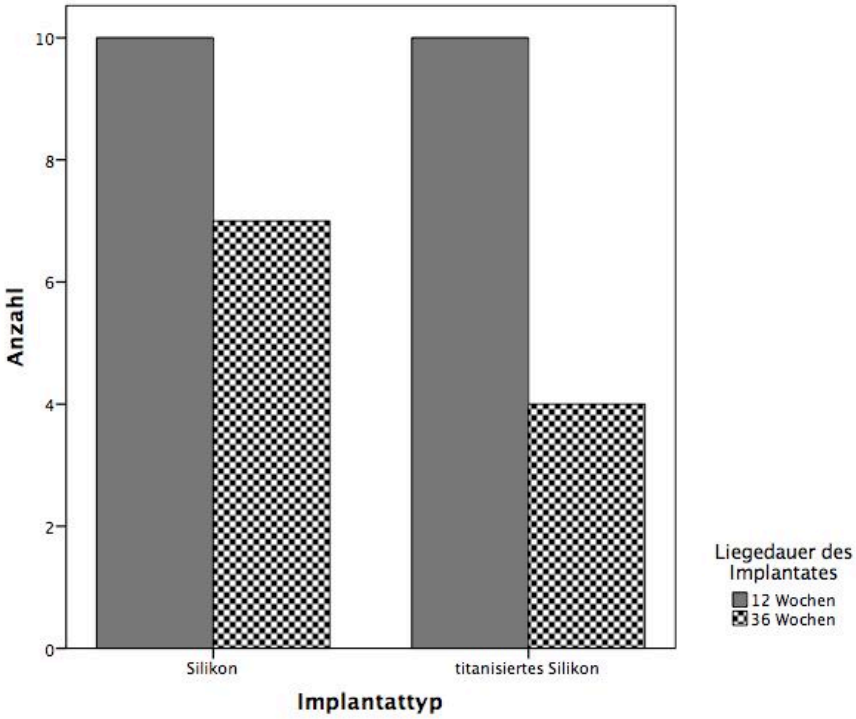

Abb. 7 Anzahl der Implantate unter Berücksichtigung des Implantattyps und der Liegedauer

4.2 Histologische & Immunhistochemische Ergebnisse

4.2.1 Kapselcharakterisierung

Bei der Untersuchung der Kapsel, unabhängig vom Implantattyp, konnten wir den in der Literatur beschrieben dreiteiligen Aufbau der Kapsel nur in 32,3% (N=10) der Fälle nachweisen. Die Abgrenzungen zwischen der Zone des lockeren und des straffen Bindegewebes waren häufig nicht ganz eindeutig. Wir stellten bei

45,2% (N=14) der Kapselpräparate einen zweischichtigen und bei 22,6% (N=7) einen einschichtigen Aufbau mit straffem Bindegewebe fest.

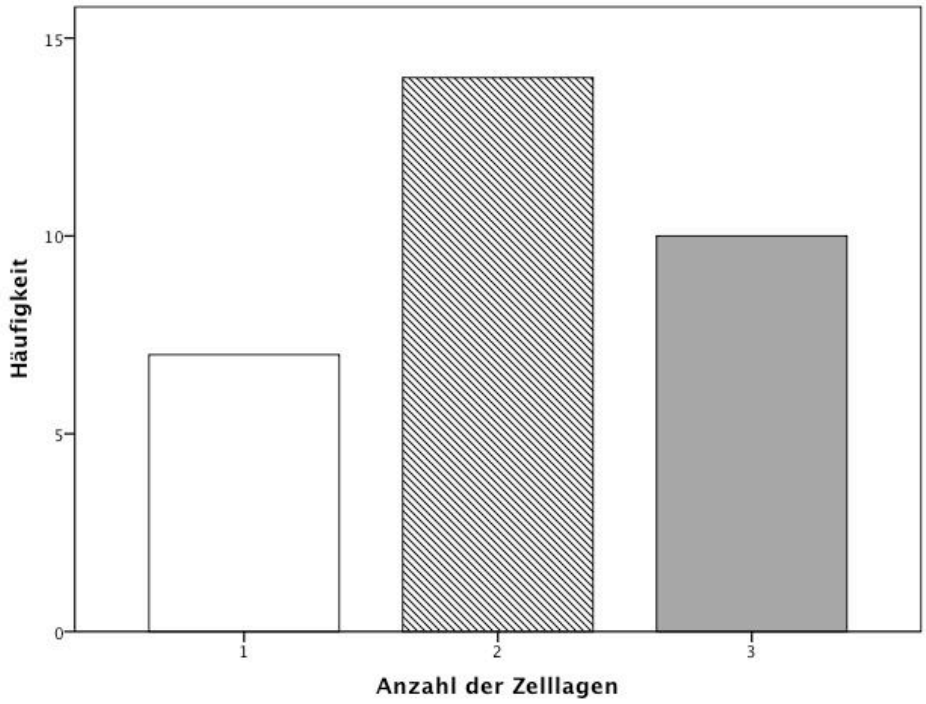

Abb. 8 Verteilung der Zelllagen im Gesamtkollektiv

Hinsichtlich des Implantattyps ergeben sich keine Unterschiede in der Anzahl der Zelllagen, die den Aufbau der Kapsel charakterisieren.
Interessant ist die Betrachtung der Zelllagen bezogen auf die Implantationszeit (Gruppe S_{12}/T_{12} vs. Gruppe S_{36}/T_{36}). Hierbei finden wir einen einschichtigen Aufbau nach 12 Wochen in 5% hingegen nach 36 Wochen bei 54,5%, einen zweischichtigen in 55% (12 Wochen)/27,3% (36 Wochen) und einen dreischichtigen in 40% (12 Wochen)/18,2% (36 Wochen) der Fälle. Die unterschiedlichen Verteilungen differieren signifikant (p= 0,007, χ^2-Test). Dieser signifikante Unterschied ist jedoch nur in der Gruppe der Silikonimplantate zu finden (p= 0,022), in der Gruppe der titanisierten zeigte sich eine Tendenz, jedoch kein signifikanter Unterschied (p= 0,240).

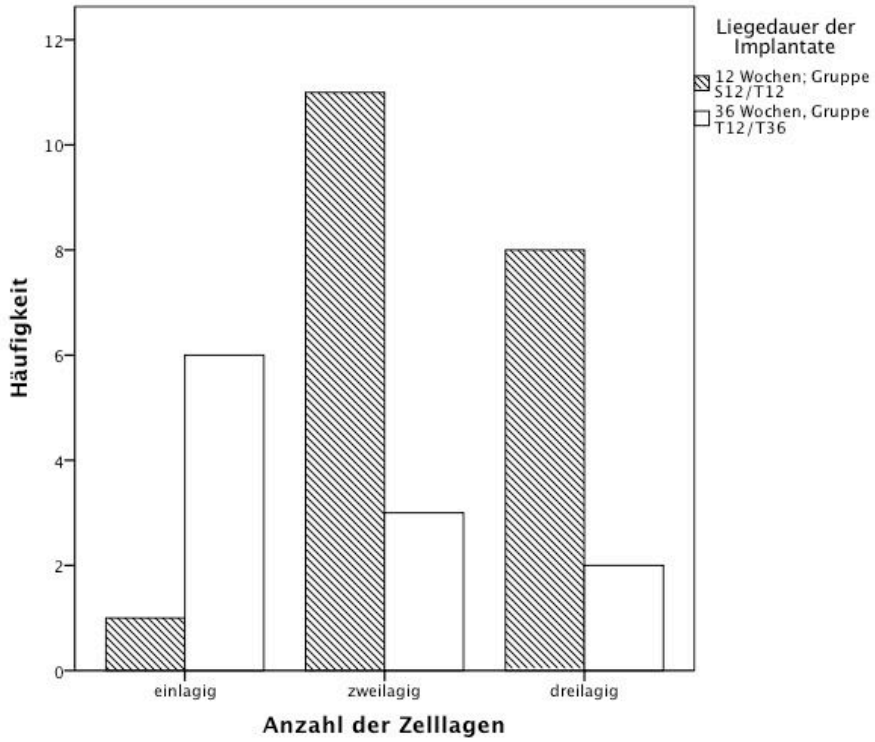

Abb. 9 Verteilung der Zelllagen (1-3) in Früh- und Spätgruppe

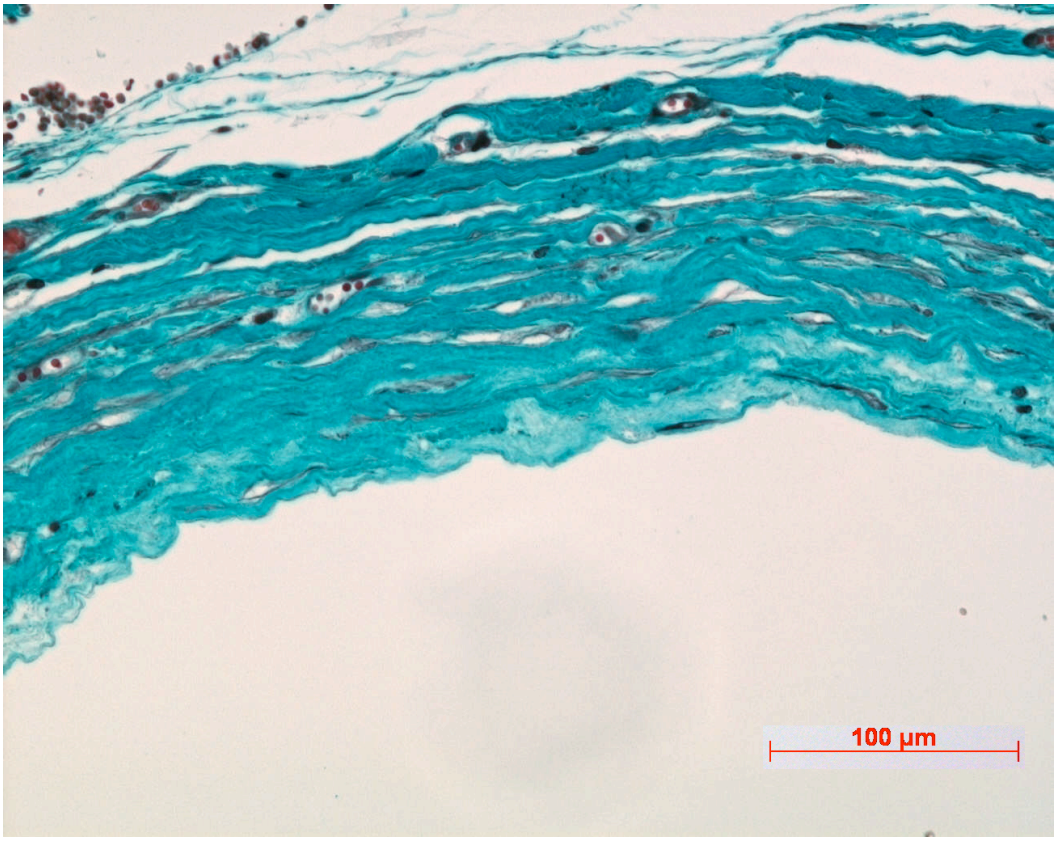

Abb. 10 Beispiel eines Präparates mit einschichtigem Aufbau, Trichrom Färbung nach Masson-Goldner, 20fache Vergrößerung

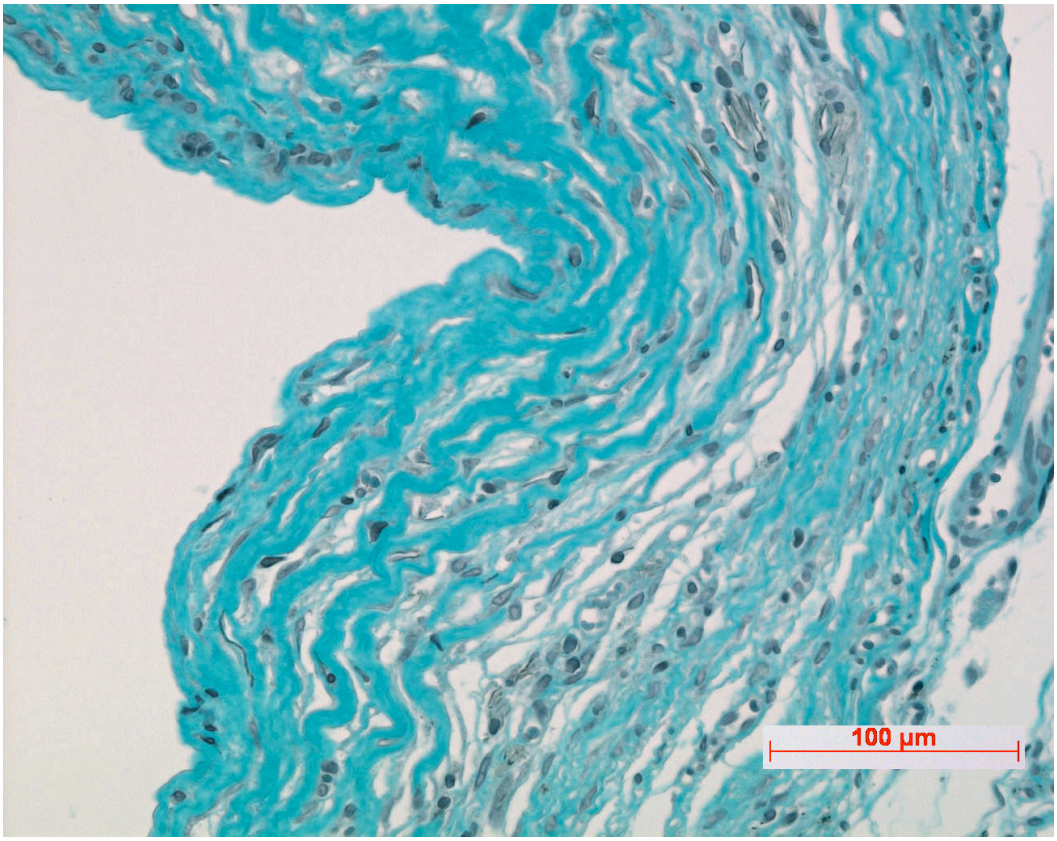

Abb. 11 Beispiel eines Präparates mit zweischichtigem Aufbau, Trichrom Färbung nach Masson-Goldner, 20fache Vergrößerung

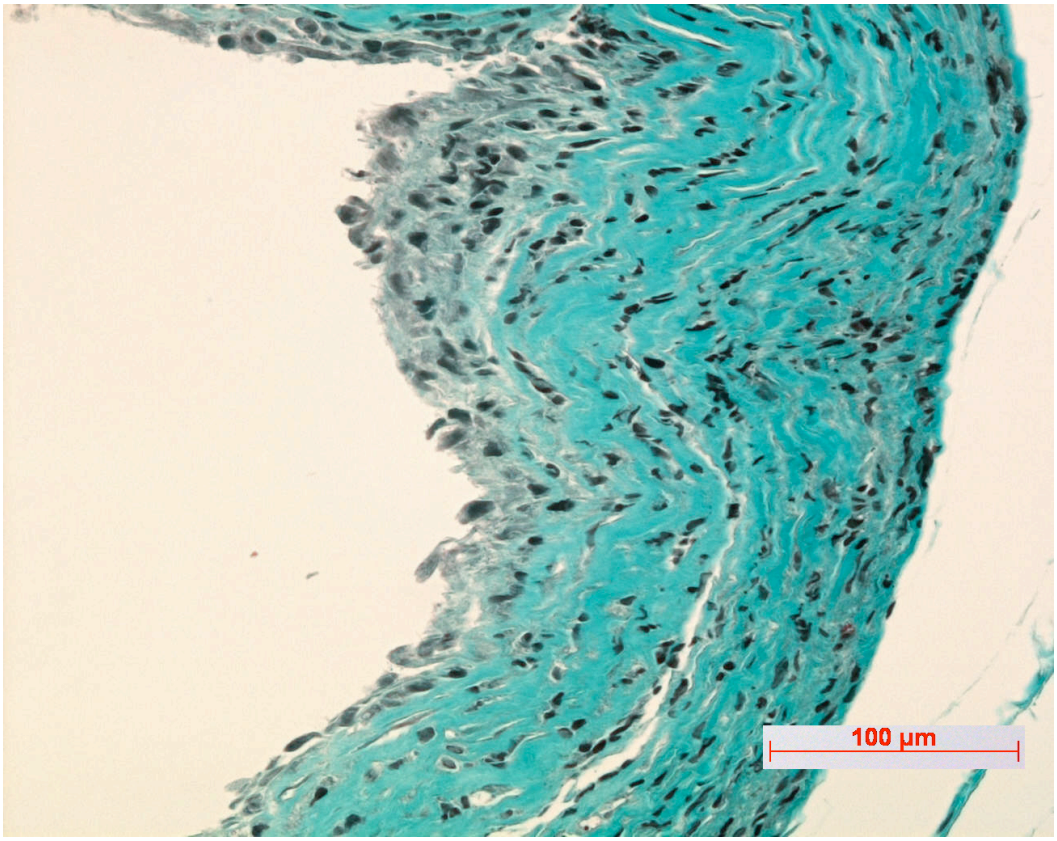

Abb. 12 Beispiel eines Präparates mit dreischichtigem Aufbau, Trichrom Färbung nach Masson-Goldner, 20fache Vergrößerung

4.2.2 Kapseldicke

Im Gesamtkollektiv stellten wir eine mediane Kapseldicke von 243 μm (Interquartilsabstand [IQR]: 103 μm) fest.

Im Vergleich der Frühgruppe (Gruppe S_{12} vs. T_{12}) ergaben sich nicht signifikant unterschiedliche Ergebnisse (243,5 μm (134,75 μm) vs. 238 μm (99,75 μm)); (p= 0,853, U-Test).

Ähnliche Ergebnisse stellten wir im Vergleich in der Spätgruppe (Gruppe S_{36} vs. T_{36}) fest: Kapseln um Silikonimplantate waren im Median 214 μm (167 μm) dick; bei Kapseln um titanisierte Silikonimplantate ergab sich eine mediane Kapseldicke von 238 μm (187,25 μm); (p= 0,412, U-Test). Im Vergleich der Kapseldicke bei den Tieren mit gleichem Implantat (Silikon oder titanisiertes Silikon) ergaben sich zu den unterschiedlichen Explantationszeitpunkten (12 vs. 36 Wochen) keine signifikanten Veränderungen (p=0,784).

4.2.3 Synoviale Metaplasie Zone

Bei vergleichenden Untersuchungen der Synovialen Metaplasie Zone (SLM) nutzten wir ebenfalls den Median und den Interquartilsabstand als Streuungsmaß.

Im Gesamtkollektiv konnte eine SLM-Zone bei 21 von 31 Präparaten (67,7%) festgestellt werden.

In der Frühgruppe stellten wir in Gruppe S_{12} bei allen Präparaten eine SLM mit einem medianen Wert von 23,5 μm (27 μm) fest, in Gruppe T_{12} hingegen nur bei 60%. In dieser Gruppe ergab sich eine mediane Dicke von 4,5 μm (13 μm). Dieser Unterschied stellte sich signifikant mit p= 0,003 (U-Test) dar.

In der Spätgruppe konnten wir bei Gruppe S_{36} in 57% der Fälle und bei Gruppe T_{36} in 25% eine SLM feststellen. In dieser Gruppe ergab sich kein signifikanter Unterschied in der SLM Dicke (p= 0,648; U-Test).

Es ergab sich eine signifikante Reduktion der SLM in der Gruppe der Silikonimplantate (Gruppe S_{12} vs. Gruppe S_{36}) über die Zeit; 23,5 μm (27 μm) vs. 4 μm (9 μm), p< 0,001 (U-Test). In der Gruppe der titanisierten Silikonimplantate (Gruppe T_{12} vs. Gruppe T_{36}) konnten wir diese Beobachtung nicht feststellen (p= 0,635; U-Test).

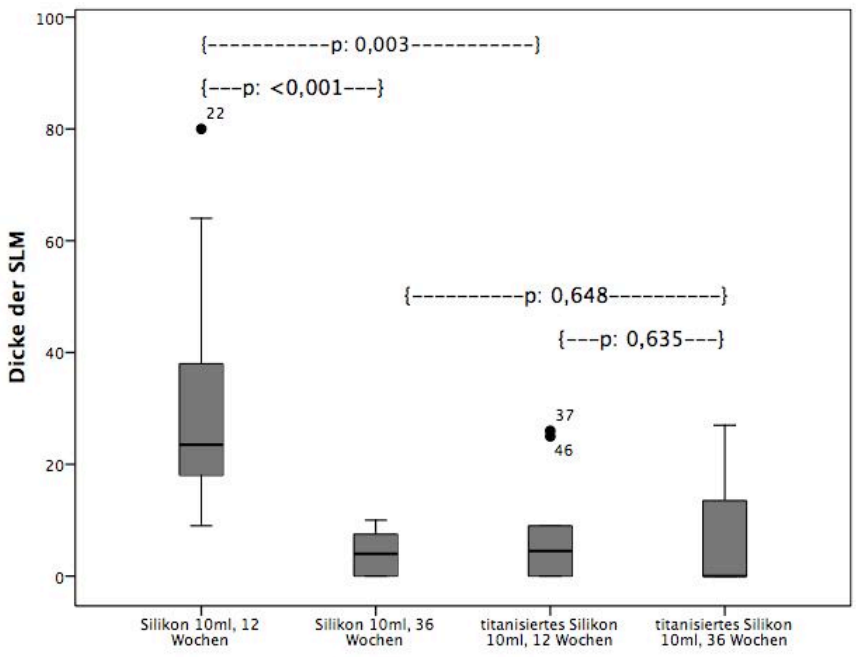

Abb. 13 Vergleich der Dicke der SLM unter Berücksichtigung des Implantattyps sowie der Liegezeit der Implantate Boxplot Darstellung unter Angabe von Median, Quartilsbreich X25/X75 und Verteilsbereich, • = Ausreißerwerte

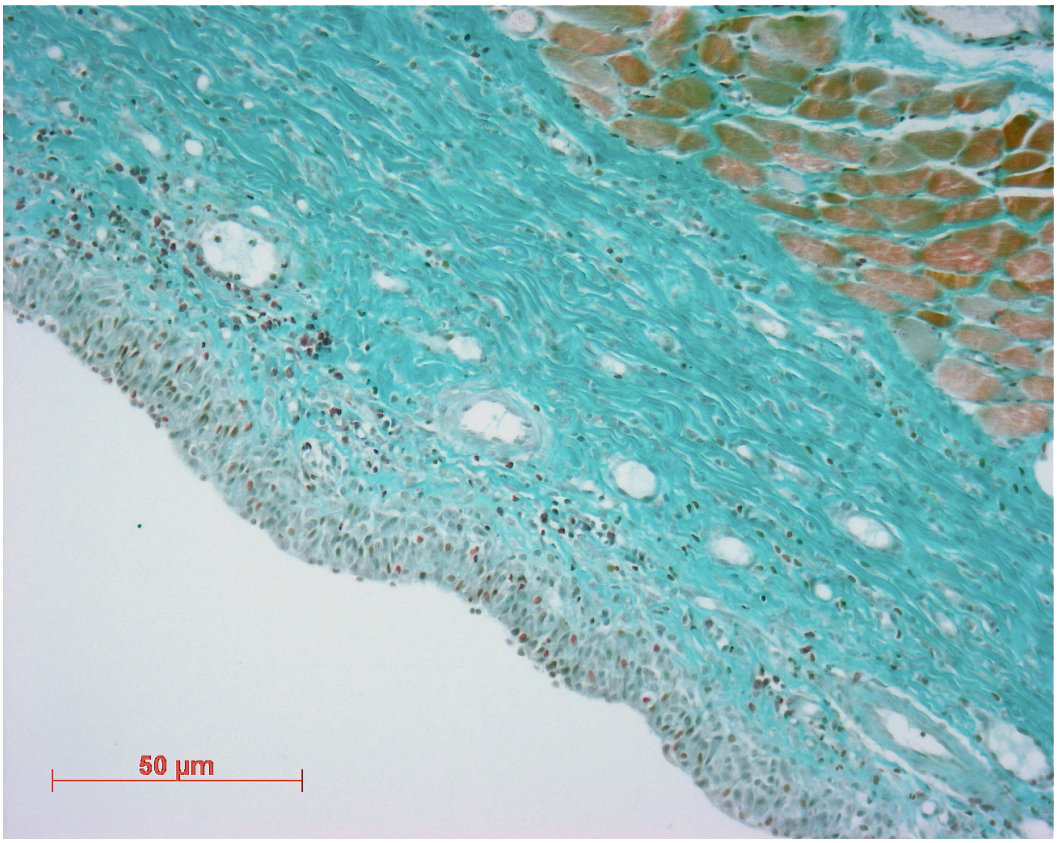

Abb. 14 Beispiel eines Präparates mit ausgeprägter Kapsel und SLM Zone, Trichrom Färbung nach Masson-Goldner, 10fache Vergrößerung

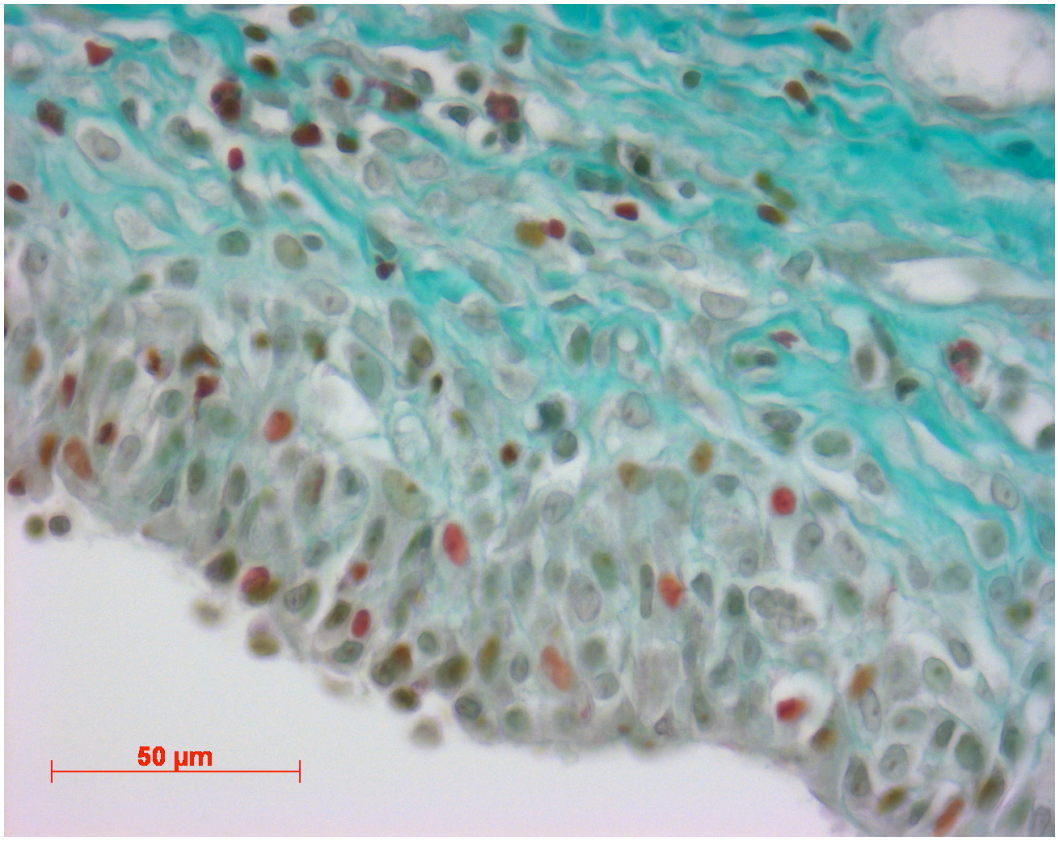

Abb. 15 Vergrößerung der SLM Zone, Metaplastische Zellformation, Trichrom Färbung nach Masson-Goldner, 40fache Vergrößerung

4.2.4 Kollagenstruktur

Bei der Analyse der Kollagenstruktur ergaben sich folgende Ergebnisse. Die Mehrzahl der Kapseln im Gesamtkollektiv bestand aus parallel orientierten Kollagenbündeln (56,7%, N=18). 43,3% (N=13) der Kapseln wiesen multidirektional orientierte Kollagenbündel auf.

Zusammenhänge zwischen der Ausprägung der Kollagenstruktur und den verschiedenen Implantaten bestanden nicht. Auch im Vergleich zwischen Früh- und Spätgruppe zeigten sich keine signifikanten Unterschiede.

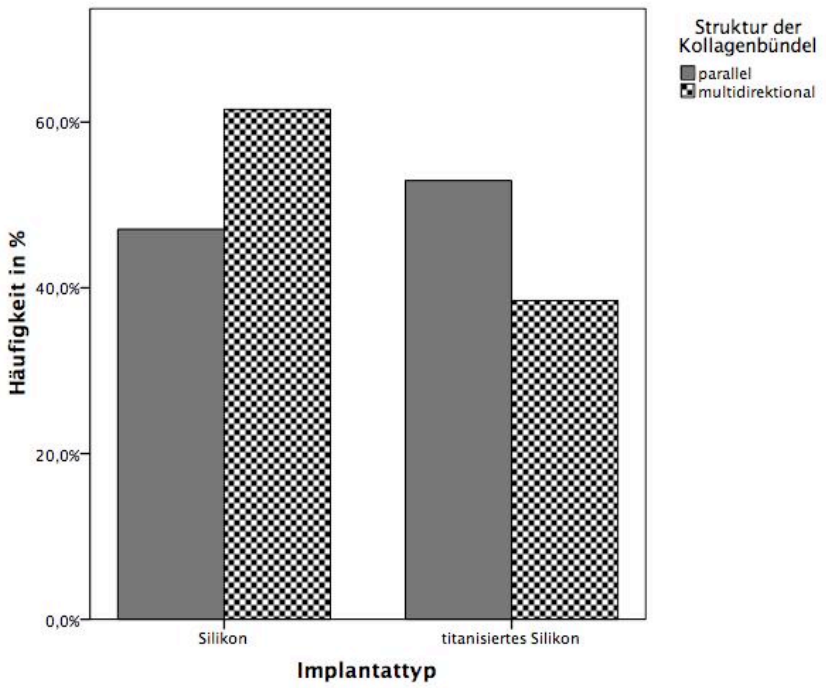

Abb. 16 Häufigkeit der Kollagenstruktur bei verschiedenen Implantaten

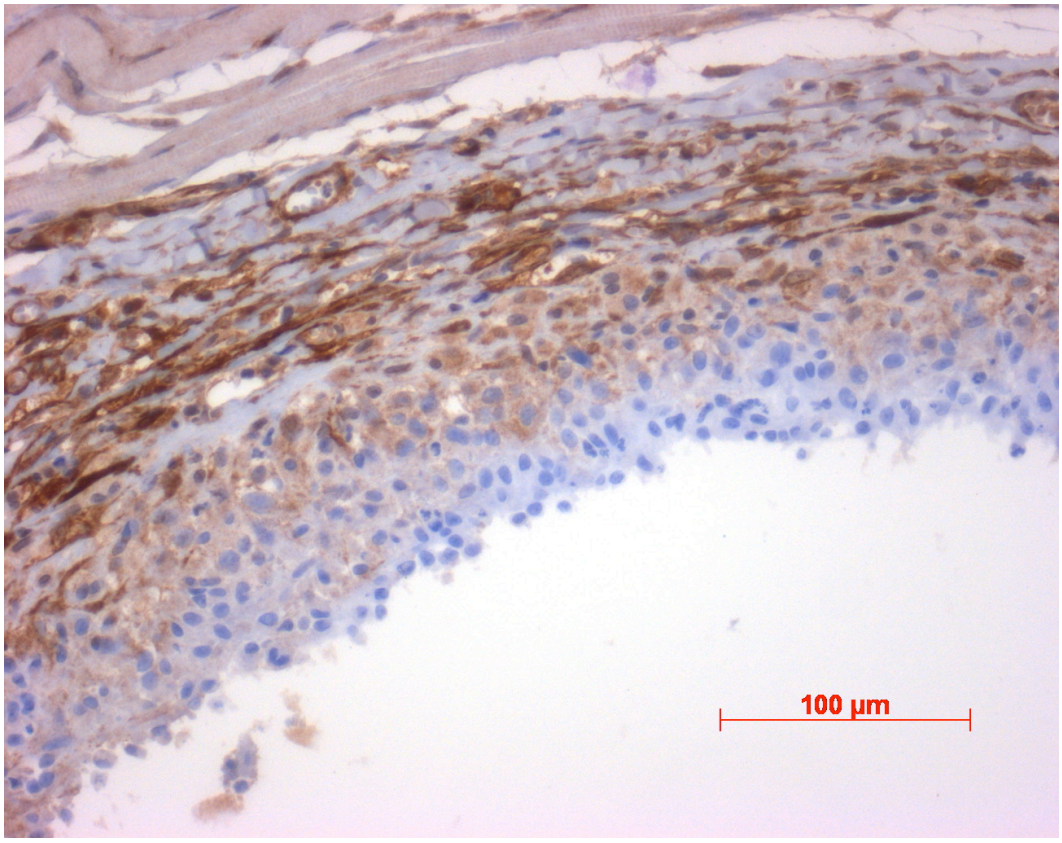

Abb. 17 Darstellung der Kollagenstruktur mit besonderem Fokus auf die Myofibrillen zwischen multidrektional orientierten Kollagenbündeln. Die SLM Zone ist ausgenommen von der myofibrillären Infiltration. Immunhistochemische Färbung des α-SM-Aktins, 20fache Vergrößerung

Es ergibt sich eine signifikante, mäßige Korrelation zwischen einer dicken SLM und multidirektional ausgeprägten Kollagenbündeln bzw. einer dünnen SLM und parallel orientierten Kollagenbündeln (r= 0,364; p= 0,048).

4.2.5 Blutgefäße

In der Analyse der Präparate des Gesamtkollektives zeigte sich in 9,7% (N=3) keine, in 61,3% (N=19) eine geringe, in 29% (N=9) eine mäßige Ausprägung der Blutgefäße in der Kapsel. Eine starke Ausprägung konnten wir nicht nachweisen.
Im Vergleich der Untergruppe der Früh- als auch der Spätgruppe zeigten sich keine Signifikanzen. Wir konnten eine Tendenz (p= 0,055, χ^2-Test) der Reduktion der Blutgefäße im Laufe der Zeit in der Gruppe der Silikonimplantate feststellen. In der Gruppe der titanisierten Implantate konnte wir keine signifikante Veränderung feststellen. Weiterhin stellte wir im Gesamtkollektiv einen signifikanten Zusammenhang zwischen dem Auftreten einer dick präsentierenden SLM Zone und der Ausprägung der Blutgefäße fest (p= 0,020, Kraskal-Wallis-Test). Eine ausgeprägte SLM korreliert signifikant in mäßiger Ausprägung (r= 0,486, p= 0,006) mit einer stärker ausgeprägten Infiltration der Kapsel mit Blutgefäßen.

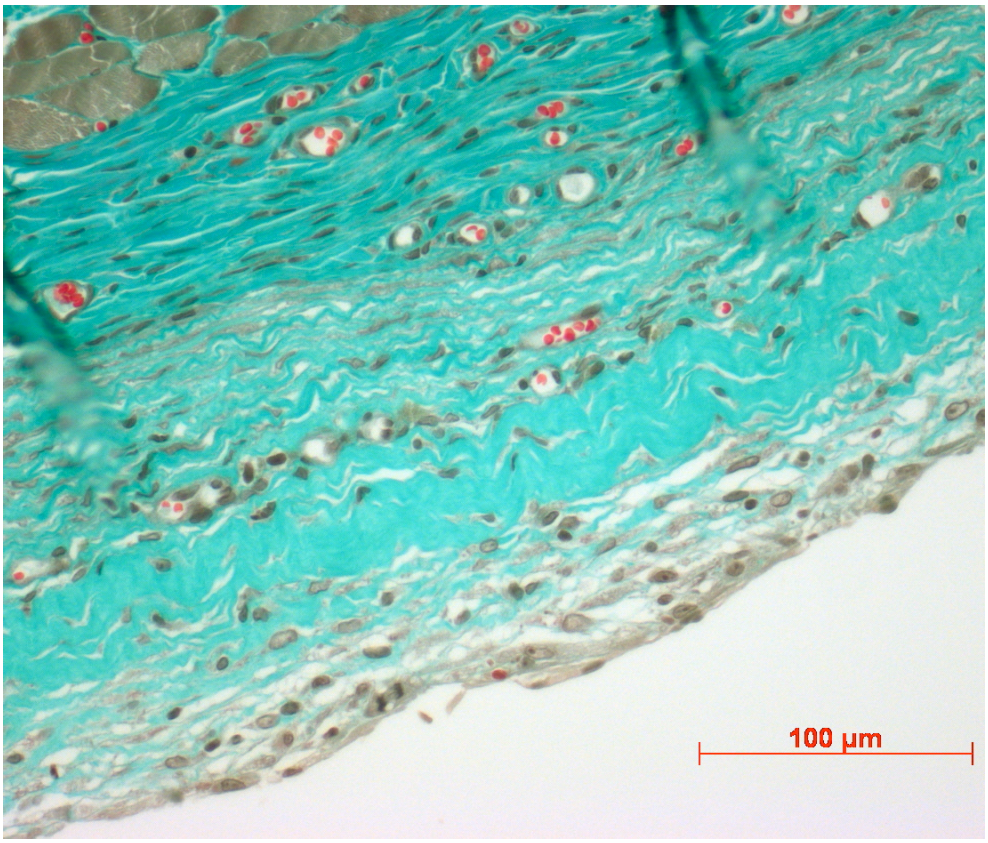

Abb. 18 Beispiel einer Kapsel mit mäßiger Ausprägung der Blutgefäße in der Kapsel, Trichrom Färbung nach Masson-Goldner, 20fache Vergrößerung

4.2.6 Entzündungsparameter

Im Gesamtkollektiv konnten wir bei bei allen untersuchten Kapseln Entzündungen unterschiedlichen Ausmaßes feststellen. 26% (N=8)unserer Präparate zeigten eine akute Entzündungsreaktion, 48% (N=15) präsentierten eine chronische Entzündungsreaktion, 26% (N=8) präsentierten eine gemischt entzündliche Reaktion. Insgesamt konnten wir bei allen Präparaten Zeichen einer inflammatorischen Reaktion nachweisen.

Bei Präparaten, welche Zeichen der akuten Entzündungsreaktion aufzeigten, war eine Infiltration mit Granulozyten (100%) festzustellen.

Präparate, die Zeichen einer chronischen Entzündung aufwiesen, enthielten Zellen folgender Zelltypen: CD3-positive T-Lymphozyten (96%), Pax5-positive B-Lymphozyten (86%), Lysozym-positive Makrophagen (80%) sowie CD138-positive Plasmazellen (42%).

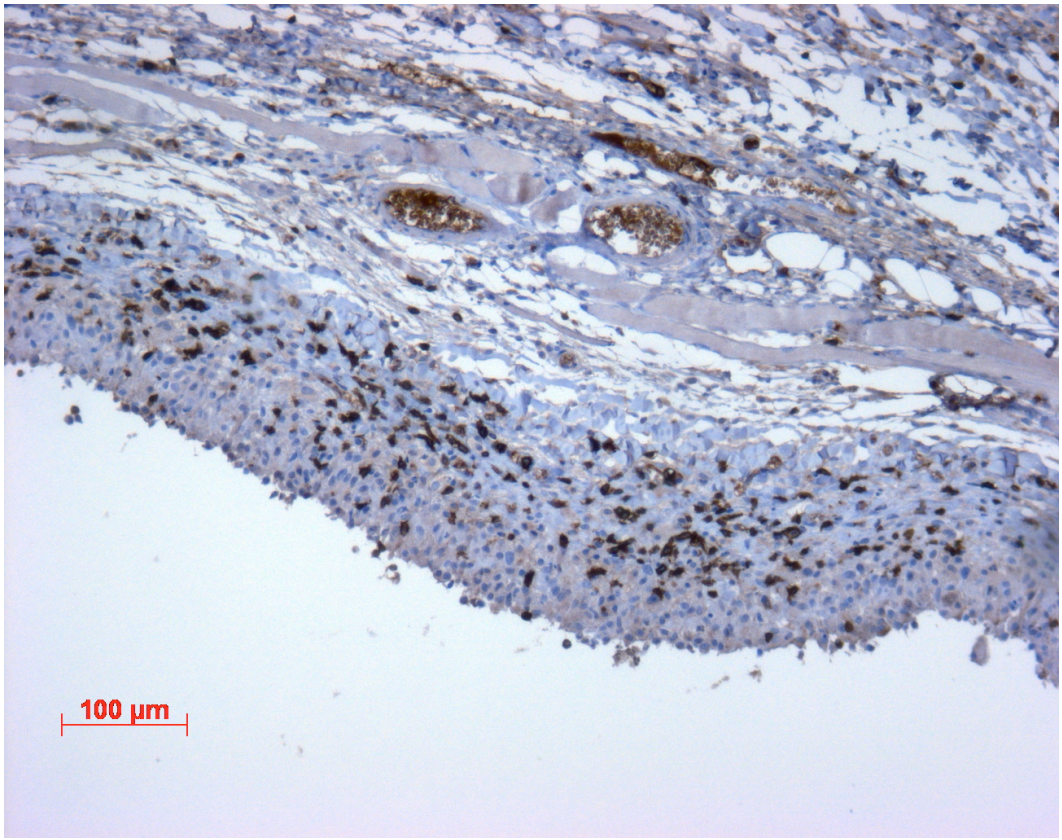

Abb. 19 Beispiel einer Kapsel mit starker Ausprägung von CD3 positiven Lymphozyten in der Kapsel. Immunhistochemische Färbung mit CD3-Antikörpern, 10fache Vergrößerung

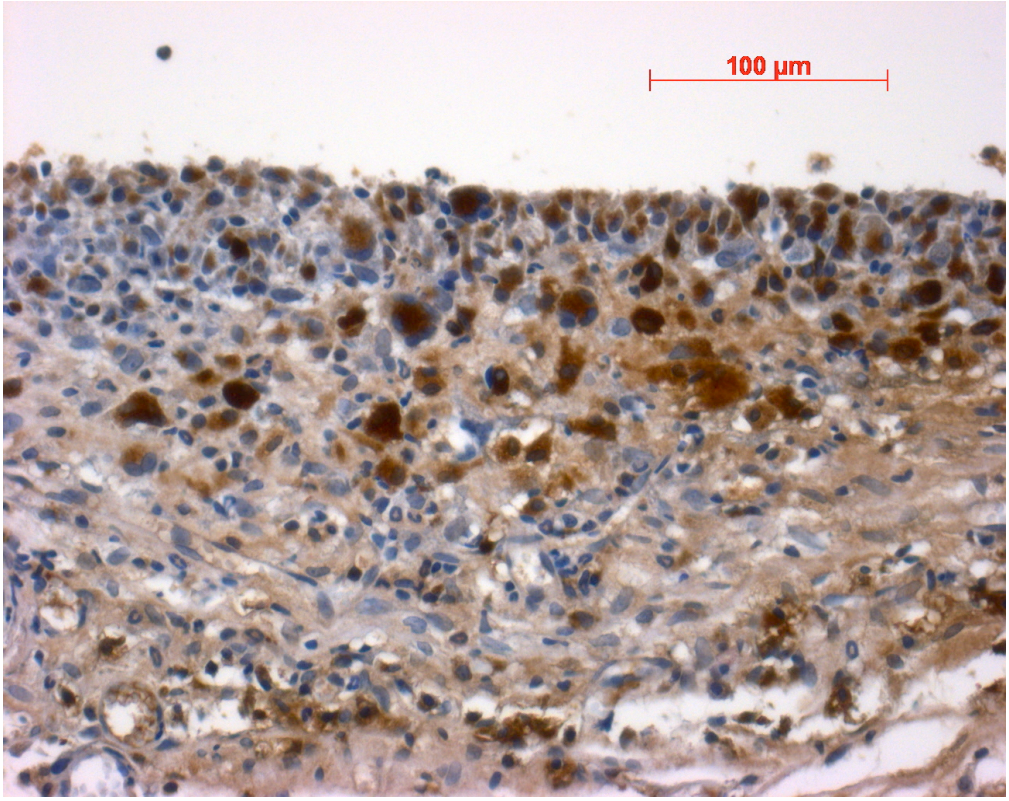

Abb. 20 Beispiel einer Kapsel mit starker Ausprägung von Lysozym positiven Histiozyten in der Kapsel. Immunhistochemische Färbung mit Lysozym-Antikörpern, 20fache Vergrößerung

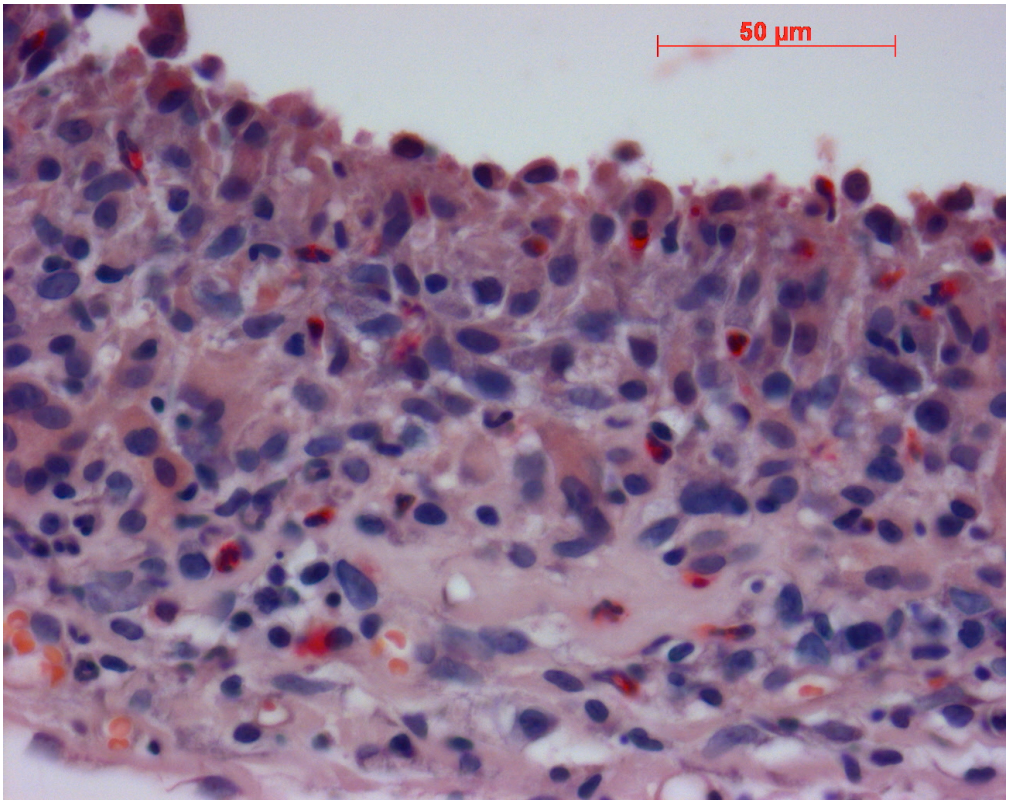

Abb. 21 Beispiel einer Kapsel mit starker Ausprägung von ASD-gefärbten Granulozyten in der Kapsel, mit besonderer Ausprägung in der SLM. Färbung mit Naphthol-ASD-Chloralazetat-Konzentrat, 40fache Vergrößerung

Insgesamt konnten wir bei 51,6% (N=16) eine geringe Entzündungsreaktion, bei 16,1% (N=5) eine mäßige und bei 29% (N=10) des Gesamtkollektives eine starke Entzündungsreaktion nachweisen. Hinsichtlich der Ausprägungsreaktion zeigten sich in den Vergleichen der Untergruppen der Früh- (Gruppe S_{12} vs. Gruppe T_{12}) und Spätgruppe (Gruppe S_{36} vs. Gruppe T_{36}) keine Signifikanzen (p= 0,078 (Frühgruppe); p= 0,375 (Spätgruppe), χ^2-Test).

Auffällig war jedoch die signifikante Reduktion (p= 0,029, χ^2-Test) der Ausprägung der entzündlichen Zellinfiltration der Kapsel um Silikonimplantate im Laufe der Zeit (Gruppe S_{12} vs. Gruppe S_{36}). In der Gruppe der Kapsel um titanisierte Implantate ergaben sich keine Signifikanzen.

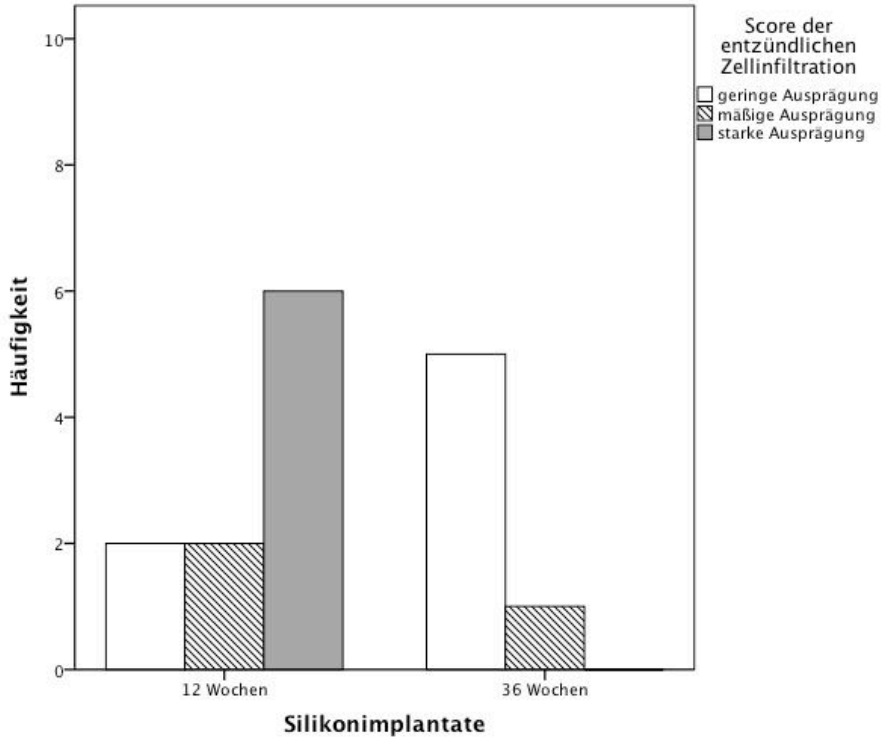

Abb. 22 Ausprägung der entzündlichen Zellinfiltrate in der Gruppe der Silikonimplantate im Verlaufe der Liegedauer.

Es zeigte sich im Gesamtkollektiv ein signifikanter Zusammenhang zwischen einer zunehmenden Ausprägung der entzündlichen Zellinfiltration und einer zunehmender Dicke der SLM (p= 0,019, Kruskal-Wallis), siehe Abb. 20.

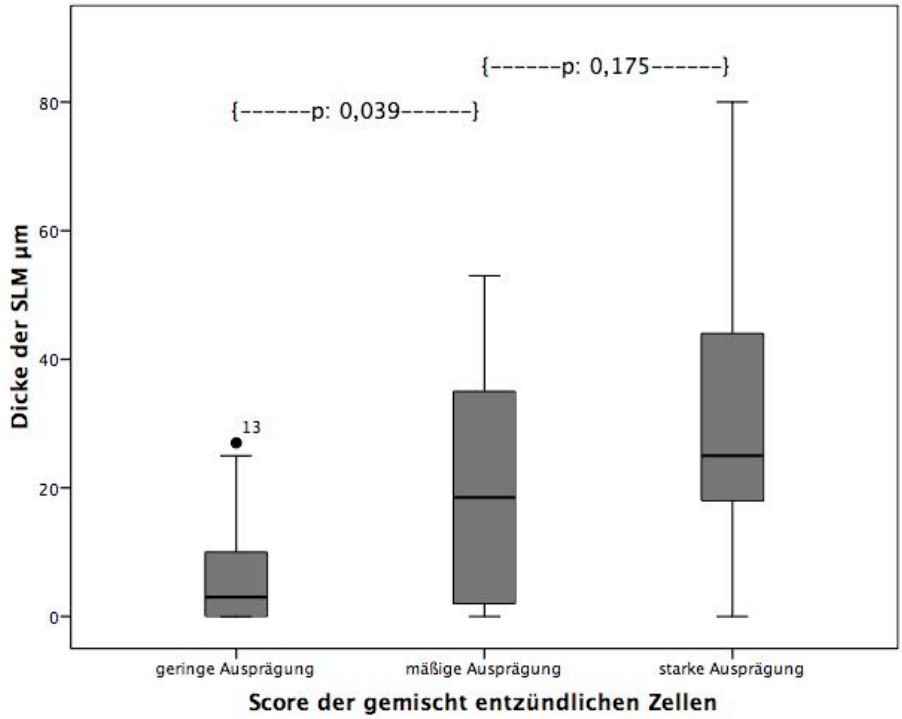

Abb. 23 Vergleich der Dicke der SLM unter verschiedener Ausprägung der gemischt entzündlichen Reaktion. Boxplot Darstellung unter Angabe von Median, Quartilsbreich X25/X75 und Verteilsbereich. • = Ausreißerwerte.

Losgelöst vom Score der entzündlichen Zellen und unter Betrachtung der absoluten Zellzahl der gemischt entzündlichen Zellen pro Gesichtsfeld ergibt sich im Vergleich mit der Dicke der SLM ein Korrelationkoeffizient nach Spearman von r= 0,619 mit einem hoch signifikanten p< 0,001.

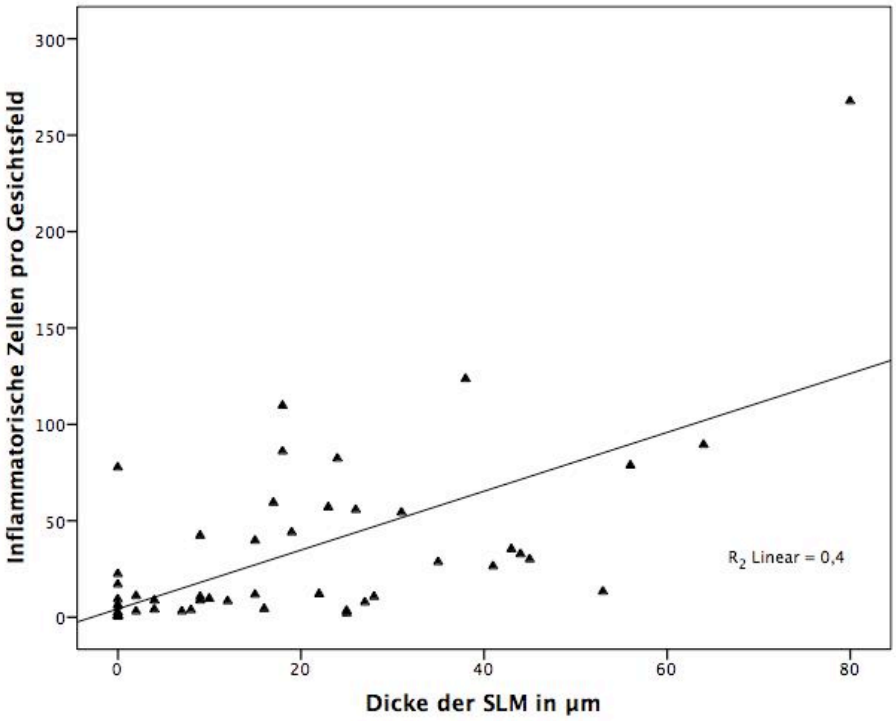

Abb. 24 Korrelation der Dicke der SLM mit der Anzahl von inflammatorischen Zellen pro Gesichtsfeld. Korrelation nach Spearman, r= 0,619 ; p < 0,001

Des Weiteren präsentierte sich ein signifikanter Zusammenhang zwischen der Ausprägung der Entzündungsparameter und der Kollagenstruktur (p= 0,038, χ^2-Test).

Eine höhergradige Entzündungsreaktion geht vermehrt mit multidirektional orientierten Kollagenbündeln einher. Eine Berechnung der Korrelation nach Spearman ergibt einen signifikanten (p= 0,012) Korrelationskoeffizienten von r= 0,451.

4.3 Histologischer Score am Rattenmodell

Aufbauend auf dem modifizierten Wilflingseder-Score von 1974 erarbeiteten wir für unsere Präparate einen modifizierten histologischen Score.

Dabei ergaben sich folgende Häufigkeitsverteilungen:

	Gruppe S_{12}	Gruppe S_{36}	Gruppe T_{12}	Gruppe T_{36}
Grad I	0	1	1	0
Grad II	3	4	6	4
Grad III	4	2	3	0
Grad IV	3	0	0	0

Es ergeben sich keine signifikanten Unterschiede im Vergleich unter der jeweiligen Gruppe (Frühgruppe (Gruppe S_{12} vs. Gruppe T_{12}) und Spätgruppe (Gruppe S_{36} vs. Gruppe T_{36})) sowie Silikongruppe vs. Titangruppe.

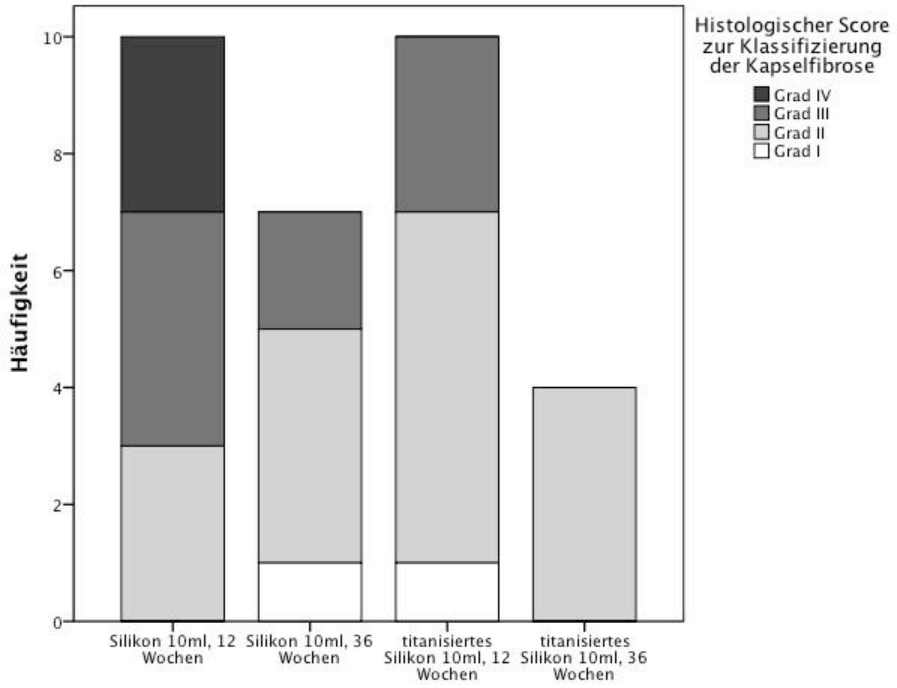

Abb. 25 Histologischer Score am Rattenmodell zur Klassifikation der Kapselfibrose, Häufigkeitsverteilung der unterschiedlichen Ausprägungen unter Berücksichtigung der Implantattypen

Betrachtet man aufbauend auf dem Score die Entscheidung Präsenz einer fortgeschrittenen Kapselfibrose (Grad III + IV) oder nicht (Grad I + II), so ergeben sich folgende Ergebnisse:

	Gruppe S_{12}	Gruppe S_{36}	Gruppe T_{12}	Gruppe T_{36}
Kapselfibrose vorhanden	7	2	3	0
Kapselfibrose nicht vorhanden	3	5	7	4

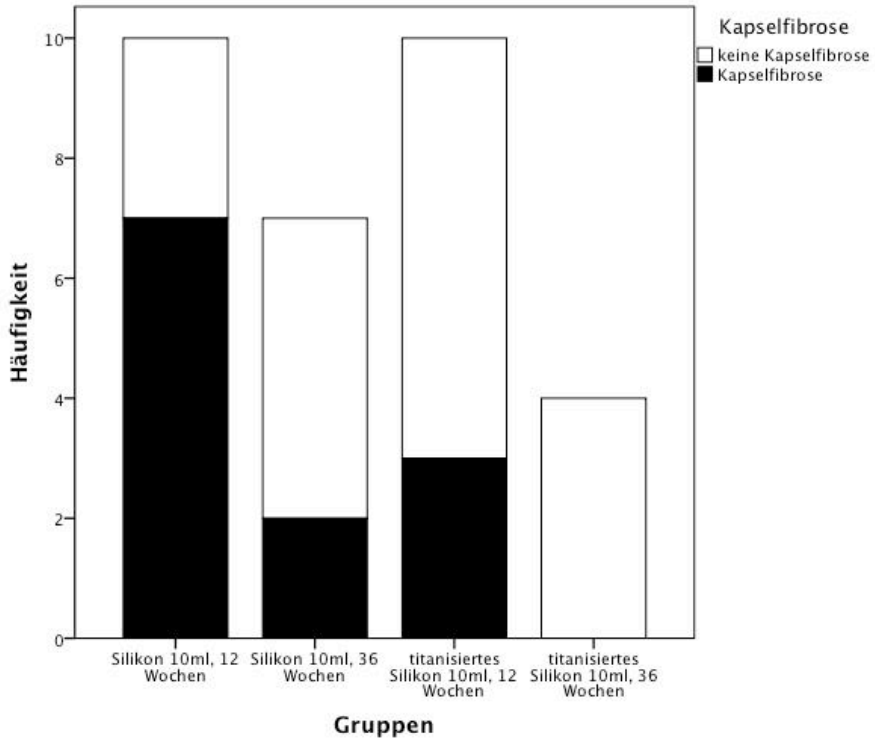

Abb. 26 Vergleich aller Gruppen mit der Aussage über eine entstandene Kapselfibrose

4.4 Übersicht

Die folgenden Tabellen sollen eine Übersicht über unsere Ergebnisse geben unter Angabe der jeweiligen Testverfahren und Signifikanzniveaus. Signifikante Werte sind mit einem (*) gekennzeichnet :

(1) Vergleich der Kapseldicke

Vergleichsparameter	Kapseldicke (Median)	p-Wert	Testverfahren
Frühgruppe (S_{12} vs. T_{12})	243,5 vs. 238 μm	0,853	Mann-Whitney-U-Test
Spätgruppe (S_{36} vs. T_{36})	214 vs. 238 μm	0,412	Mann-Whitney-U-Test

(2) Vergleich der Synovialen Metaplasie Zone

Vergleichsparameter	Dicke der SLM (in μm)	p-Wert	Testverfahren
Frühgruppe (S_{12} vs.	23,5 vs. 4,5 μm	0,003*	Mann-Whitney-U-Test

T_{12})			
Spätgruppe (S_{36} vs. T_{36})	4 vs. 0 μm	0,648	Mann-Whitney-U-Test
Silikongruppe (S_{12} vs. S_{36})	23,5 vs. 4 μm	< 0,001**	Mann-Whitney-U-Test
Titangruppe (T_{12} vs. T_{36})	4,5 vs. 0 μm	0,635	Mann-Whitney-U-Test

(3) Vergleich der Kollagenstruktur

Vergleichsparameter	Kollagenstruktur	p-Wert	Testverfahren
Frühgruppe (S_{12} vs. T_{12})	parallel: 50% multidirektional: 50%	0,431	χ^2-Test
Spätgruppe (S_{36} vs. T_{36})	parallel: 100% multidirektional: 0%	0,297	χ^2-Test
Dicke der SLM	parallel multidirektional	0,056	Kruskal-Wallis-Test
		r:0,364; p:0,048*	Bivariate Korrelation nach Spearman

(4) Vergleich der Ausprägung von Blutgefäßen

Vergleichsparameter	Blutgefäße	p-Wert	Testverfahren
Frühgruppe (S_{12} vs. T_{12})	Ausprägung 1-4	0,175	χ^2-Test
Spätgruppe (S_{36} vs. T_{36})	Ausprägung 1-4	0,227	χ^2-Test
Silikongruppe (S_{12} vs. S_{36})	Ausprägung 1-4	0,055	χ^2-Test
Titangruppe (T_{12} vs. T_{36})	Ausprägung 1-4	0,837	χ^2-Test
Dicke der SLM	Ausprägung 1-4	0,020*	Kruskal-Wallis-Test
		r:0,486; p:0,006*	Bivariate Korrelation nach Spearman

(5) Vergleich der Entzündungsparameter

Vergleichsparameter	Entzündungsparameter	p-Wert	Testverfahren
Frühgruppe (S_{12} vs. T_{12})	Ausprägung 1-4	0,078	χ^2-Test
Titangruppe (T_{12} vs. T_{36})	Ausprägung 1-4	0,375	χ^2-Test
Silikongruppe (S_{12} vs. S_{36})	Ausprägung 1-4	0,029*	χ^2-Test
Titangruppe (T_{12} vs. T_{36})	Ausprägung 1-4	0,719	χ^2-Test
Dicke der SLM	Ausprägung 1-4	0,019*	Kruskal-Wallis-Test
Kollagenstruktur	Ausprägung 1-4	0,038*	χ^2-Test
		r:0,451; p:0,012*	Bivariate Korrelation nach Spearman

5 Diskussion

Seit 1963 werden Silikonimplantate in der plastischen und rekonstruktiven Chirurgie verwendet. Trotz zahlreicher Veränderungen im Aufbau der ursprünglichen Implantate sowie Studien über die Unbedenklichkeit in der Verwendung in Bezug auf systemische Komplikationen (2, 5-9) stehen weiterhin vor allem die lokalen Komplikationen im Fokus der Betrachtung. Häufig diskutiert ist hierbei die Kapselfibrose und die Kapselkontraktur. Dessen Inzidenz, definiert nach der klinischen Einteilung nach Baker (Grad III & IV), wird in der Literatur, unabhängig von Implantattyp und Liegezeit der Implantate, mit 4-74% angegeben (26, 33-35). Die große Spannbreite der beschriebenen Inzidenz verdeutlicht, dass die Kapselfibrose und deren Einflussfaktoren ein komplexes Geschehen darstellen. Eine aktuelle Studie aus dem Jahr 2010 von Schaub et al. (83) unterstreicht die Erkenntnis, dass der Kapselfibrose eine multifaktorielle Ätiologie zu Grunde liegt und sie vor allem abhängig von Füllmaterialien (Kochsalzlösung vs. Silikongel), der Implantatposition (subglandulär vs. submuskulär) aber auch besonders der Implantatoberfläche ist. Die Autoren stellen weiterhin fest, dass eine eindeutige Bewertung von Risikofaktoren zur Ausbildung der Kapselfibrose, sowie eine Bewertung über die Biokompatibilität verschiedener Implantattypen vor allem auf Grund uneinheitlicher Studiendesigns nicht abschließend möglich ist.

Einen Schwerpunkt der Forschung zum Thema Kapselfibrose stellte in den letzten Jahren immer wieder der Vergleich des Einflusses der Oberflächenbeschaffenheit des Implantats auf die Inzidenz der Kapselfibrose dar – hier vor allem der Unterschied zwischen glatten und texturierten Implantaten. Insgesamt konnte eine geringere Kapselfibroseinzidenz bei der Verwendung von texturierten Implantaten beobachtet werden (4, 33, 34, 43, 58). Einige Autoren stellen in ihren Studien fest, dass die isolierte Betrachtung der Oberfläche nicht ausreicht, vielmehr scheint der Faktor der Liegezeit der Implantate einen entscheidenden Einfluss auf die Entstehung der Kapselfibrose zu haben (33, 60, 83).

Ein viel versprechender, neuer Ansatz scheint die Beschichtung der Implantate mit Titan zu sein. In der Chirurgie hat sich Titan bislang als ein besonders biokompa-

tibles Material herausgestellt (75, 76). Der menschliche Körper reagiert auf das Fremdmaterial mit einer äußerst geringen Fremdkörperabwehrreaktion. Welchen Einfluss eine Titanbeschichtung von Silikonimplantaten auf die periprothetische Kapsel hat, konnte bisher nicht geklärt werden.

Titan als Verbundstoff in der Chirurgie wird im klinischen Einsatz mit einer verbesserten Biokompatibilität sowie einer verringerten Infektionsrate beschrieben (73, 75, 84, 85). In der Orthopädie und Handchirurgie sind titanisierte Materialien bereits Alltag.
Schon 1977 erkannte man die besondere Eigenschaft des Titans als Verbundstoff in der Chirurgie und Orthopädie. So beschrieben Branemark et al. (72) die sog. Osseointegration des Titans. Diese beschreibt die starke Integration des Titanmaterials mit dem Knochenmaterial ohne störenden Einfluss auf das umliegende Gewebe. Lichtmikroskopisch wird hierbei ein Bereich beschrieben, welcher einen funktionellen und strukturellen Verbund zwischen dem organisierten, vitalen Knochengewebe und der Oberfläche eines belasteten Knochenimplantates darstellt. Dieser Effekt konnte von Pohler et al. (85) ebenfalls beobachtet werden.
Die heutzutage häufig beschriebene exzellente Biokompatibilität des Titans zeichnet sich vor allem durch zwei Faktoren aus. Zum einen, die bereits beschriebene, besonders positive Antwort des Gewebes auf den Kontakt mit der Titanoberfläche und zum anderen die geringe allergene Wirkung dieses Materials (85). Ältere Studien aus der Orthopädie über die Wirkung des Titans auf das umliegende Gewebe zeigen zudem eine herabgesetzte Entzündungsreaktion (86).

Hernandez-Richter et al. (77) waren 2007 die ersten, die sich mit den neuartigen titanisierten Silikonimplantaten beschäftigten. Im Mittelpunkt ihrer Studie stand die Frage nach der Effektivität der Titanbeschichtung von Silikonimplantaten zur Vermeidung von Infektionen. Sie konnten in ihrem tierexperimentellen Versuchsaufbau hierbei keinen Vorteil der Titanbeschichtung gegenüber herkömmlichen glatten Silikonimplantaten feststellen. Nebenbefundlich vermuteten sie jedoch auf Grund ihrer makroskopischen Befunde einen Einfluss der Titanbeschichtung auf die Gewebeintegration des Implantates und weiterhin einen vermuteten Einfluss auf die Kapselfibroserate (77).

Ziel unserer Arbeit war es daher, den Einfluss der Titanbeschichtung bei Silikonimplantaten auf die Bildung der periprothestischen Kapsel im Vergleich zu herkömmlichen Silikonimplantaten zu klären. Hierbei steht die Untersuchung von histologischen Parametern, welche auf die Entwicklung der Kapselfibrose deuten, im Vordergrund.
Weiterhin wollten wir die Frage klären, welche Bedeutung der Implantatliegezeit in Bezug auf die Ausbildung der Kapselfibrose zukommt.
Im Unterschied zu den bestehenden, meist humanen Studien, arbeiteten wir tierexperimentell, mit einem einheitlichen und standardisierten Studiendesign und schufen somit eine objektive Vergleichbarkeit der Ergebnisse untereinander. Unsere Studie stellt die erste Untersuchung über die Auswirkung der Titanisierung von Silikonimplantaten auf die Entstehung von Kapselfibrose im tierexperimentellen Bereich dar.

Die besondere Herausforderung war es, Vergleichbarkeit zu vorangegangenen klinischen Studien zu schaffen. Wir nutzten daher ein rundes, mit Kochsalzlösung gefülltes, glattes Silikonimplantat, welches für die Vergleichsgruppe titanisiert wurde. Außerdem wählten wir den Implantationsort in der Ratte unterhalb des Panniculus carnosus, einem Hautmuskel. So hatte das Implantat sowohl eine Muskel-anliegende Seite, als auch eine Fett-anliegende Seite. Dieser Versuchsaufbau kommt der submuskulären Implantation beim Menschen am nächsten.

Die zweite Herausforderung bestand darin, Kapselfibrose in tierexperimentellen Untersuchungen zu klassifizieren. Hierzu gibt es bisher nur wenige Studiendesigns (87, 88), welche versuchten, sich mit Hilfe technischer Apparaturen ein objektives Bild zur Klassifizierung der Kapselfibrose zu verschaffen. In humanen in vivo Studien liegt hierbei der Baker Score zu Grunde. Dieser ist in der praktischen Umsetzung im tierexperimentellen Bereich nicht anwendbar, da er sich auf die klinische Untersuchung der Patientin und die subjektive Einschätzung des Untersuchers stützt.
Wir orientierten uns daher an vorangegangenen Studien und entschieden uns für die Auswertung histologischer Parameter, welche im Zusammenhang mit Kapselfibrose zu sehen sind (32, 35, 52, 58, 62, 89).

Zunächst betrachteten wir die Zellarchitektur, welche ein wichtiges Kriterium zur Beurteilung der Kapseln darstellt.
In der Literatur wird eine große Variabilität im Aufbau der periprothetischen Kapsel beschrieben (4, 50-52, 90).
In ihrer Studie aus dem Jahre 1993 stellten Wickman et al. (90) bei glatten Implantaten vermehrt einen einschichtigen, bei texturierten einen zweischichtigen Aufbau fest. Poeppl et al. (4) beschrieben hingegen einen regelmäßigen dreischichtigen Aufbau der Kapsel, unabhängig von der Implantatoberfläche (glatt vs. texturiert). Prantl et al. (50, 51) sowie Rubino et al. (52) wiesen den dreischichtigen Aufbau ebenfalls nach. Nachteil beider Studien stellt ein nicht standardisiertes Studiendesign dar. Die Kapseln wurden nach verschiedenen Zeiträumen betrachtet und somit fehlt hier die objektive Vergleichbarkeit.

Wir konnten in unserer standardisierten Studie im Gesamtkollektiv aller Kapseln, also unabhängig von der Implantatoberfläche, sowohl einen ein-, zwei-, als auch einen dreischichtigen Aufbau beobachten. Hierbei zeigte ein Großteil der Kapseln einen zwei- und dreischichtigen Aufbau. Die Unterscheidung war auf Grund der zum Teil aufgetriebenen Kapselarchitektur schwierig und nicht immer eindeutig. Wir konnten keine Unterschiede im Aufbau der Kapsel zwischen den beiden Oberflächen (glattes Silikon vs. titanisiertes Silikon) aufweisen, jedoch stellten wir einen signifikanten Unterschied im Aufbau der Kapselarchitektur im Vergleich der Zeitgruppen fest: Insgesamt zeigte sich eine Tendenz zum mehrschichtigen Aufbau der Kapsel im frühen Stadium (nach 12 Wochen) und ein vermehrt ruhiger, einschichtiger Aufbau nach 36 Wochen. Vor allem in der Gruppe der Silikonimplantate zeigte sich eine signifikante Verschiebung im Verlauf der Zeit. Nach 36 Wochen imponierte, im Gegensatz zum zwei-/dreischichtigen Aufbau nach 12 Wochen, vermehrt ein einschichtiger Aufbau. Bei der Gruppe der titanisierten Implantate war diese Tendenz ebenfalls zu finden, wir konnten jedoch keinen signifikanten Unterschied ausmachen.
Rubino et al. (52) führten 2001 eine ultrastrukturelle Untersuchung von Kapseln um texturierte Implantate durch. Sie konnten ebenfalls einen mehrschichtigen Aufbau bestätigen. Sie stellten in Ihrer Studie diesen Kapselaufbau jedoch nur bei kontrakten Kapseln um texturierte Implantate fest; nicht-kontrakte Kapseln sowie

Kapseln um glatte Implantate (n=2) zeigten einen einschichtigen Aufbau. Eine Betrachtung der Zeit fehlt in dieser Studie. Wir stellten sowohl bei den glatten als auch den titanisierten Implantaten einen mehrschichtigen Aufbau fest und können die Ergebnisse dieser Studien nicht bestätigen. Eine Regelmäßigkeit im Aufbau der Kapsel war nicht zu erkennen.
In unserem Versuch zeigt sich, dass die Implantatoberfläche keinen entscheidenden Einflussfaktor auf die Bildung unterschiedlicher Zelllagen darstellt.

Viel entscheidender ist die Erkenntnis von Rubino et al. (52), die feststellen, dass dieser mehrschichtige Aufbau der Kapsel entscheidender Hinweis auf das Risiko der Entstehung von Kapselfibrose ist.
Analog zu unseren Ergebnissen stellten sie fest, dass die Kapselarchitektur einen dynamischen Prozess darstellt und weisen darauf hin, dass die ultrastrukturelle Betrachtung der kontrakten Kapsel nicht immer eindeutig zu definieren ist. Ihre Studie betrachtet nur texturierte Implantate, daher sind ihre Ergebnisse nicht ohne Weiteres auf andere Implantattypen zu übertragen. Sie postulieren weiterhin, dass die Ausrichtung der Kollagenbündel einen entscheidenden Beitrag zur Entstehung der Kapselfibrose darstellt. Hier sehen sie vor allem eine multidirektionale Ausrichtung des Kollagens sowie das Vorhandensein von Myofibrillen als Wegbereiter der Kapselfibrose.
Uns ist es nicht gelungen den Unterschied in der Richtung der Kollagenbündel zu zeigen. Mikroskopische Untersuchungen reichen für die qualitative Aussage über das Vorhandensein von Myofibrillen nicht aus. Hierzu ist eine elektronenmikroskopische Untersuchung besser geeignet (52, 89).

Einer der entscheidenden Diskussionspunkte in der Arbeit von Rubino et al. (52) ist das Beschreiben einer vaskulären Zwischenschicht. Diese wird von ihnen als eine, der inneren, dem Implantat anliegenden Schicht benachbarte bzw. in ihr integrierte Zone beschrieben. Sie bezeichnen diese Struktur als entscheidenden Ausgangspunkt in der histologischen Entwicklung der kontrakten Kapsel. Des Weiteren beobachteten sie eine starke Zellularität in dieser Zone.
In unserer vorliegenden Studie konnten wir gleiche vaskuläre Schichten beobachten. Es ließen sich aber keine signifikanten Unterschiede zwischen beiden Implan-

tattypen zeigen. Jedoch können wir als Tendenz feststellen, dass sich diese vaskulären Schichten in der Gruppe der Silikonimplantate vor allem in der Frühgruppe (nach 12 Wochen) im Vergleich zur Kapsel um titanisierte Silikonimplantate vermehrt darstellten und im Verlauf der Zeit (12 ⇒36 Wochen) reduzierten (p= 0,055).

Auf Grund der Ergebnisse unserer Studie können wir feststellen, dass initial nach Implantation, unabhängig vom Implantattyp vermehrt eine mehrschichtige, unruhige Kapselarchitektur zu beobachten ist. Nach 36 Wochen fällt die Kapselarchitektur wesentlich ruhiger aus. Diese Beobachtung zeigte sich unabhängig vom Implantattyp. Daher lässt sich postulieren, dass für die Entwicklung der Kapselarchitektur und die Entwicklung verschiedener Zelllagen vielmehr die Komponente der Liegezeit entscheidender Einflussfaktor zu sein scheint. Wir konnten jedoch nachweisen, dass dieser dynamische Prozesse tendenziell in der Gruppe der Silikonimplantate zu finden ist. Dies könnte daran liegen, dass Silikonimplantate zunächst eine stärkere Reaktion des umliegenden Gewebes hervorrufen und zunächst eine Mehrlagigkeit der Kapsel sowie auch eine vermehrte Vaskularisation nach sich ziehen. Titanisierte Implantate hingegen zeigen eine geringere initiale Beeinflussung der Kapselarchitektur und vermutlich auch der Reaktion des Gewebes. Auf Grund gleich bleibend geringer Reaktion auf den Fremdkörper ist bei diesen Implantaten kein signifikanter Unterschied im Aufbau der Kapselarchitektur im Zeitverlauf zu finden.
Wenn wir die Interpretation von Rubino et al. (52), die die vaskuläre Zwischenschicht und den initial unruhigen Kapselaufbau als Ausgangspunkt für Kapselfibrose sehen, genauer betrachten, so lässt sich spekulieren, dass sich ein Vorteil im Nutzen der titanisierten Implantate im Hinblick auf die initiale Entwicklung der Kapsel ergibt.

Ein zweiter, in der Literatur häufig diskutierter histologischer Parameter im Zusammenhang mit der Entstehung von Kapselfibrose ist die Dicke der Kapsel (total in μm). Wir konnten keine signifikanten Unterschiede zwischen beiden Implantattypen in der Frühgruppe als auch in der Spätgruppe feststellen. Die in der Literatur beschriebene Zunahme der Kapseldicke mit zunehmender Liegezeit und zu-

nehmender Fibrosierung der Kapsel konnten wir nicht nachweisen (50, 51, 58). Kritisch muss an dieser Stelle angemerkt werden, dass wir unsere Kapsel nach einer Liegezeit von nur 12 bzw. 36 Wochen untersuchten. In den oben genannten humanen, klinischen Studien wurde die Kapsel nach einem Zeitraum von durchschnittlich 34 ± 11 Monaten (= 136 ± 44 Wochen) entfernt.
Es ist festzuhalten, dass unklar ist, in welchem Ausmaß und nach welchem Zeitraum sich die Kapseldicke entwickelt. In unserem Versuchsaufbau konnten wir hierzu keine signifikanten Aussagen treffen. Außerdem liefert der Vergleich der Kapseldicke von tierexperimentellen und humanen in vivo Studien auf Grund unterschiedlicher Anatomie keine verwertbaren Ergebnisse. Wir können unsere Ergebnisse jedoch sehr gut nutzen, um Vergleiche innerhalb unserer Vergleichsgruppen anzustellen.

Des Weiteren wird in der Literatur eine Beeinflussung des Implantattyps auf eine innere synoviale Metaplasiezone (SLM) häufig diskutiert (52).
Diese SLM, die dem Implantat anliegende Schicht der Kapsel, wurde erstmals 1994 von Copeland et al. sowie Raso et al. (56, 57) im Zusammenhang mit der Implantation von Mammasilikonimplantaten beschrieben. Sie sehen einen Zusammenhang im Aufbau der gesamten Kapsel, der Ausprägung der SLM und der Entstehung der Kapselfibrose; somit ist die genaue Betrachtung daher besonders wichtig und interessant.

Wir konnten diese Zone bei 67,7% unseres Gesamtkollektives, also unabhängig von Implantattyp und Liegezeit, feststellen und somit die in der Literatur beschriebene Inzidenz von 40 – 87% (4, 54, 56, 58-62) in humanen in-vivo Studien bestätigen. Wir konnten SLM sowohl in Kapseln um glatte, als auch in Kapseln um titanisierte glatte Silikonimplantate beobachten.
In unseren Präparaten stellt sich die SLM als eine Zone von mehrreihigen, pseudopapillären Formationen dar, in welcher metaplastische Zellen, mit meist basal orientiertem Zellkern, imponieren.

Hameed et al. (61) beschrieben in ihrer Studie die SLM als eine Form papillärer, zottiger synovialer Hyperplasie, die einer detritischen Synovitis ähnelt. Diese stellt

eine Form der proliferativen Synovitis dar, welche als Fremdkörperreaktion auf Implantate zu beobachten ist.
Über die endgültige Funktion der SLM, sowie ihre Bedeutung für die Ausbildung der Kapselfibrose herrscht weiter Uneinigkeit.
Studien beschreiben elektronenmikroskopische und immunhistochemische Erkenntnisse über eine phagozytäre sowie sekretorische Funktion der mesenchymalen Zellen der SLM. Die sekretorische Funktion der Zellen führt zur Bildung von Proteoglykanen welche von manchen Autoren als Gleitmittel und die SLM als Gleitlager beschrieben wird (56, 57).
Als Schlussfolgerung der Erkenntnisse über die sekretorische Funktion sowie die Ausbildung des Gleitlagers, wird von mehreren Autoren die Hypothese aufgestellt, dass die gebildete SLM vor allem als Folge mechanischer Reibung und auftretender Scherkräfte entsteht (56, 59, 63, 91). Sie vermuten, dass dieses synoviale Gewebe als Schutzbarriere dient und die Reibung, die durch Bewegung des Implantats hervorgerufen wird, durch die synoviale Gleitflüssigkeit, hierbei vor allem die seziernierten Proteoglykane, Keratane sowie Chondroitin Sulfate, reduziert wird.
Raso et al. (63) vermuten weiterhin, dass das Vorhandensein einer SLM zu einer potentiellen Reduktion des Stimulus für die Ausbildung der Fibrose und Entzündung und damit auch zu einer Reduktion der Kapselfibrose führt.

Im Kontrast hierzu beschreiben andere Autoren, dass die SLM als Reaktion auf wiederkehrende Manipulation sowie auf den Kontakt des Gewebes mit Silikon zu sehen ist (57). So beschreibt Copeland die Entstehung der SLM als einen dynamischen Prozess. Am Anfang stehen die initialen proliferativen Zellveränderungen, gefolgt von einem schrittweise entstehenden Zwischenstadium, bis hin zum relativ zellarmen, fibrotischen Endstadium (56). Hameed et al. beschreiben zusätzlich die Infiltration der SLM mit Monozyten, Riesenzellen sowie Zellen der chronisch entzündlichen Reaktion (61).
Die Zusammenfassung dieser Erkenntnis lässt den Schluss zu, dass neben der zuvor aufgestellten These, die SLM durchaus als eine Grundlage für entzündliche als auch fibrotische Prozesse zu sehen ist und damit das Vorhandensein der SLM

auch, im Gegensatz zur oben genannten These, den Startpunkt der Kapselfibrose anzeigt .

Anhand der beschriebenen Thesen wird deutlich, dass die SLM eine Schlüsselposition in der Entstehung der Kapselfibrose einnimmt.

Über die Inzidenz der SLM bei der Verwendung verschiedener Implantattypen (glatt, texturiert, Polyurethan) besteht weiterhin Unklarheit. Copeland et al.(56) konnten in ihrer Studie SLM nur in Kapseln um texturierte Implantate feststellen, nicht jedoch bei glatten Silikonimplantaten. Sie vermuteten hier, dass die Bildung der SLM als Antwort auf die Texturierung und nicht auf das Silikon als Material zu verstehen ist. Siggelkow et al. (58) sowie Ko et al. (54) können an die Ergebnisse dieser Studie anknüpfen. Auch sie konnten ein vermehrtes Auftreten der SLM im Zusammenhang mit texturierten Implantaten feststellen. Jedoch zeigten auch Kapseln um glatte Implantate teilweise die Ausbildung der SLM. Ein neuer Aspekt beider Studien ist die Beeinflussung durch die Zeit. So merkten Ko et al. (54) kritisch an, dass das Alter der Kapseln um glatte Implantate wesentlich höher ist im Vergleich zu texturierten. Eine Regressionsanalyse ihrer Daten unter Entfernung des Zeitfaktors zeigte keine Assoziation der SLM mit dem Implantattyp. Wyatt et al. (60) konnten eine Reduktion der SLM im Verlaufe der Zeit unabhängig vom Implantattyp feststellen.

Wir konnten in unserer Studie sowohl eine Beeinflussung in der Ausbildung der SLM durch die Implantatliegedauer als auch durch die Implantatoberfläche feststellen.

Beim Vergleich der Dicke der SLM bei verschiedenen Implantattypen (glattes Silikon vs. titanisiertes, glattes Silikon) stellten wir eine signifikant dickere SLM Zone in der Frühgruppe bei den Silikonimplantaten fest ($p= 0,003$). In der Spätgruppe hingegen konnten wir diesen Unterschied nicht beobachten.

Unsere Ergebnisse zeigen erstmalig in einem standardisierten Modell, dass die Oberflächenbeschaffenheit der Implantate einen entscheidenden Einfluss auf die Entstehung der SLM hat. Zusätzlich ist diese Entwicklung abhängig von der Liegezeit der Implantate zu sehen. Analog zu den Ergebnissen der humanen in-vivo Studie von Wyatt et al. (60) konnten wir eine Reduktion der SLM Dicke im Verlauf der Zeit (12 ⇒36 Wochen) feststellen. Diese Reduktion präsentierte sich stark sig-

nifikant (p< 0,001) in der Gruppe der Silikonimplantate, jedoch zeigte sich nur eine Reduktionstendenz (p= 0,635) in der Gruppe der Titanimplantate. Insgesamt präsentieren die Kapseln um titanisierte Implantate eine geringer ausgeprägte SLM Zone als Kapseln um glatte nicht-titanisierte Silikonimplantate.
Unsere Beobachtungen zeigen weiterhin, dass ein vermehrtes Auftreten der SLM im Gesamtkollektiv signifikant mit dem Vorhandensein von inflammatorischen Zellen (p= 0,019) assoziiert ist. Unser Versuch zeigt, dass je ausgeprägter sich die innere SLM Zone präsentiert, desto vermehrt ist eine Entzündungsreaktion zu finden.
Hameed et al. (61) stellten in ihrer Studie ähnliche Zusammenhänge dar und assoziieren ebenfalls eine SLM mit entzündlichen Zellen. Des Weiteren konnten wir feststellen, dass diese entzündlichen Zellinfiltrate vor allem in der SLM und der angrenzenden Zellschicht, die zum großen Teil eine vaskuläre Zwischenschicht darstellt, zu finden sind.
Unsere Beobachtung ist von entscheidender Bedeutung für die Entstehung der Kapselfibrose. So stellt bereits Rubino et al. (52) 2001 fest, dass die innere SLM Zone der Kapsel und deren anliegende vaskuläre Schicht mit ihren Infiltraten aus entzündlichen Zellen als Ausgangsort für verschiedene mögliche Stimuli einer Fibrose zu sehen ist.

Die Entzündungsreaktion als wesentlicher Bestandteil der Ausbildung der Kapselfibrose wurde bereits mehrfach in der Literatur beschrieben (4, 27, 41, 51). Wir konnten in unserer Arbeit sowohl die Ausbildung von chronischen als auch akuten Entzündungsreaktionen bei den Implantaten feststellen. Im Vordergrund der zellulären Infiltration stehen Lysozym-positive Histiozyten, Granulozyten sowie CD3 positive T-Lymphozyten, zusammen also Zellen die im Vordergrund einer gemischt entzündlichen Reaktion stehen (51, 92).
Auffällig erscheint hierbei, wie auch schon bei der Untersuchung der SLM Dicke, dass sich vor allem in der Frühgruppe eine stark erhöhte zelluläre Infiltration feststellen lässt. Wir konnten keine signifikanten Unterschiede zwischen Silikon und Titan in dieser Gruppe feststellen, konnten jedoch die Tendenz beobachten, dass die Kapseln um Silikonimplantate eine deutlich stärkere Infiltration präsentierten.

Während in der Titangruppe im Verlauf der Zeit nur eine geringe Reduktion zu beobachten war, zeigte die Silikongruppe nach 36 Wochen eine signifikante Reduktion der inflammatorischen Zellinfiltration (p= 0,020).
Dies bestätigt die bereits zuvor aufgestellte Vermutung, dass in der Frühgruppe die Silikonimplantate eine erhöhte Fremdkörperreaktion hervorrufen, die sich ebenfalls in einer vermehrten zellulären Antwort widerspiegelt.
Im Gegensatz zu Siggelkow et al. (31) stellten wir einen signifikanten Zusammenhang zwischen dem Grad der entzündlichen Reaktion und der Ausprägung einer SLM fest.
Beide Parameter korrelierten signifikant (p= 0,019) miteinander. Diese Erkenntnis bestätigt die Beobachtung von Rubino et al. (52) und Hameed et al. (61) und untermauert die These über die Schlüsselposition der SLM und der angrenzenden vaskulären Schicht in der Ausbildung der Kapsel und der vorangehenden Fremdkörperreaktion des Gewebes.

Wie bereits erwähnt stellen sich in unseren Versuchen CD3 positive Lymphozyten und Lysozym positive Histiozyten als besonders dominante Zellen in der SLM Zone dar. Histiozyten (CD68 positiv) (93) und Lymphozyten (CD3 positiv) (94) werden als Produzenten von Wachstumsfaktoren und Fibrose-stimulierenden Cytokinen beschrieben und werden weiterhin im Zusammenhang mit der Entstehung von fibrotischen Prozessen gesehen (92-94).
Kamel et al. (92) untersuchten in ihrer Studie Kapseln um Silikonimplantate nach Explantation auf Grund von Kapselfibrose. Sie konnten eine positive Korrelation zwischen Kapseln mit Baker-Grad III und IV Kapselfibrose und dem Vorkommen von CD3 und CD68 positiver Zellen nachweisen.
Es liegt die Vermutung nahe, dass die vermehrte Ausprägung der SLM und die stärkere Präsenz von Entzündungszellen, in diesem Fall vor allem Lymphozyten und Histiozyten, zu einer stärkeren Gewebereaktion auf die Implantate hinweisen.
Schließt man nun die Ergebnisse vorangegangener Studien über die Eigenschaften von CD3 und CD68 positiven Zellen mit ein, so lässt dies den Schluss zu, dass in unseren Versuchen eine vermehrte SLM und eine ausgeprägte Infiltration von Entzündungszellen einen erhöhten Risikofaktor zur Fibrosierung der Kapsel darstellen.

Der Faktor Liegedauer ist, wie schon beschrieben, entscheidend in der Beeinflussung der Kapselarchitektur. Vor allem in der Betrachtung der Oberflächenbeschaffenheit ergeben sich hier Unterschiede zwischen titanisierten Implantaten und herkömmlichen Silikonimplantaten. Analog zu den von Wyatt et al. (60) postulierten Ergebnissen zeigte sich auch in unserer Studien, dass die Ausbildung der Kapselstruktur einen dynamischen Prozess darstellt.
So stellten wir fest, dass Silikonimplantate zunächst (nach 12 Wochen Liegezeit) eine erhöhte Fremdkörperreaktion auslösen, was sich unter anderem als eine signifikant dickere SLM Zone widerspiegelt. Titan hingegen maskiert das Silikon vollständig und zeigte in unserem Versuch eine verbesserte Gewebekompatibilität. Betrachtet man die Veränderungen nach 36 Wochen konnten wir feststellen, dass sich die zuvor beobachteten Veränderungen zwischen den verschiedenen Kapseln nicht mehr signifikant nachweisen ließen.
Titan zeigte in unseren Versuchen vor allem nach 12 Wochen Liegezeit eine signifikant geringere Ausbildung der SLM, welche eine große Rolle in der Entstehung der Kapselfibrose spielt und scheint sich daher positiv auf dessen Ausbildung auszuwirken.

Hernandez-Richter et al. (77) postulierten in ihrer 2007 veröffentlichen tierexperimentellen Studie keinen positiven Effekt des Titans hinsichtlich der Infektionsrate jedoch eine vermutete verbesserte Gewebeintegrität.
Wesentlich besser untersucht ist der Einfluss von titanisierten Polypropylennetzen in der Abdominalchirurgie, wobei dieser auch hier kontrovers diskutiert wird. Schardey et al. (76) sehen die Hydrophilie der Ti-O Bindungen an der Oberfläche der Titanschicht als Ursache für eine erhöhte Gewebeintegrität. Dem gegenüber stehen die Ergebnisse von Klosterhalfen et al. (95), welche vielmehr die Porengröße der Titan-Polypropylennetze als Ursache hierfür sehen.
Scheidbach et al. (84) konnten in ihrer Studie nachweisen, dass im Netzlager titanisierter Implantate eine geringere Expression von inflammatorischen Zellen vorhanden war. Sie postulierten eine exzellente Biokompatibilität der titanisierten Implantate und wiesen auf ihre herabgesetzte, vor allem chronisch, entzündliche Fremdkörperreaktion hin. Darüber hinaus konnten sie in den entnommenen Ge-

webeproben eine, im Vergleich zu anderen Polypropylennetzen geringere Menge an Matrixmetalloprotease, Kollagen I sowie TGF-beta nachweisen.
Matrixmetalloproteasen und auch TGF-beta werden als Schlüsselbotenstoffe bei fibrotischen Umbauprozessen gesehen und konnten auch im Zusammenhang mit Kapselfibrose bei der Verwendung von Silikonimplantaten nachgewiesen werden (49, 96).
Analog zu Scheidbach et al. konnten Ulrich et al. (97) Matrixmetalloproteasen (MMM-2 und MMM-9) sowie deren Gewebeinhibitoren (TIMP-1 und TIMP-2) im Zusammenhang mit fibrotischem Kapselgewebe nachweisen. Sie konnten diese Parameter erhöht bei Kapselgewebe nachweisen, welches zuvor den klinischen Baker Score II, III und IV zugeordnet worden war.
Titan bedeckt, da es kovalente Bindungen mit dem Silikon eingeht, dieses vollständig und verhindert so den Kontakt von Silikon zum umliegenden Gewebe. Titan scheint durch seine Wirkung auf TGF-beta und Matrixmetalloproteasen eine reduzierende Wirkung auf die Kollagensynthese zu haben. Dies wiederum könnte sich positiv auf die Verringerung der Kapselfibrose auswirken (77, 84).

In unserer Studie konnten wir feststellen, dass die Beschichtung mit Titan im Vergleich zu herkömmlichen Silikonimplantaten zu einer unterschiedlichen Reaktion des Kapselgewebes führt.
In der initialen Periode nach Implantation zeigt sich das Gewebe um titanisierte Silikonimplantate wesentlich reizärmer, weist im Durchschnitt eine geringere SLM mit einer weniger stark ausgeprägten vaskulären Zwischenschicht und eine schwächere Infiltration mit inflammatorischen Zellen auf.

Titan bestätigt in unserer Studie also die ihm nachgesagten ausgezeichneten biokompatiblen Vorteile gegenüber herkömmlichem Silikon. Unsere Studie stellt die erste Studie dar, die diesen Vorteil herausarbeiten konnte, denn bislang fehlte es an evidenten Arbeiten über die neuartigen Beschichtungen von Silikonimplantaten in der plastischen Chirurgie und deren Einfluss auf die Kapselbildung.

6 Schlussfolgerung

Zusammenfassend lässt sich zur Beurteilung unserer Ergebnisse und zur Beantwortung der zu Anfang dieser Arbeit gestellten Fragen, der von uns weiterentwickelte histologische Score hinzuziehen.

Wie schon eingangs erwähnt, gibt es keine für den tierexperimentellen Bereich anwendbare Klassifikation, die objektive Ergebnisse für die histologische Klassifikation der Kapselfibrose liefert. Zusätzlich stellen wir fest, dass es zur objektiven, histologischen Untersuchung von Kapseln, mit dem Verdacht der Kapselfibrose, keine Vorschläge gibt. Auf Grund der häufigen Verwendung von Silikonimplantaten und der immer noch häufigen Komplikation der Kapselfibrose ist es zwingend notwendig neben dem subjektivem, klinischem Baker-Score, eine objektive und einfach reproduzierbare Klassifikation zu etablieren. Wir haben in unserer Arbeit einen solchen Vorschlag erarbeitet.

Angelehnt an den 1974 von Wilflingseder et al. (32) aufgestellten Score entwickelten wir diesen weiter, um vergleichende Aussagen über unsere Ergebnisse liefern zu können.

Der von Wilflingseder et al. aufgestellte Score umfasst folgende Einzelfaktoren: 1. Dicke der Kapsel, 2. Zelllagen der Kapsel, 3. Struktur der Kollagenbündel, 4. Präsenz von Histiozyten und Riesenzellen mit Granula sowie die Präsenz von Fremdkörpergranulomen.

Prantl et al. (50) stellten in ihrer Arbeit eine signifikante Korrelation zwischen dem klinischen Baker Score und dem histologischen Wilflingseder Score zur Klassifikation der Kapselfibrose dar.

Nach Studium der aktuellen Literatur und Evaluation unserer Ergebnisse stellten wir fest, dass vor allem die entzündliche Reaktion des Kapselgewebes und die Ausbildung der SLM als zusätzliche Einflussfaktoren in der Entstehung der Kapselfibrose von Bedeutung sind. Wilflingseder beschränkt sich in seiner Arbeit lediglich auf die Riesenzellen, die natürlich von entscheidender Wichtigkeit sind. Die Präsenz von CD3 positiven Lymphozyten und Granulozyten wird jedoch in seiner Klassifikation nicht beachtet. Wie bereits diskutiert, stellen sie jedoch gerade in der Vermittlung als Mediatoren bei der Entstehung der Fibrose entscheidende Einflussfaktoren dar.

Somit stellt sich in unserer Studie die Ausprägung der SLM im Zusammenhang mit der Präsenz von Entzündungszellen als hervorzuhebenden Eckpfeiler in der Ätiologie der Fibrose dar. Wir konnten in unserer histologischen Bewertung den Faktor der Granulombildung vernachlässigen.

Um eine abschließende und zusammenfassende Bewertung der Ergebnisse vornehmen zu können sowie eine Vergleichbarkeit mit weiteren Studien zu ermöglichen, nutzten wir folgende Einzelfaktoren für unsere histologische Bewertung: 1. Kapseldicke, 2. Zelllagen der Kapsel, 3. Dicke der SLM, 4. Struktur des Kollagen, 5. Präsens von Makrophagen sowie 6. von weiteren Entzündungszellen (hier vor allem die CD3 positiven Lymphozyten).

Unsere Ergebnisse zeigen auf Grund der kleinen Fallgruppe keine signifikanten Aussagen im Vergleich der beiden Implantatgruppen sowohl in der Früh- als auch in der Spätgruppe. Wir konnten nachweisen, dass in der Frühgruppe 70% der Kapseln um Silikonimplantate, jedoch nur 30% der Kapseln um titanisierte Silikonimplantate histologische Zeichen einer Kapselfibrose (Grad III und IV) zeigten. In der Spätgruppe waren es 28,6% bei den Kapseln um Silikonimplantaten und 0% bei denen um titanisierte Silikonimplantate.

Das bedeutet, dass unser Versuchsaufbau, nach Beurteilung durch unsere Klassifikation, eine eindeutige, jedoch nicht signifikante Tendenz zeigt, dass Titan sowohl in der Frühgruppe, als auch in der Spätgruppe einen Vorteil in der Ausbildung des Ausmaßes der Kapselfibrose zeigt.

Die von uns entwickelte Klassifikation kann bei Bedarf um den Faktor Granulombildung erweitert werden. Großer Vorteile dieser Klassifikation ist die einfach Reproduzierbarkeit und die Möglichkeit sie unabhängig vom Implantatmaterial anzuwenden.

Einige Autoren sprechen davon, dass sich die Kapselfibrose gerade in den ersten Wochen und Monaten nach Implantation ausbildet (26, 27, 33). Eine genaue Zeitangabe ist in diesen Studien nicht zu entnehmen.

Somit scheint es wichtig, besonders in der Anfangsphase die Fremdkörperreaktion möglichst gering zu halten.

Neben einer möglichst minimalinvasiven Operationstechnik und höchstmöglicher Sterilität ist hier die Wahl des Implantates von entscheidender Bedeutung. Titanisierte Implantate verfolgen einen viel versprechenden Ansatz.
Wir konnten in unserer Studie zeigen, dass sie eine Tendenz zu einer geringeren Fremdkörperreaktion aufweisen, welche das Risiko auf die Ausbildung der Kapselfibrose positiv begünstigt. Das heißt, dass eine Reduktion der Kapselfibroserate durch die Titanbeschichtung bewirkt werden kann.

Weiterhin können wir festhalten, dass Kapseln um titanisierte Implantate eine wesentlich geringere SLM Ausbildung und eine geringere Ausprägung der vaskulären Zwischenschichten präsentieren. Aufbauend auf etablierten Vorstudien (52, 58) und ihren Erkenntnissen über den Einfluss der SLM sowie der vaskulären Zwischenschicht konnten wir den Vorteil der titanisierten Silikonimplantate in unserem Versuchsaufbau bestätigen.

Rückblickend auf die auf Seite 19 aufgeworfene Fragestellung können wir abschließend festhalten, dass unser Versuchsaufbau zeigt, dass die Titanisierung der Silikonimplantate eine Veränderung der Fremdkörperreaktion hervorruft. Diese zeigte sich in unserem Versuch signifikant auffällig vor allem in der Präsenz einer inneren SLM, einer vaskulären Zwischenschicht sowie in der Ausprägung einer entzündlichen Zellinfiltration. Wir konnten ferner signifikante Zusammenhänge zwischen den o.g. Faktor und der Inzidenz der Kapselfibrose feststellen.

Weiterhin konnten wir nachweisen, dass der Einfluss der Liegedauer der Implantate entscheidend die Architektur der Kapsel beeinflusst. Die Kapselbildung stellt einen dynamischen Prozess dar. Wir zeigten, dass sich die Kapselarchitektur beider Gruppen (Silikon vs. titanisiertes Silikon) vor allem in der initialen Phase signifikant unterscheiden.

Wir konnten des Weiteren eine viel versprechende Tendenz aufzeigen, welche die zusammenfassende Betrachtung der histologischen Einteilung der Kapselfibrose hinsichtlich der unterschiedlichen Implantattypen aufweist. Hierbei stellt sich Titan

im Vergleich zu glattem Silikon als vorteilhaft heraus. Eine signifikante Darstellung ist uns nicht gelungen.

Wir müssen kritisch anmerken, dass auf Grund der geringen Fallzahl und geringen Versuchszeit abzuwarten bleibt, inwieweit sich die von uns in einer tierexperimentellen Studien herausgefundenen Ergebnisse in klinischen Studien an größeren Kohorten bestätigen.

Wie eingangs bereits erwähnt, liegt eine andere Schwierigkeit darin, unsere Ergebnisse mit humanen in vivo Studien zu vergleichen. Unsere Arbeit stellt eine auf Grundlagen basierende Arbeit dar, deren viel versprechende Ergebnisse in humanen Studien bestätigt werden müssen. Hierbei ist es wahrscheinlich notwendig, die im klinischen Alltag häufiger verwendeten texturierten Silikongel-gefüllten Implantate zu verwenden. Nur so kann ein verwertbarer klinischer Nutzen aus unseren Erkenntnissen gezogen werden.

Weiterhin scheint die genauere Betrachtung der Synovialen Metaplasie Zone von Bedeutung zu sein. Ihr Einfluss auf die Entstehung der Kapselfibrose ist entscheidend. Daher sollte man versuchen zu verstehen, welche Zellen für die Entstehung dieser Zone verantwortlich sind, um hier eventuelle therapeutische Ansatzpunkte zu finden.

7 Zusammenfassung

Einleitung: Mit einer Inzidenz von 4% bis zu 74% ist die Kapselfibrose eine der häufigsten Komplikationen der Brustaugmentation mit Silikonimplantaten. Die Oberflächenbeschaffenheit der Implantate wird als ein entscheidender Einflussfaktor in der Entwicklung der Kapselfibrose gesehen. Wir untersuchten erstmals den Einfluss von titanisierten Silikonimplantaten auf die Bildung einer periprothetischen Kapsel im Zeitverlauf, im Vergleich zu konventionellen Silikonimplantaten.

Material & Methode: 17 glatte, mit Kochsalzlösung gefüllte Silikonimplantate und 14 titanisierte Silikonimplantate wurden bei weiblichen Ratten vom Stamm Wistar implantiert. Nach 12 bzw. 36 Wochen wurden die Implantate sowie die periprothetischen Kapseln entnommen und histologisch aufgearbeitet.

Ergebnisse: Wir konnten nachweisen, dass sich die Implantat umgebenden Kapseln sowohl im Vergleich der Implantatoberflächen als auch der Liegezeiten unterschieden. Wir zeigten, dass die Kapseln um Silikonimplantate nach einer Liegedauer von 12 Wochen, im Vergleich zu Kapseln um titanisierte Implantate, eine signifikant stärker ausgeprägte synoviale Metaplasiezone und vermehrte Inflitration inflammatorischer Zellen präsentierten. Nach 36 Wochen konnte in der Gruppe der Silikonimplantate eine signifikante Reduktion dieser Parameter festgestellt werden. Kapseln um titanisierte Implantate zeigten in allen untersuchten Parametern nur diskrete Ausprägungen, die sich im Zeitverlauf (12 ⇒ 36 Wochen) nicht signifikant veränderten. Insgesamt fanden wir im Gesamtkollektiv signifikante Korrelationen zwischen den Parametern Dicke der SLM, inflammatorische Zellinfiltrate, intrakapsuläre Blutgefäße.

Diskussion: Das Kapselgewebe um titanisierte Silikonimplantate zeigte nach 12 Wochen eine signifikant geringere Fremdkörperreaktion als Kapselgewebe um koventionelle Silikonimplantate. Nach 36 Wochen konnten wir nur noch diskrete Unterschiede zwischen den beiden Gruppen feststellen. In der Ausprägung der Kapselfibrose wird die initiale Phase nach Implantation als besonders vulnerabel und entscheidend beschrieben. Unsere Ergebnisse postulieren, dass die Nutzung von titanisierten Silikonimplantaten gerade in der initialen Phase nach Implantation zu einer abgeschwächten entzündlichen Fremdkörperreaktion führt und sich so neue Chancen in der Verhinderung der Kapselfibrose ergeben.

8 Literaturverzeichnis

1. Czerny. Plastischer Ersatz der Brusthus durch ein Lipoma. Zentralbl Chir. 1895;27:72.

2. Cronin TD, Gerow FJ. Augmentation mammaplasty: a new "natural feel" prosthesis. Excerpta Medica International Congress Series 1963;66:41.

3. Young VL, Watson ME. Breast implant research: where we have been, where we are, where we need to go. Clin Plast Surg. 2001 Jul;28(3):451-83, vi.

4. Poeppl N, Schreml S, Lichtenegger F, Lenich A, Eisenmann-Klein M, Prantl L. Does the Surface Structure of Implants Have an Impact on the Formation of a Capsular Contracture? Aesthetic Plast Surg. 2007 Apr;31(2):133-9.

5. Stevens WG, Pacella SJ, Gear AJ, Freeman ME, McWhorter C, Tenenbaum MJ, Stoker DA. Clinical experience with a fourth-generation textured silicone gel breast implant: a review of 1012 Mentor MemoryGel breast implants. Aesthet Surg J. 2008 Nov-Dec;28(6):642-7.

6. Cunningham B. The Mentor Core Study on Silicone MemoryGel Breast Implants. Plast Reconstr Surg. 2007 Dec;120(7 Suppl 1):19S-29S; discussion 30S-2S.

7. Cunningham B. The Mentor Study on Contour Profile Gel Silicone MemoryGel Breast Implants. Plast Reconstr Surg. 2007 Dec;120(7 Suppl 1):33S-9S.

8. Spear SL, Murphy DK, Slicton A, Walker PS. Inamed silicone breast implant core study results at 6 years. Plast Reconstr Surg. 2007 Dec;120(7 Suppl 1):8S-16S; discussion 7S-8S.

9. Gampper TJ, Khoury H, Gottlieb W, Morgan RF. Silicone gel implants in breast augmentation and reconstruction. Ann Plast Surg. 2007 Nov;59(5):581-90.

10. Alfano C, Mazzocchi M, Scuderi N. Mammary compliance: an objective measurement of capsular contracture. Aesthetic Plast Surg. 2004 Mar-Apr;28(2):75-9.

11. Kessler DA. The basis of the FDA's decision on breast implants. N Engl J Med. 1992 Jun 18;326(25):1713-5.

12. Rheumatology ACo. Statement on silicone breast implants. Atlanta: American College of Rheumatology. 1995.

13. Ferguson JH. Silicone breast implants and neurologic disorders. Report of the Practice Committee of the American Academy of Neurology. Neurology. 1997 Jun;48(6):1504-7.

14. Walker PS, Walls B, Murphy DK. Natrelle saline-filled breast implants: a prospective 10-year study. Aesthet Surg J. 2009 Jan-Feb;29(1):19-25.

15. Strock LL. Two Stage Expander Implant Reconstruction: Recent Experience Breast Reconstruction Supplement. Plast Reconstr Surg. 2009 Mar 23.

16. Heden P, Bronz G, Elberg JJ, Deraemaecker R, Murphy DK, Slicton A, Brenner RJ, Svarvar C, van Tetering J, van der Weij LP. Long-term safety and effectiveness of style 410 highly cohesive silicone breast implants. Aesthetic Plast Surg. 2009 May;33(3):430-6; discussion 7-8.

17. Bengtson BP, Van Natta BW, Murphy DK, Slicton A, Maxwell GP. Style 410 highly cohesive silicone breast implant core study results at 3 years. Plast Reconstr Surg. 2007 Dec;120(7 Suppl 1):40S-8S.

18. Janowsky EC, Kupper LL, Hulka BS. Meta-analyses of the relation between silicone breast implants and the risk of connective-tissue diseases. N Engl J Med. 2000 Mar 16;342(11):781-90.

19. Silverman BG, Brown SL, Bright RA, Kaczmarek RG, Arrowsmith-Lowe JB, Kessler DA. Reported complications of silicone gel breast implants: an epidemiologic review. Ann Intern Med. 1996 Apr 15;124(8):744-56.

20. Brody GS, Conway DP, Deapen DM, Fisher JC, Hochberg MC, LeRoy EC, Medsger TA jr, Ronson MC, Shons AR, Weisman MH. Consensus statement on the relationship of breast implants to connective-tissue disorders. Plast Reconstr Surg. 1992 Dec;90(6):1102-5.

21. Gabriel SE, O'Fallon WM, Kurland LT, Beard CM, Woods JE, Melton LJ. Risk of connective-tissue diseases and other disorders after breast implantation. N Engl J Med. 1994 Jun 16;330(24):1697-702.

22. Wong O. A critical assessment of the relationship between silicone breast implants and connective tissue diseases. Regul Toxicol Pharmacol. 1996 Feb;23(1 Pt 1):74-85.

23. McLaughlin JK, Lipworth L, Murphy DK, Walker PS. The safety of silicone gel-filled breast implants: a review of the epidemiologic evidence. Ann Plast Surg. 2007 Nov;59(5):569-80.

24. Brinton LA. The relationship of silicone breast implants and cancer at other sites. Plast Reconstr Surg. 2007 Dec;120(7 Suppl 1):94S-102S.

25. Bryant H, Brasher P. Breast implants and breast cancer--reanalysis of a linkage study. N Engl J Med. 1995 Jun 8;332(23):1535-9.

26. Gabriel SE, Woods JE, O'Fallon WM, Beard CM, Kurland LT, Melton LJ. Complications leading to surgery after breast implantation. N Engl J Med. 1997 Mar 6;336(10):677-82.

27. Handel N, Jensen JA, Black Q, Waisman JR, Silverstein MJ. The fate of breast implants: a critical analysis of complications and outcomes. Plast Reconstr Surg. 1995 Dec;96(7):1521-33.

28. Deloach ED, Lord SA, Ruf LE. Unilateral galactocele following augmentation mammoplasty. Ann Plast Surg. 1994 Jul;33(1):68-71.

29. Robinson OG, Jr., Bradley EL, Wilson DS. Analysis of explanted silicone implants: a report of 300 patients. Ann Plast Surg. 1995 Jan;34(1):1-6; discussion -7.

30. Eltze E, Bettendorf O, Rody A, Jackisch C, Herchenroder F, Bocker W, Pfleiderer B. Influence of local complications on capsule formation around model implants in a rat model. J Biomed Mater Res A. 2003 Jan 1;64(1):12-9.

31. Siggelkow W, Gescher DM, Siggelkow A, Klee D, Malik E, Rath W, Faridi A. In vitro analysis of modified surfaces of silicone breast implants. Int J Artif Organs. 2004 Dec;27(12):1100-8.

32. Wilflingseder P, Probst A, Mikuz G. Constrictive fibrosis following silicone implants in mammary augmentation. Chir plastica. 1974 July 9th, 1974;2:215-29.

33. Wong CH, Samuel M, Tan BK, Song C. Capsular contracture in subglandular breast augmentation with textured versus smooth breast implants: a systematic review. Plast Reconstr Surg. 2006 Oct;118(5):1224-36.

34. Handel N, Gutierrez J. Long-term safety and efficacy of polyurethane foam-covered breast implants. Aesthet Surg J. 2006 May-Jun;26(3):265-74.

35. Prantl L, Poppl N, Horvat N, Heine N, Eisenmann-Klein M. Serologic and histologic findings in patients with capsular contracture after breast augmentation with smooth silicone gel implants: is serum hyaluronan a potential predictor? Aesthetic Plast Surg. 2005 Nov-Dec;29(6):510-8.

36. Embrey M, Adams EE, Cunningham B, Peters W, Young VL, Carlo GL. A review of the literature on the etiology of capsular contracture and a pilot study to determine the outcome of capsular contracture interventions. Aesthetic Plast Surg. 1999 May-Jun;23(3):197-206.

37. Gylbert L, Asplund O, Jurell G. Capsular contracture after breast reconstruction with silicone-gel and saline-filled implants: a 6-year follow-up. Plast Reconstr Surg. 1990 Mar;85(3):373-7.

38. Vazquez B, Given KS, Houston GC. Breast augmentation: a review of subglandular and submuscular implantation. Aesthetic Plast Surg. 1987;11(2):101-5.

39. Pajkos A, Deva AK, Vickery K, Cope C, Chang L, Cossart YE. Detection of subclinical infection in significant breast implant capsules. Plast Reconstr Surg. 2003 Apr 15;111(5):1605-11.

40. Del Pozo JL, Tran NV, Petty PM, Johnson CH, Walsh MF, Bite U, Clay RP, Mandrekar JN, Piper KE, Steckelberg JM, Patel R. Pilot study of association of bacteria on breast implants with capsular contracture. J Clin Microbiol. 2009 May;47(5):1333-7.

41. Schreml S, Heine N, Eisenmann-Klein M, Prantl L. Bacterial colonization is of major relevance for high-grade capsular contracture after augmentation mammaplasty. Ann Plast Surg. 2007 Aug;59(2):126-30.

42. Spear SL, Baker JL, Jr. Classification of capsular contracture after prosthetic breast reconstruction. Plast Reconstr Surg. 1995 Oct;96(5):1119-23; discussion 24.

43. Malata CM, Feldberg L, Coleman DJ, Foo IT, Sharpe DT. Textured or smooth implants for breast augmentation? Three year follow-up of a prospective randomised controlled trial. Br J Plast Surg. 1997 Feb;50(2):99-105.

44. Moreira M, Fagundes DJ, de Jesus Simoes M, de Oliveira MC, Dos Santos Previdelli IT, Moreira AC. Zafirlukast pocket delivery impairs the capsule healing around textured implants in rats. Aesthetic Plast Surg. 2009 Jan;33(1):90-7.

45. Spano A, Palmieri B, Taidelli TP, Nava MB. Reduction of capsular thickness around silicone breast implants by zafirlukast in rats. Eur Surg Res. 2008;41(1):8-14.

46. Le Louarn C, Buis J, Auclair E. Flector tissugel used to treat capsular contracture after breast augmentation surgery. Aesthetic Plast Surg. 2008 May;32(3):453-8.

47. Bastos EM, Neto MS, Alves MT, Garcia EB, Santos RA, Heink T, Pereira JB, Ferreira LM. Histologic analysis of zafirlukast's effect on capsule formation around silicone implants. Aesthetic Plast Surg. 2007 Sep-Oct;31(5):559-65.

48. Benlier E, Unal Y, Usta U, Top H, Aygit AC. Effect of Verapamil on Reduction of Peri-implant Capsular Thickness. Aesthetic Plast Surg. 2008 Dec 20.

49. Zimman OA, Toblli J, Stella I, Ferder M, Ferder L, Inserra F. The effects of angiotensin-converting-enzyme inhibitors on the fibrous envelope around mammary implants. Plast Reconstr Surg. 2007 Dec;120(7):2025-33.

50. Prantl L, Schreml S, Fichtner-Feigl S, Poppl N, Eisenmann-Klein M, Schwarze H, Fuchtmeier B. Clinical and morphological conditions in capsular contracture formed around silicone breast implants. Plast Reconstr Surg. 2007 Jul;120(1):275-84.

51. Prantl L, Schreml S, Fichtner-Feigl S, Poppl N, Roll C, Eisenmann-Klein M, Hofstadter F. [Histological and immunohistochemical investigations with capsular contracture after breast augmentation with smooth silicone gel implants]. Handchir Mikrochir Plast Chir. 2006 Aug;38(4):224-32.

52. Rubino C, Mazzarello V, Farace F, D'Andrea F, Montella A, Fenu G, Campus GV. Ultrastructural anatomy of contracted capsules around textured implants in augmented breasts. Ann Plast Surg. 2001 Feb;46(2):95-102.

53. Raso DS, Greene WB. Silicone breast implants: pathology. Ultrastruct Pathol. 1997 May-Jun;21(3):263-71.

54. Ko CY, Ahn CY, Ko J, Chopra W, Shaw WW. Capsular synovial metaplasia as a common response to both textured and smooth implants. Plast Reconstr Surg. 1996 Jun;97(7):1427-33; discussion 34-5.

55. Brody GS, White WL. New concepts in prosthetic joints for use in the hand. Plast Reconstr Surg. 1963;32:45-58.

56. Copeland M, Choi M, Bleiweiss IJ. Silicone breakdown and capsular synovial metaplasia in textured-wall saline breast prostheses. Plast Reconstr Surg. 1994 Oct;94(5):628-33; discussion 34-6.

57. Raso DS, Greene WB, Metcalf JS. Synovial metaplasia of a periprosthetic breast capsule. Arch Pathol Lab Med. 1994 Mar;118(3):249-51.

58. Siggelkow W, Faridi A, Spiritus K, Klinge U, Rath W, Klosterhalfen B. Histological analysis of silicone breast implant capsules and correlation with capsular contracture. Biomaterials. 2003 Mar;24(6):1101-9.

59. Kamel M, Fornasier VL, Peters W. Cartilaginous metaplasia in the capsule of a Dacron-backed silicone gel breast prosthesis. Ann Plast Surg. 1999 Feb;42(2):202-6.

60. Wyatt LE, Sinow JD, Wollman JS, Sami DA, Miller TA. The influence of time on human breast capsule histology: smooth and textured silicone-surfaced implants. Plast Reconstr Surg. 1998 Nov;102(6):1922-31.

61. Hameed MR, Erlandson R, Rosen PP. Capsular synovial-like hyperplasia around mammary implants similar to detritic synovitis. A morphologic and immunohistochemical study of 15 cases. Am J Surg Pathol. 1995 Apr;19(4):433-8.

62. del Rosario AD, Bui HX, Petrocine S, Sheehan C, Pastore J, Singh J, Ross JS. True synovial metaplasia of breast implant capsules: a light and electron microscopic study. Ultrastruct Pathol. 1995 Mar-Apr;19(2):83-93.

63. Raso DS, Greene WB. Synovial metaplasia of a periprosthetic capsule surrounding a polyurethane foam breast prosthesis. Ann Plast Surg. 1995 Aug;35(2):201-3.

64. Zahavi A, Sklair ML, Ad-El DD. Capsular contracture of the breast: working towards a better classification using clinical and radiologic assessment. Ann Plast Surg. 2006 Sep;57(3):248-51.

65. Gayou RM. A histological comparison of contracted and non-contracted capsules around silicone breast implants. Plast Reconstr Surg. 1979 May;63(5):700-7.

66. LeVier RR, Harrison MC, Cook RR, Lane TH. What is silicone? Plast Reconstr Surg. 1993 Jul;92(1):163-7.

67. Friedel C, Crafts JM. Sur quelques nouvelles combinaisons organiques du silicium et sur le poids atomique de cet élément. Compie Rendu. 1863 1863;56:592.

68. Zeplin P, Schmidt K. Verbesserung der Biokompatibilität von Mamma-Silikonimplantaten durch Oberflächenbeschichtung mit Halofuginon-Laktat. Kongress der Deutschen Gesellschaft für Chirurgie. 2009.

69. Gosau M, Prantl L, Feldmann M, Kokott A, Hahnel S, Burgers R. The effects of copper additives on the quantity and cell viability of adherent Staphylococcus epidermidis in silicone implants. Biofouling. 2010 Apr;26(3):359-65.

70. Simon JP, Fabry G. An overview of implant materials. Acta Orthop Belg. 1991;57(1):1-5.

71. Cobetto GA, McClary SA, Zallen RD. Treatment of mandibular fractures with malleable titanium mesh plates: a review of 120 cases. J Oral Maxillofac Surg. 1983 Sep;41(9):597-600.

72. Branemark PI, Hansson BO, Adell R, Breine U, Lindstrom J, Hallen O, Ohman A. Osseointegrated implants in the treatment of the edentulous jaw. Experience from a 10-year period. Scand J Plast Reconstr Surg Suppl. 1977;16:1-132.

73. Gear AJ, Lokeh A, Aldridge JH, Migliori MR, Benjamin CI, Schubert W. Safety of titanium mesh for orbital reconstruction. Ann Plast Surg. 2002 Jan;48(1):1-7; discussion -9.

74. Santavirta S, Gristina A, Konttinen YT. Cemented versus cementless hip arthroplasty. A review of prosthetic biocompatibility. Acta Orthop Scand. 1992 Apr;63(2):225-32.

75. Arens S, Schlegel U, Printzen G, Ziegler WJ, Perren SM, Hansis M. Influence of materials for fixation implants on local infection. An experimental study of steel versus titanium DCP in rabbits. J Bone Joint Surg Br. 1996 Jul;78(4):647-51.

76. Schardey HM, Schopf S, Rudert W, Knappich P, Hernandez-Richter T. [Titanised polypropylene meshes: first clinical experience with the implantation in TAPP technique and the results of a survey in 22 German surgical departments]. Zentralbl Chir. 2004 Oct;129(5):363-8.

77. Hernandez-Richter T, Wittmann B, Wittmann F, Loehe F, Rentsch M, Mayr S, Jauch KW, Angele MK. [Titanium-coated silicone is not effective for preventing graft infection]. Zentralbl Chir. 2007 Feb;132(1):32-7.

78. Falini B, Stein H, Pileri S, Canino S, Farabbi R, Martelli MF, Grignani F, Fagiolo M, Minelli O, Ciani C. Expression of lymphoid-associated antigens on Hodgkin's and Reed-Sternberg cells of Hodgkin's disease. An immunocytochemical study on lymph node cytospins using monoclonal antibodies. Histopathology. 1987 Dec;11(12):1229-42.

79. Rawstron AC. Immunophenotyping of plasma cells. Curr Protoc Cytom. 2006 May;Chapter 6:Unit6 23.

80. Papadimitriou CS, Stein H, Lennert K. The complexity of immunohistochemical staining pattern of Hodgkin and Sternberg-reed cells--demonstration of immunoglobulin, albumin, alpha1-antichymotrypsin and lysozyme. Int J Cancer. 1978 May 15;21(5):531-41.

81. Torlakovic E, Torlakovic G, Nguyen PL, Brunning RD, Delabie J. The value of anti-pax-5 immunostaining in routinely fixed and paraffin-embedded sections: a novel pan pre-B and B-cell marker. Am J Surg Pathol. 2002 Oct;26(10):1343-50.

82. Skalli O, Pelte MF, Peclet MC, Gabbiani G, Gugliotta P, Bussolati G, Ravazzola M, Orci L. Alpha-smooth muscle actin, a differentiation marker of smooth muscle cells, is present in microfilamentous bundles of pericytes. J Histochem Cytochem. 1989 Mar;37(3):315-21.

83. Schaub TA, Ahmad J, Rohrich RJ. Capsular Contracture with Breast Implants in the Cosmetic Patient: Saline vs. Silicone. A Systematic Review of the Literature. Plast Reconstr Surg. 2010 Jul 23.

84. Scheidbach H, Tamme C, Tannapfel A, Lippert H, Kockerling F. In vivo studies comparing the biocompatibility of various polypropylene meshes and their handling properties during endoscopic total extraperitoneal (TEP) patchplasty: an experimental study in pigs. Surg Endosc. 2004 Feb;18(2):211-20.

85. Pohler OE. Unalloyed titanium for implants in bone surgery. Injury. 2000 Dec;31 Suppl 4:7-13.

86. Ungersbock A, Pohler OE, Perren SM. Evaluation of soft tissue reactions at the interface of titanium limited contact dynamic compression plate implants with different surface treatments: an experimental sheep study. Biomaterials. 1996 Apr;17(8):797-806.

87. Clugston PA, Perry LC, Hammond DC, Maxwell GP. A rat model for capsular contracture: the effects of surface texturing. Ann Plast Surg. 1994 Dec;33(6):595-9.

88. Bern S, Burd A, May JW, Jr. The biophysical and histologic properties of capsules formed by smooth and textured silicone implants in the rabbit. Plast Reconstr Surg. 1992 Jun;89(6):1037-42; discussion 43-4.

89. Ginsbach G, Busch LC, Kuhnel W. The nature of the collagenous capsules around breast implants; light and electron microscopic investigations. Plast Reconstr Surg. 1979 Oct;64(4):456-64.

90. Wickman M, Johansson O, Olenius M, Forslind B. A comparison of the capsules around smooth and textured silicone prostheses used for breast reconstruction. A light and electron microscopic study. Scand J Plast Reconstr Surg Hand Surg. 1993;27(1):15-22.

91. Krishnanandan S, Abbassian A, Sharma AK, Cunnick G. Capsular synovial metaplasia mimicking silicone leak of a breast prosthesis: a case report. J Med Case Reports. 2008;2:277.

92. Kamel M, Protzner K, Fornasier V, Peters W, Smith D, Ibanez D. The peri-implant breast capsule: an immunophenotypic study of capsules taken at explantation surgery. J Biomed Mater Res. 2001;58(1):88-96.

93. Haque MF, Harris M, Meghji S, Speight PM. An immunohistochemical study of oral submucous fibrosis. J Oral Pathol Med. 1997 Feb;26(2):75-82.

94. Whiteside TL, Buckingham RB. Interactions between cells of the immune system and hyaluronate synthesis by human dermal fibroblasts. Ciba Found Symp. 1989;143:170-81; discussion 82-6, 281-5.

95. Klosterhalfen B, Junge K, Klinge U. The lightweight and large porous mesh concept for hernia repair. Expert Rev Med Devices. 2005 Jan;2(1):103-17.

96. Ulrich D, Lichtenegger F, Eblenkamp M, Repper D, Pallua N. Matrix metalloproteinases, tissue inhibitors of metalloproteinases, aminoterminal propeptide of procollagen type III, and hyaluronan in sera and tissue of patients with capsular contracture after augmentation with Trilucent breast implants. Plast Reconstr Surg. 2004 Jul;114(1):229-36.

97. Ulrich D, Ulrich F, Pallua N, Eisenmann-Klein M. Effect of tissue inhibitors of metalloproteinases and matrix metalloproteinases on capsular formation around smooth and textured silicone gel implants. Aesthetic Plast Surg. 2009 Jul;33(4):555-62.

9 Abbildungs- und Tabellenverzeichnis

ABB. 1 ÜBERSICHT DER MOLEKULAREN VERFLECHTUNG ZWISCHEN TITAN UND SILIKONMOLEKÜLEN, © GFE MBH, NÜRNBERG 21
ABB. 2 BEISPIEL EINES TITANISIERTEN SILIKONIMPLANTATES MIT PORT, (DURCHMESSER: 2,5 CM) 22
ABB. 3 SILIKONIMPLANTAT IN SITU, VORBEREITUNG ZUR EXPLANTATION 23
ABB. 4 INTRAOPERATIVES BILD BEI EXPLANTATION. GUT SICHTBAR IST DIE UM DAS IMPLANTAT GEBILDETE KAPSEL, SOWIE DIE INTRAKAPSULÄREN BLUTGEFÄßE 23
ABB. 5 SCHEMA DER INDIREKTEN IMMUNHISTOCHEMIE [78] 27
ABB. 6 VERGLEICHSGRUPPEN 31
ABB. 7 ANZAHL DER IMPLANTATE UNTER BERÜCKSICHTIGUNG DES IMPLANTATTYPS UND DER LIEGEDAUER 33
ABB. 8 VERTEILUNG DER ZELLLAGEN IM GESAMTKOLLEKTIV 34
ABB. 9 VERTEILUNG DER ZELLLAGEN (1-3) IN FRÜH- UND SPÄTGRUPPE 35
ABB. 10 BEISPIEL EINES PRÄPARATES MIT EINSCHICHTIGEM AUFBAU, TRICHROM FÄRBUNG NACH MASSON-GOLDNER, 20FACHE VERGRÖßERUNG 35
ABB. 11 BEISPIEL EINES PRÄPARATES MIT ZWEISCHICHTIGEM AUFBAU, TRICHROM FÄRBUNG NACH MASSON-GOLDNER, 20FACHE VERGRÖßERUNG 36
ABB. 12 BEISPIEL EINES PRÄPARATES MIT DREISCHICHTIGEM AUFBAU, TRICHROM FÄRBUNG NACH MASSON-GOLDNER, 20FACHE VERGRÖßERUNG 36
ABB. 13 VERGLEICH DER DICKE DER SLM UNTER BERÜCKSICHTIGUNG DES IMPLANTATTYPS SOWIE DER LIEGEZEIT DER IMPLANTATE BOXPLOT DARSTELLUNG UNTER ANGABE VON MEDIAN, QUARTILSBREICH X25/X75 UND VERTEILSBEREICH, • = AUSREIßERWERTE 38
ABB. 14 BEISPIEL EINES PRÄPARATES MIT AUSGEPRÄGTER KAPSEL UND SLM ZONE, TRICHROM FÄRBUNG NACH MASSON-GOLDNER, 10FACHE VERGRÖßERUNG 38
ABB. 15 VERGRÖßERUNG DER SLM ZONE, METAPLASTISCHE ZELLFORMATION, TRICHROM FÄRBUNG NACH MASSON-GOLDNER, 40FACHE VERGRÖßERUNG 39
ABB. 16 HÄUFIGKEIT DER KOLLAGENSTRUKTUR BEI VERSCHIEDENEN IMPLANTATEN 40
ABB. 17 DARSTELLUNG DER KOLLAGENSTRUKTUR MIT BESONDEREM FOKUS AUF DIE MYOFIBRILLEN ZWISCHEN MULTIDREKTIONAL ORIENTIERTEN KOLLAGENBÜNDELN. DIE SLM ZONE IST AUSGENOMMEN VON DER MYOFIBRILLÄREN INFILTRATION. IMMUNHISTOCHEMISCHE FÄRBUNG DES A-SM-AKTINS, 20FACHE VERGRÖßERUNG 40
ABB. 18 BEISPIEL EINER KAPSEL MIT MÄßIGER AUSPRÄGUNG DER BLUTGEFÄßE IN DER KAPSEL, TRICHROM FÄRBUNG NACH MASSON-GOLDNER, 20FACHE VERGRÖßERUNG 41
ABB. 19 BEISPIEL EINER KAPSEL MIT STARKER AUSPRÄGUNG VON CD3 POSITIVEN LYMPHOZYTEN IN DER KAPSEL. IMMUNHISTOCHEMISCHE FÄRBUNG MIT CD3-ANTIKÖRPERN, 10FACHE VERGRÖßERUNG 42
ABB. 20 BEISPIEL EINER KAPSEL MIT STARKER AUSPRÄGUNG VON LYSOZYM POSITIVEN HISTIOZYTEN IN DER KAPSEL. IMMUNHISTOCHEMISCHE FÄRBUNG MIT LYSOZYM-ANTIKÖRPERN, 20FACHE VERGRÖßERUNG43
ABB. 21 BEISPIEL EINER KAPSEL MIT STARKER AUSPRÄGUNG VON ASD-GEFÄRBTEN GRANULOZYTEN IN DER KAPSEL, MIT BESONDERER AUSPRÄGUNG IN DER SLM. FÄRBUNG MIT NAPHTHOL-ASD-CHLORALAZETAT-KONZENTRAT, 40FACHE VERGRÖßERUNG 43
ABB. 22 AUSPRÄGUNG DER ENTZÜNDLICHEN ZELLINFILTRATE IN DER GRUPPE DER SILIKONIMPLANTATE IM VERLAUFE DER LIEGEDAUER. 44
ABB. 23 VERGLEICH DER DICKE DER SLM UNTER VERSCHIEDENER AUSPRÄGUNG DER GEMISCHT ENTZÜNDLICHEN REAKTION. BOXPLOT DARSTELLUNG UNTER ANGABE VON MEDIAN, QUARTILSBREICH X25/X75 UND VERTEILSBEREICH. • = AUSREIßERWERTE. 45
ABB. 24 KORRELATION DER DICKE DER SLM MIT DER ANZAHL VON INFLAMMATORISCHEN ZELLEN PRO GESICHTSFELD. KORRELATION NACH SPEARMAN, R= 0,619 ; P < 0,001 46
ABB. 25 HISTOLOGISCHER SCORE AM RATTENMODELL ZUR KLASSIFIKATION DER KAPSELFIBROSE, HÄUFIGKEITSVERTEILUNG DER UNTERSCHIEDLICHEN AUSPRÄGUNGEN UNTER BERÜCKSICHTIGUNG DER IMPLANTATTYPEN 47
ABB. 26 VERGLEICH ALLER GRUPPEN MIT DER AUSSAGE ÜBER EINE ENTSTANDENE KAPSELFIBROSE 48

TAB. 1: HISTOLOGISCHE KLASSIFIZIERUNG DER KAPSELFIBROSE NACH WILFLINGSEDER ET AL. (32) 14
TAB. 2 ÜBERSICHT DER VERSUCHSGRUPPEN 20
TAB. 3 HISTOLOGISCHER SCORE AM RATTENMODELL 31

10 Danksagung

Zuallererst möchte ich meinem Betreuer und Doktorvater Herrn Priv.-Doz. Dr. med. Frank Siemers meinen herzlichen Dank für die Überlassung des interessanten Dissertationsthemas und die zahlreichen Diskussionen und Anregungen aussprechen. Des Weiteren bedanke ich mich bei ihm für die kritische Revision der vorläufigen Fassungen dieser Arbeit.
Mein Betreuer Herr Dr. med. Thomas Lange hat mich während der gesamten Arbeit vorbildlich unterstützt und als Mentor die einzelnen Schritte aufmerksam verfolgt. Ihm danke ich unter anderem für die guten Ideen, die in erheblichem Umfang zum Gelingen dieser Arbeit beigetragen haben.
Ich danke Herrn Prof. Dr. med. Alfred C. Feller, Herrn Dr. med. Maximilian Gebhard und Frau Katharina Vogel sowie allen weiteren Mitarbeitern des Instituts für Pathologie für die freundliche und sehr hilfreiche Unterstützung bei meiner Arbeit. Vielen Dank weiterhin für die Benutzung der Geräte und Räumlichkeiten. Des Weiteren bedanke ich mich bei Herrn Priv.-Doz. Dr. med. Matthias Klinger und Frau Tine Asmus sowie allen weiteren Mitarbeitern des Instituts für Anatomie für ihre Unterstützung und die Benutzung der Geräte und Räumlichkeiten.
Ich danke Frau Dr. rer. biol. hum. Claudia Hemmelmann für die freundliche Beratung während der statistischen Auswertung.

Großer Dank geht an meine Familie, deren tatkräftige und finanzielle Unterstützung das Studium und den erfolgreichen Abschluss erst ermöglichten.

11 Lebenslauf

PERSÖNLICHE DATEN

Name	Philipp Alexander Bergmann
Adresse	Roeckstr. 24, 23568 Lübeck
Staatsangehörigkeit	deutsch
Geburtsdaten	13. September 1984 in Dortmund

SCHULISCHE AUSBILDUNG

1990 – 1994	Dudenroth Grundschule
1994 – 2004	Clara-Schumann-Gymnasium
2004	Abitur

STUDIUM

Seit 2004	Medizinstudium an der Universität zu Lübeck
Sept 2006	Erster Abschnitt der Ärztlichen Prüfung, Lübeck
Jan 2007	Beginn der Dissertation im Fach Plastische Chirurgie
Okt 2010	Zweiter Abschnitt der Ärztlichen Prüfung, Lübeck

ÄRZTLICHE TÄTIGKEIT

Seit 1. Jan 2011	Assistenzarzt in der Sektion für Plastische Chirurgie, Handchirurgie, Intensiveinheit für Schwerbrandverletzte, UKSH Campus Lübeck

Lübeck, den 27. Juli 2012

12 Veröffentlichungen

Bergmann PA, Liodaki ME , Mauss KL, Lange T, Gebhard MP, Mailänder P, Siemers F. *Histologische und immunhistochemische Untersuchung zur Kapselfibrose im Tiermodell – Vergleich zweier Implantate mittels einer histologischen Klassifikation in Modifikation nach Wilflingseder*, Handchir Mikrochir Plast Chir. 2012 Jun 22. [Epub ahead of print]

Bergmann PA., Lange T., Siemers F., Machens H-G., Lohmeyer JA., Namdar T., Stollwerk PL., Zimmermann S., Mailänder P.*Histological analysis of capsule formation around silicone implants and comparison with titanium-coated silicone implants in rats.* Eur. J. Plast. Surg, 2012. 35:19-24

Bergmann PA., Lange T., Siemers F., Mailänder P.
Histologische Klassifikation zur Beurteilung der Kapselfibrose – eine Weiterentwicklung der Einteilung nach Wilflingseder, Poster, Jahresversammlung der DGPRÄC, Innsbruck 2011

Bergmann PA., Lange T., Zimmermann S., Mailänder P.
Titanisierte Silikonimplantate – eine histologische Betrachtung der periprothetischen Kapsel im Zeitverlauf, Vortrag, X. Spring Academy VDÄPC incorporating the 3rd Congress of EASAPS, Aachen 2010

Bergmann PA., Lange T., Namdar T., Zimmerman S., Mailänder P.
Titanium-coated silicone implants - a new chance in prevention of capsular contracture, Vortrag, 11th Congress of ESPRAS(European Society of Plastic, Reconstructive and Aesthetic Surgery), Rhodos 2009

Lange T., **Bergmann PA**., Zimmermann S., Mailänder P.
Immunhistochemische Untersuchung zur inflammatorischen Reaktion auf Implantation von Kunststoffprothesen in Abhängigkeit von der Oberflächen, Silikon im Vergleich zu titanisiertem Silikon, im Rattenmodell, Vortrag, Jahresversammlung der DGPRÄC, Hannover 2009

Lange T., **Bergmann PA**., Zimmermann S., Mailänder P.
Histologische Veränderung nach Implantation von Kunststoffprothesen in Abhängigkeit von der Oberfläche, Titan vs. Silikon im Rattenmodell, Vortrag, Jahresversammlung der DGC (Deutsche Gesellschaft für Chirurgie), München 2009

Bergmann PA., Lange T., Zimmerman S., Mailänder P.
Histological differences of capsular fibrosis and capsular contracture with silicone and titanium-coated silicone implants, Vortrag, Meeting Plastic Surgery of SSWAHS, Sydney/Australien 2008

Lange T., **Bergmann PA**., Zimmermann S., Mailänder P.
Histologische Reaktion auf Implantation von Kunststoffprothesen in Abhängigkeit von der Oberflächen, Silikon im Vergleich zu titanisiertem Silikon, im Rattenmodell, Vortrag, Jahresversammlung der DGPRÄC (Deutsche Gesellschaft für Plastische, Rekonstruktive und Ästhetische Chirurgie), Stuttgart 2008

Bergmann PA., Lange T., Mailänder P.
Vergleich der Körperverträglichkeit von Silikon- und titanisierten Silikonimplantaten im Tiermodell, Postervorstellung, Doktorandentag Universität zu Lübeck 2007