Aus dem Institut für Pathologie
der Universität zu Lübeck
Direktor: Prof. Dr. med. Alfred Christian Feller

Morphologische Analyse des Tumor-Mikromilieus von Kopf-Hals-Karzinomen unter besonderer Berücksichtigung des HPV-Status

Inauguraldissertation
zur Erlangung der Doktorwürde
der Universität zu Lübeck
- Aus der Sektion Medizin -

vorgelegt von Maximilian Philipp E. Gebhard
aus Hamburg

Lübeck 2014

1. Berichterstatter: Prof. Dr. med. Christoph Thorns

2. Berichterstatter: Priv.-Doz. Dr. med. Henning Frenzel

Tag der mündlichen Prüfung: 17.3.2015

Zum Druck genehmigt. Lübeck, den 17.3.2015

- Promotionskommission der Sektion Medizin -

0 Abkürzungsverzeichnis 1
1 Einleitung und Fragestellung 2
1.1 Karzinome des Kopf-Hals-Bereiches 2
1.2 HPV induzierte Onkogenese 3
1.3 HPV-Nachweis 6
1.3.1 Virusnachweis 6
1.3.2 $p16^{ink4}$ 7
1.4 Prognose 9
1.5 Tumormikromilieu 9
1.5.1 T-Lymphozyten 10
1.5.2 Makrophagen 11
1.5.3 B-Lymphozyten 12
1.5.4 Plasmazellen 12
2 Fragestellung 12
3 Material und Methoden 13
3.1 Patientenkollektiv 13
3.2 Gewebeproben 13
3.3 Herstellung tissue-micro-array (TMA) 14
3.4 HPV-Status 15
3.4.1 p16-Immunhistochemie 15
3.4.2 in-situ-Hybridisierung 15
3.4.3 PCR 19
3.5 Immunhistochemie 20
3.5.1 CD3 21
3.5.2 CD4 21
3.5.3 CD8 22
3.5.4 TIA 22
3.5.5 PGM-1 (CD68) 22
3.5.6 PD-1 23
3.5.7 CD38 23
3.5.8 CD20 23
3.5.9 CD23 23
3.6 Mikroskopische Auswertung 24
3.6.1 Auswertung der T-Lymphozyten und Makrophagen 25

3.6.2 Auswertung B-Lymphozyten und Plasmazellen 25
3.6.3 Auswertung follikuläre Keimzentrumsreste 26
3.7 Statistik 26
4 Ergebnisse 26
4.1 HPV-Status 26
4.2 T-Lymphozyten (CD3) 27
4.3 T-Helferzellen (CD4) 29
4.4 zytotoxische T-Lymphozyten (CD8) 30
4.5 TIA 31
4.6 PD-1 32
4.7 B-Lymphozyten (CD20) 33
4.8 Keimzentrumsfollikel (CD23) 34
4.9 Plasmazellen (CD38) 34
4.10 Makrophagen (CD68) 35
5 Diskussion 37
5.1 HPV-Nachweis im Wandel der Zeit 37
5.2 Unterschiede im Tumormikromilieu HPV-positiver und HPV-negativer Plattenepithelkarzinome 39
5.3 PD-1 und therapeutische Perspektive 40
5.4 Proliferationsfördernde Effekte des Tumormikromilieus 41
5.5 Einfluss der Strahlentherapie 42
5.6 Limitationen der Arbeit 43
5.7 HPV-induzierte HNSCC sind eine eigene Entität 44
6 Zusammenfassung 45
7 Literaturverzeichnis 46
8 Danksagungen 52
9 Lebenslauf 53
10 Publikationsverzeichnis 54

Abkürzungsverzeichnis

HPV = humanes Papillomavirus

HNSCC = englische Abkürzung für Plattenepithelkarzinome des Kopf- und Halsbereiches

AJCC = American Joint Committee on Cancer

TMA = englischsprachige Abkürzung für Paraffinmultiblock mit vielen Gewebeproben

HPF = englischsprachige Abkürzung für Gesichtsfeld bei größter Vergrößerung

pRb = Protein des Retinoplastoma-Gens

CDK = englischsprachige Abkürzung für Cyclin-abhängige Kinase (cyclin dependent kinase)

VEGF = englischsprachige Abkürzung für Gefäßendothel-Wachstumsfaktor

CIN = cervicale intraepitheliale Neoplasie

sIgA = sekrteorisches Immunglobulin A

HE = Hämatoxylin-Eosin-Färbung

DNA = englischsprachige Abkürzung für Desoxyribonukleinsäure

CISH bzw. ISH = (chromogene) in-situ-Hybridisierung

CRP = C-reaktives Protein

PD-L1 = Ligand zu PD-1

CUP = englischsprachige Abkürzung für Karzinom unbekannter Primärlokalisation

1 Einleitung und Fragestellung

1.1 Karzinome des Kopf-Hals-Bereiches

Bei den sogenannten Karzinomen des Kopf-Hals-Bereiches handelt es sich um Karzinome der Mundhöhle, Zunge, Larynx sowie des Naso-, Oro- und Hypopharnx. Überwiegend ausgehend von den auskleidenden Schleimhäuten handelt es sich zu 90% um verhornende und nicht-verhornende Plattenepithelkarzinome, die primär in den Fachgebieten Hals-Nasen-Ohrenheilkunde und Mund-Kiefer-Gesichtschirurgie behandelt werden (Slootweg, 2005). Dabei können in fortgeschrittenen Stadien die z.B. nach ICD-C gezogenen, anatomischen Grenzen teils überlappen oder sind bei Rezidiven nach Voroperation verwischt (z.B. Tonsillenkarzinom / Oropharynxkarzinom). Eine histologisch orientierte Organzuordnung wird selten angewandt, z.B. in Karzinome des lymphoepithelialen Gewebes des Waldeyer'schen Ranchenringes, welches die Karzinome des Zungengrundes und des Oropharynx und Nasopharynx zusammenfassen würde existiert nicht. In der Literatur hat sich der Begriff der Plattenepithelkarzinome des Kopf-Hals-Bereiches (englisch: head and neck squamous cell carcinoma, abgekürzt HNSCC) etabliert. Die WHO-Klassifikation der Tumore führt unter dem Plattenepithelkarzinom (ICD-O 8070/3) die Varianten verruköses Karzinom (ICD-O 8051/3), basaloides Plattenepithelkarzinom (ICD-O 8083/3), papilläres Plattenepithelkarzinom (ICD-O 8052/3), Spindelzellkarzinom (ICD-O 8074/3), akantolytisches Plattenepithelkarzinom (ICD-O 8075/3) und das adenosquamöse Karzinom (ICD-O 8560/3) auf. Diese Varianten sind selten und weisen eine ungleiche Verteilung innerhalb der HNSCC auf. Davon abgegrenzt werden Adenokarzinome, die den kleinen Speicheldrüsen zugerechnet werden. Die Karzinome der äußeren, teils UV-Licht-exponierten Haut- und Hautadnexstrukturen gehören ebenfalls nicht in die Gruppe der HNSCC.

Für Deutschland lag die Inzidenz der Karzinome der Mundhöhle und des Rachens zwischen 1998 und 2002 bei etwa 20 pro 100.000 Einwohner und Jahr (Curado, 2007). Weltweit lag die absolute Inzidenz im Jahr 2000 bei 389.650 Fällen von Mundhöhlen- und Oropharynxkarzinomen sowie etwa 140.000 Fällen von Hypopharynx- und Larynxkarzinomen. Das sind 5% aller Krebserkrankungen bei Männern und 2% bei Frauen. Die durchschnittliche Überlebensrate nach 5 Jahren beträgt nur 50% (Black, 1997). Die dominierenden Risikofaktoren für die Entstehung von Plattenepithelkarzinomen des Kopf-Hals-Bereiches sind Alkoholkonsum und Rauchen, welche hier eine synergistische Wirkung entfalten (Blot et al., 1988). Dies findet sich regelmäßig bestätigt und dient als Erklärung für unterschiedliche Geschlechterverteilung, unterschiedliche weltweite Verteilung und

unterschiedliche alters- und geschlechtsabhängige Dynamik auf Grund sich verändernder soziokultureller Effekte und Prävention. Lokale Abweichungen zeigen, dass die dominierenden Risikofaktoren aber auch andere sein können. Auf dem indischen Subkontinent, Teilen Südostasiens, China und Taiwan sowie bei Emigranten aus diesen Ländern sind Kautabak insbesondere in Kontamination mit Betelnuss, Areca-Nuss und Kalziumhydroxid Hauptrisikofaktor für Mund-Rachenraumkarzinome (Johnson, 2005).

Die o.g. Risikofaktoren führen nicht zwangsläufig zu einem Karzinom. Viele Zwischenschritte in der komplexen Onkogenese z.B. über Dysplasie sind reversibel (Schröder und Gebhard, 2012).

1.2 HPV induzierte Onkogenese

Subjektiv auffällig ist eine Population jüngerer Patienten, die sich anamnestisch weniger den Noxen Alkohol und Rauchen ausgesetzt hat (Prof. Wolfgang Steiner persönliche Mitteilung 2004). Neben o.g. exogenen Noxen und hier nicht diskutierten, epigenetischen und genetischen Karzinogenesewegen, kann davon ausgegangen werden, dass etwa 15% aller Krebserkrankungen nach Infektionen mit Parasiten, Bakterien oder Viren entstehen (zur Hausen, 1999). Als Pionierleistung gilt die These Harald zur Hausens zur viralen Onkogenese des Karzinoms der Zervix uteri durch das humane Papillomavirus (zur Hausen, 1976). Eine Entdeckung, welche letztlich 2008 mit dem Nobelpreis geehrt wurde. Diese Onkogenese kann auch für einen Teil der Plattenepithelkarzinome anderer Schleimhäute angenommen werden (Scheurlen et al., 1986; zur Hausen, 1994; Burd, 2003). Es ist inzwischen anerkannt, dass eine spezifische Subgruppe dieser HNSCC durch Infektionen mit humanen Papillomviren (HPV) verursacht wird, wobei je nach Tumorlokalisation 20-30% der HNSCC auf eine HPV-Infektion zurückgehen (Hoffmann et al., 1998). Bei Karzinomen des Oropharynx, insbesondere des Waldeyer´schen Tonsillenrings aus Gaumen-, Zungengrund- und Rachentonsille sind es sogar 50-60% . In einer aktuellen epidemiologischen Untersuchung in 2011/2012 aus acht onkologischen Zentren in Norddeutschland (Kiel, Lübeck, Rostock, Greifswald, Hannover, Hamburg, Oldenburg und Köln) findet sich eine HPV-DNA-Prävalenzrate von 23,5% in HNSCC, darunter 43,7% der Tonsillenkarzinome und 7,6% der nicht-tonsillären Karzinomen (Quabius et al, Manuskript eingereicht). Die veröffentlichten Prävalenzen des HP-Virus unterscheiden sich bisher erheblich (Chaturvedi, 2012). Insbesondere unterscheiden sich die Untersuchungsmethoden und Befundinterpretationen, die Lokalisationen und Sublokalisationen, die Patientenkollektive nach übrigen Risikofaktoren

und nicht zuletzt die Länder und kulturellen Faktoren, was Vergleichbarkeit und Metaanalyse erschwert.
Die Patientenpopulation, die nicht regelmäßig Alkohol konsumiert und raucht, häufig jünger und häufiger weiblich oder homosexuell ist, rückte hier in den Fokus. Dafür dass die HPV-induzierte Onkogenese ein von den Hauptrisikofaktoren Rauchen und Alkohol unabhängiger Faktor ist, spricht die fehlende Korrelation zwischen gesteigertem Alkohol-und Tabakkonsum und Karzinomrisiko bei HPV16-seropositiven Patienten (Applebaum et al., 1997).

Das humane Papillomavirus ist ein unbehülltes, doppelsträngiges DNA-Virus mit einer Größe von etwa 8.000 Basenpaaren, welches verhornendes und unverhornendes Plattenepithel von Haut und Schleimhäuten infiziert und dort zu klinisch erkennbaren Läsionen führen kann. Infektionen mit HP-Viren sind weit verbreitet und wahrscheinlich wird jeder Mensch vielfach infiziert. Dennoch treten klinisch bedeutsame Läsionen vergleichsweise selten auf. Die Infektion verläuft häufig selbstlimitierend und wird als latente Infektion beschrieben. Die in der Epithelzelle als episomale DNA vorliegenden Erbinformationen des Virus, werden mit Hilfe des Syntheseapparates der Wirtszelle massenhaft repliziert. In der Histopathologie fallen dann bereits im Routine-HE-Schnitt sogenannte Koilozyten auf (vgl. Abbildung 11). Dies sind Keratinozyten mit perinukleären Inklusionen voll von neuer Virus-DNA und mit leicht atypischen Zellkernen auf Grund der aktivierten DNA-Replikation. Diese sind typisches Merkmal benigner Tumoren, nämlich der Verrucae. Auf den ringförmigen Episomen finden sich 8 Gene. Die in einem frühen („early“) Stadium relevanten Gene werden E1, E2, E4, E5, E6 und E7 benannt, während die zwei in späteren („late“) Stadien der Replikation relevanten Gene L1 und L2 genannt werden. Die Gene E6 und E7 werden im physiologischen Replikationszyklus des HP-Virus in den oberflächlichen Keratinozyten des Stratum spinosum expremiert und wirken positiv auf die Regulation der Replikation. Im Replikationszyklus werden die mit Viren beladenen Keratinozyten im Rahmen des physiologischen Zyklus des Plattenepithels alsbald an der Oberfläche abgestoßen. Da superfizielle Keratinozyten bei intakter Zellsteuerung nicht mehr proliferieren, scheint hier kein onkogenes Risiko zu bestehen. Hingegen kann es in basalen, proliferierenden Stammzellen zu einer sogenannten onkogenen Transformation durch die viralen, noch episomal lokalisierten Gene E6 und E7 kommen. Unter anderem führt E6 zu einer Degradierung des Tumorsuppressorproteins p53 und wird mittels weiterer Proteininteraktionen mit chromosomaler Instabilität assoziert. Ein wichtiger Interaktionspartner von E7 ist das Protein des Retinoblastoma-Gens (pRb), welches an zentraler Stelle im Zellzyklus den Übergang von der G1- zur S-Phase hemmt. Wenn E7 an

hypophosphoryliertes, aktives pRb bindet, kommt es zur Freisetzung von Transkriptionsfaktoren, darunter E2F, die den Zellzyklus in die S-Phase freigeben. Ein an dieser Stelle ungeregelter Zellzyklus würde physiologisch auch durch p53 gehemmt werden, welches aber wiederum durch E6 ausgeschaltet ist. Vermutlich dadurch und durch weitere Proteininteraktionen wird eine chromosomale Instabilität mit Aneuploidie und Chromosomenaberrationen betroffener, proliferationsaktiver Epithelzellen begünstigt. Im Rahmen von DNA-Reparaturvorgängen kommt es schließlich zum Einbau der Virus-DNA in das Wirtsgenom, so dass die protoonkogenen Virusgene E6 und E7 an verschiedenen Stellen im Wirtsgenom bzw. in der Tumor-DNA mit jeder Zellteilung verbleiben (Duensing und Münger, 2004; Wentzensen und von Knoebel-Döberitz, 2004; Trunk et al., 2005).

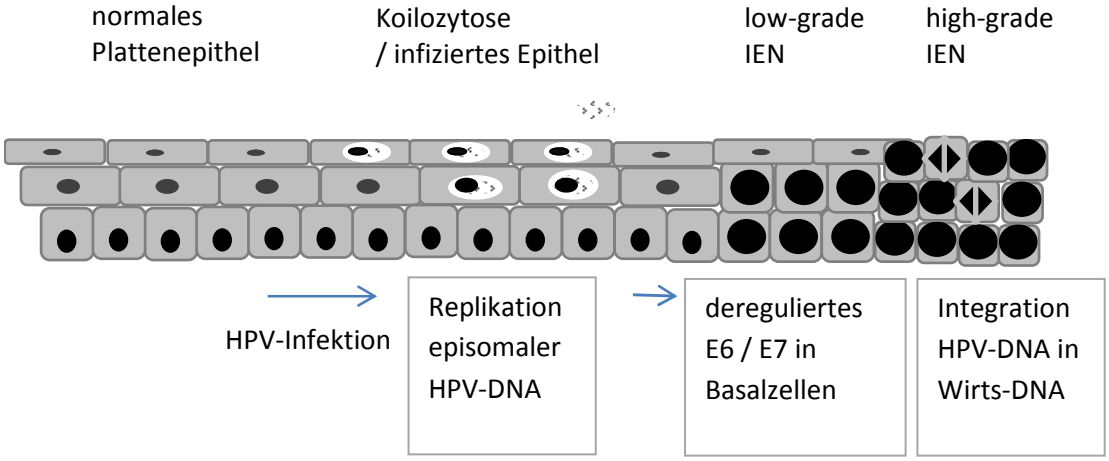

Abbildung 1: Skizze morphologischer Veränderungen von der HPV-Infektion zur onkogenen Transformation (modifiziert nach Wentzensen 2014)

Da es eine massenhafte Durchseuchung mit HP-Viren gibt, aber relativ dazu nur wenige Viren zu klinisch erkennbaren Läsionen führen und davon die meisten gutartiger Natur (Verrucae, Papillome), wenige dysplastisch und reversibel sowie nur wenige bösartig sind, verwundert es nicht, dass es Hochrisiko- und Niedrigrisiko-Typen der humanen Papillomaviridae gibt. Es gibt mehr als 200 HPV-Typen. Aber etwa 80% der Karzinome der Cervix uteri- und der Oropharynx-Karzinome weltweit sind mit den nur vier Hochrisiko-Typen 16, 18, 31 und 45 assoziiert. Die über 200 verschiedenen HPV-Typen werden nach Sequenzveränderungen innerhalb des L1-Gens unterschieden. Ein Pleomorphismus der Nukleotidsäuresequenzen findet sich durchaus auch auf anderen Genabschnitten. Die Unterteilung in Hochrisikotyp und Niedrigrisikotyp geschieht anhand der Häufigkeit des Nachweises in Zervixkarzinomen. Daneben spielen epigenetische Faktoren des infizierten Epithels eine entscheidende Rolle. In den basalen Epithelschichten ist die Zellproliferation

ohnehin angeschaltet und es finden sich dort Stammzellen, während in oberen Epithelschichten Ausdifferenzierung und Degeneration vorherrschen. Die Transformationszone der Cervix uteri mit Differenzierung der Stammzellen in Plattenepithel einerseits und Zylinderepithel andererseits ist eine besondere Zone für epigenetische Mechanismen, u.a. DNA-Methylierung, Regulationsproteine und miRNA. Auch wenn die genauen Mechanismen noch nicht bekannt sind, so ist es nicht verwunderlich, dass diese Lokalisation und das lymphoepitheliale Gewebe des Waldeyer'schen Rachenringes zumindest eine Sonderstellung für virusinduzierte Karzinome einnehmen. Das EBV-assoziierte Karzinom des Nasenrachens ist ebenso an diese spezielle Lokalisation gebunden.

1.3 HPV-Nachweis

1.3.1 Virusnachweis

Zu unterscheiden ist der Virusnachweis aus dem unsterilen Speichel und Epithel der auskleidenden Schleimhäute vom HPV-Gennachweis aus dem invasiven Karzinomgewebe oder Metastasen. Da das humane Papillomavirus wie oben erwähnt ein unbehülltes DNA-Virus ist, sind die Nachweismöglichkeiten beschränkt auf die episomale DNA, auf die in das Wirtsgenom eingebauten Gene, auf RNA-Transkripte und das vom Gen L1 codierte Kapsidprotein. Das Kapsidprotein dient in der gynäkopathologischen Abstrichdiagnostik der Risikostratifikation. Das Kapsidprotein ist immunhistochemisch nachweisbar (Abbildung 11). Ist dies der Fall, kann von einer Virusreplikation ausgegangen werden. Geringgradige Dysplasien mit Nachweis des Kapsid bilden sich ganz überwiegend zurück, während eine HPV-Infektion mit Verlust der Expression von Kapsidprotein in weniger als 15% eine Rückbildung der Dysplasie erwarten lässt. Dies kann als Signal einer onkogenen Aktivierung gewertet werden (vgl. Abbildung 1).

Die Virus-DNA kann mittels PCR, Sequenzierung oder in-situ-Hybridisierung aus Frischmaterial und paraffineingebettetem Material nachgewiesen werden. Die mRNA-Transkripte können mit rtPCT und in-situ-Hybridierung aus Frischmaterial nachgewiesen werden. Die Proteine E6 und E7 sind immunhistochemisch in Paraffinmaterial nicht nachweisbar (Ukpo et al., 2011).

1.3.2 p16^{ink4}

Der immunhistochemische Nachweis des Proteins p16^{ink4} gilt als Surrogatmarker für eine onkogene Transformation durch HPV. Bekannt wurde das 16kDa große Protein als ein spezifischer Inhibitor der cyclinabhängigen Kinase 4 (cyclin dependent kinase 4, cdk4). Der Zusatz „ink4“ steht für inhibitor of cyclin dependent kinase 4. Die cyclinabhängigen Kinasen 4 und 6 regulieren den Zellzyklus am Ende der G1-Phase. p16 kann anstelle von Cyclin-D einen Komplex mit CDK4 bilden und stoppt den Zellzyklus am Übergang von der G1- in die S-Phase. p16 gilt daher allgemein als Tumorsuppressor. Klinisch ist dies z.B. bei der Deletion des p16-Gens in Pleuramesotheliomen oder in einigen Melanomen relevant. Während dort aber das p16-Protein fehlt, kommt es in HPV-induzierten Karzinomen zu einer Überexpression in den Tumorzellen, die immunhistochemisch messbar ist (Trunk et al., 2005). Der o.g. physiologische Komplex aus pRb und dem Transkriptionsfaktor E2F wirkt hemmend auf die Transkription des Gens des cyclinabhängigen Kinase-Inhibitors p16^{ink4}. Bindet statt E2F das virale E7 an pRb, dann entfällt diese Hemmung und es kommt zu einer Überexpression von p16. Diese reichlich vorkommenden p16-Proteine können wiederum nicht antionkogen wirken, da dazu ein intaktes pRb nötig wäre und nicht ein an E7 gebundenes pRb (Lukas et al., 1995).

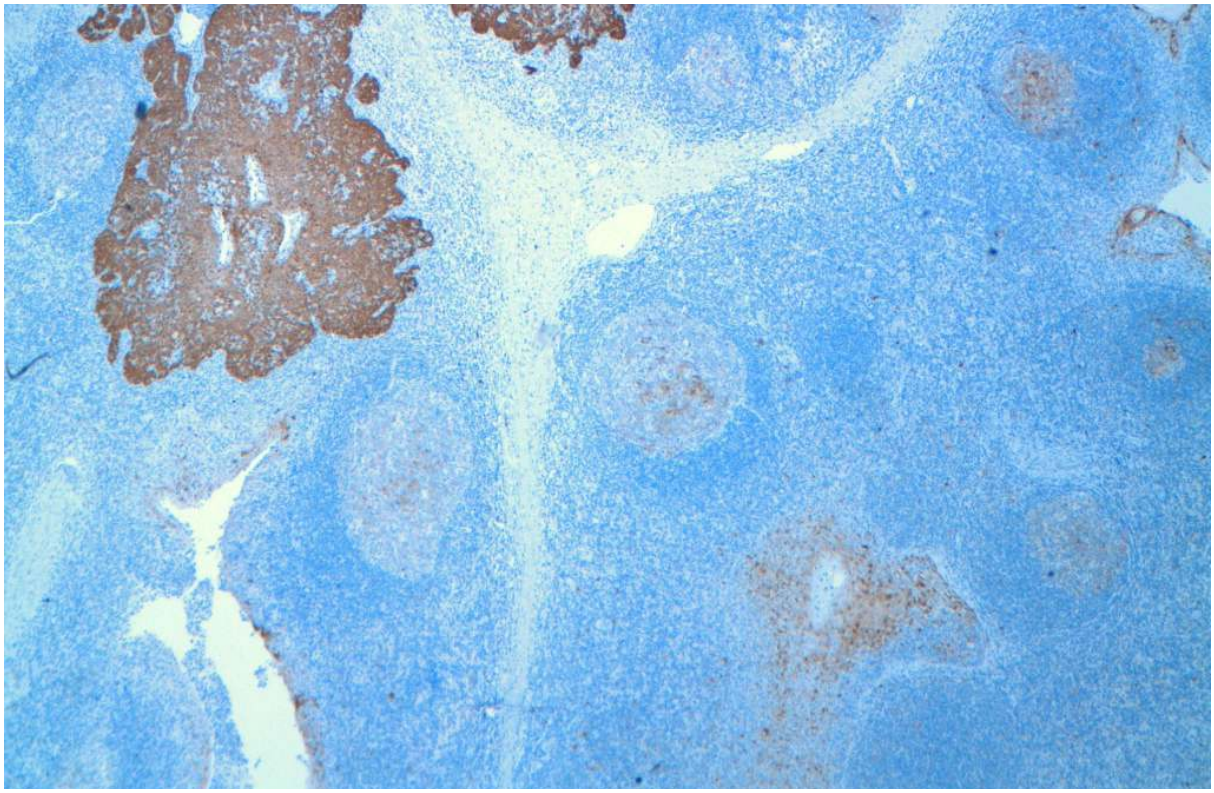

Abbildung 2: Tonsille mit invasivem, diffus p16-positivem Karzinom (*) und mit nur fleckiger Reaktion im Kryptenepithel(§). Immunhistochemie. 10x Objektivvergrößerung entsprechend ca. 100x Vergrößerung am Okular.

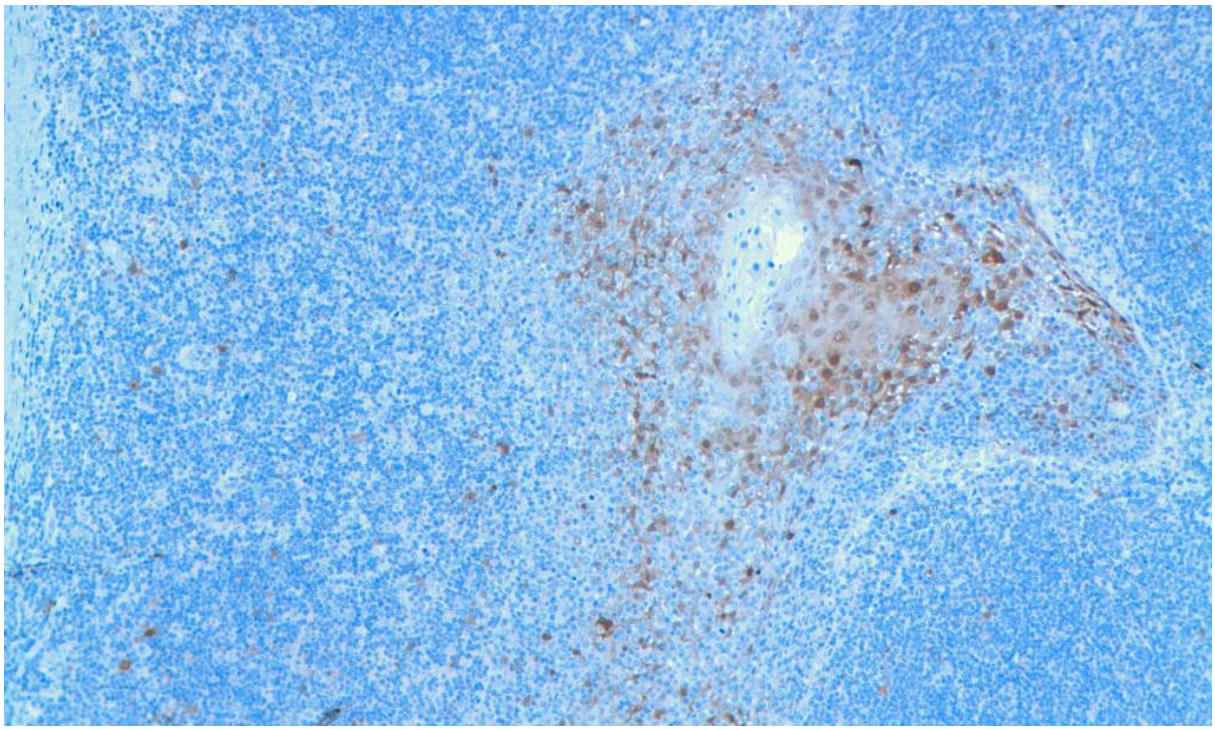

Abbildung 3: Vergrößerung aus Abb.2 Kryptenpithel mit sogenanntem patchy pattern der p16-Expression (braun) in nicht proliferierenden, superfiziellen, degenerativ veränderten Keratinozyten. Immunhistochemie mit Hämalaun-Kernfärbung (blau). 20x Objektiv

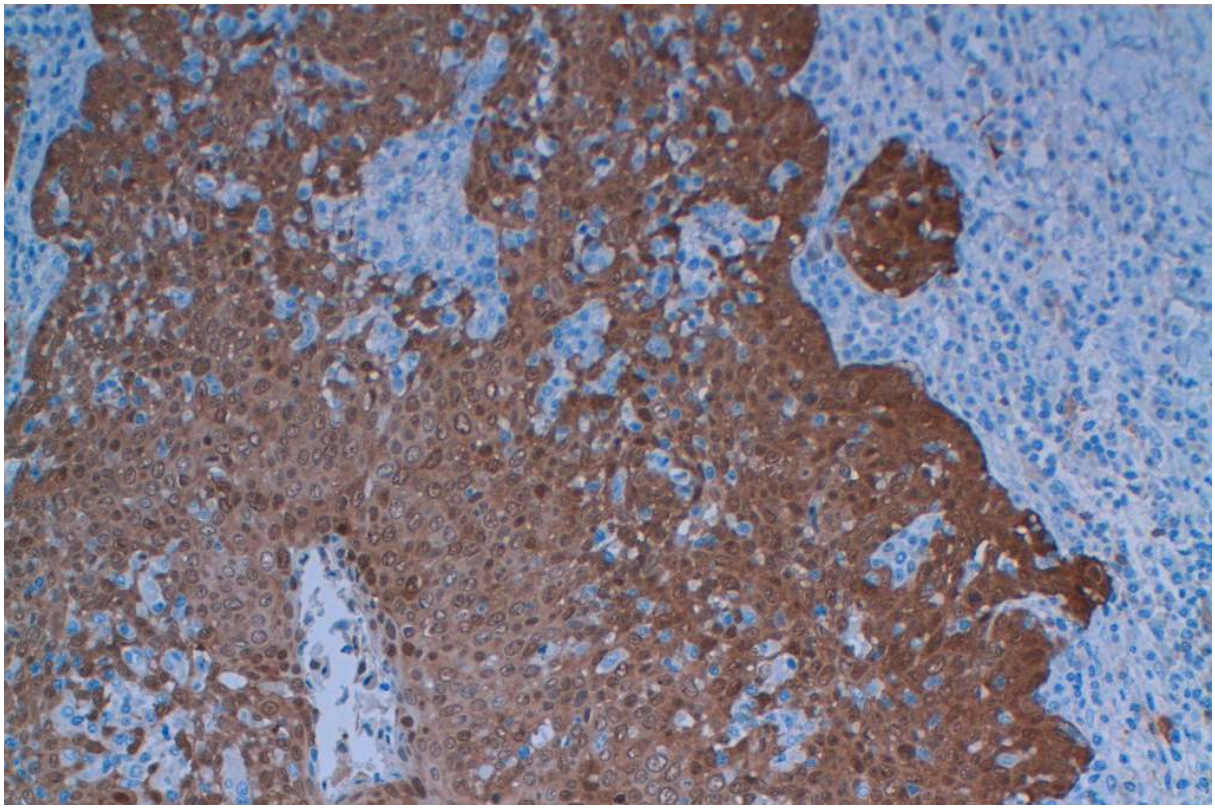

Abbildung 4: Vergrößerung aus Abb.1a. Karzinom mit durchgehender nukleärer und zytoplasmatischer, diffuser Reaktion (braun) auch proliferationsaktiver Zellen. Immunhistochemie mit Hämalaun-Kernfärbung 20x Objektiv

1.4 Prognose

Patienten mit HPV-positiven HNSCC zeigen gegenüber HPV-negativen Karzinomen ein besseres Ansprechen auf Radiochemotherapie mit längerem Gesamt- und rezidivfreiem Überleben in den Stadien III und IV nach AJCC (Gillison, 2006; Fakhry et al., 2008; Ang et al., 2010). Der HPV-Status ist die dominierende prognosedeterminierende Variabel noch vor der Anzahl Packungsjahre Rauchen und dem Nodalstatus und Tumorstadium. Dies wird auf eine höhere Strahlensensibilität der HPV-positiven Karzinomzellen zurückgeführt (Rieckmann, 2013).

Auf Grund der unterschiedlichen Onkogenese und Prognose stellt das HPV-induzierte Plattenepithelkarzinom des Kopf-Hals-Bereiches gegenüber den zumeist allein mit Rauchen und Alkohol assoziierten Plattenepithelkarzinomen eine distinkte Entität dar. Daher ist es hochinteressant, ältere Fragestellungen wieder aufzugreifen, die wegen der Vermengung zweier unterschiedlicher Karzinomentitäten vielleicht gar nicht zu einem schlüssigen Ergebnis kommen konnten.

1.5 Tumormikromilieu

Regelmäßig wiederkehrend stellt sich die Frage nach der Rolle des Immunsystems für die Entstehung und die Prognose von Malignomen, aber auch als Ansatzpunkt für deren Therapie. Zu unterscheiden sind Studien an zirkulierenden immunkompetenten Zellen und Zytokinen von Rückschlüssen aus Zellkulturstudien sowie von in-situ histomorphologischen Analysen. Zwar wurde bereits vor mehr als 20 Jahren beschrieben, dass plasmazytoide T-Zellen in Lymphknotenmetastasen von Mammakarzinomen u.a. CD4 expremieren (Horny und Feller, 1987), aber viele der Studien zu Plattenepithelkarzinomen des Kopf-Hals-Bereiches nutzen immunologische Methoden am peripheren Blut. Klinische Studien zeigen, dass mittels Stimulierung mit immunmodulatorischen Zytokinen, z.B. Interferon-α oder Interleukin-2 eine Tumorregression erreichbar ist. So ist z.B. rekombinantes Interleukin-2 für die Therapie metastasierter Nierenzellkarzinome und Melanome zugelassen (Hanahan und Weinberg, 2011). Zusätzlich gibt es den Effekt, dass ein Tumor selbst sein Mikromilieu prägt. Vereinzelt wird dieses Mikromilieu auch Mikrobiom genannt. Vor dem Hintergrund hoher Serumspiegel von C-reaktivem Protein (CRP) in HNPCC-Patienten, welche wohl am ehesten einer häufig begleitenden Superinfektion zuzuordnen sind, ist auch eine autonome Expression von C-reaktivem Protein durch HNPCC-Zelllinien nachweisbar (Frenzel et al., 2007). Die virusinduzierte Kanzerogenese und die überwiegend im lymphoepithelialen Gewebe des Oropharnx entstehenden HPV-induzierten HNSCC lassen nach einer spezifischen

immunologischen Reaktion oder einer immunologischen Lücke fragen. Letztere deshalb, weil geringgradige Dysplasien zumindest im Larynx und der Cervix uteri (CIN I) reversibel sein können. IgA- und IgG- sowie lokale SIgA-Antikörper gegen HPV-Kapsidproteine konnten im Serum und im Zervikalschleim betroffener Patientinnen nachgewiesen werden. HIV-Patientinnen mit gestörter zellulärer Immunabwehr leiden häufiger als Gesunde an HPV-Infektionen und HPV-induzierten Tumoren. Eine immunologische Studie an peripherem Blut zeigte aktivierte, HPV-spezifische CD4- und CD8-positive T-Lymphozyten, welche bei invasiven Karzinomen der Cervix uteri deutlich vermehrt waren im Gegensatz zu Patienten mit intraepithelialer Neoplasie (Steele et al., 2005). Da HPV-induzierte Karzinome im Gegensatz zu nicht-neoplastischen Körperzellen das Gen E6 und/oder E7 beinhalten bzw. diese Proteine expremieren, ist das als ein attraktives Ziel für Vakzinierungsbehandlungen vorstellbar. Im peripheren Blut lassen sich vermehrt E7-spezifische T-Lymphozyten nachweisen (Albers et al., 2005). HNSCC mit vermehrter intratumoraler Infiltration durch aktivierte (Koexpression von CD69) CD4-positive T-Lymphoyzten weisen eine bessere Prognose hinsichtlich lokoregionärer Kontrolle und Gesamtüberleben auf (Badoual et al., 2006).

1.5.1 T-Lymphozyten

T-Lymphozyten stammen aus dem Knochenmark und erlangen ihre immunologische Funktionsfähigkeit während ihrer Ausreifung im Thymus. Sie tragen bestimmte CD-Antigene, die die Unterscheidung funktioneller Untergruppen, z.B. CD4-positver Helfer-/Induktor-Zellen von CD8-positiven Suppressor-/zytotoxischen T-Zellen erlauben. Als Antigenrezeptor fungiert der aus mehreren Untereinheiten zusammengesetzte T-Zell-Rezeptor. Nach Antigenstimulation differenzieren sich T-Zellen über T-Immunoblasten in Effektor- und Gedächtniszellen. Gleichzeitig findet eine Regulation speziell durch CD4-positive Zellen statt. Die T-Zell-gebundene, zelluläre Immunabwehr erfolgt unter Vermittlung von professionellen Antigen-präsentierenden Zellen (Makrophagen und dendritische Zellen). Bei starker Stimulation von T-Zellen kann ihre Zahl stark zunehmen (Falk 1998).

CD4-positive T-Lymphozyten im peripheren Blut sind Gegenstand immunologischer Studien zur körpereigenen Immunreaktion auf HNSCC (Badoual et al., 2010). Diese Population macht 45% der Lymphozyten im peripheren Blut aus.

CD8 wird auf NK-T-Lymphozyten und Thymozyten expremiert. CD8 fungiert als Corezeptor in Verbindung mit dem T-Zellrezeptor zur Bindung an den MHC-Klasse-I-Komplex. Unter anderem konnte eine Korrelation CD8-positiver Lymphozyten mit dem progressionsfreien

Überleben und dem Gesamtüberleben bei Ovarialkarzinomen gezeigt werden (Hamanishi et al., 2007).

1.5.1.1 PD-1

PD-1 steht für „programmed death“ und wurde zuerst aus T-Lymphozyten isoliert, die einem programmierten Zelltod unterlagen, und ist ein Mitglied der CD28-Rezeptorfamilie (Ishida et al. 1992). PD-1 wird auf normalen T-Lymphozyten nur marginal, hingegen aber auf aktivierten T- und B-Lymphozyten reichlich expremiert (Agata et al., 1996). PD-1 reduziert die Aktivität des T-Zellrezeptors CTLA-4 oder führt zur Apoptose betreffender T-Lymphozyten und bewirkt so eine Selbstregulation der T-Zellaktivität und periphere Immuntoleranz. Mäuse ohne PD-1-Rezeptor entwickeln Autoimmunerkrankungen (Blank et al. 2005). Die Aktivierung des PD-1-Rezeptor erfolgt durch Bindung mit dem auf manchen Neoplasien und Stromazellen expremierten PD-Ligand. Diese Achse reduziert die Aktivierung zytotoxischer T-Lymphozyten im Mikromilieu von EBV-assozierten Hogdkin-Lymphomen und inhibiert die induzierte Immunantwort (Vakzination) gegen Melanome (Chetaille et al., 2009; Wang et al., 2009). Auf Ovarialkarzinomen ist die Expression von PD-Ligand auf den Tumorzellen reziprok zur Infiltration von CD8-positiven T-Lymphozyten und geht mit einer schlechteren Prognose einher (Hamanishi et al., 2007). In einem Mausmodell der akuten myeloischen Leukämie führt die Bindung von PD-L1 an PD-1 zu einer Tumorprogression (Zhang et al., 2009). Zusammenfassend führt die Interaktion von PD-1 mit PD-L1 zu einer verminderten antitumoralen T-Zellantwort und einer schlechteren Prognose. Antikörper gegen PD-Ligand haben das Potential einer therapeutischen Nutzung.

1.5.2 Makrophagen

Monozyten / Makrophagen finden sich in unterschiedlicher Dichte im lymphoepithelialen Gewebe des Walder’schen Rachenringes. Sie spielen eine Schlüsselrolle in der Abwehr des Organismus gegen pathogene Strukturen und in der Wundheilung. Als Teil der angeborenen Immunabwehr phagozytieren die klassischen Makrophagen auch Tumorzellen und präsentieren deren Antigene zwecks T-Zell-Aktivierung und wirken mit einer Reihe von Zytokinen proinflammatorisch. Auf der anderen Seite wird in Malignomen auch eine weniger bekannte Makrophagenfunktion analog den Wundheilungsprozessen beobachtet. Diese tumorassozierten Makrophagen stimulieren Tumorangiogenese und -proliferation sowie supprimieren eine adäuquate Immunantwort. Klinisch und experimentell sind Karzinome mit

dichter Infiltration durch Makrophagen assoziert mit einer schlechteren Prognose und vermehrter Therapieresistenz (Allavena und Mantovani, 2012; Chanmee et al., 2014).

1.5.3 B-Lymphozyten

B-Lymphozyten stellen die Mehrheit der Zellen im regulären mukosaassozierten lymphatischen Gewebe (MALT) des Epi- und Mesopharynx, des sogenannten Waldeyer'schen Rachenringes. Ursprünglich wird B-Lymphozyten die Rolle zugeschrieben, Antigene zu prozessieren, zu präsentieren und in Immunglobulin-produzierende Plasmazellen oder B-Gedächtniszellen zu differenzieren. Ort der Proliferation und Differenzierung sind die Keimzentren, die unmittelbar unter dem Kryptenepithel des MALT liegen (Falk 1998). Die Rolle der B-Lymphozyten für die Antitumorimmunologie ist im Vergleich zu intratumoralen oder peritumoralen T-Lymphozyten eher ungeklärt. Distel et al beschreiben in einer Subgruppenanalyse, dass innerhalb einer Subpopulation von low-risk-Patienten mit geringen, operablen Tumorstadien eine dichte Infiltration durch CD20-positve B-Lymphozyten mit einer verbesserten Überlebensrate einhergehe. Innerhalb einer Hochrisiko-Patientengruppe mit fortgeschritten Karzinomen findet sich hingegen eine signifikant geringere Infiltrationsdichte von CD20-positiven B-Lymphozyten bei gleichzeitig vermehrt intraepithelialen CD8-positiven, zytotoxischen T-Lymphozyten (Distel et al., 2009).

1.5.4 Plasmazellen

Unterschiedliche intraepitheliale bzw. intratumorale Infiltration von Läsionen der Mundhöhle durch Plasmazellen wurden beschrieben und ein Zusammenhang mit der Karzinogese diskutiert (Löning und Burkhardt, 1979).

2 Fragestellung

Mehrere Studien zeigen, dass HPV-induzierte Karzinome bezüglich Tumorprogression und Therapieansprechen ein anderes biologisches Verhalten aufweisen. Einerseits stellt sich die Frage, ob diese Karzinome eine immunologische Lücke im lymphoepithelialen Gewebe des Waldeyerschen Rachenringes nutzen, und anderseits, ob Mechanismen der Immunantwort für das bessere Therapieansprechen relevant sind. Die Definitionen des HPV-Status hat sich mit dem Verständnis für die HPV-induzierte Onkogenese geändert. Die Methoden älterer Arbeiten sind diesbezüglich kritisch zu reevaluieren. Zunächst stellt sich die Frage: Gehen HPV-induzierte Kopf-Hals-Karzinome mit einem morphologisch anderen Mikromilieu einher als nicht-HPV-induzierte Kopf-Hals-Karzinome?

3 Material und Methoden

3.1 Patientenkollektiv

Das untersuchte Patientenkollektiv umfasste 245 Patienten, die zwischen 2000 und 2009 wegen eines lokal fortgeschritten Plattenepithelkarzinoms des Kopf-Hals-Bereiches (Mundhöhle, Pharynx, Larynx) in der Universitätsklinik für Strahlentherapie, Direktor Prof. Dr. J. Dunst, Chefarzt Prof. Dr. med. Dirk Rades behandelt wurden. Die Patienten waren Teilnehmer einer EORTC-Studie mit Karzinomen im Stadium III bis IV nach AICC. Die Krankheitsverläufe mit den Parametern „metastasefreies Überleben“, „Gesamtüberleben“ und „lokoregionäre Kontrolle“ waren bereits aus der Studie sowie der regulären Nachsorge nach Bestrahlungstherapie bekannt und wurden bereits veröffentlicht (Rades et al., 2011). Aus dem Kollektiv erhielten 93 Patienten zusätzlich zur Strahlentherapie eine Chemotherapie mit Cisplatin. Retrospektiv wurde das Operationspräparat bzw. Tumorbiopsat untersucht, das im Rahmen der Krankenversorgung am Universitätsklinikum Schleswig-Holstein, Campus Lübeck, zur Routinediagnostik in das Institut für Pathologie eingesandt worden war. Die Studie wurde der Ethikkommission der Universität zu Lübeck angezeigt und genehmigt.

3.2 Gewebeproben

Zu der EORTC-Studie gab es eine Klartextliste mit Namen und Geburtsdatum der Patienten. Mit deren Hilfe wurde nach geeigneten Operationspräparaten im Befundauskunftsystem Nexus/Paschmann der Pathologie recherchiert. Anhand der Pathologiebefunde wurden Einsendungen aus der Zeit von vor der multimodalen Therapie ausgewählt, um potentiell strahleninduzierte oder chemotherapieinduzierte Veränderungen auszuschließen. Nach lichtmikroskopischer Reevaluation der alten Schnittpräparate wurden nicht-invasive Epithelneoplasien (Dysplasie), nichtepitheliale Neoplasien und Lymphknotenmetastasen (insbesondere solche mit unbekanntem Primärtumor) aus der Studie ausgeschlossen. Zu kleine Proben wurden von der Studie ausgeschlossen, damit dadurch das Tumorgewebe nicht für möglicherweise einmal therapeutisch relevante Untersuchungen unwiederbringlich verloren gehe. Zudem lassen sich aus kleinen Biopsaten keine ausreichend langen Gewebezylinder für das unten beschriebene TMA gewinnen. An den Schnittpräparaten wurde eindeutiges, invasives Karzinomgewebe markiert. Die zugehörigen Paraffinblöcke mit formalinfixierten und paraffineingebettetem Gewebe wurden aus dem Archiv des Institutes herausgesucht. Das Paraffinmaterial stammte aus den Jahren 1998 bis 2008. Die Formalinfixierung war mit gepuffertem, 4%igen Formalin (Formaldehyd) mit einer

Fixierungszeit von 6 bis 48 Stunden erfolgt. Die Entwässerung und Paraffineinbettung war mittels aufsteigender Alkoholreihe und Xylol in Automaten über Nacht durchgeführt worden.

3.3 Herstellung tissue-micro-array (TMA)

Multigewebeblöcke, so genannte tissue microarrays (TMA), erlaubten verschiedene Untersuchungen vieler Gewebeproben auf der Ebene der Proteine (Immunhistochemie) und DNA mittels in-situ-Hybridisierung in nur einem Versuchsdurchgang. Die Erstellung der TMAs erfolgte rein mechanisch. Aus konventionellen Paraffinblöcken (sog. Donorblöcke) wurden mittels eines kommerziell erhältlichen Gerätes (sog. Arrayer) Gewebezylinder entnommen und in einen neu zu erstellenden Paraffinblock (Rezipientblock = TMA-Block) nach einem präzisen Schema eingebracht. Das Problem der intratumoralen Heterogenität war durch die Verwendung von 2 - 3 Zylindern pro Tumor zu vernachlässigen (Horn, 2005). Vom TMA-Block konnten dann multiple Schnitte mit einem Mikrotom angefertigt werden, die dann für die weiteren Studien zur Verfügung standen. Dazu wurden im Rahmen der mikroskopischen Untersuchung pro Fall zwei vitale, repräsentativ differenzierte Tumorlokalisationen von jeweils etwa 3 mm Durchmesser auf dem Objektträger markiert. Zudem reduzierte diese Vorgehensweise mögliche ethische Bedenken, da dadurch Tumorgewebe der Patient gespart wurde und für potentielle klinische Fragestellungen weiter zur Verfügung steht. Dieses Vorgehen wurde auch deshalb gewählt, weil es Ressourcen im Labor und die Gesamtmenge der Antikörper sparte. Wesentlicher Vorteil waren gleichmäßige immunhistochemische Untersuchungsergebnisse und die sich aus sich selbst ergebende on-slide Kontrolle. Ein guter Kompromiss aus Stabilität der Donorblöcke, guter Schnittqualität, ausreichender Morphologie und Effizienz erwies sich für TMA mit jeweils 6 x 7 Proben von 2 mm Durchmesser. Pro Tumor bzw. pro Patient wurden zwei Proben entnommen und in zwei unterschiedliche TMA eingebracht. Die Entnahme der Tumorproben und Einbringung in TMA erfolgte auf dem Manual Tissue Arrayer 1 (Beecher Instruments, Silver Spring, MD, USA).

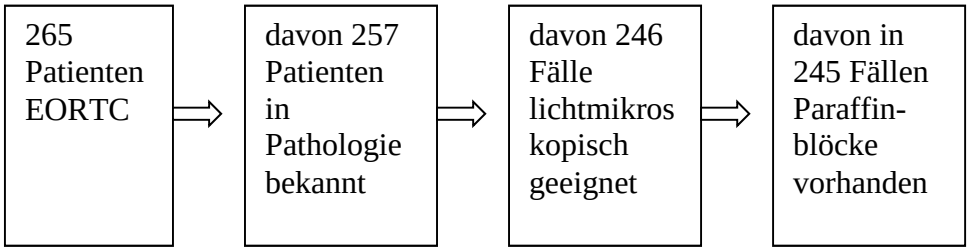

Abbildung 5



Abbildung 6: a) links TMA-Paraffinblock b) rechts TMA-Schnittpräparat

3.4 HPV-Status

3.4.1 p16-Immunhistochemie

Die immunhistochemische Untersuchung auf eine aberrante Überexpression von p16 erfolgte an 4µm dünnen Schnittpräraten der oben beschriebenen TMA. Verwendet wurde der Antikörper $p16^{ink4}$/MTS1 (Mitotic Inhibitor/Supressor Protein) Ab-4 der Firma Biocarta Europe GmbH, Hamburg (Katalog-Nr. #04-10-7403, Bezeichnung des Clone: 16P04 oder JC2). Dabei handelt es sich um einen monoklonalen Maus-Antikörper des Immunglobulinsubtyp IgG_1. Als Immunogen wurde laut Herstellerangabe aufgereinigtes, humanes, rekombinantes p16-Protein der ganzen Länge verwendet. Der Antikörper Ab-4 weist keine Kreuzreaktivität mit den verwandten Proteinen $p15^{ink4}$ und $p18^{ink4}$ oder mit den cyclinabhängigen Kinasen cdk4 und cdk6 auf.

Als positiv wurde nur eine durchgehende, zytoplasmatische und nukleäre Färbereaktion proliferierender Karzinomzellen gewertet. Eine fokale positive Reaktion in Einzelzellen oder kleinen Gruppen, oberflächlichlicher, atropher oder metaplastischer Zellen wurde zunächst als „patchy pattern“ dokumentiert und im Verlauf dieser Arbeit als negativ gewertet (vgl. Abbildungen 2-4) (Trunk et al., 2005).

3.4.2 in-situ-Hybridisierung

Tumorassoziierte HPV-DNA wurde primär mittels chromogener in-situ-Hybridisierung nachgewiesen. Mit dieser Methode gelang der Nachweis geringer Mengen der Virus-DNA im

Tumorgewebe (Burns et al. 1987). Die Autoren gaben eine Genkopienzahl von unter 10 an. In der in-situ-Hybridisierung fanden sich demnach in onkogen transformierten Tumorzellen lediglich einzelne kleine Signale, die häufig eine Vergrößerung mit dem 40x Objektiv (zuzüglich 10facher Okularvergößerung am Mikroskop entsprechend einer 400fachen optischen Vergrößerung) erforderten. Es fanden sich ein bis drei kleine Signale einer typischen mittelbraunen Signalintensität, -verteilung und -größe, wie sie aus der in-situ-Hybridisierung mit nummerischen Sonden in der Routinediagnostik bekannt waren. Der Autor und die Kollegen des Institutes für Pathologie verfügten hier über eine Expertise von 100 bis 200 Fällen für Her2neu pro Jahr mit Teilnahme an qualitätssichernden Ringversuchen und externen Fortbildungen sowie mit Sonden für Alk1-EML4, MDM2, c-myc, bcl2 und anderen. Dies erlaubte die Identifikation von Färbeartefakten, zum Beispiel bei extranukleären Signalen im Rahmen unzureichender Waschschritte. Kaum wahrnehmbar kleine Signale in weniger als 10% der Karzinomzellen galten als nicht eindeutig. Im Zweifelsfall wurde als negativ klassifiziert. Innerhalb fortgeschrittener invasiver Karzinome fand sich häufig nur noch die in das Wirtsgenom integrierte HPV-DNA mit dem oben oder in Metastasen beschriebenem Signalmuster (Weichert et al., 2009). Demnach war explizit nicht die aus einigen intraepithelialen Dysplasien der Cervix uteri und von Condylomata accuminata (dort HPV-Subtypen 6 und 11) bekannte perinukleäre, intrazytoplasmatische, massenhafte Ansammlungen von HPV-DNA alleiniges Kriterium eines positiven HPV-Nachweises, da es sich dabei lediglich um episomale DNA handelte (vgl. Abbildung 10).

Die in-situ-Hybridisierung der formalinfixierten, paraffineingebetteten Tumorproben wurde im Bond Autostainer mit den auf diesem System Gerät etablierten Analytika (BondTMReady-to-use DNA ISH HPV Probe PB0820, Anti-Biotin antibody AR0584, Leica Biosystems, Newcastle, U.K) durchgeführt. Bei dieser Untersuchung wurde DNA der HPV-Hochrisiko-Subtypen 16,18,31,33 und 51 mittels entsprechender, komplementärer DNA-Sonden markiert. Diese mit Biotin markierten Sonden wurden anschließend mit einem Anti-Biotin-Antikörper detektiert und ermöglichten so eine Färbereaktion analog zur Immunhistochemie, welche im Durchlichtmikroskop betrachtet werden konnte (vgl. Abbildungen 8 und 9).

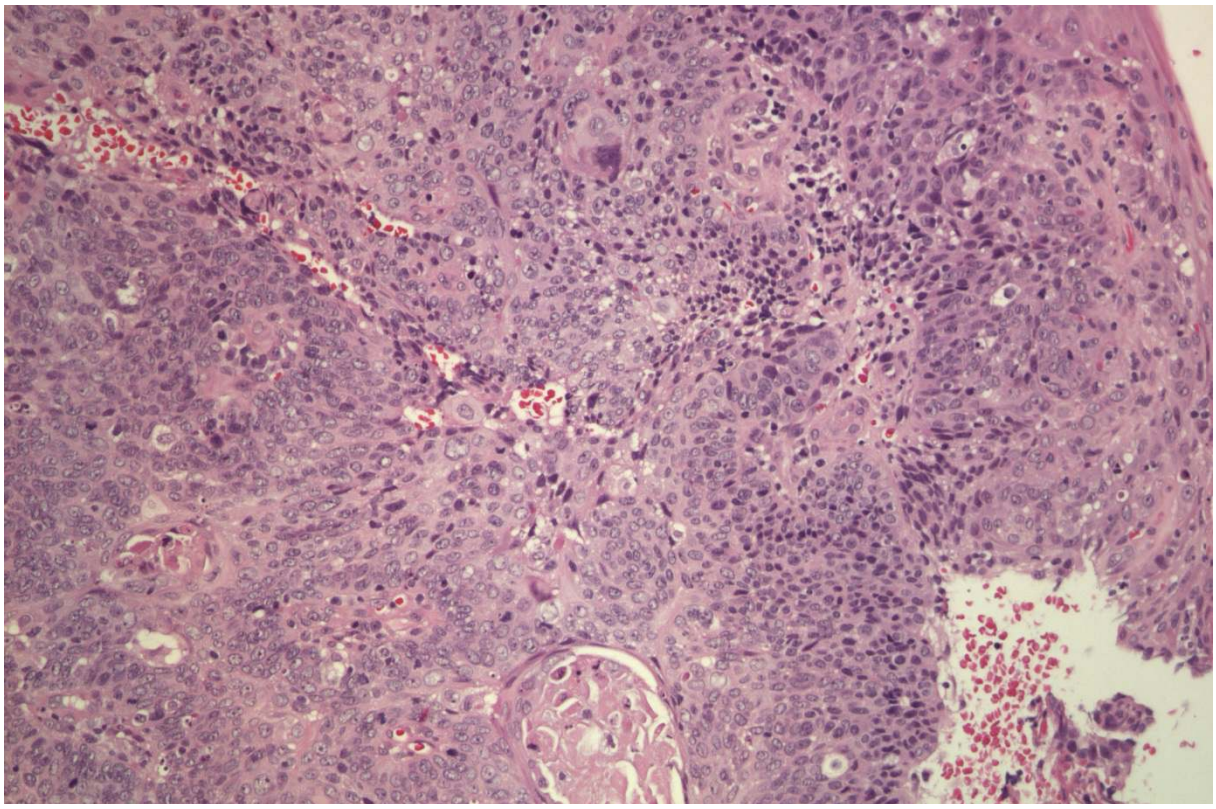

Abbildung 7: invasives Plattenepithelkarzinom (mitte und links im Bild), welches Mukosa der Mundhöhle, Larynx oder Rachen aus nicht-verhornendem Plattenepithel unterminiert. Die Mukosa (rechter Bildrand) dient als Negativkontrolle. HE Orginalvergrößerung ca. 100x

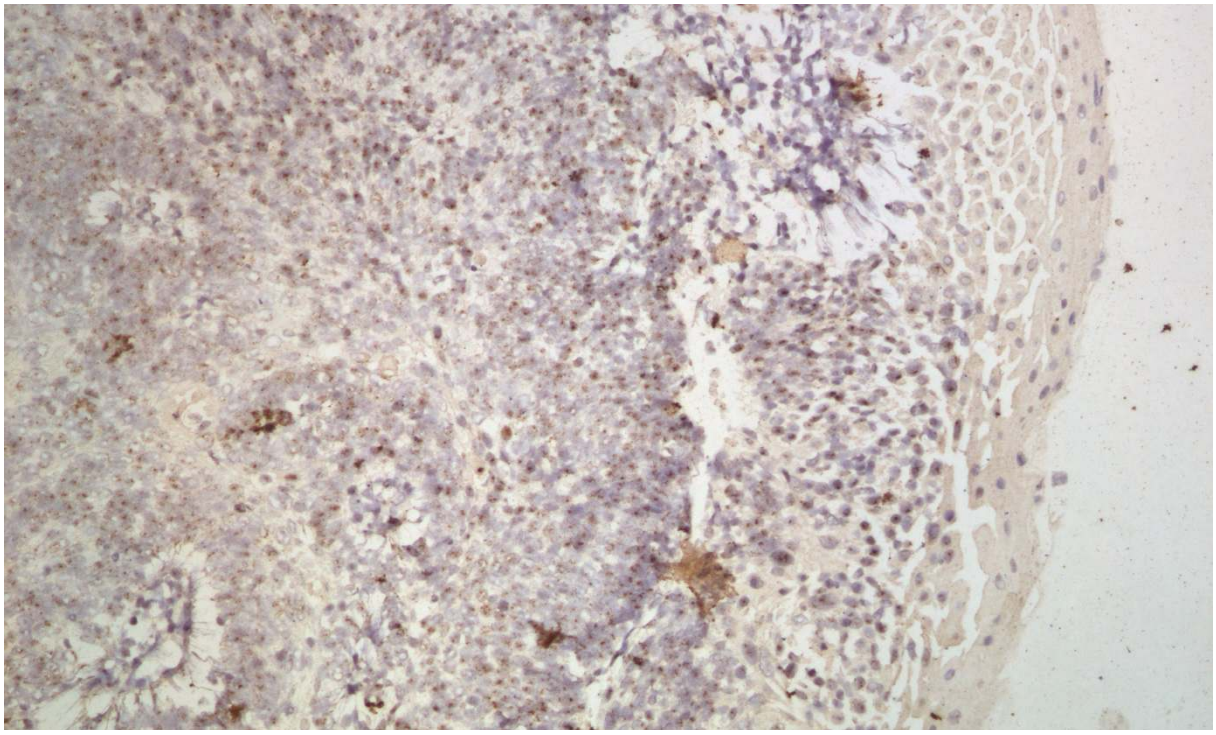

Abbildung 8: chromogene in-situ-Hybridisierung mit Sonden gegen HPV der Subtypen 16, 18,31, 33 u. 51 in Form brauner nukleärer Signale (links). Gegenfärbung der Nuclei mit Hämalaun. Orginalvergrößerung ca. 100x.

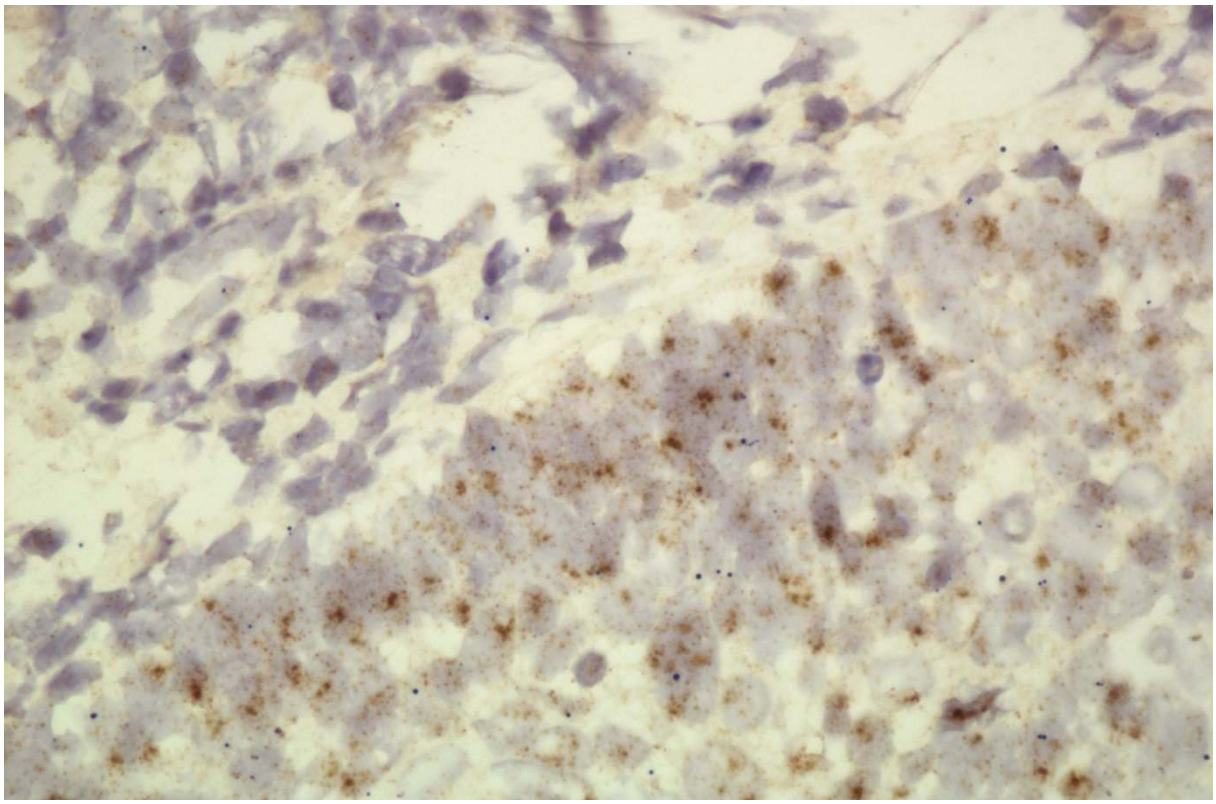

Abbildung 9: Ausschnitt aus b, Originalvergrößerung 400x: oben-links negative Stromazellen, unten-rechts Karzinom mit punktförmigen braunen Signalen

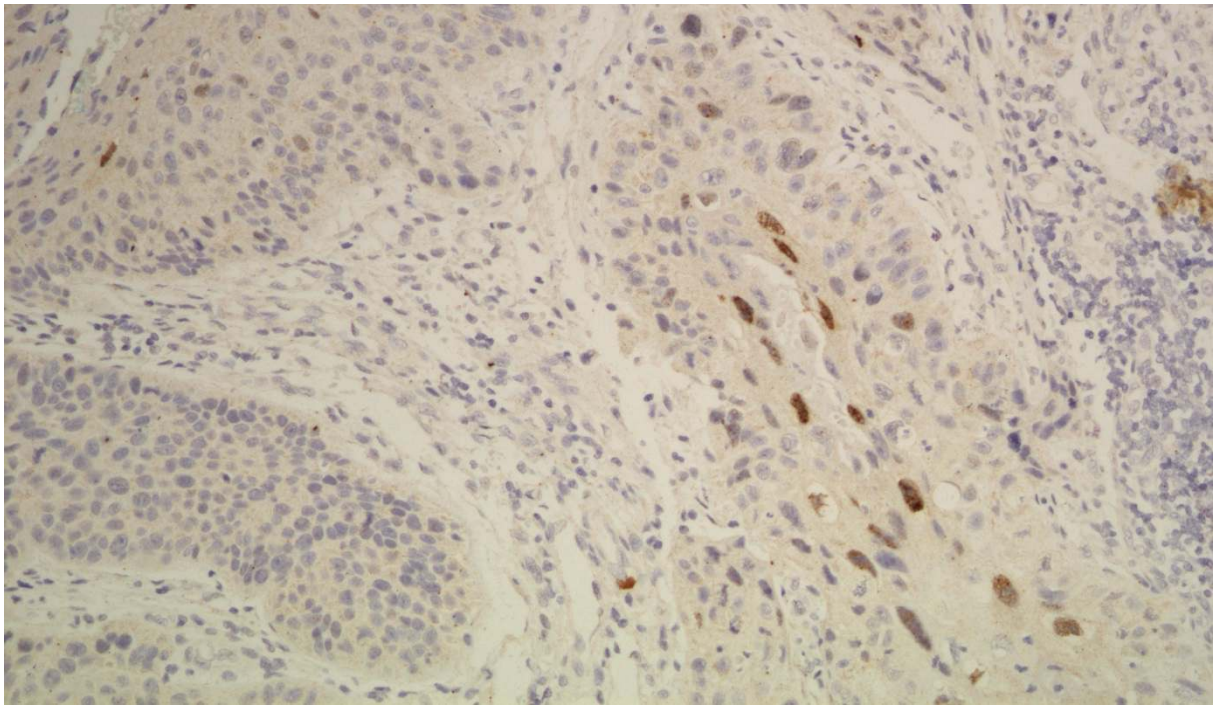

Abbildung 10: Plattenepithelkarzinom auf und Residuum hochgradiger Dysplasie mit reichlich episomaler HPV-DNA in einigen Nuklei (komplett braune Nuklei). Originalvergößerung 100x

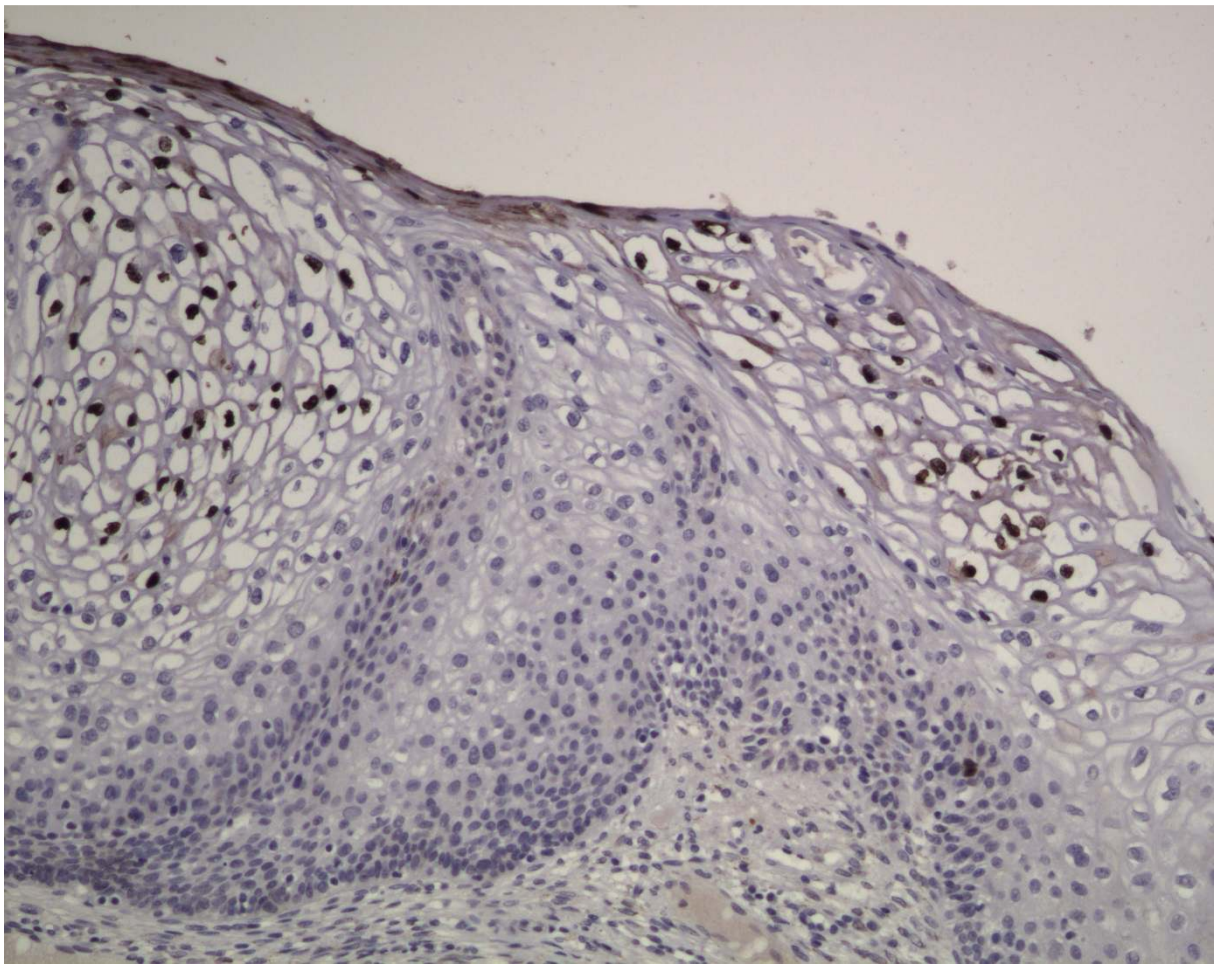

Abbildung 11: Immunhistochemische Darstellung des HPV-Kapsidproteins (braun) in geringgradiger Dysplasie und Koliozytose (replikative Phase der Infektion). ca. 100x Orginalvergrößerung

3.4.3 PCR

Zur Etablierung der in-situ-Hybridisierung im Institutslabor und in Zweifelsfällen bei fehlender Konkordanz zwischen p16-Expression und negativer in-situ-Hybridisierung wurde HPV-DNA mittels Polymerase-Kettenreaktion (PCR) und LCD-Array-Chip nachgewiesen und eine Subtypisierung vorgenommen. Verwendet wurde das LCD-Array HPV3.5 der Firma Chipron, Berlin. Zunächst erfolgte eine PCR unter Verwendung von zwei HPV-spezifischen, biotinylierten Primermixturen (Pimer Mix A: My11/09 und Primer Mix B 125). Die dabei zu erwartenden Amplikons hatten eine Länge von 430 und 125 Basenpaaren. Ein Teil des Amplifikates wurde auf ein Agarosegel aufgetragen. Sofern sich die o.g. Banden ausbildeten, waren Nukleinsäuren des HPV vorhanden. Zwecks Subtypisierung wurde das biotinylierte PCR-Produkt auf einen Chip mit 32 Subtypen-spezifischen capture-Sonden aufgetragen. In anschließender Hybridisierung konnten passende biotinylierte Amplifikate ausschließlich in der Reaktionskammer binden, in der die passende subtypenspezifische capture-Sonde adhärent war. Anschließend folgte ein Waschschritt, bei dem die ungebundenen

Komponenten entfernt wurden, und Zugabe eines Enzyms, mit dem das chromogene Substrat der gebundenen Amplikons sichtbar gemacht wurde. Mittels eines SlideReaders genannten Durchlichtscanners für die Arrays mit 92 Reaktionskammern wurde die Färbereaktion erfasst und ein semiquantitatives Ergebnis dokumentiert. Es konnten folgende Subtypen unterschieden werden: 6, 11, 16, 18, 31, 33, 39, 42, 44, 45, 51, 52, 53, 54, 56, 58, 59, 61, 62, 66, 67, 68, 70, 72, 73, 81, 82, 83, 84, 90 und 91. Alle anderen Subtypen wären nur über den Nachweis der eingangs genannten Amplikons von 430 und 125 bp Länge als HPV ohne Subtyp nachweisbar.

3.5 Immunhistochemie

Von den in TMA zusammengefassten Tumorproben wurden 4 µm dünne Serienschnitte auf beschichtete Objektträger (SuperFrost plus) aufgezogen, in Xylol entparaffiniert und in einer absteigenden Alkoholkette rehydriert. Zur Antigendemaskierung wurde die in der Tabelle für jeden Antikörper ausgetestete Vorbehandlung durchgeführt. Die endogenen Peroxidasen wurden für 5 min in 6%igem Wasserstoffperoxid geblockt. Anschließend wurde der in der Tabelle genannte Primärantikörper aufgebracht und inkubiert. Die Schnitte wurden mit TBS (0.1% Tween 20, pH 7.0) gewaschen. Die weitere Reaktion erfolgte mit biotinfreier Meerrettich-Peroxidase und Enzyme-markiertem Polymer des PowerVisionSystems (ImmunoLogic, Duiven, Niederlande) und Diaminobenzidin-Komplex als Chromogen mit einer braunen Farbe. Eine Gegenfärbung der Zellkerne erfolgte mit Hämatoxylin und ergab eine blaue Färbung der Kerne.

Antikörper	Klon	Vorbehandlung	Ver-dünnung	Lieferant	Bestell-Nr.
CD 68	PGM-1	Mikrowelle, 5´bei 850 W, 30´bei 150 W, Zitronensäure (pH 6,0)	1: 50	Dako GmbH, Hamburg	M0876
TIA	TIA	Dampftopf, 15´ Zitronensäure (pH 6,0)	1:50	Immunotech, Marseille, Frankreich	2550
PD-1	MRQ-22	EDTA	1:100	Cell Marque Corporation, USA	315M-95

CD 3	SP7	Dampfgarer 25´, Zitronensäure (pH 6,1),	1:200	NeoMarkers, Fremont, CA 94539, USA	RM_9107_S
CD 4 lab	4B12	Dampfgarer, s.o.	1:50	Thermo Fisher Scientific, Cheshire WA7 1PR, UK	MS-1528- S
CD 8 lab	BC/1A5	Dampfgarer Decloaker pH 9,0	1:100	Biocare Medical, Concord, CA 94520 USA	CM 154 C
CD 20 lab	L26	Dampftopf, s.o.	1:200	NeoMarkers	MS-340-S
CD 23 lab	SP 23	Dampftopf, s.o.	1:100	NeoMarkers	RM-9123-S

Tabelle 1 Antikörper

3.5.1 CD3

Der CD3-Proteinkomplex wird auf T-Lymphozyten im Kortex und der Medulla des Thymus expremiert. Er gilt als Pan-T-Lymphozentenmarker, da dieses Antigen bereits sehr früh in der T-Zelldifferenzierung expremiert wird und auf der Oberfläche ruhender und aktivierter T-Lympozyten erhalten bleibt. Er ist spezifisch für T-Lymphozyten und markiert nicht B-Lymphozyten, Monozyten/Makrophagen, myeloische Zellen oder andere Zellen ausser einer schwachen Expression auf Purkinjezellen des Kleinhirns und Hassal'schen Körperchen . Der hier verwendetet Anti-CD3-Antikörper ist der Klon SP7. Es handelt sich um einen im Kaninchen gebildeten Antikörper der Klasse IgG mit Reaktivität gegenüber humanem CD3, welcher sehr gut paraffingängig ist und an die intrazytoplasmatische Komponente des CD3-Moleküls bindet. Mikroskopisch findet sich eine Zytoplasma- und Membranfärbung.

3.5.2 CD4

Das CD4-Molekül ist ein transmembranöses Glykoprotein, das während der Antigenerkennung mit HLA-Klasse-II-Rezeptoren interagiert. Es definiert die Untergruppe der T-Helferzellen. CD4 findet sich zudem auf 80% der Thymozyten und auf einzelnen Monozyten. CD4 wird außerdem auf Langerhans'schen Zellen und anderen dendritischen Zellen, welche myeloischen Ursprungs sind, expremiert (Dabbs, 2008). Es wird eine zytoplasmatische und membranöse Reaktion erwartet.

3.5.3 CD8

Der CD8-Rezeptor ist ein über Disulphidbrücken verbundenes α-β-Heterodimer oder α-α-Homodimer und wird auf NK-T-Lymphozyten und Thymozyten expremiert. Das CD8-Antigen definiert innerhalb der T-Lymphozyten sowohl die T-Suppressor- als auch die zytotoxischen T-Zellen. Lediglich im Thymus tritt eine Koexpression von CD4 und CD8 auf. In nicht-neoplastischen reaktiven, d.h. entzündlichen Lymphozyteninfiltraten findet sich ein Verhältnis CD4 zu CD8 von etwa 2:1. Die hier zu detektierende Beta-Kette lässt in formalinfixiertem Gewebe eine ähnliche hochsensitive Detektion zu wie in der Durchflusszytometrie. Es wird eine zytoplasmatische und membranöse Reaktion erwartet (Dabbs, 2008).

3.5.4 TIA

Auf Grund der Erstbeschreibung als granuläres Membranprotein mit einer Größe von 17 kDa ist das T-Zell-limitiertes intrazelluläres Antigen (TIA-1) auch unter dem Synonym GMP-17 bekannt. Es ist ein Protein, dessen Expression mit zytotoxischen Granula assoziiert ist und sich auf natürlichen Killerzellen (NK-T-Zellen) und zytotoxischen T-Lymphozyten (CD8+) findet. Es findet sich im Zytoplasma zytolytisch aktiver T-Lymphozyten, Monozyten und Granulozyten.

Bei dem von Immunotech erhältlichen Antikörper handelt es sich um einen aufgereinigten, monoklonalen IgG-Maus-Antikörper gegen das humane T-Zell-limitierte intrazelluläre Antigen (TIA). Verwendet wird der Klon 2G9. Die Spezifität in der Durchflusszytometrie liegt bei 90% der CD16-positiven Zellen und 50-60% der CD8-positiven und weniger als 10% der CD4-positven Zellen.

3.5.5 PGM-1 (CD68)

CD68 wird in der allgemeinen histologischen Diagnostik zur Darstellung histiozytärer Zellen eingesetzt. Es gehört zu einer Gruppe lysosomaler Glykoprotein-/Plasmamembran-Shuttle-Proteinen, die eine Rolle bei der Endozytose spielen. CD68 wird reichlich in zytoplasmatischen Granula von Monozyten und Makrophagen, aber auch in zytoplasmatischen Granula neutrophiler und basophiler Granulozyten und großer Lymphozyten expremiert. Der monoklonale Antikörper PGM1 ist mit Zellen aus einer Milz mit Morbus Gaucher entwickelt worden. Dieser Antikörper ist an formalinfixiertem und paraffineingebettetem Gewebe anwendbar und reagiert nicht mit Granulozyten und myeloischen Vorläuferzellen. Die Spezifität wird lediglich durch eine positive Reaktion mit

Mastzellen und Synovia eingeschränkt, welche aber in der histologischen Untersuchung durch den erfahrenen Pathologen leicht morphologisch kompensiert werden kann. Bei dem von Dako gelieferten Antikörper handelt es sich um einen IgG-Maus-Antikörper.

3.5.6 PD-1

Bei dem verwendeten Antikörper PD-1 handelt es sich um einen IgG_1-Antikörper. Das erwartete Reaktionsergebnis ist zytoplasmatisch. In der menschlichen Tonsille wird PD-1 auf einer kleinen Untereinheit der B-Blasten in den Keimzentren expremiert, so dass Tonsillengewebe als Kontrolle mitgeführt wird (Iwai et al. 2002).
Eine in dieser Studie beobachtete, nukleäre Reaktion in Karzinomzellen wurde als unspezifisch eingeordnet.

3.5.7 CD38

CD38 ist ein Oberflächenantigen, das auf Thymozyten, aktivierten T-Lymphozyten und terminal ausgereiften B-Lymphozyten expremiert wird. In der pathologisch-anatomischen immunhistochemischen Diagnostik ist Anti-CD38 ein bewährter Antikörper zur Darstellung von Plasmazellen.

3.5.8 CD20

CD20 ist ein Kalziumkanal, der an der Aktivierung und Zellzyklussteuerung von B-Lymphozyten beteiligt ist. CD20 findet sich nur auf neoplastischen und normalen B-Lymphozyten, nicht auf anderen Leukozyten oder Geweben. Plasmazellen sind ganz überwiegend negativ für CD20. Immunhistochemisch findet sich eine zytoplasmatische Färbung. Der Antikörper wird in der Routinediagnostik weit verbreitet eingesetzt und entsprechend erfahren sind Labor und Pathologen mit diesem Antikörper (Dabbs 2008).

3.5.9 CD23

CD23 ist ein Glykoprotein, welches eine Rolle in der Aktivierung und Wachstum von B-Lymphozyten spielt. Es handelt sich um ein FC-Fragment eines IgE-Rezeptors. In der histologischen Diagnostik differenziert eine aberrante CD23-Expression die chronisch-lymphatische Leukämie (CLL) von z.B. nodalen Mantelzelllymphomen oder Mucosa-assoziierten Lymphomen (MALT). Weiterhin wird physiologisch das follikuläre dendritische Netzwerk in der hellen Zone der Keimzentren von lymphatischem Gewebe markiert. Die Zersiedelung des genuinen Musters ist ein Merkmal von Lymphomen (Schlette et al., 2003).

Der verwendete Antikörper ist ein IgG-Antikörper aus Kaninchen gegen rekombinates CD23 48-248aa (Herstellerangabe). Die Reaktivität ist herstellerseitig für humane Antigene getestet. Als Kontrollgewebe dient eine Gaumentonsille. Erwartet wird ein für Keimzentrumsfollikel bzw. follikuläre dendritische Netzwerke typisches Muster einer membranösen Färbereaktion.

3.6 Mikroskopische Auswertung

Das Tumorgewebe wurde an einem Durchlichtmikroskop Typ Axioskop, Fa. Zeiss, Göttingen, mikroskopisch untersucht. Eine relevante Größe war die Fläche eines Gesichtsfeldes bei größter Vergrößerung (gebräuchliche englische Abkürzung HPF = high power field). Diese berechnete sich wie folgt:

- Fläche des Gesichtsfeldes = π x (Sehfelddurchmesser x 0,5)^2
- Gesichtsfelddurchmesser = $\frac{\text{Sehfeldzahl}}{\text{Objektivvergrößerung}}$

Für die 40fache Objektivvergrößerung eines HPF ergab sich mit o.g. Formel ein Gesichtsfelddurchmesser von 0,55mm.

Mikroskopisch setzten sich die Tumore einerseits aus den Karzinomzellen in verschieden Differenzierungen und Zellformationen und andererseits aus desmoplastischem Stroma, Blutkapillaren und einer reaktivem oder präexistenten, leukozytären Zellpopulation zusammen. Dabei musste zunächst mittels HE-Färbung das Epithel nach Residuen regelhaften Plattenepithels, z.B. der Krypten oder der auskleidenden Schleimhaut, und nach sicher invasivem Karzinom und Carcinoma-in-situ unterschieden werden. Vereinzelt galt es, Ansammlungen epitheloider Histiozyten oder Endothelzellen von dissozierenden Tumorformationen abzugrenzen. In einigen Proben fand sich in den für die immunhistochemischen Untersuchungen angefertigten Schnittstufen zunehmend weniger Tumorgewebe, so dass die Frage der Auswertbarkeit einer Probe im Hinblick auf das zu untersuchende Merkmal (peritumoral vs. intratumoral) und auf die Prävalenz der zu untersuchende Zellpopulation am Beginn einer jeden Einzelauswertung stand.

Zur Auswertung der Bildbefunde, d.h. morphologischen Verteilungsmuster, wurden nach Sichtung der Literatur und in Anlehnung an die in der Routinediagnostik gebräuchliche Intensitätsbeschreibung entzündlicher Infiltrate wurden folgende Merkmale festgelegt:

- Ort der Infiltration: intratumoral versus peritumoral
- Infiltrationsdichte: reichlich versus schütter versus negativ
- Als reichlich galten mehr als 20 Zellen pro HPF (Durchmesser 0,55 mm).

- Als peritumoral schütter galten weniger als 20 Zellen pro HPF und mehr als 20 Zellen pro Probe (Durchmesser 2 mm).
- Als intratumoral schütter galten weniger 20 Zellen pro HPF und mehr als 10 Zellen pro Probe (Durchmesser 2 mm).
- Als negativ galten alle Werte kleiner als 10 bzw. 20 Zellen pro Tumorprobe.

Bei plumper Invasionsfront war die intratumorale Infiltrationsdichte leicht beurteilbar. Bei diffuser Ausbreitung der Karzinomverbände gab es Leukozyten, die nicht sicher einer intratumoralen Infiltration zugeordnet werden konnten und deshalb als „tumornah“ klassifiziert wurden.

score	
0	negativ (<20 Zellen / Probe)
1	tumornah (nur für intratumoral)
2	schütter
3	dichte Infiltration (> 20 / HPF)

Tabelle 2: Auswertungs-score

3.6.1 Auswertung der T-Lymphozyten und Makrophagen

Der Befund der Infiltrationsdichte wurde nach o.g. dreitstufigen Schema graduiert. Die Grade wurden zwecks statistischer Auswertung nummerisch angegeben. Entsprechend der Teilergebnisse, dass nur wenige Karzinome keine Infiltration durch T-Lymphozyten und Makrophagen aufwiesen und die überwiegende Zahl der untersuchten Karzinome eine schüttere oder dichte Infiltration aufwiesen, erfolgte unter Inkaufnahme einer starken Vereinfachung die Definition der Merkmale „dichte Infiltration“ und „geringgradige Infiltration“, wobei unter „geringgradig“ die Fälle mit schütterer, tumornaher bis negativer Infiltration zusammengefasst wurden. Mit dieser zweistufigen Graduierung erfolgte anschließend der Vergleich zwischen HPV-positiven und HPV-negativen Karzinomen mittels Vierfeldertest.

3.6.2 Auswertung B-Lymphozyten und Plasmazellen

Auch für B-Lymphozyten und Plasmazellen erfolgte zunächst die oben beschriebene dreistufige Evaluation aller Fälle unabhängig von weiteren Parametern. Da die Karzinome zumeist eine schüttere oder tumornahe bis fehlende Infiltration durch B-Lymphozyten und Plasmazellen aufwiesen und eine dichte Infiltration kaum vorkam, wurden die Fälle mit weniger als 20 Zellen pro Probe als „negativ“ subsumiert und Fälle mit mehr als 20 Zellen pro Probe (schütter und tumornah sowie dicht) als „positiv“ subsumiert.

3.6.3 Auswertung follikuläre Keimzentrumsreste

Der Nachweis dentritischer Netzwerke follikulärer Keimzentren konnte mit „vorhanden“ oder „nicht vorhanden“ beurteilt werden. Bei der Auswertung von je zwei Proben pro Patient mit unterschiedlichem Ergebnis, wurde das Merkmal „vorhanden“ als dominant eingestuft.

3.7 Statistik

Die Rohdaten wurden in Datensätzen mit Microsoft Excel dokumentiert und ausgewertet. Mittels Chi-Quadrat-Vierfelder-Test wurde geprüft, ob die Merkmale stochastisch unabhängig sind, und die Wahrscheinlichkeit der Nullhypothese als p-Wert angegeben. Bei p-Werten von weniger als 0,05 wird der Unterschied als signifikant definiert. Bei p-Werten von weniger als 0,005 als hochsignifikant definiert.

Auf Grund des stark explorativen Charakters der Studie wurde auf eine Adjustierung für multiples Testen nach Bonferroni verzichtet (Bland und Altmann, 1995).

4 Ergebnisse

4.1 HPV-Status

Insgesamt zeigten 54 von 247 Karzinomen (22%) Zeichen einer onkogenen Transformation durch HPV, d.h. der HPV-Status wurde hier als positiv klassifiziert. Davon war in der Hälfte der Fälle (11%) mittels in-situ-Hybridisierung auch virale Nukleinsäure eines high-risk-Subtyps 16, 18, 31, 33 oder 51 eindeutig nachweisbar. In den invasiven Karzinomzellen fanden sich vorwiegend feine, mitunter einzelne punktförmige Gensignale, welche für eine Integration des Virusgenoms in das Zellgenom sprechen. In vielen Fällen waren mehr als zwei kleine, einzeln liegende Signale zu beobachten, die mit einer Amplifikation viraler DNA-Abschnitte vereinbar sind. Zytoplasmatische oder haufenförmige Gensignale als Zeichen episomaler Virus-DNA traten nicht auf. Als negativ wurden Fälle gewertet, die eine gänzlich negative Reaktion aufwiesen oder eine auch extrazelluläre, diffuse Färbung. Letztere galt allgemein als Färbeartefakt, zum Beispiel durch unzureichende Waschschritte. Diese konnte mittels negativem PCR-Befund bestätigt werden. Die Fälle mit high-risk-HPV-DNA-Nachweis wiesen ein für eine onkogene Transformation typisches immunhistochemisches Expressionsmuster von $p16^{ink4}$ auf. Fälle eines positiven high-risk-HPV-Nachweises ohne p16 Expression fanden sich nicht. In 176 Fällen (72%) wurde der HPV-Status als negativ zu klassifiziert. Es traten keine Karzinome mit p16-Überexpression und alleinigem genomischen

Nachweis von low-risk-HPV der Subtypen 6 oder 11 auf. Eine Ko-Infektion von low-risk-HPV und high-risk-HPV fand sich nicht. 12 Fälle (5%) waren nicht auswertbar, da in der Multiblockprobe kein Karzinom, sondern nur peritumorales Stroma erfasst war oder die Schnittpräparate beider Proben abgeschwommen waren. Unter den auswertbaren Fällen betrug die Prävalenz HPV-induzierter Karzinome des Kopf-Hals-Bereiches 23%.

	positiv mit ISH		positiv ohne ISH		negativ		n.a.	
	N	%	N	%	N	%	N	%
HPV Status	28	11%	26	11%	176	72%	12	5%

Tabelle 3

4.2 T-Lymphozyten (CD3)

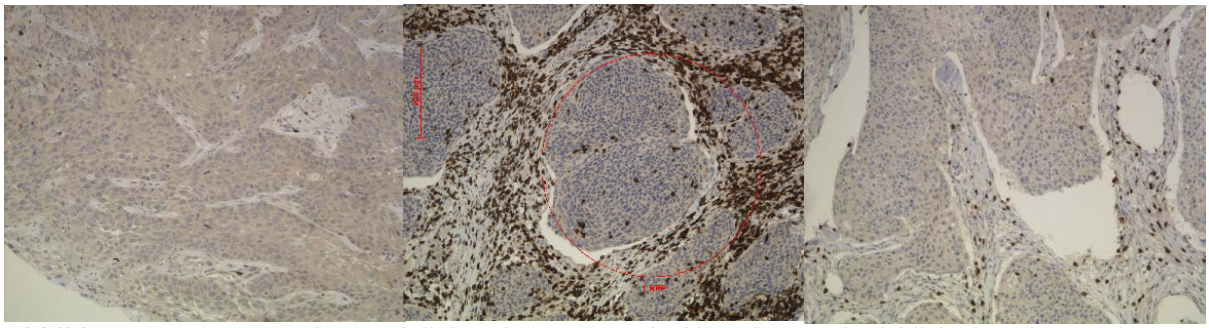

Abbildung 12 a-c von rechts nach links: a) CD3 negativ, b) peritumoral reichlich c) peritumoral schüttere Infiltration. Orginalvergrößerung jeweils 100x. Maßstabsbalken 200µm, Kreisdurchmesser ein HPF

Mittels immunhistochemischer Untersuchung mit einem Antikörper gegen CD3 wiesen nahezu alle Proben eine Infiltration durch T-Lymphozyten auf. Lediglich in 2 Fällen (1%) wurde eine Lymphozyteninfiltration von weniger als 20 T-Lymphozyten pro 2-mm-Probe beobachtet. Gemäß Definition im Methodenteil wurde dieser Befund als negativ klassifiziert. Bei 106 Fällen (43%) wiesen die Proben eine dichte peritumorale Infiltration durch T-Lymphozyten auf. 116 Fälle (47%) zeigten eine schüttere peritumorale Infiltration durch T-Lymphozyten. In Proben aus 21 Fällen (9%) war die T-Lymphozyteninfiltration trotz Doppelbestimmung nicht auswertbar.

Hingegen betrug die Häufigkeit einer dichten intratumoralen T-Lymphozyteninfiltration 31% der Fälle und die Häufigkeit einer tumornahen oder schütteren T-Lymphozyteninfiltration 55%. Die Häufigkeit eines definitionsgemäß negativen Befundes (weniger als 20 T-Lymphozyten in der Tumorprobe) betrug lediglich 4%.

	dicht		schütter		negativ		n.a.	
	Anzahl		Anzahl		Anzahl		Anzahl	
CD3 peritumoral	106	43%	116	47%	2	1%	21	9%
CD3 intratumoral	76	31%	134	55%	10	4%	25	10%
n=245								

Tabelle 4: Verteilung Lymphozyteninfiltration (CD3)

Der Vergleich der HPV-positiven Karzinome mit den HPV-negativen Karzinomen ergab eine unterschiedliche Verteilung der Lymphozyteninfiltrate: 73% der HPV-positiven Karzinome wiesen eine dichte peritumorale Infiltration durch T-Lymphozyten auf. Bei 27% der HPV-positiven Karzinome trat eine geringe (negativ bis schütter) peritumorale Infiltration von T-Lymphozyten auf. Hingegen zeigten bei den HPV-negativen Karzinomen 56% der Proben eine geringe (negativ bis schütter) peritumorale Infiltration. Dieser Unterschied ist mit einem p-Wert von 0,024 statistisch zumindest signifikant.

Ein ähnlicher, statistisch hochsignifikanter Unterschied zwischen HPV-positiven und HPV-negativen Karzinomen fand sich bei Betrachtung der intratumoralen T-Lymphozyteninfiltration: Hier wies die Mehrzahl (72%) der HPV-positiven Karzinome eine dichte T-Lymphozyteninfiltration auf, während weniger als ein Drittel (28%) nur durch wenige bis keine T-Lymphoyzten infiltriert wurde. Hingegen wurde die Mehrzahl (70%) der HPV-negativen Karzinome nicht oder nur wenig (schütter) durch T-Lymphozyten infiltriert und nur weniger als ein Drittel (30%) wies eine dichte intratumorale T-Lymphozyteninfiltration auf. Dieser Unterschied war mit einem p-Wert von < 0,001 statistisch hoch signifikant.

CD3 peritumoral	HPV +	HPV -
gering	27%	56%
dicht	73%	44%
p = 0,024		

Tabelle 5: Verteilung peritumorale Lymphozyteninfiltration in Abhängigkeit des HPV-Status

CD3 intratumoral	HPV +	HPV -
gering	28%	70%
dicht	72%	30%
p = < 0,001		

Tabelle 6: Verteilung intratumorale Lymphozyteninfiltration in Abhängigkeit des HPV-Status

4.3 T-Helferzellen (CD4)

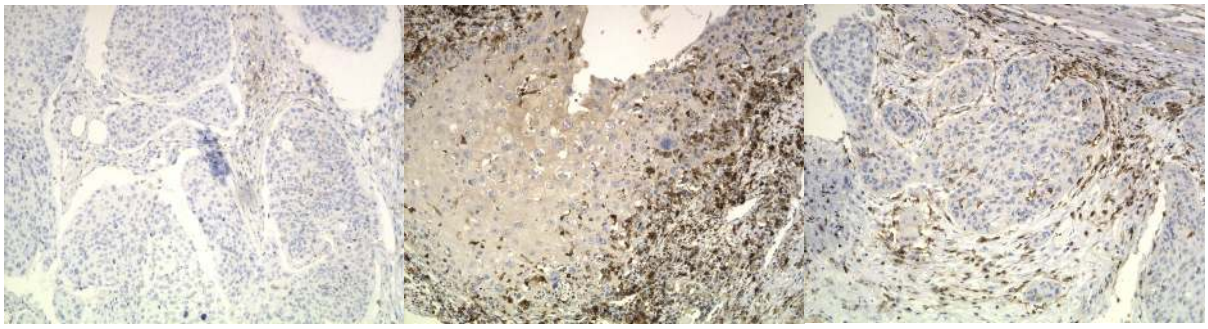

Abbildung 13 a-c von rechts nach links: a) CD4 peritumoral schütter, b) peritumoral reichlich c) intratumoral schütter / tumornah. Orginalvergrößerung jeweils 100x. Maßstab wie in Abb. 4-1.

Während wie oben beschrieben kaum ein Karzinom ohne begleitende oder intratumorale T-Lymphozyten (CD3) zu finden war, konnte in einem knappen Viertel (22%) der Karzinome keine intratumorale Infiltration durch T-Helferzellen (CD4) beobachet werden. In einem anderen Viertel der Fälle (27% bzw. 24%) fand sich eine intratumoral bzw. peritumoral dichte Infiltration durch T-Helferzellen.

	dicht		schütter		negativ		n.a.	
	Anzahl		Anzahl		Anzahl		Anzahl	
CD4 peritumoral	65	27%	137	56%	23	9%	20	8%
CD4 intratumoral	59	24%	105	43%	54	22%	27	11%
n=245								

Tabelle 7: Verteilung T-Helferzellen (CD4)

57% der HPV-positiven Karzinome wiesen eine intratumoral dichte Infiltration durch T-Helferzellen auf. Im Vergleich dazu fand sich dieses Phänomen nur bei 24% der HPV-negativen Karzinome. Bzw. 76% der HPV-negativen Karzinome wiesen keine oder nur einen geringen T-Helferzell-Gehalt auf. Dies war mit einem p-Wert von 0,03 noch signifikant. Für das peritumorale Gewebe hingegen trat ein signifikanter Unterschied der T-Helferzell-Infiltration nicht auf.

	HPV +	HPV -
gering	62%	72%
dicht	38%	28%
p = 0,8		

Tabelle 8: Verteilung peritumorale T-Helferzellen (CD4) in Abhängigkeit des HPV-Status

	HPV +	HPV -
gering	43%	76%
dicht	57%	24%
p = 0,03		

Tabelle 9: Verteilung intratumoraler T-Helferzellen in Abhängigkeit des HPV-Status

4.4 zytotoxische T-Lymphozyten (CD8)

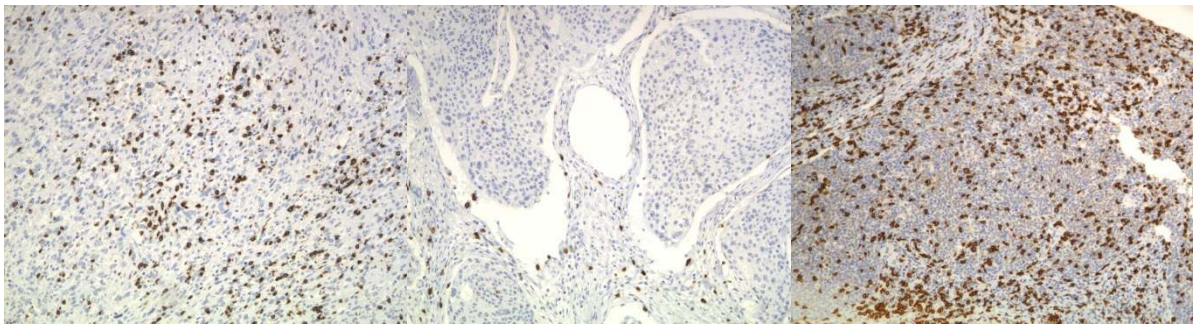

Abbildung 14 a-c von rechts nach links: a) peritumoral reichlich und intratumoral schütter DD tumornahe CD8-positive Lymphozyten b) peritumoral schüttere und intratumoral negative Infiltration c) peri- und intratumoral dichte Infiltration

Für die Subgruppe der CD8-expremierenden, überwiegend zytotoxischen T-Lymphozyten ergab sich ein ähnliches Verteilungsmuster wie bei den T-Helferzellen. Jeweils ein Viertel der Fälle wies peritumoral und intratumoral eine dichte Infiltration durch CD8-expremierende T-Lymphozyten auf. Die übrigen Fälle wiesen eine schüttere bis fehlende Infiltration durch CD8-positive T-Lymphozyten auf. In 6% bzw. 8% der Fälle waren die Proben aus dem Multigewebeblock im Zuge der Untersuchung abgeschwommen oder kein invasives Karzinom erfasst.

	dicht		schütter		negativ		n.a.	
	Anzahl		Anzahl		Anzahl		Anzahl	
CD8 peritumoral	53	22%	164	67%	13	5%	15	6%
CD8 intratumoral	63	26%	117	48%	45	18%	20	8%
n=245								

Tabelle 10: Verteilung CD8-expremierender T-Lymphozyten

63% bzw. 68% der HPV-positiven Karzinome wiesen eine dichte intratumorale und peritumorale Infiltration durch CD8-positive T-Lymphozyten auf, während HPV-negative Karzinome überwiegend (81% bzw. 77%) nicht oder nur gering von diesen zytotoxischen T-Lymphozyten infiltriert wurden. Dieser Unterschied war für beide Merkmale (intratumoral und peritumoral) signifikant. Weiterhin korrelierte für zytotoxische T-Lymphozyten die Häufigkeit peritumoraler Infiltration mit der intratumoralen Infiltration. Für andere Zellarten war dies nicht der Fall.

	HPV +	HPV -
gering	37%	81%
dicht	63%	19%
$p < 0,001$		

Tabelle 11: peritumorale zytotoxische T-Lymphozyten (CD8) in Abhängigkeit des HPV-Status

	HPV +	HPV -
gering	31%	77%
dicht	68%	23%
p < 0,001		

Tabelle 12: intratumoraler zytotoxische T-Lymphozyten (CD8) in Abhängigkeit des HPV-Status

4.5 TIA

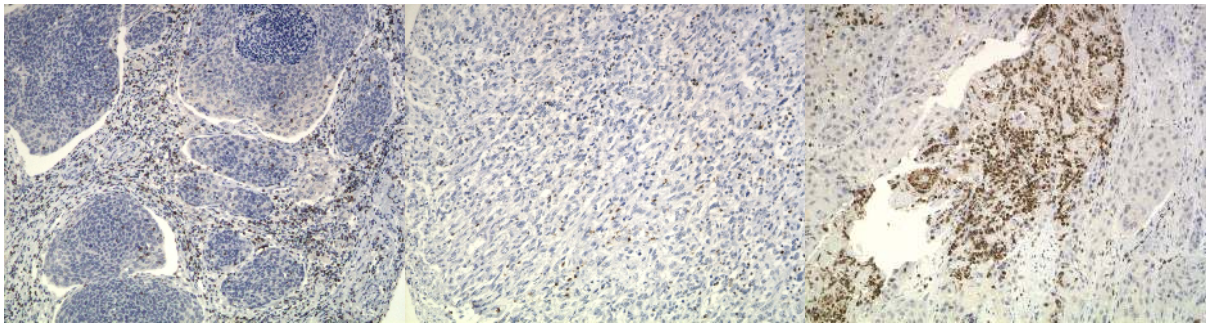

Abbildung 15 a-c von rechts nach links: a) peritumoral schüttere und intratumoral schütter DD tumornahe TIA-positive Lymphozyten b) peritumoral schüttere und intratumoral negative Infiltration c) peritumoral dichte und intratumoral negative Infiltration

Zytotoxische bzw. NK-T-Lymphozyten gehörten zum peritumoralen Milieu von 96% der auswertbaren Karzinome. In der überwiegenden Zahl der Fälle (73%) war die peritumorale Infiltrationsdichte als gering einzustufen. Im intratumoralen Kompartiment traten TIA-exprimierende, aktivierte zytotoxische T-Lymphozyten in überwiegend geringer Dichte (48%) oder gar nicht (20%) auf. Hingegen fiel ein Fünftel der Fälle (22%) durch eine intratumoral dichte Infiltration der TIA-positiven Lymphozyten auf.

	dicht		schütter		negativ		n.a.	
	Anzahl		Anzahl		Anzahl		Anzahl	
TIA peritumoral	39	16%	179	73%	10	4%	17	7%
TIA intratumoral	55	22%	118	48%	50	20%	22	9%
n=245								

Tabelle 13: Verteilung TIA-expremierender T-Lymphozyten

Das Merkmal der dichten peritumoralen Infiltration durch TIA-expremierende Lymphozyten war bei HPV-negativen und HPV-positiven Karzinomen gleich verteilt. Hingegen war das Merkmal einer dichten intratumoralen Infiltration in der Gruppe der HPV-positiven Karzinome mit 58% gegenüber 21% signifikant häufiger zu beobachten als in HPV-negativen Karzinomen.

	HPV +	HPV -
gering	78%	83%
dicht	22%	17%
p = 0,94		

Tabelle 14: peritumorale aktivierte T-Lymphozyten (TIA) in Abhängigkeit des HPV-Status

	HPV +	HPV -
gering	42%	79%
dicht	58%	21%
p = 0,004		

Tabelle 15: intratumorale aktivierte T-Lymphozyten (TIA) in Abhängigkeit des HPV-Status

4.6 PD-1

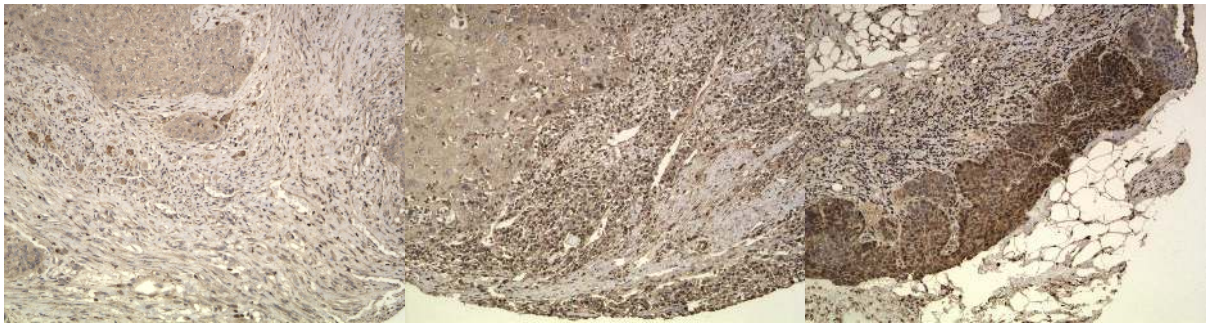

Abbildung 16 a-c: a) dichte Infiltration durch PD1-positive T-Lymphozyten b) schüttere Infiltration c) negative Lymphozyten und positive Tumorzellkerne. Originalvergrößerung 100x

Ein Anteil von 27% bzw. 16% der Karzinome wies eine dichte intra- und peritumorale Infiltration durch aktivierte, PD-1-expremierende Lymphozyten auf. Nur 4% der Fälle waren ohne peritumorale Infiltration. Zum Vergleich: Nur 1% der hier untersuchten Fälle wiesen keine peritumorale T-Zellinfiltration (CD3) und nur 5% keine zytotoxischen T-Lymphozyten (CD8) auf. Intratumoral hingegen waren Fälle mit PD-1-negativen T-Lymphozyten anzunehmen, da bei 29% Karzinomen keine PD-1-Expression vorlag, aber lediglich 4% der Karzinomen keine intratumorale T-Zellinfiltration (CD3) aufwiesen. Hieraus ergab sich der Verdacht, dass PD-1 intratumoral eine wichtigere Rolle spielte als peritumoral. Andererseits gibt es auch eine Lücke von jeweils 16-Prozentpunkten zwischen der dichten Pan-T-Zellinfiltration (CD3) von 43% bzw. 31% peritumoral bzw. intratumoral und der Fraktion der aktivierten, PD-1-expremierenden Lymphozyten (27% bzw. 16%).

	dicht		schütter		negativ		n.a.	
	Anzahl		Anzahl		Anzahl		Anzahl	
PD1 peritumoral	65	27%	154	63%	11	4%	15	6%
PD1 intratumoral	39	16%	114	47%	72	29%	20	8%
n=245								

Tabelle 16: Verteilung PD-1-expremierender Lymphozyten

Die Infiltrationsdichte durch PD-1-expremierende Lymphozyten war sowohl für das intratumorale Kompartiment als auch für das peritumorale Kompartiment unabhängig vom HPV-Status überwiegend gering.

	HPV +	HPV -
gering	85%	71%
dicht	15%	29%
p = 0,35		

Tabelle 17: peritumorale, PD-1-expremierende Lymphozyten in Abhängigkeit des HPV-Status

	HPV +	HPV -
gering	77%	84%
dicht	23%	16%
p = 0,88		

Tabelle 18: intratumorale, PD-1-expremierende Lymphozyten in Abhängigkeit des HPV-Status

4.7 B-Lymphozyten (CD20)

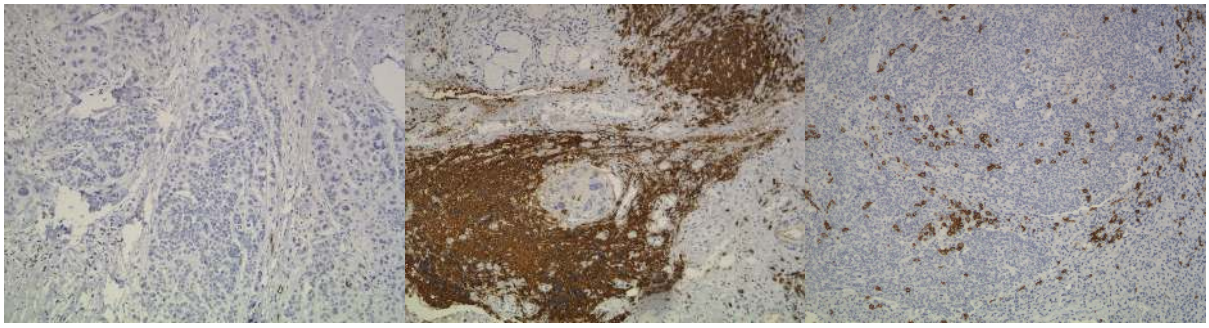

Abbildung 17 a-c von links nach rechts: a) fehlende B-Lymphozyteninfiltration b) peritumoral dichte und intratumoral negative B-Lymphozyteninfiltration c) peritumoral reichliche und intratumoral schüttere Infiltration. Orginalvergrößerung 100x

Das peritumorale Stroma und die Karzinome wurden überwiegend von T-Lymphozyten infiltriert. Nur in einem kleinen Teil der Fälle (13% bzw. 4%) fand sich eine dichte B-Lymphozyteninfiltration des peritumoralem Stromas und Tumors. Die überwiegende Zahl der Fälle war nur schütter oder gar nicht von B-Lymphozyten infiltriert.

	dicht		schütter		negativ		n.a.	
	Anzahl		Anzahl		Anzahl		Anzahl	
CD20 peritumoral	31	13%	103	42%	98	40%	13	5%
CD20 intratumoral	9	4%	54	22%	167	68%	15	6%
n=245								

Tabelle 19: Verteilung der B-Lymphozyten

HPV-positive Karzinome zeigten etwas häufiger (33%) eine histomorphologisch relevante, peritumorale B-Lymphozyteninfiltration als HPV-negative Karzinome (11%). Der Unterschied war mit einem p-Wert von < 0,1 statistisch lediglich als Trend einzuordenen. Hingegen wiesen HPV-positive Karzinome die überwiegend schüttere intratumorale B-Lymphozyteninfiltration mit 22% genauso selten auf wie HPV-negative Karzinome (24%).

	HPV +	HPV -
negativ	67%	89%
positiv	33%	11%
p = 0,093		

Tabelle 20: peritumorale, B-Lymphozyten in Abhängigkeit des HPV-Status

	HPV +	HPV -
negativ	78%	76%
positiv	22%	24%
p = 0,99		

Tabelle 21: intratumorale, B- Lymphozyten in Abhängigkeit des HPV-Status

4.8 Keimzentrumsfollikel (CD23)

Dendritische Netzwerke als Zeichen lymphofollikulärer Keimzentren im peritumoralen Stroma ließen sich in nur 11% der Fälle nachweisen. Ob es sich um residuelle Lymphfollikel des lymphatischen Gewebes des Waldeyerschen Rachenringes oder neue, reaktive, durch das Karzinom induzierte Lymphfollikel handelt, war an den TMA-Proben nicht zu unterscheiden.

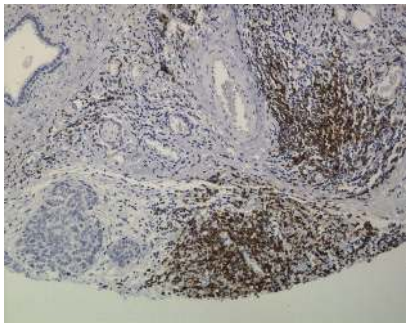

Abbildung 18: residueller Lymphfollikel (CD23). Orginalvergrößerung 100x

	vorhanden		nicht vorhanden		n.a.	
	Anzahl		Anzahl		Anzahl	
Keimzentrumsfollikel	27	11%	205	84%	13	5%
n=245						

Tabelle 22: Nachweis residueller Keimzentren

HPV-positive Karzinome wurden in 26% der Fälle und damit doppelt so häufig von peritumoralen lymphofollikulären Keimzentren begleitet wie HPV-negative Karzinome. Bei beiden Karzinomentitäten waren umgebende Keimzentren in der Mehrheit der Fälle nicht nachweisbar (90% und 74%). Es gab damit keinen signifikanten Unterschied bezüglich der CD23-Expression zwischen HPV-positiven und HPV-negativen Karzinomen.

	HPV+	HPV-
Keimzentrumsfollikel CD23 negativ	74%	90%
Keimzentrumsfollikel CD23 positiv	26%	10%
p = 0,3		

Tabelle 23: Keimzentren in Abhängigkeit des HPV-Status

4.9 Plasmazellen (CD38)

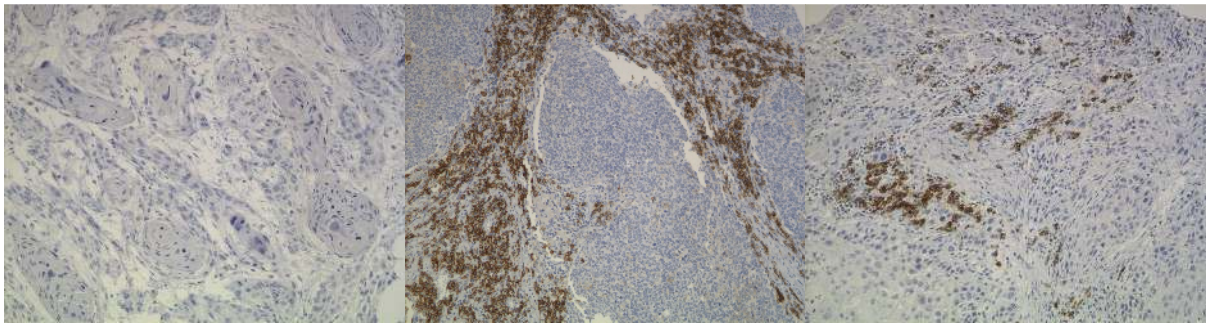

Abbildung 19 a bis c von links nach rechts**:** a) fehlende Plasmazellen b) dichte peritumorale Infiltration c) schütter peritumorale Infiltration. Orginalvergrößerung 100x

Wie bei B-Lymphozyten waren auch Plasmazellinfiltrate überwiegend schütter oder negativ. Peritumoral fanden sich lediglich in 14% der Fälle dichte peritumorale Plasmazellinfiltrate. Nur in einem Fall fand sich eine dichte intratumorale Plasmazellinfiltration.

	dicht		schütter / tumornah		negativ		n.a.	
	Anzahl		Anzahl		Anzahl		Anzahl	
CD38 peritumoral	34	14%	127	52%	66	27%	18	7%
CD38 intratumoral	1	0%	76	31%	147	60%	21	9%
n=245								

Tabelle 24: Verteilung der Plasmazellen

Gemäß Definition der Methode wurde auf Grund der überwiegend schütteren und fehlenden Plasmazellinfiltration eine Klassifizierung in positiv (mehr als 20 Plasmazellen pro Probe) und negativ (weniger als 20 Plasmazellen pro Probe) durchgeführt. Es zeigte sich ein statistischer Trend, dass HPV-positive HNPCC häufiger eine positive Plasmazellinfiltration aufwiesen als HPV-negative HNPCC. Für die Infiltrationsdichte des intratumoralen Kompartimentes ergab sich zwischen HPV-negativen und HPV-positiven Karzinomen kein Unterschied.

	HPV +	HPV -
negativ	63%	88%
positiv	37%	12%
p = 0,074		

Tabelle 25: peritumorale Plasmazellen in Abhängigkeit des HPV-Status

	HPV +	HPV -
negativ	56%	67%
positiv	44%	33%
p = 0,76		

Tabelle 26: intratumorale Plasmazellen in Abhängigkeit des HPV-Status

4.10 Makrophagen (CD68)

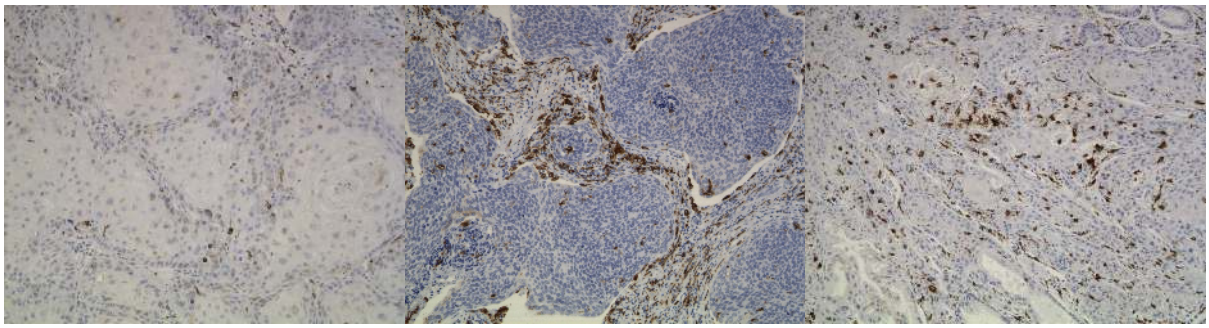

Abbildung 20 a bis c von links nach rechts**:** a) peritumoral schüttere, intratumoral negative Makrophagen b) peritumoral reichlich und intratumoral schütter c) peritumorale schüttere und intratumoral dichte Makrophageninfiltration. Orginalvergrößerung 100x

Makrophagen wurden in nahezu allen Karzinomen und deren peritumoralen Stroma nachgewiesen. Nur in wenigen Fällen (1% bzw. 6%) fanden sich kaum tumorassozierte Makrophagen.

	dicht		schütter / tumornah		negativ		n.a.	
	Anzahl		Anzahl		Anzahl		Anzahl	
PGM1 peritumoral	95	39%	130	53%	2	1%	18	7%
PGM1 intratumoral	98	40%	113	46%	15	6%	19	8%
n=245								

Tabelle 27: Verteilung der Makrophageninfiltrate

Nach Darstellung mit einem Antikörper gegen CD68 wiesen die HPV-positiven Karzinome häufiger eine dichte intratumorale Makrophageninfiltration auf als HPV-negative Karzinome (77% vs. 40%). Dieser Unterschied war mit einem p-Wert von kleiner als 0,001 hoch signifikant. Die peritumorale Verteilung ist hingegen bei HPV-positiven Karzinomen und bei HPV-negativen Karzinomen gleich. Die gleiche peritumorale Verteilung unterstrich die für HPV-positive HNPCC besondere Rolle intratumoraler Makrophagen und konnte als Effekt der Immunantwort auf diese Tumorentität angesehen werden. Ein Artefakt durch praexistente Histiozyten z.B. auf Grund der Prädisposition der HPV-positiven Karzinome im Waldeyerschen Rachenring erschien damit unwahrscheinlich.

	HPV +	HPV -
gering	58%	58%
dicht	42%	42%
p = 0,99		

Tabelle 28: peritumorale Makrophagen in Abhängigkeit des HPV-Status

	HPV +	HPV -
gering	23%	60%
dicht	77%	40%
p < 0,001		

Tabelle 29: intratumorale Makrophagen in Abhängigkeit des HPV-Status

5 Diskussion

5.1 HPV-Nachweis im Wandel der Zeit

In dem Zusammenhang zwischen lokaler Immunreaktivität und Karzinogese an 20 Patienten mit reaktiven und prämalignen Schleimhautveränderungen wurde bereits 1986 auch ein Zusammenhang mit humanen Papillomaviren diskutiert. In 7 von 10 Karzinompatienten und 6 von 10 Leukoplakiepatienten wurde ein HPV-Kapsid-Antigen gefunden (Lind et al., 1986). Seitdem mussten wir dazulernen, dass die bloße Anwesenheit von humanen Papillomaviren nicht mit der Karzinogese gleichzusetzen ist. Die Prävalenz einer HPV-Infektion kann in Abhängigkeit von Lokalisation im Kopf-Hals-Bereich und Kulturkreis der Patienten bei den o.g. 60 bis 70% liegen. Hingegen ist die HPV-induzierte, onkogene Transformation im Kopf-Hals-Bereich lokalisationsabhängig deutlich seltener als eine reine HPV-Infektion (Quabius et al., 2014). Ein Schlüssel zum Verständnis der distinkten Entität sogenannter HPV-positiver Karzinome des Kopf-Hals-Bereiches ist es, die Gruppe der mit HPV assoziierten Karzinome durch die Wahl der Untersuchungsmethoden auf diejenige zu reduzieren, bei denen Zeichen einer onkogenen Transformation der Wirtszellen durch HPV vorliegen und nicht nur eine Infektion der Schleimhaut oder serologische Immunität z.B. auf Grund von Impfung oder genitaler Infektion. Bei der Schleimhautinfektion findet sich episomale Virus-DNA, die wie bei allen DNA-Viren repliziert wird und zur Bildung eines Kapsidproteins dient und in einer Ausschüttung neuer Viren an der Epitheloberfläche mündet. Diese replikative oder produktive Phase der Infektion wird ebenso wie geringgradige Dysplasie als reversibel angesehen. Ein kleiner Teil der Menschen ist von einer persistierenden Infektion betroffen und ein noch kleinerer Teil davon kann von einer onkogenen Transformation des Epithels betroffen sein. Nicht der alleinige Nachweis von DNA der HP-Viren irgendwo in der Schleimhaut der Kopf-Hals-Region ist Charakteristikum eines durch HPV induzierten Karzinoms, sondern die Lokalisation der DNA in den neoplastischen Zellkernen und die onkogene Aktivität der Gene E6 / E7 des humanen Papillomavirus, welche durch eine immunhistochemische Untersuchung mit p16 dargestellt werden kann. Der Nachweis von HPV-DNA mittels PCR ist nicht lokalisationsspezifisch und somit nicht zur Unterscheidung einer Infektion von einer onkogenen Transformation geeignet. Damit ist eine PCR aus Proben der Oberflächenschleimhaut, oberflächlichen Tumoranteilen oder Abstrichen allein nicht zur Bestimmung des HPV-Status geeignet. Der Nachweis von HPV-DNA mittels in-situ-Hybridisierung ist zwar weniger sensitiv, aber mit etwas Erfahrung des Untersuchers sehr spezifisch. Ang und Mitarbeiter berichten eine höhere Nachweisrate von HPV-DNA mittels

in-situ-Hybridisierung als in dieser Studie. Deren Hybridisierungs-Sonden des Herstellers Dako umfassen mehr HPV-Subtypen und könnten sensitiver sein. Ferner fokussiert deren Studie mehr auf die Subgruppe der oropharyngealen Karzinome. Schließlich kann die unterschiedliche oropharyngeale HPV-Infektionsrate durch unterschiedliche soziokulturelle Faktoren jenseits des Atlantiks geprägt sein. In Anlehnung an die Methode von Ang und Mitarbeitern, die sowohl für positive DNA-in-situ-Hybridisierung als auch positive p16-Immunhistochemie den gleichen positiven Effekt für das Gesamtüberleben aufzeigen, wird auch in der vorliegenden Arbeit bei passender Morphologie auch die Expression von $p16^{ink4}$ als Surrogatmarker für eine onkogene Aktivität durch HPV akzeptiert. Dies wird durch eine statistische Studie zu Prognosefaktoren unserer Arbeitsgruppe für diese Studienpopulation unterstützt. Darin zeigen wir, dass diese Definition der HPV-Positivität mit prominenteren Unterschieden im Vergleich zu HPV-negativen HNSCC einhergehen (Rades et al., 2013). Damit passt die in dieser retrospektiven Studienpopulation aus der Klinik für Strahlentherapie beobachtete Prävalenz HPV-positiver Karzinome von 22% in den Kontext aus der genannten Literatur und aus einem weiteren eigenen Patientenkollektiv aus der Mund-Kiefer-Gesichtschirurgie. Dort findet sich eine Prävalenz von 7% in der Mundhöhle und 26% im Rachen inklusive Zungengrund (Hofmann, 2014). Fälle einer fehlenden p16-Expression trotz eines positiven genomischen Nachweises von high-risk-HPV-DNA in den Zellkernen der Karzinomzellen mittels in-situ-Hybridisierung fanden sich nicht. Dies belegt die hohe Sensitivität der p16-Expression als Surrogatmarker für einen positiven HPV-Status. Unter der Voraussetzung, dass eine durchgehende, nukleäre und zytoplasmatische Expression in proliferierenden Plattenepithelkarzinomzellen der Schleimhaut des Kopf-Hals-Bereiches vorliegt, ist die Reaktion auch als spezifisch einzustufen. Hierfür spricht die mit der Zeit zunehmende Möglichkeit, mit sensitiveren Methoden wie zum Beispiel der RNA-ISH oder mittels Sequenzierung oder mittels PCR in DNA-ISH negativen und p16-positven HNSCC noch Nucleinsäuresequenzen der Papillomaviren nachzuweisen (Ukpo et al., 2011). Anderslautende Studien (unter anderem die von Klingenberg et al., 2010) haben diesbezüglich weniger strenge Kriterien für die positive Expression angewandt. So darf z.B. die oberflächliche positive Reaktion degenerativ veränderter, nicht-proliferationsaktiver Plattenepithelien (sogenanntes patchy-pattern) oder von Nicht-Plattenepithelkarzinomen (z.B. seröse Ovarialkarzinome) nicht als Hinweis für eine HPV-Induktion angesehen werden.

5.2 Unterschiede im Tumormikromilieu HPV-positiver und HPV-negativer Plattenepithelkarzinome

Die geringe Zahl peritumoral nachweisbarer lymphofollikulärer Keimzentren ist bemerkenswert, da diese im lymphoepithelialen Gewebe des Kopf-Hals-Bereiches insbesondere im Zungengrund, Oro- und Hypopharynx reichlich vorkommen (vgl. Abbildung 2). Ebenso wäre eine Korrelation mit HPV-positiven Karzinomen schon deshalb zu erwarten gewesen, weil diese bevorzugt in den Krypten des Waldeyerschen Rachenringes (Oropharynx und Zungengrund) lokalisiert sind. Dieses Verteilungsmuster spricht gegen einen Effekt des präexisten lymphatischen Gewebes auf die beobachtete, signifikant vermehrte T-Lymphozyteninfiltration HPV-positiver Karzinome gegenüber HPV-negativen Karzinomen.

In HPV-positiven Plattenepithelkarzinomen finden sich signifikant häufiger dichte peritumorale und intratumorale T-Lymphozyteninfiltrate (CD3+) als in HPV-negativen Plattenepithelkarzinomen des Kopf-Hals-Bereiches. Kong et al beschreiben eine bessere Prognose HPV-assoziierter HNSCC und eine Korrelation des HPV-Status mit intratumoralen CD3-positven T-Lymphozyteninfiltraten. Allerdings nutzen Kong et al zum HPV-Nachweis die Methode der Pyrosequenzierung, die im Vergleich zur in-situ-Hybridisierung eine Lokalisation des HPV-Gens nicht ermöglicht (Kong et al., 2009).

Bereits Badoul zeigte in 2006, dass der Nachweis tumorinfiltrierender, aktivierter, CD4-positiver T-Lymphozyten mit einer besseren lokoregionären Kontrolle einhergehe (Badoual et al., 2006). Eines der obigen Ergebnisse ist auch eine vermehrte Häufigkeit CD4-positiver T-Lymphozyten zugunsten der HPV-positiven Karzinome unter den HNSCC, wenngleich auch nach statistischer Kontrolle nicht hochsignifikant sondern als Trend. Insofern gilt es in weiterer Aufarbeitung der Daten herauszufinden, ob die prognostisch günstigen CD4-infiltrierten HNSCC auch die HPV-induzierten Karzinome sind, da wir in einer weiteren Arbeit zeigen konnten, dass in multivariater Analyse HPV-positive Karzinome nach Radiatio eine signifikant bessere lokoregionäre Kontrolle, höheres metastasenfreies Überleben und Gesamtüberleben aufweisen (Rades et al., 2011).

In dieser Studie sind dichte intratumorale und peritumorale CD8-positive, zytotoxische T-Lymphozyteninfiltrate sowie TIA-positive Lymphozyten in HPV-positiven Karzinomen häufiger als in HPV-negativen Karzinomen. Immunologen beobachten im peripheren Blut von Patienten mit HPV-positiven Karzinomen mehr CD8-positive T-Lymphozyten, die eine Spezifität gegen Peptidderivate des Onkogen E7 tragen, verglichen mit HPV-negativen Karzinomen (Albers et al., 2005; Hoffmann et al., 2006). Ob auch dies mit einer günstigeren Prognose oder einem besseren Therapieansprechen korreliert, sollte Gegenstand weiterer

Studien sein. In diesem Zusammenhang ist zu beachten, dass HP-Viren lange dem Immunsystem entgehen, was eine persistierende HPV-Infektion begünstigt und dadurch zu einem erhöhten Risiko der Induktion einer Dysplasie / Neoplasie führt. Hier setzt die Schutzwirkung der primär gegen das Zervixkarzinom etablierten Impfung junger Frauen an. Eine Reduktion der HPV-positiven Kopf-Hals-Tumoren könnte damit ebenfalls einhergehen oder aber eine immunologische Sonderrolle gewinnen. An welcher Stelle im Verlauf der Tumorprogression das HPV-positive Plattenepithelkarzinom immunologisch erkannt wird, ist unbekannt.

5.3 PD-1 und therapeutische Perspektive

Entzündungsreaktionen sind zwar teils auch für die initiale Tumorentstehung relevant, aber hier stehen Noxen und Infektionen sowie genetische und epigenetische Faktoren zumeist am Anfang der Modellvorstellungen zur Kausalkette. Damit aus einem neoplastischen Klon mutierter, autonom proliferierender Zellen ein Tumor wird, muss dieser einerseits Mechanismen aufweisen, um dem Immunsystem zu entkommen. Anderseits kann sich ein entstehendes Karzinom das Mikromilieu zur weiteren Tumorprogression zunutze machen. Und drittens kann das Tumomikromilieu etablierte Therapien unterstützen oder direkt therapeutisch genutzt werden (Hanahan und Weinberg, 2011). So diskutieren Badoual und Coautoren nicht nur die mit vermehrter T-Helferzell-Infiltration assoziierte besserer Prognose, sondern auch die mit vermehrter T-Zellinfiltration in vitro einhergehende vermehrte Tumorprogression, welche möglicherweise durch die oben erwähnte Immuntoleranz begünstigt wird (Badoual et al., 2010). Trotz des Befundes vermehrter intra- und peritumoraler Lymphozyten könne eine Toleranz des Immunsystems vorliegen, z.B. über tumorbedingte Veränderungen an den HLA-Rezeptoren oder verminderte Fähigkeit der CD8-positiven Zellen zytotoxisch zu wirken. Ein aktuell diskutierter Kandidat ist der auf bis zu 60% von frischen HNSCC expremierte PD1-Ligand, der an PD-1 bindet und für den gezeigt werden konnte, dass er in vitro Apoptose an aktivierten, tumor-reaktiven T-Lymphozyten auslöst (Strome et al., 2003; Zhang et al., 2009). Für HPV-positive HNSCC deutet sich diesbezüglich ein Unterschied zu HPV-negativen Karzinomen an. In ¾ der Karzinome finden sich unabhängig vom HPV-Status nur wenige bis keine PD-1-expremierenden Lymphozyten. Dies erscheint reziprok zu den 68% bzw. 63% HPV-positiven HNSCC mit dichter $CD8^{+}$-Lymphyzyteninfiltration. Für HPV-negative Karzinome und damit die Mehrheit der HNSCC mag die These von Strome et al. anwendbar sein, dass HNSCC eine Immuntoleranz produzieren. Diese ist in HPV-positiven HNSCC weniger zu beobachten. Sie stellen auch

diesbezüglich eine eigene Entität dar, die die Wiederholung älterer Studien an HNSCC unter dem Aspekt des HPV-Status rechtfertigt. Insbesondere ist eine Expressionsanalyse von PD-Ligang in Abhängigkeit des HPV-Status angeraten, sobald ein paraffingängiger Antikörper verfügbar ist.

Der Erfolg von Ipilimumab beim metastasierten Melanom zeigt mögliche therapeutische Durchbrüche in der Krebstherapie jenseits oder ergänzend zu bisher direkt gegen proliferierende Karzinomzellen gerichtete zytostatische Chemotherapie und Radiatio. Ipilimumab ist ein monoklonaler Antikörper gegen das mit zytotoxischen T-Lymphozyten assozierte Antigen CTLA-4. CTLA-4 ist ebenso wie PD-1 ein regulatorischer Rezeptor auf aktivierten T-Lymphozyten. Dessen Hemmung führt zu einer Wiederherstellung der T-Zell-Aktivität und -Proliferation. Nach der Zulassung für Melanome laufen jetzt klinische Studien der Phase I, II und III für Pankreas-, Magen-, Ovar-, Prostata- und Lungenkarzinome. Wie einleitend für PD-1-knock-out-Mäuse beschrieben, ist die unerwünschte Wirkung von Ipilimumab eine Autoimmunreaktion. Für die Selbstregulierung der T-Lymphozyten sind sogenannte Immun-Checkpoints beschrieben, unter anderem der von CTLA-4. Als Inhibitor des Immun-Checkpoint der nächsten Generation weisen Substanzen zur Inhibition der PD-1/PD-L1-Interaktion in klinischer Erprobung positive Resultate bei metastsiertem Melanom und metastasiertem Nierenzellkarzinom auf (Weber, 2014).

5.4 Proliferationsfördernde Effekte des Tumormikromilieus

Daneben diskutieren Badoual et al, dass ein inflammatorisch dominiertes Mikromilieu die Tumorprogression möglicherweise durch eine Stimulation der Neoangiogenese über VEGF und Fibroblast growth factor (FGF) stimuliert. Angiogenese ist ein wichtiger Schritt in der Tumorprogression und solide Tumore benötigen eine Tumorangiogenese, um ohne Einschränkung der Sauerstoff- und Stoffwechselversorgung mehr als 2 bis 3 Millimeter Größe zu erreichen. Neben der tumoreigenen Angiogenese durch VEGF und Interleukin-8, können auch proinflammatorische Zytokine über NF-κB zu einer Expression von VEGF und Interleukin-8 beitragen. Auf Basis des für diese Arbeit erstellten TMA und der untersuchten HPV-Status wurde in unserer Arbeitsgruppe gezeigt, dass fehlende VEGF-Expression mit einer besseren lokoregionären Kontrolle, höherem metastasenfreiem Überleben und Gesamtüberleben einhergehen (Seibold et al., 2013). Es stellt sich die Frage, ob eine durch Inflammation bedingte Überexpression von VEGF die bei HPV-positiven Karzinomen im Vergleich zu HPV-negativen Karzinomen frühere und ausgeprägtere (gemessen an der Primärtumorgröße) Metastasierung erklärt. Dazu ist kritisch zu prüfen, ob das hier aus einer

EORTC-Studie stammende Patientenkollektiv für diese Fragestellung ausreicht oder weitere nicht zur Radiatio überwiesene Fälle aus den Kliniken für Hals-Nasen-Ohrenheilkunde und Mund-Kiefer-Gesichtschirurgie zu rekrutieren sind.

Die Ergebnisse signifikant vermehrter intratumoraler Makrophageninfiltrate und TIA-positiver, aktivierter zytotoxischer Lymphozyten in HPV-positiven HNSCC legen eine vermehrte immunologische Reaktion gegen diese Entität im Vergleich zu HPV-negativen HNSCC nahe. Baldoual zitiert eine Arbeit nach der unter anderem unreife Makrophagen, dendritische Zellen (welche hier mit CD23 nicht nachweisbar waren) und andere myeloische Zellen zwar über tumorinduzierte Zytokine wie u.a. VEGF angelockt werden, aber über einen autokrinen Rückkoplungsmechanismus T-Zellrezeptor und CD8-Moleküle in ihrer Funktion hemmen. Insbesondere weil die peritumorale Makrophageninfiltration unabhängig vom HPV-Status ist, scheint es eine Frage des Aktivierungszustandes der Makrophagen unmittelbar durch die Karzinomzellen zu sein, welche hier in HPV-positiven Karzinomen intratumoral signifikant vermehrt sind. Ein Beispiel für eine Zytokinexpression von HNSCC-Zellinien wäre C-reaktives Protein (Frenzel et al., 2007), welche in dem Kontext dieser Arbeit danach fragen lässt, ob es sich um HPV-positive oder HPV-negative Tumorzelllinien handelt.

5.5 Einfluss der Strahlentherapie

Die nach Radiatio beobachtete bessere Prognose HPV-positiver HNSCC gegenüber HPV-negativen HNSCC einerseits (u.a. Ang et al., 2010) und der günstige prognostische Wert einer fehlenden VEGF-Expression für das Ansprechen auf eine Radiatio andererseits (Seibold et al., 2013) könnte möglicherweise durch eine veränderte tumorinduzierte Entzündungsreaktion bedingt sein. Ein höherer Hämoglobinwert geht mit einer besseren Prognose einher und könnte erklärt sein durch eine höhere Strahlensensitivität eines gut oxygenierten Tumorgewebes (Rades et al., 2011). Der Zusammenhang zwischen VEGF-Expression und Prognose vor dem Hintergrund tumorproliferationsfördernder und proangiogener Faktoren, spricht für einen Einfluss des Tumormikromilieus auf die Strahlensensitivität. Inwieweit dies durch die Karzinomzellen determiniert ist, sollte für HPV-positive und HPV-negative Karzinome getrennt untersucht werden. In diesem Punkt sind viele Arbeiten zur Prognose von Faktoren des Tumormikromilieus nicht vergleichbar. Möglicherweise steckt im Tumormikromilieu, auch Mikrobiom genannt, eine Erklärung für die gegenüber HPV-negativen Plattenepithelkarzinomen einerseits unbehandelt schlechte Prognose mit bei Diagnosestellung fortgeschrittenem Tumorstadium und andererseits das bessere Ansprechen auf Strahlentherapie.

Eine Unterscheidung der Plattenepithelkarzinome des Kopf-Hals-Bereiches in eine T-zellreiche Variante versus T-zellarme Variante oder intratumoral makrophagenreich versus makrophagenarm hinsichtlich prognostischer Relevanz nach Radiation wäre untersuchenswert und in Vorbereitung.

5.6 Limitationen der Arbeit

Für Studien an den Karzinomzellen selbst sind TMA sehr gut geeignet. Eine Einschränkung gilt für diejenigen Parameter, für die eine Heterogenität im Tumor nicht ausgeschlossen ist. Diese Limitation gilt für das Tumorstroma und Tumormikromilieu in besonderem Maße, da es sich im Vergleich zu den Karzinomzellen nicht mal um eine ursprünglich monoklonale Zellpopulation handelt. Für peritumorale Leukozyteninfiltrate ist diese Einschränkung auf Basis der langjährigen Expertise in der histopathologischen Diagnostik als bedeutender einzuschätzen als für intratumorale Leukozyteninfiltrate. Da die meisten signifikant unterschiedlichen Ergebnisse das intratumorale Kompartiment betreffen, wird diese Limitation der Methode als vernachlässigbar eingeschätzt.

Vor einer Verallgemeinerung der Ergebnisse und Vergleich mit anderen Arbeiten ist zu berücksichtigen, dass nicht die absolute Zellzahl pro Fläche mit einer Software gezählt wurde sondern eine definierte geringe Infiltrationsdichte versus einer hohen Infiltrationsdichte. Die Alternative einer automatisierten Auszählung der Zellen mittels Software steht im Institut nicht zur Verfügung. Eine Unterscheidung der intratumoralen und peritumoralen Kompartimente sowie der verschiedenen Zelltypen wäre durch eine verfügbare Software derzeit nicht zu leisten und mit unkalkulierbaren Fehlern behaftet. Es entspräche auch nicht der diagnostischen Realität und hätte geringere Chancen der Translation in die Krankenversorgung, sollten sich aus dieser histopathologischen Studie und deren Folgestudien Konsequenzen für die Krankenversorgung ergeben.

Die Arbeit zeigt nur die Unterschiede zwischen HPV-positiven und HPV-negativen Plattenepithelkarzinomen des Kopf-Hals-Bereiches auf. Andere histologische Typen, z.B. Adenokarzinome, neuroendokrine Karzinome oder sinunasale Karzinome wurden ausgeschlossen. Auf Grund des Patientenkollektives aus der Klinik für Strahlentherapie sind hier wie auch bei Ang und Mitarbeitern 2010 nur fortgeschrittene Karzinome der Stadien III und IV nach AJCC eingeschlossen. Es gibt durchaus Hinweise, dass das Mikrobiom im zeitlichen Verlauf einer Tumorentstehung und Tumorprogression in unterschiedlicher Weise durch das Karzinom moduliert wird.

Da alle Lokalisation von HNSCC von Larynx bis Mundhöhle eingeschlossen sind, ist der Anteil HPV-positiver Karzinome geringer als bei einer Fokusierung auf Karzinome des Waldeyer'schen Rachenringes. Das Wissen um die unterschiedliche HPV-Prävalenz in den verschiedenen Sublokalisation ergab sich erst im Verlauf dieser Arbeit.

Die Schnittpräparate paraffineingebetteter, formalinfixierter Karzinome zeigen zwar sehr gut das Verteilungsmuster, in-situ-Morphologie und Infiltrationsdichte tumorassoziierter Lymphozyten, aber erlauben keine Mehrfachmarkierung der Zellen, wie z.B. in der Durchflusszytometrie, oder die Messung von Zytokinen, welche teils auch die Funktion und den Aktivitätsgrad von Leukozyten definieren.

5.7 HPV-induzierte HNSCC sind eine eigene Entität

Zusammenfassend ist die eingangs formulierte Frage, ob HPV-induzierte Plattenepithelkarzinome des Kopf-Hals-Bereiches im Vergleich zu HPV-negativen Karzinomen mit einem morphologisch unterschiedlichen Mikromilleu einhergehen zu bejahen. Unter anderem zusammen mit immunologischen Beobachtungen und einer besseren Prognose nach Bestrahlungstherapie sollten Plattenepithelkarzinome des Kopf-Hals-Bereiches in die zwei distinkten Untergruppen HPV-positiv und HPV-negativ klassifiziert werden, zumindest solange sich kein anderes, am Biopsiematerial in der Krankenversorgung leicht evaluierbares und die Unterschiede erklärendes Charakteristikum als dominant erweist.

6 Zusammenfassung

Kopf-Hals-Karzinome werden mit etwa 90% Plattenepithelkarzinomen als histologisch weitgehend homogene Gruppe angesehen. Es dominiert die Kanzerogenese durch eine synergistische Wirkung von Alkoholkonsum und Rauchen. Daneben entwickelt sich das Modell der Kanzerogese durch humane Papillomaviren. Karzinome mit positivem HPV-Status unterscheiden sich von HPV-negativen Karzinomen durch einen aggressiveren Spontanverlauf und ein besseres Therapieansprechen auf Radiochemotherapie. Wichtig ist die Definition des HPV-Status als Induktion des Karzinoms durch HPV mittels onkogener Aktivität und Integration der HPV-Gene E6 und E7 in das Wirtsgenom. Methodisch hat sich die Interpretation der immunhistochemischen p16-Expression als Zeichen der onkogenen Transformation durch HPV gegenüber früheren Jahren etabliert. Frühere Arbeiten zur Immunantwort auf Karzinome bzw. zum sogenannten Mikromilieu konnten den Faktor HPV-induzierter Karzinome oftmals nicht hinreichend berücksichtigen. Die Frage, ob HPV-induzierte Karzinome des Kopf-Hals-Bereiches (HNSCC) mit einem anderen Mikromilieu einhergehen als HPV-positive Karzinome wurde hier mittels immunhistochemischer Darstellung der Entzündungszellinfiltrate in 247 Karzinomen untersucht. HPV-positive HNSCC unterscheiden sich gegenüber HPV-negativen Karzinomen durch:

- signifikant mehr peritumorale und intratumorale T-Lymphozyten (CD3)
- signifikant mehr intratumorale CD4-positive T-Helferzellen bei HPV-unabhängiger peritumoraler T-Helferzelldichte.
- signifikant mehr intratumorale und peritumorale Effektor-T-Lymphozyten (CD8)
- signifikant mehr intratumorale zytotoxische T-Lymphozyten (TIA)
- signifikant mehr intratumorale Makrophagen

Hingegen sind die Dichte TIA-expremierender peritumoraler Lymphozyten, intra- und peritumoraler PD-1-Expression auf Lymphozyten, intratumoraler Makrophagen, intra- und peritumoraler Plasmazellen, peri- und intratumoraler B-Lymphozyten sowie das Vorkommen peritumoraler Keimzentrumsfollikel statistisch unabhängig vom HPV-Status.

Ein solch distinktes Tumormilieu stellt eine histologisch andersartige Variante dar, die potentielle Erklärungsansätze für einerseits aggressive Tumorprogression und andererseits bessere Prognose unter Strahlentherapie vereint. Zukünftige Prüfungen von Medikamenten, die auf das Tumormikromilieu wirken, wie z.B. Ipilimumab, Anti-PD-Ligand- oder Anti-VEGF-Antikörper, sollte den HPV-Status und/oder die intratumorale T-Lymphozyten- und Makrophageninfiltration berücksichtigen.

7 Literaturverzeichnis

Agata Y, Kawasaki A, Nishimura H, Ishida Y, Tsubata T, Yagita H, Honio T (1996) Expression of the PD-1 antigen on the surface of stimulated mouse T and B lymphocytes. Int Immunol 8:765-772

Albers A, Abe K, Hunt J, Wang J, Lopez-Albaitero A, Schäfer C, Gooding W, Whiteside T, Ferrone S, DeLeo A, Ferris RL (2005) Antitumor activity of human papillomavirus type 16 E7-specific T cells against virally infected squamous cell carcinoma of the head and neck. Cancer Res 65:11146-11155

Allavena P, Mantovani A (2012) Immunology in the clinic review series; focus on cancer: tumour-associated macrophages: undisputed stars of the inflammatory tumour microenvironment. Clin Exp Immunol 167:195-205

Ang KK, Harris J, Wheeler R, Weber R, Rosenthal DI, Nguyen PF, Westra WH, Chung CH, Jordan RC, Lu C, Kim H, Axelrod R, Silverman CC, Redmond KP, Gillison ML . (2010) Human papillomavirus and survival of patients with oropharyngeal cancer. N Engl J Med, NEJM 363:24-35

Applebaum KM, Furniss CS, Zeka A, Posner MR, Smith JF, Bryan J, Eisen EA, Peters ES, McClean MD, Kelsey KT (2007) Lack of association of alcohol and tobacco with HPV16-associated head and neck cancer. J Natl Cancer Inst 99:1801-1810

Badoual C, Hans S, Rodriguez J, Peyrard S, Klein C, Agueznay NEH, Mosseri V, Laccourreye O, Bruneval P, Fridman WH, Brasnu DF, Tartour E (2006) Prognostic value of tumor-infiltrating CD4+ T-cell subpopulations in head and neck cancers. Clin Cancer Res 12:465-472

Badoual C, Sandoval F, Pere H, Hans S, Gey A, Merillion N, Ryswick CV, Quintin-Colonna F, Bruneval P, Brasnu D, Fridman WH, Tartour E (2010) Better understanding tumor-host interaction in head and neck cancer to improve the design and development of immunotherapeutic strategies. Head Neck 32:946-958

Black RJ BF, Ferlay J, Parkin DM (1997) Cancer incidence and mortality in the European Union: cancer registry data and estimates of national incidence for 1990. Eur J Cancer 33:1075-1107

Bland JM, Altman DG (1995) Multiple significance tests: the Bonferroni method. BMJ 310:170

Blank C, Gajewski TF, Mackensen A (2005) Interaction of PD-L1 on tumor cells with PD-1 on tumor-specific T cells as a mechanism of immune evasion: implications for tumor immunotherapy. Cancer Immunol Immunother 54:307-314

Blot WJ, McLaughlin JK, Winn DM Austin DF, Greenberg RS, Preston-Martin S, Bernstein L, Schönberg JB, Sternhagen A, Fraumeni JF (1988) Smoking and drinking in relation to oral and pharyngeal cancer. Cancer Res 48:3282-3287

Burd EM (2003) Human papillomavirus and cervical cancer. Clin Microbiol Rev 16:1-17

Burns J, Graham AK, Frank C, Fleming KA, Evans MF, McGee JO (1987) Detection of low copy human papilloma virus DNA and mRNA in routine paraffin sections of cervix by non-isotopic in situ hybridisation. J Clin Pathol 40:858-864

Chanmee T, Ontong P, Konno K, Itano N (2014) Tumor-associated macrophages as major players in the tumor microenvironment. Cancers (Basel) 6:1670-1690

Chaturvedi AK (2012) Epidemiology and Clinical Aspects of HPV in Head and Neck Cancers. Head and Neck Pathol 6:S16-S24

Chetaille B, Bertucci F, Finetti P , Finetti P, Esterni B, Stamatoullas A, Picquenot JM, Copin MC, Morschhauser F, Casanovas O, Petrella T, Molina T, Vekhoff A, Feugier P, Bouabdallah R, Birnbaum D, Olive D, Xerri L (2009) Molecular profiling of classical Hodgkin lymphoma tissues uncovers variations in the tumor microenvironment and correlations with EBV infection and outcome. Blood 113:2765-3775

Curado MP, Edward B, Shin HR, Storm H, Ferlay J, Heanue, Boyle P (ed.) (2007) Cancer Incidence in Five Continents. 9. Auflage. IARC Scientific Publications, Lyon.

Dabbs DJ (2008) Diagnostic Immunohistocemistry. 2.Auflage. Churchill Livingstone Elsevier, Philadelphia.

Distel LV, Fickenscher R, Dietel K, Dietel K, Hung A, Iro H, Zenk J, Nkenke E, Büttner M, Niedobitek G, Grabenbauer GG (2009) Tumour infiltrating lymphocytes in squamous cell carcinoma of the oro- and hypopharynx: prognostic impact may depend on type of treatment and stage of disease. Oral Oncol 45:e167-174

Duensing S, Münger K (2004) Mechanisms of genomic instability in human cancer: insights from studies with human papillomavirus oncoproteins. Int J Cancer 109:157-162

Fakhry C, Westra WH, Li S Cmelak A, Ridge JA, Pinto H, Forastiere A, Gillison ML (2008) Improved survival of patients with human papillomavirus-positive head and neck squamous cell carcinoma in a prospective clinical trial. J Natl Cancer Inst 100:261-269

Falk S, Feller AC, Thomas C (1998) Hämolymphatisches System. In: C.Thomas (ed) Histopathologie: Lehrbuch und Atlas zur allgemeinen und speziellen Pathologie. Schattauer Verlag Stuttgart, p 327

Frenzel H, Pries R, Brocks CP, Jabs WJ, Wittkopf N, Wollenberg B (2007) Decreased migration of myeloid dendritic cells through increased levels of C-reactive protein. Anticancer Res 27:4111-4115

Gillison ML (2006) Human papillomavirus and prognosis of oropharyngeal squamous cell carcinoma: implications for clinical research in head and neck cancers. J Clin Oncol 24:5623-5625

Hamanishi J, Mandai M, Iwasaki M, Okazaki T, Tanaka Y, Higuchi T, Yagi H, Takakura K, Minato N, Honjo T, Fujii S (2007) Programmed cell death 1 ligand 1 and tumor-infiltrating CD8+ T lymphocytes are prognostic factors of human ovarian cancer. Proc Natl Acad Sci U S A 104:3360-3365

Hanahan D, Weinberg RA (2011) Hallmarks of cancer: the next generation. Cell 144:646-674

Hoffmann M, Kahn T, Mahnke CG, Görögh T, Lippert BM, Werner JA (1998) Prevalence of human papillomavirus in squamous cell carcinoma of the head and neck determined by polymerase chain reaction and Southern blot hybridization: proposal for optimized diagnostic requirements. Acta Otolaryngol 118:138-144

Hoffmann TK, Arsov C, Schirlau K, Bas M, Friebe-Hoffmann U, Klussmann JP, Scheckenbach K, Balz V, Bier H, Whiteside TL (2006) T cells specific for HPV16 E7 epitopes in patients with squamous cell carcinoma of the oropharynx. Int J Cancer 118:1984-1991

Hofmann M, **Gebhard** MP, Sieg P (2014) Humane Papillomaviren (HPV) und Kopf-Hals-Karzinome - Eine retrospektive Studie an Gewebeproben und die Korrelation der Ergebnisse mit den Krankheitsverläufen der Patienten. 64.Kongress der Deuschen Gesellschaft für Mund-, Kiefer- und GEsichtschirurgie Mainz

Horn LC, Faber S, Einenkel J, Gilks CB, Richter, CE, Stepan H, Purz S, Krumpe C, Leo C (2005) Der Einsatz von Tissue Microarrays (TMA) - eine neue Technik in der gynäkologischen Tumorforschung. Geburtshilfe Frauenheilkd 65:23-29

Horny HP, Feller AC, Horst HA, Lennert K. (1987) Immunocytology of plasmacytoid T cells: marker analysis indicates a unique phenotype of this enigmatic cell. Hum Pathol 18:28-32

Ishida Y, Agata Y, Shibahara K Honjo T (1992) Induced expression of PD-1, a novel member of the immunoglobulin gene superfamily, upon programmed cell death. EMBO J 11:3887-3895

Iwai Y, Okazaki T, Nishimura H, Kawasaki A, Yagita H, Honjo T (2002) Microanatomical localization of PD-1 in human tonsils. Immunol Lett 83:215-220

Johnson N Franceschi S, Ferlay J, Ramadas K, Schmid S, MacDonnald DG, Bouquot JE, Slootweg PJ (2005) Squaumous cell carcinoma. In Pathology and Genetics Head and Neck Tumors. IARC Lyon, p 168

Klingenberg B, Hafkamp HC, Haesevoets A, Manni JJ, Slootweg PJ, Weissenborn SJ, Klussmann JP, Speel EJ (2010) p16ink4a overexpression is frequently detected in tumor-free tonsill tissue without association with HPV. Histopathology 56:957-67

Kong CS, Narasimhan B, Cao H, Narasimhan B, Cao H, Kwok S, Erickson JP, Koong A, Poumand N, Le Q-T (2009) The relationship between human papillomavirus status and other molecular prognostic markers in head and neck squamous cell carcinomas. Int J Radiat Oncol Biol Phys 74:553-561

Kreimer AR, Clifford GM, Boyle P, Franceschi S (2005) Human papillomavirus types in head and neck squamous cell carcinomas worldwide: a systematic review. Cancer Epidemiol Biomarkers Prev 14:467-475

Leon ASY, Cooper K, Leong FJ (1999) Manual of Diagnostic Antibodies for Immunhistology. Greenwich Medical Media Ltd London

Lind PO, Syrjanen SM, Syrjanen KJ, Koppang HS, Aas E (1986) Local immunoreactivity and human papillomavirus (HPV) in oral precancer and cancer lesions. Scand J Dent Res 94:419-426

Löning T, Burkhardt A (1979) Plasma cells and immunoglobulin-synthesis in oral precancer and cancer. Correlation with dysplasia, cancer differentiation, radio- and chemotherapy. Virchows Arch A Pathol Anat Histol 384:109-120

Lukas J, Parry D, Aagaard L, Mann DJ, Bartkova J, Strauss M, Peters G, Bartek J (1995) Retinoblastoma-protein-dependent cell-cycle inhibition by the tumour suppressor p16. Nature 375:503-506

Quabius ES, Görögh T, Fischer GS, Hoffmann AS, **Gebhard M**, Evert M, Beule A, Maune S, Knecht R, Ovari A, Durisin M, Hoppe F, Röcken C, Hedderich J, Ambrosch P, Hoffmann M. (2014) The antileukoprotease secretory leukocyte protease inhibitor (SLPI) and its role in the prevention of HPV-infections in head and neck squamous cell carcinoma. Cancer Lett. Elektronische Veröffentlich vor Drucklegung.

Rades D, Seibold ND, **Gebhard MP**, Noack F, Schild SE (2011) Prognostic factors (including HPV status) for irradiation of locally advanced squamous cell carcinoma of the head and neck (SCCHN). Strahlenther Onkol 187:626-632

Rades D, Seibold ND, Hoffmann A, **Gebhard M**, Noack F, Thorns C, Schild SE (2013) Impact of the HPV-positivity definition on the prognostic value of HPV status in patients with locally advanced squamous cell carcinoma of the head and neck. Strahlenther Onkol 189:856-860

Rieckmann T, Tribius S, Grob TJ, Meyer F, Busch CJ, Petersen C, Dikomey E, Kriegs M. (2013) HNSCC cell lines positive for HPV and p16 possess higher cellular radiosensitivity due to an impaired DSB repair capacity. Radiother Oncol 107:242-246

Scheurlen W, Stremlau A, Gissmann L, Hohn D, Zener HP, zur Hausen H (1986) Rearranged HPV 16 molecules in an anal and in a laryngeal carcinoma. Int J Cancer 38:671-676

Schlette E, Fu K, Medeiros LJ (2003) CD23 expression in mantle cell lymphoma: clinicopathologic features of 18 cases. Am J Clin Pathol 120:760-766

Schroeder U, **Gebhard MP**, Wollenberg B (2012) Dysplasien und Carcinoma in situ des Larynx. HNO 60:41-43

Seibold ND, Schild SE, **Gebhard MP** Noack F, Rades D (2013) Prognostic impact of VEGF and FLT-1 receptor expression in patients with locally advanced squamous cell carcinoma of the head and neck. Strahlenther Onkol 189:639-646

Slootweg PJ, Eweson J (2005) Tumors of the oral cavity and oropharynx. In: Barnes L. EJ, Reichart P, Sidransky D. (ed) WHO Pathology and Genetics of Head and Neck Tumorss. IARC Press Lyon, pp 166-167

Steele JC, Mann CH, Rookes S, Rollason T, Murphy D, Freeth MG, Gallimore PH, Roberts S (2005) T-cell responses to human papillomavirus type 16 among women with different grades of cervical neoplasia. Br J Cancer 93:248-259

Strome SE, Dong H, Tamura H, Voss SG, Flies DB, Tamada K, Cheville J, Hirano F, Lin W, Kasperbauer JL, Ballman KV, Chen L (2003) B7-H1 blockade augments adoptive T-cell immunotherapy for squamous cell carcinoma. Cancer Res 63:6501-6505

Trunk MJ, Wentzensen N, von Knebel-Döberitz M (2005) Molekulare Pathogenese des Zervixkarzinoms und seiner Vorstufen. Pathologe 26:283-290

Ukpo OC, Flanagan JJ, Ma X-J, Luo Y, Thorstad WL, Lewis JS (2011) High-Risk Human Papillomavirus E6/E7 mRNA Detection by a Novel In Situ Hybridization Assay Strongly Correlates With p16 Expression and Patient Outcomes in Oropharyngeal Squamous Cell Carcinoma. Am J Surg Pathol 35:1343-1350

Wang W, Lau R, Yu D, Zhu R, Korman A, Weber J (2009) PD1 blockade reverses the suppression of melanoma antigen-specific CTL by CD4+ CD25(Hi) regulatory T cells. Int Immunol 21:1065-1077

Weber JS (2014) Current perspectives on immunotherapy. Semin Oncol 41 Suppl 5:S14-29

Weichert W, Schewe C, Denkert C, Morawietz L, Dietel M, Petersen I (2009) Molecular HPV typing as a diagnostic tool to discriminate primary from metastatic squamous cell carcinoma of the lung. Am J Surg Pathol 33:513-520

Wentzensen N, von Knebel Doeberitz M (2004) Virale Kanzerogenese von Kopf-Hals-Tumoren. Pathologe 25:21-30

Zhang L, Gajewski TF, Kline J (2009) PD-1/PD-L1 interactions inhibit antitumor immune responses in a murine acute myeloid leukemia model. Blood 114:1545-1552

zur Hausen H (1976) Condylomata acuminata and human genital cancer. Cancer Res 36:794

zur Hausen H, deVilliers E (1994) Human papillomaviruses. Annu Rev Microbiol 48:427-447

8 Danksagungen

Ich danke meinem Doktorvater Prof. Dr. med. Christoph Thorns, Institut für Pathologie der Universität zu Lübeck für die geduldige Unterstützung und insbesondere für die Etablierung einer wissenschaftlichen Kooperation mit Prof. Dr. med. Dirk Rades und Frau Nina Seibold, Klinik für Strahlentherapie, zur retrospektiven histopathologischen Aufarbeitung einer Studienpopulation einer Strahlentherapiestudie aus der sich weitere gemeinsame Publikationen ergaben und geplant sind. Herrn Prof. Rades danke ich für die Unterstützung bei der statistischen Aufarbeitung. Frau Seibold danke ich für die Kooperation bei der Material- und Datengewinnung.

Meinem Institutsdirektor Herrn Prof. Dr. med. Alfred Christian Feller danke ich für die zur Verfügung gestellten Ressourcen dem Budget des Institutes und uneingeschränkte Unterstützung.

Den erfahrenen und engagierten MTA Fr. Agnes Dummer stellvertetend für alle Mitarbeiterinnen im Immunhistochemie-Labor sowie Fr. Tanja Oeltermann und Fr. Biggi Steinfeld im Labor für Molekularpathologie danke ich für die ausgezeichnete Schnittpräparate, Färbungen und ergänzende PCR-Untersuchungen. Herrn Prof. Jens Habermann und Fr. Dr. Martina Oberländer danke ich für die Möglichkeit, den Manual Tissue Arrayer1 einsetzen zu können.

9 Lebenslauf

1977	geboren in Hamburg
1996	Abitur in Düsseldorf Theodor-Fliedner-Gymnasium der evangelischen Kirche im Rheinland
1997-1998	Wehrdienst Sanitätsbataillon 7 Hamm/Westfalen mit Ausbildung zum Rettungssanitäter in zivil-militärischer Kooperation mit Deutschem Roten Kreuz
1998 -2004	Studium der Humanmedizin an der Georgia-Augusta-Universität Göttingen und Universität Wien mit Praktischem Jahr in Lüneburg (Innere Medizin Prof. G. Lankisch), Jersey (Chirurgie) und Göttingen (Wahlfach HNO bei Prof. Dr. Wolfgang Steiner)
2004	Joh. Heines-Wuppertal GmbH Nachf., Düsseldorf Vertrieb und Entwicklung von Abrollbehältern Rettung für Feuerwehren
2005	Assistenzarzt Abteilung Strahlentherapie Reinhard-Nieter-Krankenhaus Wilhelmshaven, Chefarzt Dr. Koch
2005-2008	Weiterbildungsassistent, Institut für Pathologie am Reinhard-Nieter-Krhs. Praxis Prof. Dr. Gösta Fischer & Partner, Wilhelmshaven
seit 2008	wissenschaftlicher Mitarbeiter und Weiterbildung zum Facharzt für Pathologie, Institut für Pathologie, Universitätsklinikum Schleswig-Holstein, Campus Lübeck, Direktor Prof. Dr. A.C. Feller

aktuelle ausgewählte ausserberufliche Tätigkeiten und Mitgliedschaften:

Vorstand Landesverband Schleswig-Holstein im Hartmannbund e.V.

Bundesarbeitskreise Weiterbildung und Assistenzärzte

Internationale Akademie für Pathologie e.V.

Vorstand Deutsche J/80-Klassenvereinigung e.V.

Teammanager Bundesliga-Mannschaft des Lübecker Yachtclub e.V.

10 Publikationsverzeichnis

Originalarbeiten in Begutachteten Journalen 2009 bis 2014

1. Evers LH, **Gebhard M**, Lange T, Siemers F, Mailander P. Hibernoma-case report and literature review. The American Journal of dermatopathology. 2009;31(7):685-6.
2. Bischoff P, **Gebhard MP**, Vogt FM. Endovaskulare Therapie einer pulmonalarteriellen Pseudoaneurysmablutung bei unklarer pulmonaler Raumforderung. RöFo : Fortschritte auf dem Gebiete der Röntgenstrahlen und der Nuklearmedizin. 2010;182(4):361-3.
3. Laturnus JM, **Gebhard M**, Sommerauer M, Jocham D, Doehn C. Stromatumor der Prostata von ungewissem malignem Potenzial (STUMP) - Ein Fallbericht. Aktuelle Urologie. 2010;41(3):197-9..
4. Czymek R, Dinter D, Loffler S, **Gebhard M**, Laubert T, Lubienski A, Bruch, H. P., Schmidt, A. Electrochemical treatment: An investigation of dose-response relationships using an isolated liver perfusion model. Saudi journal of gastroenterology. 2011;17(5):335-42.
5. Czymek R, **Gebhard M**, Lubienski A, Roblick U, Bruch HP, Hildebrand P. Intrahepatische Ablation: Radiofrequenzablation versus Elektrochemische Lyse. Zentralblatt für Chirurgie. 2011;136(4):379-85.
6. Klotz S, **Gebhard M**, Sievers HH. Late left atrial thrombosis of an Amplatzer patent foramen ovale occluder**.** The Journal of thoracic and cardiovascular surgery. 2011;142(5):1270-1.
7. Rades D, Seibold ND, **Gebhard MP**, Noack F, Schild SE, Thorns C. Prognostic factors (including HPV status) for irradiation of locally advanced squamous cell carcinoma of the head and neck (SCCHN). Strahlentherapie und Onkologie. 2011;187(10):626-32.
8. Bergmann PA, Liodaki ME, Mauss KL, Lange T, **Gebhard M**, Mailander P, Siemers F Histologische und immunhistochemische Untersuchung zur Kapselfibrose im Tiermodell - Vergleich zweier Implantate mittels einer histologischen Klassifikation in Modifikation nach Wilflingseder. Handchirurgie, Mikrochirurgie, plastische Chirurgie. 2012;44(4):220-6.
9. Czymek R, Loeffler S, Dinter D, **Gebhard M**, Schmidt A, Jungbluth T, et al. Intrahepatic radiofrequency ablation versus electrochemical treatment ex vivo. The Journal of surgical research. 2012;174(1):106-13.

10. Czymek R, Nassrallah J, **Gebhard M**, Schmidt A, Limmer S, Kleemann M, et al. Intrahepatic radiofrequency ablation versus electrochemical treatment in vivo. Surgical oncology. 2012;21(2):79-86.
11. Schroeder U, **Gebhard MP**, Wollenberg B. Dysplasien und Carcinomata in situ des Larynx. HNO. 2012;60(1):41-3.
12. Linke R, Pries R, Konnecke M, Bruchhage KL, Boscke R, **Gebhard M**, Wollenberg B Increased activation and differentiated localization of native and phosphorylated STAT3 in nasal polyps**.** International archives of allergy and immunology. 2013;162(4):290-8.
13. Linke R, Pries R, Konnecke M, Bruchhage KL, Boscke R, **Gebhard M**, Wollenberg B Glycogen synthase kinase 3 in chronic rhinosinusitis: two faces of a single enzyme in one disease. Annals of allergy, asthma & immunology. 2013;110(2):101-6.
14. Rades D, Seibold ND, **Gebhard MP**, Noack F, Thorns C, Schild SE. Impact of the HPV-positivity definition on the prognostic value of HPV status in patients with locally advanced squamous cell carcinoma of the head and neck. Strahlentherapie und Onkologie : Organ der Deutschen Rontgengesellschaft [et al]. 2013;189(10):856-60.
15. Rades D, Seibold ND, Schild SE, **Gebhard MP**, Noack F. Androgen receptor expression: prognostic value in locally advanced squamous cell carcinoma of the head and neck. Strahlentherapie und Onkologie. 2013;189(10):849-55.
16. Seibold ND, Schild SE, **Gebhard MP**, Noack F, Rades D. Prognostic impact of VEGF and FLT-1 receptor expression in patients with locally advanced squamous cell carcinoma of the head and neck**. Strahlentherapie und Onkologie**. 2013;189(8):639-46.
17. Seibold ND, Schild SE, **Gebhard MP**, Noack F, Rades D. Prognosis of patients with locally advanced squamous cell carcinoma of the head and neck. Impact of tumor cell expression of EPO and EPO-R. Strahlentherapie und Onkologie. 2013;189(7):559-65.
18. Rades D, Seibold ND, **Gebhard MP**, Noack F, Schild SE. Fibroblast growth factor 2 is of prognostic value for patients with locally advanced squamous cell carcinoma of the head and neck. Strahlentherapie und Onkologie. 2014;190(1):68-74.
19. Ellebrecht DB**, Gebhard MP**, Keck T, Kleemann M: Confocal laser microscopy in minimal invasive surgery. Biomed Tech 2014; 59(s1)
20. Blank O, Bode F, **Gebhard M**, Hunold P, Brandt S, Bruder R, Grossherr M, Vonthein R, Rades D, Dunst J. Dose-escalation study for cardiac radiosurgery in a porcine model. Int J Radiat Oncol Biol Phys. 2014; 89(3):590-8

21. Quabius ES, Görögh T, Fischer GS, Hoffmann AS, **Gebhard M**, Evert M, Beule A, Maune S, Knecht R, Ovari A, Durisin M, Hoppe F, Röcken C, Hedderich J, Ambrosch P, Hoffmann M: The antileukoprotease secretory leucocyte protease inhibitor (SLPI) and its role in the prevention of HPV-infections in head and neck squamous cell carcinoma. Cancer Lett. 2014 Nov 24 (Epub ahead of print)
22. Huttenlocher S, Seibold ND, **Gebhard MP**, Noack F, Thorns C, Hasselbacher K, Wollenberg B, Schild SE, Rades D: Evaluation of the prognostic role of tumor cell podoplanin expression in locally advanced squamous cell carcinoma of the head and neck. Strahlenther Onkol. 2014 Oct;190(11):1021-1027.
23. Schroeder U, Lauten M, Stichtenoth G, **Gebhard MP**, Buchholz M, Kaiser MM: Laryngomalacia and Complicated, Life-threatening mTOR-positive Kaposiform Hemangioendothelioma Cured by Supraglottoplasty and Sirolimus. Klin Padiatr. 2014 Nov;226(6/07):362-368
24. Linke R, Pries R, Könnecke M, Bruchhage KL, Böscke R, **Gebhard M**, Wollenberg B. The MEK1/2-ERK1/2 pathway is activated in chronic rhinosinusitis with nasal polyps. Arch Immunol Ther Exp (Warsz). 2014 Jun;62(3):217-29.
25. Rades D, Huttenlocher S, Seibold ND, **Gebhard MP**, Thorns C, Hasselbacher K, Wollenberg B, Schild SE: Nuclear expression of p65 (RelA) in patients receiving post-operative radiotherapy for locally advanced squamous cell carcinoma of the head and neck. im review