ERGEBNISSE NACH ARTHROSKOPISCH ASSISTIERT DURCHGEFÜHRTER VORDERER KREUZBANDPLASTIK MIT SEMITENDINOSUSSEHNE ALS TRIPLE-IMPLANTAT IN SINGLE-INCISION-TECHNIK UND FEMORALER ENDOBUTTON-FIXATION

Nachuntersuchungen über einen Zeitraum von einem Jahr

Inaugural – Dissertation zur
Erlangung des Grades
Doktor der Humanmedizin (Dr. med.)
des Fachbereichs Medizin
der Justus-Liebig-Universität Gießen

vorgelegt von

Matthias Seel
aus Marburg

Gießen 2003

Aus der Klinik und Poliklinik für Orthopädie
und Orthopädische Chirurgie
Leiter: Prof. Dr. Stürz
Klinikum der Justus-Liebig-Universität Gießen

Gutachter: Prof. Dr. Stürz

Gutachter: Prof. Dr. Langer

Tag der Disputation: 14.01.2004

Inhaltsverzeichnis

Tabellenverzeichnis ..... V-VI
Abbildungsverzeichnis ..... VII - VIII
Abkürzungsverzeichnis IX

1 Einleitung 1

2 Anatomie und Biomechanik 7

3 Therapieformen 9
3.1 Konservative Therapie 10
3.2 Operative Therapie 11
3.2.1 Prinzipien 11
3.2.2 Transplantate 12
3.2.3 Fixationsmethoden 17

4 Methoden 22
4.1 Operationsverfahren 22
4.2 Nachbehandlungs- und Rehabilitationsprogramm 29
4.3 Erhebungen 31
4.3.1 Klinische Untersuchungen 32
4.3.2 Röntgenkontrolle 35
4.3.3 Patientenangaben 35
4.3.4 Funktionsscores 36
4.3.5 Körperliche Aktivität 37
4.3.6 Zusätzliche Befragung zwölf Monate p.o. 37
4.4 Statistische Kennzahlen und Testverfahren 38

5 Patienten 39

6 Ergebnisse 44
6.1 Klinische Untersuchungen 44
6.1.1 Vordere Kniestabilität 44

6.1.2 Seitenbandapparat ... 49
6.1.3 Muskuläre Defizite ... 50
6.1.4 Bewegungsfreiheit ... 53
6.2 Röntgenkontrolle ... 55
6.3 Patientenangaben ... 55
6.4 Funktionsscores ... 58
6.5 Körperliche Aktivität ... 60
6.6 Compliance ... 61

7 Diskussion ... 65
7.1 Klinische Untersuchungen ... 65
7.1.1 Vordere Kniestabilität ... 65
7.1.2 Seitenbandapparat ... 68
7.1.3 Muskuläre Defizite ... 68
7.1.4 Bewegungsfreiheit ... 70
7.2 Röntgenkontrolle ... 71
7.3 Patientenangaben ... 74
7.4 Funktionsscores ... 76
7.5 Körperliche Aktivität und Compliance ... 77
7.6 Geschlechtsspezifische Unterschiede ... 81
7.7 Operationszeitpunkt ... 81
7.8 Rehabilitation und Nachbehandlung ... 83
7.9 Komplikationen ... 85

8 Schlussbetrachtung ... 86

9 Zusammenfassung ... 89

10 Summary ... 92

11 Literaturverzeichnis ... 94

12 Anhang ... 109

Tabellenverzeichnis

Tab. 3.1: Mechanische Zugfestigkeit autogener Implantate 14
Tab. 3.2: Extraartikuläre Verankerungen 18
Tab. 3.3 Intraartikuläre Verankerungen 19
Tab. 4.1: Behandlungs- und Rehabilitationsprogramm 30
Tab. 4.2: Zeitpunkte der durchgeführten Untersuchungen und Befragungen 31
Tab. 4.3: Normwerte des KT-1000-Arthrometer-Tests 33
Tab. 5.1: Anthropometrische Daten 39
Tab. 5.2: Altersverteilung des Patientenkollektivs 39
Tab. 5.3: Morphotyp der Beinachsen 40
Tab. 5.4: Verletzungsursachen 40
Tab. 5.5: Verletzungsmechanismen 41
Tab. 5.6: Zeitraum zwischen Rupturereignis und Operation 41
Tab. 5.7: Zusatzverletzungen 42
Tab. 5.8: Intraoperative Therapie 43
Tab. 6.1: KT-1000-Arthrometer-Messung in Abhängigkeit vom Geschlecht 47
Tab. 6.2: KT-1000-Arthrometer-Messung in Abhängigkeit vom Operationszeitpunkt 48
Tab. 6.3: Flexions- und Extensionsdefizite in Abhängigkeit vom Geschlecht 54
Tab. 6.4: Flexions- und Extensionsdefizite in Abhängigkeit vom Operationszeitpunkt 55
Tab. 6.5: Vergleich der Bohrkanalweiten intraoperativ und zwölf Monate p.o. 55
Tab. 6.6: Komplikationen und Probleme nach der Operation 62
Tab. 6.7: KT-1000-Arthrometer-Messung, Beinumfangsdifferenzen, Flexions- und Extensionsdefizit in Abhängigkeit von der Compliance der Patienten 63
Tab. 6.8: Subjektive Zufriedenheit mit der Kniegelenksfunktion in Abhängigkeit der Compliance der Patienten 63
Tab. 6.9: Anzahl der durchgeführten Krankengymnastikeinheiten 64
Tab. 12.1: Vorderer Schubladentest 109
Tab. 12.2: Lachmann-Test 109
Tab. 12.3: Anschlagsqualität beim Lachmann-Test 109
Tab. 12.4: KT-1000-Arthrometer-Messungen 110
Tab. 12.5: Normwerte KT-1000-Arthrometer-Messung 110
Tab. 12.6: Pivot-Shift-Zeichen 110
Tab. 12.7: Innenbandzustand 111

Tab. 12.8: Außenbandzustand 111
Tab. 12.9: Beinumfangsdifferenzen 111
Tab. 12.10: Prozent der durchgeführten Einbeinsprünge (One-leg-hop-Test) im Seitenvergleich 112
Tab. 12.11: Flexions- und Extensionsdefizite 112
Tab. 12.12: Subjektive Einschätzung der prozentualen Kniegelenksfunktion im Seitenvergleich 112
Tab. 12.13: Einordnung des Schmerzes anhand der visuellen Schmerzskala von 1 bis 10 112
Tab. 12.14: Auftreten von Schwellungen 113
Tab. 12.15: Giving-way 113
Tab. 12.16: International-Knee-Documentation-Commitee-Qualifikation 114
Tab. 12.17: Lysholm-Score 114
Tab. 12.18: OAK-Score 114
Tab. 12.19: Tegner-Activity-Level 115
Tab. 12.20: Compliance der Patienten 115
Tab. 12.21: Einschätzung des Zustandes des operierten Knies 115
Tab. 12.22: Inhalte der zusätzlichen Befragung zwölf Monate p.o. 116
Tab. 12.23: Dokumentationsbogen der International-Knee-Documentation-Commitee-Qualifikation 117
Tab. 12.24: Dokumentationsbogen des Lysholm-Score 118
Tab. 12.25: Dokumentationsbogen des OAK-Score 119
Tab. 12.26: Dokumentationsbogen des Tegner-Activity-Levels 120

Abbildungsverzeichnis

Abb. 4.1: Vorbereiten der Sehne auf dem Präparationsbrett 23
Abb. 4.2: Bohren des tibialen Bohrkanals 24
Abb. 4.3: Bohren des femoralen Bohrkanals 25
Abb. 4.4: Transplantat vor Einzug mit Zugdraht 26
Abb. 4.5: Einziehen des Transplantates 27
Abb. 4.6: Tibiale Fixierung 28
Abb. 4.7: Untersuchungsgang mit dem KT-1000-Arthrometer 33
Abb. 6.1: Vorderer Schubladentest 44
Abb. 6.2: Lachmann-Test 45
Abb. 6.3: Anschlagsqualität beim Lachmann-Test 46
Abb. 6.4: KT-1000-Arthrometer-Messungen 46
Abb. 6.5: KT-1000-Arthrometer-Messungen 47
Abb. 6.6: Pivot-Shift-Zeichen 48
Abb. 6.7: Innenbandzustand 49
Abb. 6.8: Außenbandzustand 50
Abb. 6.9: Beinumfangsdifferenz am Oberschenkel, gemessen 20 cm proximal des Kniespaltes 51
Abb. 6.10: Beinumfangsdifferenz am Oberschenkel, gemessen 10 cm proximal des Kniespaltes 51
Abb. 6.11: Beinumfangsdifferenz am Unterschenkel, gemessen 15 cm distal des Kniespaltes 52
Abb. 6.12: One-leg-hop-Test 52
Abb. 6.13: Flexionsdefizit 53
Abb. 6.14: Extensionsdefizit 54
Abb. 6.15: Subjektive Einschätzung der Kniegelenksfunktion im Seitenvergleich 56
Abb. 6.16: Einordnung des Schmerzes anhand der visuellen Schmerzskala 56
Abb. 6.17: Auftreten von Schwellungen 57
Abb. 6.18: Giving-way 58
Abb. 6.19: International-Knee-Documentation-Commitee-Qualifikation 59

Abb. 6.20: Lysholm-Score 59
Abb. 6.21: OAK-Score 60
Abb. 6.22: Tegner-Activity-Level 61
Abb. 6.23: Compliance der Patienten 61

Abkürzungsverzeichnis

a.p.	anterior-posterior
ABD	Abduktion
ADD	Adduktion
ARO	Außenrotation
BPTB	Bone-patellar-tendon-bone
CI	Compliance Index
GS	Gracilissehne
HS	Hamstrings
IKDC	International-Knee-Documentation-Committee
IRO	Innenrotation
lat.	lateral
Lig.	Ligamentum
M.	Musculus
MMD	Manual Maximum Displacement
n.s.	nicht signifikant
OAK	Orthopädische Arbeitsgruppe Knie
OS	Oberschenkel
PD	Passive Displacement
PNF	Propriozeptive Neuromuskuläre Faszilitation
p.o.	postoperativ
STS	Semitendinosussehne
US	Unterschenkel
VKB	Vorderes Kreuzband

1 Einleitung

Kniegelenksverletzungen haben qualitativ und quantitativ in den letzten Jahren erheblich an medizinischer und volkswirtschaftlicher Bedeutung gewonnen. In der Sporttraumatologie ist das Kniegelenk das am häufigsten verletzte Gelenk. Die Ruptur des vorderen Kreuzbandes stellt die häufigste Bandverletzung des menschlichen Kniegelenkes dar. Am stärksten betroffen sind Sportler, die Kontaktsportarten oder Alpinski betreiben. Aktuell wird in den Industrieländern die jährliche Inzidenz auf bis zu eine vordere Kreuzbandruptur je 1000 Einwohner geschätzt (Rupp und Kohn 2002). Die operative Rekonstruktion des vorderen Kreuzbandes zählt damit heute zu den häufigsten Kniegelenkseingriffen (Ritchie und Parker 1996). Betroffen sind überwiegend jüngere Menschen, die in der Ausbildung oder mitten im Erwerbsprozess stehen, teilweise auch als Profisportler. Über diese individuelle Problematik hinaus ergibt sich im Hinblick auf die oben genannten Inzidenzen eine gesellschaftliche bzw. sozioökonomische Dimension (Rupp und Kohn 2002). Darin zeigt sich die besondere Notwendigkeit einer adäquaten und suffizienten Therapie.

Durch das Zusammenspiel verschiedener Strukturen wie Bändern, Muskeln und Gelenkflächen mit ihren geometrischen, isometrischen und mechanischen Gesetzmäßigkeiten wird das Kniegelenk zu einem äußerst komplexen System. Die Kenntnis der Biomechanik und Anatomie ist für die Diagnostik und Therapie von Kniegelenksverletzungen, insbesondere des vorderen Kreuzbandes, besonders wichtig. Das vordere und hintere Kreuzband bedingen als Zentralpfeiler des Kniegelenkes die kinematischen Gesetze der Kniegelenksbewegung (Huiskes und Blankevoort 1990, Hunziker et al. 1990). Das Fehlen oder die Insuffizienz des vorderen Kreuzbandes als primärer Stabilisator gegen eine anteriore tibiale Translation (Kennedy et al. 1974, Butler et al. 1980, Amis und Scammell 1993) führt zu einer abnormen Kniekinematik mit Desintegration der Roll- und Gleitbewegung des Kniegelenkes (Cabaud 1984). Als Folge der unbehandelten Knieinstabilität kommt es zu einer zunehmenden Instabilität des übrigen Kapsel-Band-Apparates sowie zu sekundären degenerativen Meniskus- und/oder Knorpelschäden mit konsekutiven bzw. beschleunigten gonarthrotischen Veränderungen (Lynch 1983, Kannus und Järvinen 1987, Keene et al.

1993, Fink et al. 1994, Metak und Scherer 1995, Casteleyn und Handelberg 1996).

Mittels Arthrotomie durchgeführte Bandplastiken sind in der traditionellen Kniechirurgie hinreichend bekannt (Marshall et al. 1979). Die hierbei gewonnenen umfangreichen Erfahrungen sind von großem Nutzen bei der sich fortlaufend entwickelnden arthroskopischen Chirurgie. Zu Beginn war die Domäne der Arthroskopie die Diagnostik (Benedetto et al. 1984). In den letzten Jahren konnte eine Vielzahl verschiedener Operationstechniken zur arthroskopisch chirurgischen Rekonstruktion akuter und chronischer Kreuzbandrupturen entwickelt werden. Erst durch die umfassende Neu- und Weiterentwicklung des eingesetzten, teilweise motorisierten und videogeführten Instrumentariums sind solche Eingriffe möglich geworden (Stadler et al. 1985, Johnson et al. 1992, Lobenhoffer und Tscherne 1993, Larson und Taillon 1994, Dandy 1996). Durch die technisch nun erreichte intraartikuläre Übersicht und instrumentelle Zugängigkeit, auch der hinteren Kniebinnenstrukturen, können auch eventuelle Begleitverletzungen diagnostiziert und therapiert werden.

Der große Vorteil der arthroskopisch-chirurgischen Wiederherstellung des vorderen Kreuzbandes liegt in der minimalen Morbidität. Die größere Zerstörung der primär und sekundär stabilisierenden Kapsel-Band-Strukturen durch den arthrotomischen Zugangsweg wird ebenso vermieden wie die Störung des propriozeptiven Gelenkregelkreises (Klein 1987). Weitere positive Faktoren sind ein geringerer postoperativer Schmerz sowie ein kürzerer Heilungsprozess mit früherer Funktionsübernahme des betroffenen Gelenkes. Mit formativen rehabilitativen Maßnahmen kann so deutlich früher begonnen werden. Eine sekundäre muskuläre Insuffizienz, bedingt durch einen immobilitätsbedingten hypotrophen Muskel-Band-Apparat, kann ebenfalls deutlich reduziert werden (Hoffmann et al. 1992, Kohn et al. 1992, Meznik et al. 1992, Imhoff und Treibel 1995, Klein 1995).

Bei der Wahl des Transplantates, des Operationszeitpunktes, der Methode der intraartikulären Fixation sowie der spezifischen Nachbehandlung fehlt bisher ein allgemeiner Konsens (Engelhardt et al. 2002). Ein besonderes Augenmerk richtet sich

bei der Überprüfung alter und neuer Operationsmethoden auf die Suffizienz der gewählten Vorderen-Kreuzband-Fixation (Grana et al. 1994, Becker et al. 2000). Entwickelt und verwendet werden hier je nach ausgewähltem Transplantat Schrauben, Schrauben mit Unterlegscheiben, (bioresorbtive) Interferenzschrauben, Staples und Krallenplatten sowie Buttons.

Die aus biomechanischer und physiologischer Sicht an das Transplantat zu stellenden Kriterien sind eine möglichst frühe und langfristige Stabilität und Elastizität, eine hohe Biokompatibilität, eine entsprechende Form und Größe, sowie eine hohe Fehlertoleranz (Noyes et al. 1983). Die Verwendung von autologem Material ist daher naheliegend. Unter anderem bieten sich aufgrund der guten intraoperativen Zugängigkeit als autogenes Material die Patellar- und Quadrizepssehne, die Sehnen des Pes anserinus, die Fascia lata oder Anteile des Tractus iliotibialis an.

Unabhängig von der implantierten autogenen Sehne zeigen sich komplexe biologische Umbau- und Einheilungsvorgänge, als „Ligamentation" und „Remodelling" bezeichnet (Amiel et al. 1986a, Amiel et al. 1986b, Falconiero et al. 1998, Scranton et al. 1998). Durch diese Vorgänge kommt es nach initialer hoher Zug- und Reißfestigkeit des Transplantates zunächst zu einer Abnahme dieser im Verlauf der ersten sechs Monate p.o., um dann sukzessiv wieder zuzunehmen (Scranton et al. 1998, Strobel und Schulz 2002, Weiler et al. 1999). Durch eine sich in dieser frühen Phase ergebende Gefahr der Auslockerung bzw. Ruptur des Transplantates ergeben sich spezifische Probleme und damit neue Therapieansätze. Die arthroskopisch erzielte Möglichkeit der frühen Rehabilitation sollte nicht aus Gründen des Implantatschutzes zu einer längerfristigen Immobilisation des operierten Kniegelenkes bzw. Beines mit all ihren Nachteilen führen (Shelbourne und Nitz 1990, Engelhardt et al. 2002). Zur Überbrückung der Phase der erhöhten Vulnerabilität wurden und werden verschiedene Methoden eingesetzt (s. Kap. 3.2 S. 11). Es konnte gezeigt werden, dass eine kontrollierte kontinuierliche Belastung für das Implantat notwendig ist, um die für das vordere Kreuzband spezifischen biomechanischen Eigenschaften entwickeln zu können (Henning et al. 1985, Jackson et al. 1993, Scherer et al. 1993). Der „golden standard" ist auch hier noch nicht gefunden

und der weitere Verlauf bleibt daher abzuwarten (Shelbourne und Nitz 1990, Rupp und Kohn 2002).

Insgesamt sind also folgende Forderungen an einen optimalen Kreuzbandersatz zu stellen: Ein gering oder kaum traumatisierender operativer Eingriff, eine initiale und langfristig bestehende Reißfestigkeit des Transplantates, eine gute intraoperative Verfügbarkeit, eine hohe Biokompatibilität sowie eine früh durchführbare und damit vergleichsweise kurze Rehabilitationzeit.

Heute gilt der arthroskopisch assistierte Vordere-Kreuzband-Ersatz mit einem autogenen Patellarsehnendrittel oder mit der Semitendinosus- bzw. Gracilissehne[1] als die am häufigsten verwendete Operationstechnik (Aglietti et al. 1994, Benedetto 1995, Brown und Sklar 1998, Fu und Ma 1999, Rosenberg und Deffner 1997, Stähelin und Weiler 1997, Yasuda et al. 1995). Die Verwendung der autogenen einfachen Semitendinosussehne (s. Kap. 3.2.2 S. 12) zeigt sich in der Belastungsfähigkeit dem autogenen Patellarsehnendrittel mit anhängenden Knochenblöcken unterlegen. Die Verwendung einer drei- oder vierfachen autologen Semitendinosus-/Gracilisschlinge wurde daher gewählt, um diese Nachteile zu überwinden (Keene et al. 1993, Lobenhoffer und Tscherne 1993, Wilson et al. 1999). Da bei den Hamstringtransplantaten aufgrund der fehlenden Knochenblöcke keine direkte Knochen-Knochen-Verankerung möglich ist, sind an die Fixation besondere Anforderungen zu stellen. So wurden in den letzten Jahren zahlreiche verschiedene Fixationskonzepte beschrieben (s. Kap. 3.2.3 S. 17). Zur femoralen Fixation war jedoch immer eine Hautinzision und eine präpatorische und entsprechend morbide Darstellung des Fixationspunktes an der lateralen Femurzirkumferenz erforderlich (Rupp et al. 2002). Das Ziel war deshalb eine Fixationstechnik zu entwickeln, die eine femorale Fixation über die anterioren Arthroskopiezugänge ermöglicht. Hierzu wurde ein kleines „Vierlochplättchen“ entwickelt (Rosenberg und Graf 1993, Brown und Sklar 1998), welches heute als Endobutton (Fa. Acufex, Smith &

[1] Die Sehnen der Muskelgruppe Semitendinosus, Gracilis und Sartorius werden im englischen Sprachgebrauch als „hamstrings“ bezeichnet.

Nephew, Andover, USA), Flipptack (Fa. Karl Storz, Tuttlingen) oder als Suture Plate (Fa. Aesculap, Tuttlingen) von verschiedenen Herstellern angeboten wird.

Das Ziel dieser Arbeit ist die Überprüfung des erwarteten bzw. erzielten Stabilitätsgewinnes für das Kniegelenk infolge einer operativen Therapie des rupturierten vorderen Kreuzbandes. Das erste postoperative Jahr (o.g. vulnerable Phase des gewählten autogenen Transplantates) wurde als Beobachtungszeitraum gewählt um schon frühzeitige Schwächen bzw. Versagensursachen des gewählten operativen Therapieverfahrens genau aufgezeigen zu können. Implantiert wurde eine ipsilaterale, femoral mit einem Endobutton fixierte, Semitendinosussehne als Dreifachschlinge. Untersucht wurden 103 Patienten, die in der Zeit vom Juli 1993 bis zum Januar 1995 an der Orthopädischen Klinik der Justus-Liebig-Universität in Gießen operiert worden waren. Im Rahmen dieser prospektiven Studie wurden an fünf verschiedenen Untersuchungsterminen klinische Untersuchungen zur Ermittlung metrischer Parameter zur Beurteilung des Stabilitätsgewinnes, röntgenologische Befunde sowie systematische Befragungen zur subjektiven Beurteilung des Stabilitätsgewinnes des metrischen und subjektiv erzielten Stabilitätsgewinnes durchgeführt. Zur Ermittlung des prätraumatischen und postoperativen körperlichen Aktivitätsniveaus wurde der Tegner-Activity-Level ermittelt.

Des weiteren sollte im Rahmen dieser Arbeit folgenden Fragestellungen nachgegangen werden:

- Besteht ein geschlechtspezifischer Unterschied im Hinblick auf die erzielte Stabilität?
- Kommt es bei der akuten operativen Versorgung der Ruptur im Vergleich zu chronischen Verletzungen mit einem Zeitraum zwischen Rupturereignis und Operation von mehr als zwei Wochen häufiger zu Bewegungsdefiziten?
- Zeigt sich bei Patienten mit schlechter Compliance hinsichtlich des Nachbehandlungsschemas eine erhöhte frühe vordere Instabilität im Vergleich mit dem sich compliant verhaltenen Kollektiv, z.B. bei frühem Beginn mit belastenden sportlichen Betätigungen oder verkürztem Tragen der Schiene? Zeigen sich bei dieser Patientengruppe auch bei weiteren klinischen Parametern

(Bewegungsumfänge, muskulärer Status) sowie der subjektiven Zufriedenheit der Patienten vergleichsweise bessere Ergebnisse?

- Können die Patienten auf ihr ursprüngliches, prätraumatisches bzw. präoperatives sportliches Aktivitätsniveau zurückkehren?

2 Anatomie und Biomechanik

Die funktionelle und strukturelle Anatomie des vorderen Kreuzbandes (VKB) sowie biomechanische Gesetzmäßigkeiten sind in der Literatur bereits hinreichend beschrieben (Kennedy et al. 1974, Furmann et al. 1976, Friederich und O`Brien 1990, Hackenbruch 1990, Huiskes und Blankevoort 1990, Hunziker et al. 1990)

Die beiden Kreuzbänder bilden als zentraler Pfeiler wesentliche Stabilisatoren des Kniegelenkes. Das vordere Kreuzband verläuft von anteromedial, von der Fossa intercondylaris der Tibia, nach posterolateral zu der Innenseite des lateralen Femurkondylus. Bedingt durch unterschiedliche tibiale Ansatzpunkte wird das VKB in ein anteromediales sowie ein posterolaterales Faserbündel unterteilt. Das anteromediale Bündel ist als das strukturell Schwächere anzusehen. Die makroskopische Teilung erfolgt erst kurz vor der tibialen Insertion. Abgesehen von seltenen Ausnahmen liegt der gemeinsame Ursprung an der medialen Begrenzung des lateralen Femurkondylus. Die Länge des VKB beträgt zwischen 31-42 mm (längste Faser) und einer Breite im mittleren Anteil von 9-11mm (Letsch 1997).

Zu 90 % sind die Hauptbestandteile des vorderen Kreuzbandes regelmäßig angeordnete kollagene Fasern sowie zu 10 % elastische Fasern, deren Grundsubstanz Mukopolysaccharide sind. Der feingewebliche Aufbau ist multifaszikulär. Dabei zeigen sich die einzelnen Faserbündel entweder spiralförmig um die Längsachse geschwungen oder sie ziehen geradlinig von der Ursprung- zur Ansatzstelle. Im unbelasteten Zustand liegen die faszikulären Strukturen wellenförmig vor. Unter Belastung wächst die Zahl der rekrutierten Faszikel, sodass die Aufnahme zunehmender Kräfte möglich wird. Aufgrund dieser parallel ausgerichteten Faserstrukturen sowie dem niedrigen Anteil an elastischen Fasern ergibt sich ein früher Dehnungswiderstand. Ein gesundes vorderes Kreuzband dehnt sich um 15-25 % bevor eine plastische Deformation und damit ein Verlust an vorderer Stabilität eintritt (Palmer 1983). Die Dehnungsfähigkeit ist somit minimal. Die mechanische Zugfestigkeit liegt durchschnittlich bei etwa 1750 N (Noyes et al. 1984), bei jungen Erwachsenen mitunter sogar bei 2500 N (Kasperczyk et al. 1993).

Ein kompliziert aufgebautes Durchblutungssystem und dessen weitgehende Zerstörung bei einer vorderen Kreuzbandruptur erklärt die schlechte Heilungstendenz. Die Durchblutung erfolgt im wesentlichen von dorsal aus der Arteria genu media, die aus der Arteria poplitea im Bereich des hinteren Femur entspringt und nach vorne durch die Gelenkkapsel in den intercondylären Graben zieht (Scapinelli 1968). Der synoviale Überzug weist eine sehr gute Vaskularisation auf, intraligamentär findet man hingegen nur vereinzelt Gefäße.

Als die wichtigste Funktion des vorderen Kreuzbandes ist die Einschränkung der anterioren Subluxation des Tibiakopfes gegenüber dem Femur zu sehen. Neben einer Einschränkung der Innenrotation ist es für die Koordination der Roll-Gleit-Bewegung und der stabilisierenden Schlussrotation mitverantwortlich (Cabaud 1984, Schabus 1988). In einem ungeschädigten Gelenk kontrolliert es die komplette Beugung und Rotation (Cabaud 1984). Als Gesamtstruktur betrachtet wird das vordere Kreuzband zwischen 40 und 65° Beugung am wenigsten, bei voller Streckung und zwischen 70 und 90° Beugung am stärksten belastet. Untersucht man die beiden Faserbündel isoliert, so zeigt sich für das posterolaterale Faserbündel neben einer hohen Grundspannung eine zunehmende Belastung bei der Extension. Bei maximaler Beugung unterliegen die anteromedialen Fasern, die als primäre Stabilisatoren für die ventrale Translation des Tibiakopfes bei der vorderen Schublade dienen, der stärksten Beanspruchung.

Durch die beschriebene unterschiedliche Faserspannung wird ein Überstrecken des Kniegelenkes sowie eine ventrale Subluxation zwischen 0 und 35° Beugung verhindert. Durch diesen Mechanismus wird ebenfalls eine zu starke Innen- bzw. Außenrotation des Unterschenkels in Beugestellungen des Gelenkes verhindert (Noack et al. 1983). Bei Insuffizienz der inneren bzw. äußeren Kapselbandstrukturen kann das vordere Kreuzband als sekundärer Stabilisator die mediale und laterale Stabilität unterstützen.

3 Therapieformen

Bei einer klinisch bzw. kernspintomographisch erhobenen Verdachtsdiagnose der vorderen Kreuzbandruptur sollte eine Arthroskopie des betroffenen Kniegelenkes durchgeführt werden (Ao et al. 1999). Die vordere Kreuzbandruptur ist hierbei zu validieren. Insbesondere ist das Ausmaß der Kollateralschäden wie z. B. Verletzungen der Menisken, Knorpelflächen, Gelenkkapsel, Seitenbänder oder hinterem Kreuzband genau zu erheben und soweit möglich arthroskopisch zu therapieren.

Der Verlust der Rückhaltekraft des Primärstabilisators gegen eine anteriore tibiale Translation (vorderes Kreuzband), führt bei einer Mehrzahl der Patienten zu einer pathognomonischen Instabilitätserscheinung (Hoffmann et al. 1998). Dieses als „Giving-way“ bezeichnete Phänomen, als Ausdruck der unerwarteten ventralen Subluxation des Unterschenkels im Kniegelenk, führt zur progredienten Schädigungen der Menisken (Kannus und Järvinen 1987, Keene et al. 1993, Fink et al. 1994) und sekundär zu progredienten arthrotischen Veränderungen (Lynch 1983, Metak und Scherer 1995, Casteleyn und Handelberg 1996, Letsch 1997). Die belastungsabhängig bzw. sekundär und tertiär in die Stabilisierungsfunktion einbezogenen medialen und lateralen Kapsel-Band-Strukturen werden vermehrt belastet und elongiert (Butler et al. 1980, Dupont und Scellier 1990, Metak und Scherer 1995). Da dieser Prozess jedoch individuell sehr unterschiedlich verlaufen kann, muss abgewogen werden, welche Patientengruppe von einer **Operation** profitiert und welche besser **konservativ** funktionell behandelt werden sollte. Bei Versagen der primären konservativen Therapie sollte dann sekundär ein operatives Vorgehen zur Prävention der Gonarthrose erfolgen (Diekstall und Rauhut 1999).

Sind zwei oder mehr der folgenden Risikofaktoren gegeben, so wird das kreuzband-insuffiziente Kniegelenk mit großer Wahrscheinlichkeit von einer primären operativen Stabilisierung profitieren (Letsch 1997). Eine genaue Beurteilung der individuellen Bedürfnisse des Patienten ist natürlich ebenfalls erforderlich (Casteleyn und Handelberg 1996).

- Jugendliches Alter: Da diese Patientengruppe im Mittel noch eine erhebliche Zeitspanne mit dem defekten VKB vor sich hat, ist auf lange Sicht mit einer Verschlechterung zu rechnen. Außerdem sind junge Menschen im Allgemeinen aktiver als ältere und haben ein erhöhtes Risiko erneuter Verletzungen.
- Hohes Aktivitätsniveau: Dazu zählen Patienten, die auf jeden Fall weiter Sport betreiben wollen oder einer starken beruflichen physischen Beanspruchung unterliegen (sog. "knee abusers") (Fink et al. 2001).
- Verletzungsausmaß: Sind neben dem VKB zusätzliche Kniebinnenstrukturen oder die Seitenbänder verletzt, so schreitet ohne operative Therapie der Gelenkverschleiß sehr viel rascher fort. Der klinische Befund, insbesondere der Grad der Instabilität, ist hier wegweisend (Anderson und Gillquist 1992, Pässler et al. 1992, Shelbourne und Porter 1992).
- Laxes Bindegewebe: Patienten mit überstreckbaren Gelenken und schwachem Bindegewebe erleiden nach Verletzung des VKB eine raschere Dekompensation als Patienten mit straffen Gelenken (Daniel 1992).
- Vorbestehende Schäden an Menisken oder Gelenkknorpel: Die Rate der symptomatischen Patienten nach Kreuzbandruptur steigt rapide an, wenn bereits vor der Kreuzbandverletzung Meniskusläsionen oder degenerative Veränderungen des Kniehauptgelenkes bzw. des Femoropatellargelenkes bestanden haben (Noyes und McGinnes 1985).
- Morphotyp: Bestimmte Körperbedingungen begünstigen das Fortschreiten degenerativer Veränderungen. Es sind dies vor allem hohes Körpergewicht und Varusdeformität des Beines (Letsch 1997).

3.1 Konservative Therapie

Durch ein individuell adaptiertes und regelmäßig durchgeführtes krankengymnastisch und sportlich kontrolliertes Übungsprogramm soll bzw. wird eine muskuläre (Über-) Kompensation des vorderen kreuzbandinsuffizienten Kniegelenkes erzielt. Diese Behandlung kann auch mit einer kniegelenksstabilisierenden Orthese gekoppelt werden. Beim Versagen der primär konservativen Therapie, u.a. angezeigt durch persistierende Beschwerden, Meniskusläsionen ohne adäquates Trauma bzw. anhaltende Subluxations-

phänomene („Giving-way“-Symptomatik), ist ein sekundäres operatives Vorgehen indiziert.

3.2 Operative Therapie

Verschiedene Autoren raten von einer akuten operativen Versorgung der Ruptur mit dem Hinweis auf häufige fibrotische Verklebungen sowie Bewegungseinschränkungen ab (Shelbourne 1991, Nogalski und Bach 1993, Wasilewski et al. 1993). Zur Verringerung bzw. Verhinderung solcher Komplikationen sollte die Operation erst nach Abschwellung und Wiedererlangung des vollen Bewegungsausmaßes durchgeführt werden (Pässler und Shelbourne 1993). Allerdings sollte ein posttraumatischer Zeitraum von mehr als zwölf Wochen nicht wesentlich überschritten werden (Karlsson et al. 1999).

3.2.1 Prinzipien

Im Rahmen der operativen Therapiemaßnahmen stehen die im Folgenden erläuterten Grundprinzipien zur Verfügung (Letsch 1997):

- Kreuzbandnaht:
  Gemäß der European Society for Knee Surgery and Arthroscopy (1990) ist die alleinige Naht aufgrund der hohen Versagensquote mit persistierender Instabilität nicht mehr zu empfehlen. Auch im Rahmen der Nahtprotektion durchgeführte Maßnahmen konnten sich langfristig nicht durchsetzen.
- Extraartikuläre Rekonstruktionen bzw. Stabilisation:
  Hierbei laufen die umgelenkten Fasern des Tractus iliotibialis und/oder Anteile der Fascia lata, der M. semitendinosus- oder M. quadrizeps-Sehne parallel zum vorderen Kreuzband und bilden ein laterales femorotibiales Band. Die extraartikuläre Plastik wurde allein und zur Protektion bzw. Unterstützung der (augmentierten) vorderen Kreuzbandnaht oder eines VKB-Implantates eingesetzt.

Diese extraartikuläre Stabilisation sollte das Transplantat durch Ausschaltung des „pivoting“[2] während der vulnerablen Phase des Transplantatumbaus schützen. Die von Hoffmann et al. (1998) publizierten Ergebnisse zeigten keine Verbesserung zur alleinigen intraartikulären Ersatzplastik. Das Verfahren konnte anfangs das laterale Subluxationsphänomen beheben. Im weiteren Verlauf kam es dann aber zu einem zunehmendem Auslockern der Traktopexie (Benedetto et al. 1995). Spezifische Nachteile sind weiterhin die sekundäre posterolaterale Instabilität, schmerzhafte Bursitiden sowie persistierende Bewegungseinschränkungen (Fritschy und Freuler 1990).

- Intraartikuläre Kreuzbandplastik:
  In nahezu allen Fällen einer chronischen vorderen Kreuzbandinsuffizienz mit retrahierten bzw. resorbierten Bandstümpfen ist eine Kreuzbandersatzplastik erforderlich.

3.2.2 Transplantate

Autogene Transplantate

Die „Achillesferse“ aller biologischen Kreuzbandersatzplastiken ist die umbaubedingte mechanische Stabilitätslücke während des ersten postoperativen Jahres. Es zeigen sich nach initialer Nekrosephase komplexe biologische Umbau- und Einheilungsvorgänge, die als „Ligamentation“ und „Remodelling“ (Amiel et al. 1986a, Amiel et al. 1986b, Falconiero et al. 1998, Scranton et al. 1998) bezeichnet werden. Hierbei kommt es bis zum 6. postoperativen Monat zu intensiven feingeweblichen Umbauvorgängen mit partieller Nekrotisierung des Implantates. Anschließend verlangsamt sich der Umbau- und Revaskularisierungsprozess des Implantatkonstruktes und erreicht zwölf Monate postoperativ biomechanische Parameter vergleichbar des originären VKB (Shino und Horibe 1991, Hoffmann et al. 1993, Kasperczyk et al. 1993, Lane et al. 1993, Aune et

[2] Bei Fehlen des vorderen Kreuzbandes gleitet der äußere Femurkondylus weiter nach hinten als normalerweise und rutscht hinter dem relativ zu kurzen und konvexen Tibiaplateau ab. Diese Subluxationsstellung des lateralen Femurkondylus wird ruckartig bei zunehmender Beugung des Kniegelenkes reponiert (Galway und MacIntosh 1980).

al. 1996, Goardia et al. 2000a). Durch die extrasynoviale, aber intraartikuläre Lage des normalen Kreuzbandes ergeben sich weitere Probleme. Gezeigt werden konnte eine nutritive Abhängigkeit des Transplantates von der Synovialflüssigkeit während der ersten sechs Wochen postoperativ. Diese wird dann schrittweise von der sich zu diesem Zeitpunkt entwickelnden Revaskularisation übernommen (Amiel et al. 1986b). In der Folgezeit scheint sich diese unphysiologische intrasynoviale Lage eher schädlich auf das Transplantat auszuwirken (Hoffmann et al. 1993). Die Forderung eines „Coating" des Transplantates (Umgeben des Transplantates mit einer Membran) zu dessen Schutz vor der Synovialflüssigkeit wurde ausgesprochen (Letsch 1997). Dieser Ansatz wurde aber bisher nicht weiter verfolgt. Der endgültige Abschluss der „Ligamentation" wird in der Literatur mit 3-4 Jahren angegeben (Lane et al. 1993, Aune et al. 1996).

Die Verwendung von Implantaten aus Meniskus, Tractus iliotibialis, Fascia lata, Bizepssehne, Patellarsehnen-Patellaperiost-Quadrizepssehne oder Plantarissehne konnte sich nicht durchsetzen. Die entsprechenden Nachuntersuchungsergebnisse zeigten einen nicht zufriedenstellenden Verlauf (Gächter 1990, Letsch 1997).

Patellarsehnenimplantate erschienen zunächst als Transplantat gut geeignet, da sie primär eine höhere Festigkeit als das natürliche VKB aufweisen (Butler et al. 1985, Keene et al. 1993). Ein weiterer Vorteil ist die Entnahme mit abschließenden Knochenblöcken (Patellaspitze und Tuberositas tibiae) die in Kombination mit Interferenzschrauben eine hohe primäre Ausrisskraft sowie eine gute Osteointegrität im Bohrkanal ergeben (Adam et al. 2001, Gerich et al. 1998). Neben sehr selten auftretenden Rupturen der Patellarsehne sprechen verschiedene weitere Komplikationen nicht unbedingt für die Verwendung von Patellarsehnen-Implantaten. Hierzu zählen Beschwerden im Bereich der Patella (anterior knee syndrom) und des Streckapparates, ein Tiefstand der Patella (infrapatellar contracture syndrom) sowie ein postoperativ persistierendes Streckdefizit (Brühlhart und Kieser 1992). Die genannten Komplikationen werden auf Veränderungen der mechanischen Eigenschaften der Restpatellarsehne, dem Entnahmetrauma an der Patella und Durchblutungsstörungen des Hoffa´schen Fettkörpers sowie des Lig.patellae zurückgeführt (Marder et al. 1991, Otero und Hutcheson 1993, Aglietti et al. 1994). Mitverursachend für das Streckdefizit

ist vermutlich auch eine Transplantathypertrophie im Interkondylärraum (Jackson und Schaefer 1990, Harner et al. 1992, Rosenberg et al. 1992).

Die beschriebenen Komplikationen in Bezug auf die Patellarsehne haben die Verwendung der auch als Hamstring bezeichneten Sehnen der Pes-anserinus-Gruppe (M. gracilis, M. semitendinosus, M. sartorius) intensiviert. Die Entnahme mit einem Sehnenstripper ist wesentlich einfacher und mit deutlich geringerer Morbidität verbunden als die Präparation des zentralen Drittels des Lig.patellae mit anhängenden Knochenblöcken, wie Yasuda et al. (1995) und Hoffmann und Haegele (1993) zeigen konnten. Insbesondere die Nutzung der Semitendinosussehne als Dreifach- oder Vierfach-Schlinge hat zunehmend Bedeutung gefunden (Maeda et al. 1996, Nebelung et al. 1998, Eichhorn 2000). Die folgende Tab. 3.1 zeigt die mechanische Zugfestigkeit verschiedener autogener Implantate.

Tab. 3.1: Mechanische Zugfestigkeit autogener Implantate (Mittelwert ± SD)

Ligament bzw. Sehne	**Mechanische Zugfestigkeit [N]**	**Quelle**
Vorderes Kreuzband	2125 ± 375	Huiskes und Blankevoort 1990
Mittleres Drittel Patellarsehne	2000 ± 165	Blevins et al. 1994
Einfache Semitendinosussehne	1216 ± 215	Noyes et al. 1984
Zweifach gelegte Semitendinosussehne	2422 ± 448	Noyes et al. 1984
Dreifach gelegte Semitendinosussehne	3648 ± 644	Zarzycki et al. 1999
Vierfach gelegte Semitendinosussehne	4864 ± 839	Wilson et al. 1999

Beachtenswert ist, dass die gedoppelte Semitendinosussehne mit 4-7 mm einen geringeren Durchmesser als ein 10 mm breites Lig.patellae-Transplantat hat, die dreifache Sehne einen identischen Durchmesser von 8-11 mm und die vierfach gelegte Sehne mit 10-13 mm einen größeren Durchmesser aufweist (Tohyama et al. 1993). Hinsichtlich der biomechanischen Eigenschaften konnten Woo et al. (1997) zeigen, dass

ein vierfach Hamstring-Transplantat das Kraftverhalten des originären vorderen Kreuzbandes besser imitieren kann als eine Ligamentum-patellae-Plastik.

In verschiedenen weiteren Studien wurden die Ergebnisse bei Verwendung von Patellarsehnen-Transplantaten mit denen bei Verwendung von Transplantaten der Pes-anserinus-Gruppe untersucht. So ermittelten Marder et al. in ihrer 1991 durchgeführten Studie mit 38 Patienten, die ein Patellarsehnen-Transplantat erhielten im Vergleich zu 34 Patienten, die gedoppelte M. semitendinosus bzw. M. gracilis-Transplantate erhielten, keine signifikanten Unterschiede bezüglich der Kniestabilität und dem funktionellen Ergebnis. Zu ähnlichen Ergebnissen kamen Aglietti et al. (1994) beim Vergleich der Kniestabilität von 30 Personen mit Patellarsehnen-Transplantat und 30 Personen mit vierfacher Semitendinosussehne. Auch hier konnten keine signifikanten Unterschiede in Abhängigkeit des verwendeten Transplantates nachgewiesen werden. Zu einem vergleichbaren Resultat gelangte ebenfalls O´Neil (1996) in einer prospektiven Studie. Nach 42 Monaten zeigten sich in der Gruppe mit Patienten mit Semitendinosus-Gracilis-Transplantat (n = 40) im Vergleich zu der Gruppe mit Patellar-sehnen-Transplantat (n = 85) keine signifikanten Unterschiede im Hinblick auf die Kniegelenksstabilität, Funktionalität und subjektive Zufriedenheit.

Allogene Transplantate

Im Prinzip können alle Gewebe, die zum autogenen Kreuzbandersatz geeignet sind, auch als Allograft zum Einsatz kommen. Der Vorteil liegt in der weitgehenden Verfügbarkeit, der langfristigen Lagerfähigkeit und den verschiedenen Transplantat-größen (Letsch 1997). Wie die autologen Implantate unterliegen sie einer umbau-bedingten initialen mechanischen Stabilitätslücke. Probleme ergeben sich durch evtl. Abstoßungsreaktionen und das Risiko einer Infektübertragung wie HIV, Hepatitis und möglicherweise Creutzfeld-Jacob (Gächter 1990, Letsch 1997).

Xenogene Transplantate

Hier wurden unter anderem Studien mit Rindersehnen und Känguruhsehnen durchgeführt. Sowohl experimentell als auch klinisch zeigten sich eine schlechte Verträglichkeit und ungünstige Ergebnisse (Good et al. 1989, Dahlstedt et al. 1989).

Augmentation

Ideal wäre ein Augmentationsmaterial, das die „vulnerable Phase" des autogenen Transplantates schützt, um dann vom Körper abgebaut zu werden. Probleme ergeben sich dadurch, dass das synthetische Material durch die Übernahme der gesamten Last den formativen Reiz zur Einheilung und Proliferation für den autogenen Bandanteil übernimmt („stress-shielding" = Belastungsabschirmung), so dass die initiale Nekrosephase nie überwunden und das biologische Bandersatzmaterial abgebaut wird. Es kommt bei augmentierten Bandplastiken wesentlich darauf an, die Dimension bzw. Steifigkeit und das Elastizitätsmodul beider Komponenten so zu wählen, dass statt des „stress-shielding" ein „stress-/load-sharing" (= Belastungsteilung) stattfindet, am besten mit zunehmender Lastübernahme durch das autologe Transplantat. Verschiedene Autoren konnten mittel- und langfristig keine signifikanten Stabilitätsunterschiede zwischen Implantaten mit und ohne Kunstbandverstärkung feststellen (McCarthy et al. 1990, Noyes und Barber 1992, Sgaglione et al. 1992, Letsch 1997).

Alloplastischer Bandersatz

Prinzipiell ist der Einsatz synthetischen Materials in der Kreuzbandchirurgie auf drei Wegen möglich: Zur Verstärkung bzw. zum Schutz biologischen Gewebes während des Umbauprozesses, als Gerüst bzw. Leitschiene zur Bildung von Neoligamenten und als vollständiger Kreuzbandersatz (Prothese). Die hohen Erwartungen, insbesondere an den prothetischen Ersatz, konnten bisher nicht erfüllt. Vorteile der synthetischen Materialien liegen in der unbegrenzten Verfügbarkeit des Materials sowie der sofortigen postoperative Belastungsfähigkeit. Als Nachteile werden Materialermüdung, Fremdkörperreaktionen mit Reizergüssen und Infektionen sowie eine fragliche Kanzerogenität angesehen (Letsch 1997, Munzinger 1990).

3.2.3 Fixationsmethoden

In den ersten postoperativen Wochen ist die Fixation der limitierende Faktor für die Festigkeit der Kreuzbandrekonstruktion (Grana et al. 1994, Becker et al. 2000). Die häufigste Komplikation bei der Fixation stellen Rupturen der Haltebänder oder Brüche des fixierten Knochenblocks dar (Doerr et al. 1990, Berg 1996). Bei Spitzenbelastungen können Zugkräfte bis zum 1,7fachen des Körpergewichts auf das vordere Kreuzband einwirken (Biden et al. 1990). Die Implantatfixation sollte daher ähnlich hohe Werte erreichen.

Die Größenordnung der Vorspannung des Implantates stellt ein weiteres Problem dar und wird kontrovers diskutiert. Abhängig von der Art der verwendeten Kreuzbandersatzplastik fixieren die meisten Autoren das Implantat unter einer Vorspannung zwischen 35 und 200 N (Burks und Leland 1988, Hunter et al. 1990, Lobenhofer et al. 1991, Amis und Jacob 1998, Tohyama et al. 1998, Strobel und Schulz 2002). Eine zu gering gewählte Vorspannung führt zu einer nicht ausreichenden vorderen Kniegelenksstabilität. Initial wird diese bedingt durch eine zu geringe bzw. verspätete mechanische Lastaufnahme des Implantatkonstruktes und sekundär führen unzureichende biomechanische Umbauvorgänge durch ein unphysiologisches „stress-shielding“ (Tohyama und Yasuda 1998) zu unbefriedigenden Ergebnissen. Ein weiterer ungeklärter Punkt im Hinblick auf die Vorspannung ist der Spannungsverlust des Implantates sowie der verankernden Fadenmaterialien durch Bewegung und Belastung. Die meisten Autoren empfehlen vor der endgültigen Fixation des Implantates ein mehrfaches Durchbewegen des Kniegelenkes unter Vorspannung (Letsch 1997, Becker et al. 2000). Insbesondere die Endobutton-Fixierung verliert ohne diese Präimplantationsvorbereitung deutlich an Spannung. Empfohlen werden nach Studien an Leichenknien 20 Zyklen (Höher et al. 1998, Brand et al. 2000). Polylene scheint bei den Fadenmaterialien hierbei die besten mechanischen Eigenschaften zu besitzen (Becker et al. 2000).

Noch bedeutsamer für das Spannungsverhalten des Kreuzbandersatzes ist allerdings die Einhaltung der Isometrie (-punkte) (Zavras et al. 2001). Friedrich et al. (1992) haben bei Distanzänderungen zwischen femoraler und tibialer Insertion des Implantates von 3 mm

Spannungssteigerungen bis zu 400 % gemessen. Dabei wurde bereits die Ausrissfestigkeit einiger Verankerungsmethoden überschritten.

Die Haltekraft der Verankerung ist um so stärker je stärker der Knochen ist, in dem sie platziert wird. Dies bedeutet, dass die Ausrissfestigkeit der Fixation im diaphysären Knochenabschnitt mit starker Kortikalis erheblich höher ist als im Bereich der spongiösen Metaphyse (Hvid 1985, Amis 1988). Eine gelenkferne und dadurch isometriepunktferne Fixation im Schaftbereich setzt aber eine deutliche Verlängerung des Implantates mit einer entsprechenden Zunahme der Banddehnung voraus. Experimentell wurde eine elastische Deformierung nachgewiesen, die einige Millimeter betragen kann (Höher et al. 1999, Jorgensen und Thomsen 2000). Das Dehnungsverhalten des Implantates in longitudinaler Richtung, welches zu einer signifikanten Instabilität führen kann, wird auch als „Bungee-Effekt“ bezeichnet (Höher et al. 1999, Letsch 1997). Eine bisher häufig verwendete extraartikuläre femorale Fixation bzw. Bandführung ist die „over the top“-Fixation im Bereich der lateralen dorso-cranialen Kortikalis der lateralen Femurkondyle (Wagner und Schabus 1990). In der folgenden Tab. 3.2 sind die Ausreißkräfte verschiedener verwendeter Verankerungsformen aufgeführt.

Tab. 3.2: Extraartikuläre Verankerungen

Verankerungsform	**Ausreißkraft [N]**	**Quelle**
Krallenplatte	350	Letsch 1997
Spongiosaschraube („Pollerschrauben“)	500-800	Fritschy und Freuler 1990, Paschal et al. 1994
Klemmhülse mit Klemmstift	1190-1894	Letsch 1997
Einzelklammer (verschiedene Typen)	400-600	Letsch 1997
Bügelklammer („Fastlock“)	730	Letsch 1997
Metallische Knopfschlaufen („Tissue cradle“)	570	Letsch 1997
Doppelklammer in Gürtelschnallentechnik	1100-1300	Letsch 1997
Endobutton	612	Brown und Sklar 1998

Die Vorteile einer intraartikulären Fixation liegen in der ursprungs- und isometriepunktnahen Fixation des VKB Ersatzes sowie der geringeren benötigten Transplantatlänge (Strobel und Schulz 2002). Die folgende Tab. 3.3 zeigt verschiedene intraartikuläre Verankerungsformen.

Tab. 3.3 Intraartikuläre Verankerungen

Verankerungsform	**Ausreißkraft [N]**	**Quelle**
Naht	max. 300	Letsch 1997
Dübelstecker	250	Letsch 1997
Interferenzschrauben bioresorbierbar (Poly D,L-Laktid) aus Metall (Titanschraube)	 713 ± 210 822 ± 130	Weiler et al. 1999
Verklemmung mit Knochenblock	570	Kühne et al. 1999

Bei Verwendung der **Semitendinosussehne** (STS) bzw. der **Semitendinosus- und Gracilissehne** zur VKB-Rekonstruktion ergeben sich folgende spezifische Vor- und Nachteile:

Vorteile:

- Kleiner Hautschnitt von ca. 2,5-3,0 cm Länge mit vergleichsweiser geringer Entnahmemorbidität (Landsiedel und Toplitsch 1992, Strobel und Schulz 2002).
- Der für das Wohlbefinden des Kniegelenkes wesentliche Streckapparat und das Femoropatellargelenk werden kaum bzw. nicht tangiert (Strobel und Schulz 2002).
- Keine Probleme im Bereich der Patellaspitze und der Tuberositas tibiae, da die Insertionen des Lig.patellae nicht beeinträchtigt werden. Insbesondere bei Patienten mit knienden Tätigkeiten und bei Sprungsportlern ist dieses von besonderer Bedeutung (Meystre 1990, Lobenhoffer und Tscherne 1993, Meznik et al. 1992).
- Kosmetisch günstige Narbe (Strobel und Schulz 2002).

- Geringes Risiko eines Zyklopssyndromes[3] (Strobel und Schulz 2002).
- Hohe initiale Reißfestigkeit: Bei Verwendung von drei oder vier STS-Strängen können theoretisch initiale Zugfestigkeiten von 180-280% des originären VKB erzielt werden (Ritchie und Parker 1996, Wilson et al. 1999, Zarzycki et al. 1999).
- Das Peritendineum der entnommenen Sehne fördert wahrscheinlich auch die Synovialisierung des Implantates und dadurch eine zunehmende extrasynoviale Lage entsprechend des originären VKB (Woo et al. 1997).

Nachteile:

- Störung der Innenrotation. Über eine klinische Relevanz wurde aber bisher nicht berichtet (Strobel und Schulz 2002).
- Mögliches Weichteilhämatom nach Entnahme (Strobel und Schulz 2002).
- Schwächung der Agonisten. Der M. semitendinosus ist ein wichtiger Bestandteil der ischiocruralen Muskelgruppe, die den wichtigsten VKB-Agonist darstellt (Strobel und Schulz 2002). Diese Schwächung scheint aber durch eine Hypertrophie der verbliebenen Agonisten und durch synergistisches „Aufwachsen" des verbliebenen Muskelbauches innerhalb des ersten postoperativen Jahres vollständig kompensiert zu werden (Eriksson et al. 1999, Papandrea et al. 2000, Simonian et al. 1997, Yasuda et al. 1995).
- Aufwendige Nahtpräparation des Implantates (Strobel und Schulz 2002)
- Anatomische Varianten und inkonstant vorhandene Verbindungszüge zwischen STS und umgebenden Strukturen können das Auffinden und die Identifikation der STS schwierig gestalten (Strobel und Schulz 2002).
- Längerdauernde ossäre Transplantatintegration. Experimentell konnten nach sechs Wochen Sharpey-Fasern zwischen Sehne und Knochen nachgewiesen werden (Rodeo et al. 1993).

Die häufig verwendete Verankerung der Implantate mit **Interferenzschrauben** beinhaltet die im Folgenden genannten spezifischen Probleme bzw. Risiken (Hoffmann et al. 1992, Barrett et al. 1995, Strobel und Schulz 2002):

- Verletzungen des Implantates im Bohrkanal durch die Gewindegänge der Schrauben bei zu hohem Druck.

[3] Kugelförmige Narbenbildungen auf dem Transplantat, die eine freie Kniegelenksextension verhindern.

- Versehentliches Verschieben des Transplantates in das Gelenk bei zu geringer Gegenspannung der Implantathaltefäden.
- Abscheren der Implantathaltefäden durch „schneidende“ Gewindegänge der Schrauben.
- Schwierige Extraktion der Schrauben bei Revisionseingriffen bedingt durch die ossäre und ligamentär-bindegewebige Integration der Verankerungen.
- Für die Fixation von Hamstring-Implantaten erscheinen Interferenzschrauben aufgrund der o.g. geringeren Ausreißkraft im Vergleich zu Bone-patellar-tendon-bone-Implantaten weniger geeignet (Barrett et al. 1995, Aune et al. 1998, Weiler et al. 1999, Adam et al. 2001).

Die dieser Studie zugrunde liegende Operationsmethode vereint mehrere der z. T. oben genannten Vorteile:

- Arthroskopische visuelle und nachfolgend metrische Isometriekontrolle der Implantatplazierung (Brown und Sklar 1998, Hoffmann et al. 1992).
- Extraartikuläre Single-incision-Technik[4] (Barrett et al. 1995, Strobel und Schulz 2002).
- Durch die vergleichsweise geringere Operationsmorbidität können der post-operative Schmerz, die Operationsdauer und die muskuläre Hypotrophie reduziert werden (Barrett et al. 1995, Brown und Sklar 1998, Hoffmann et al. 1992, Noyes et al. 1990, Weigl und Reif 1996).
- Diaphysennahe femorale (Endobutton) und tibiale (Poller-Titanschraube) Implantatverankerung: Die Ausreißfestigkeit der Fixation im diaphysären Knochenabschnitt mit starker Kortikalis ist erheblich höher als im Bereich der spongiösen Metaphyse (Hvid 1985, Amis 1988, Strobel und Schulz 2002).

[4] Dieses Verfahren zeichnet sich dadurch aus, dass nur eine tibiale Inzision notwendig ist. Eine Gegeninzision über der lateralen Femurkondyle, wie bei bisherigen Operationsmethoden, kann durch die femorale Endobutton-Verankerung (Acufex, Smith & Nephew, Andover, USA) des dreifach gelegten STS-Implantates entfallen.

4 Methoden

4.1 Operationsverfahren

Der arthroskopische Ersatz des vorderen Kreuzbandes mit Chipkamera, motorisierten Instrumenten sowie Videoaufzeichnung gehört an entsprechenden Zentren mittlerweile zu den Standardeingriffen. Die im Folgenden beschriebene Technik wurde von Rosenberg et al. (1993) entwickelt. Bei den durchgeführten Operationen wurde ein Instrumentarium der Firma Acufex, Smith & Nephew, Andover, USA, verwendet.

Vorbereitung

Der in Intubationsnarkose bzw. in Spinalanästhesie befindliche Patient liegt auf dem Rücken. Zur Lagerung der betroffenen Extremität wird diese, nach Anlage der Blutleere, in einem die distale Zirkumferenz des Oberschenkels umfassenden Beinhalter fixiert (Kniegelenk hierbei in ca. 90° Flexionsstellung). Dieser erlaubt Flexions- und Extensionsbewegungen des Kniegelenkes. Durch Varus- oder Valgusstress ist somit eine Inspektion des gesamten Gelenkes möglich. Es erfolgt dann die Hautdesinfektion und sterile Abdeckung.

Operationsverlauf

Über einen anterolateralen Zugang wird das Arthroskop in das Gelenk eingebracht. Um optimale Druck- und Sichtverhältnisse zu erzielen wird das Gelenk mit einer isotonischen standardisierten Flüssigkeit gefüllt und fortlaufend gespült. Nach zusätzlicher Anlage eines anteromedialen Gelenkzuganges erfolgt die diagnostische Arthroskopie, um das Ausmaß weiterer Kniegelenksbinnenschäden festzustellen. Nach Entfernung des Arthroskopes wird ein längsverlaufender Hautschnitt über dem Ansatzbereich des Pes anserinus an der medialen Tibiakante parallel zur Tuberositas tibiae durchgeführt. Nach Darstellung des Pes anserinus erfolgt das Anzügeln und distale Absetzen der Semitendinosussehne, anschließend die Aufnahme der Sehne mit dem Ringstripper und Entnahme derselben als freies Transplantat.

Sehnenpräparation

Nach Erhalt der Sehne bereitet ein zweiter Operateur diese zur Transplantation vor. Zunächst wird sie von anhängendem Muskel-, Fett- und Gleitgewebe befreit. Es erfolgt dann die Anordnung der Sehne in einer Dreifachschlinge. Mit Hilfe von Seidenfäden an den Schlaufenenden erfolgt dann das Einspannen auf dem Acufex Präparationsbrett. Anschließend erfolgt eine fortlaufende Naht mit resorbierbarem Nahtmaterial (Vicryl) an beiden Enden. Zeigen sich die Enden als sehr schmal, erfolgt hier eine Verstärkung mit resorbierbaren Fäden. Nach Bestimmung der Transplantatstärke und -länge wird eine Armierung des einen Schlaufenendes mit zwei, des anderen Endes mit vier Mersilenefäden durchgeführt. Auf der vierfadenbesetzten Seite wird der Endobutton aufgefädelt und verknotet. Der Abstand zum Transplantat ist zuvor vom ersten Operateur ausgemessen und angesagt worden. Zwischenzeitlich wird die Sehne mehrfach zur Infektprophylaxe mit Nebacetin-Lösung benetzt (Abb. 4.1).

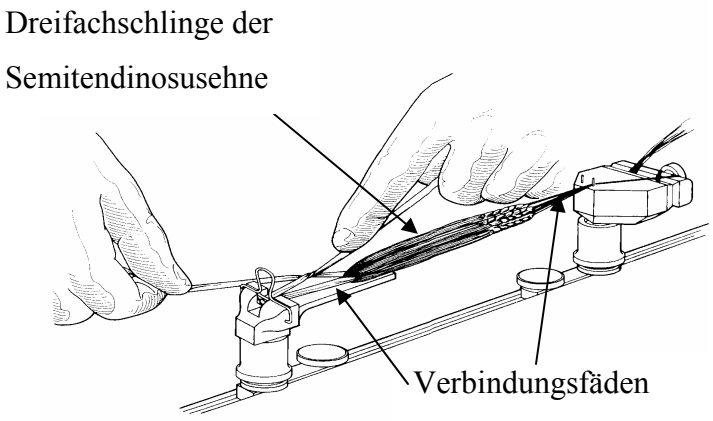

Abb. 4.1: Vorbereiten der Sehne auf dem Präparationsbrett (modifiziert nach Acufex, Smith & Nephew, Andover, USA)

Additive Therapie

Arthroskopisch gestützt erfolgt zwischenzeitlich die Sanierung von intraartikulären Begleitverletzungen. Hierbei werden die vorderen Kreuzbandstümpfe reseziert.

Anlage der Bohrkanäle

Zunächst wird das tibiale Zielgerät eingebracht und ein Kirschnerdraht (Stärke 2,0 mm) vom tibialen extraartikulären Ansatzpunkt aus nach proximal intraartikulär eingeschossen. Dann wird der Führungsdraht mit dem kanülierten Bohrer überbohrt, welcher dem Durchmesser des Transplantates entspricht (Abb. 4.2).

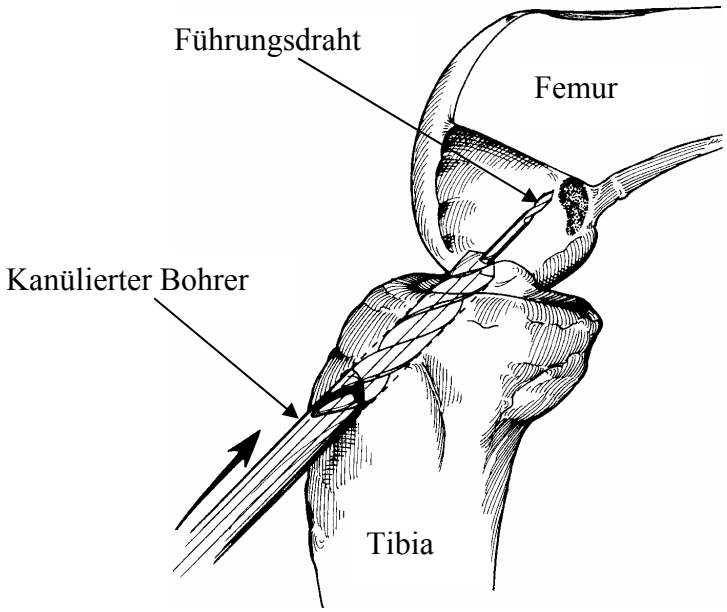

Abb. 4.2: Bohren des tibialen Bohrkanals (modifiziert nach Acufex, Smith & Nephew, Andover, USA)

Es erfolgt das Vorkörnen des isometrischen Punktes am lateralen Femurkondylus (ehem. Ursprung des vorderen Kreuzbandes). Die Isotacschraube (Acufex, Smith & Nephew, Andover, USA) wird dann mit anhängendem Seidenfaden in den markierten Punkt (bei ca. 1 Uhr) eingeschraubt. Am distalen tibialen Ende wird die Isometriemesslehre befestigt und das Kniegelenk zwischen 90° und 0° durchbewegt. Optimale Ablesewerte sind bei Beugung 0-1 mm und bei Streckung etwa 2-3 mm (erste Isometriemessung). Nach Entfernen der Isotacschraube wird ein weiterer Kirschnerdraht (Stärke 2,2 mm) über den vorhandenen tibialen Bohrkanal weiter nach femoral extraartikulär über den ermittelten isometrischen Punkt transkondylär vorgebracht. Ein der Dicke des Transplantates entsprechender kopfschneidender Hohlraumbohrer wird dann manuell durch den tibialen Bohrkanal über den Führungsdraht platziert („straight-up-Technik“). Der femorale Sockel wird gebohrt.

Kalibrierungen am Bohrer ermöglichen das Ablesen der Bohrtiefe. Die Bohrtiefe sollte der halben Länge der gesamten femoralen Bohrkanallänge (Femorales Sackloch), mindestens aber 15 mm entsprechen. Die Kanaltiefe muss 6 mm tiefer gewählt werden als die gewünschte Insertionstiefe des Transplantates. Diese zusätzliche Tiefe entspricht dem benötigten extraartikulären femoralen Drehradius des Endobuttons zur epikortikalen Verklemmung (Abb. 4.3).

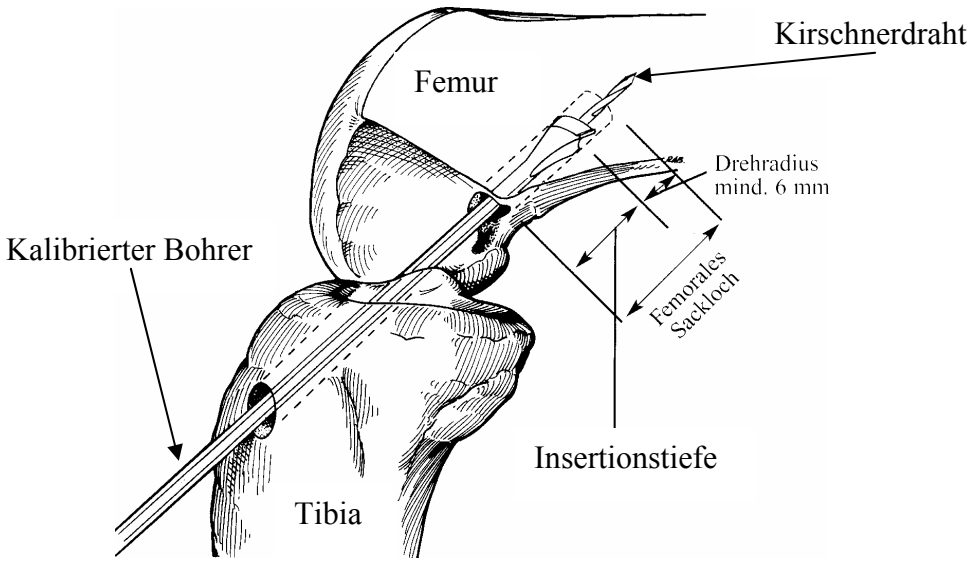

Abb. 4.3: Bohren des femoralen Bohrkanals (modifiziert nach Acufex, Smith & Nephew, Andover, USA)

Der Kanal wird dann durch weiteres Überbohren des Zugdrahtes mit dem 4,5 mm kopfschneidenden Endobutton-Bohrer bis zur Gegenkortikalis komplettiert. Im Moment des Durchbohrens durch die femorale Gegenkortikalis wird an der intraartikulären Öffnung des Bohrkanales, an der Kalibrierung des Bohrers, die Bohrkanallänge abgelesen. Zur zusätzlichen Überprüfung der Kanallänge kann eine spezielle Messlehre verwendet werden.

Transplantatvorbereitung

Ein nichtresorbierbarer Faden der Stärke 5 wird zwischen den mittleren Bohrlöchern des Endobuttons und dem Transplantat befestigt. Die Fadenlänge ergibt sich aus der Gesamtlänge des femoralen Bohrkanals minus der gewünschten femoralen Implantationstiefe. Zum Einziehen des Transplantates in die Bohrkanäle wird ein

weiterer Faden der Stärke 5 an einem äußeren Bohrloch des Endobuttons befestigt. Der Drehfaden des Endobuttons (Stärke 2) wird am verbliebenen äußeren Bohrloch des Endbuttons eingefädelt. Das Transplantat wird 6 mm distal der gewünschten femoralen Insertionstiefe markiert.

Transplantatplazierung

Der liegende Kirschnerdraht wird gegen einen Bohrdraht mit Zugöse (Zugdraht) ausgetauscht. Der Zugfaden sowie der Positionierungsfaden werden eingefädelt und das Transplantat in die Bohrkanäle (transtibial und transfemoral) eingezogen. Der Zugdraht durchspießt die ventro-lateralen Weichteile (lat. M. quadrizeps) des Oberschenkels und der Zug- und Kippfaden kommen über dem Hautniveau zu liegen (Abb. 4.4).

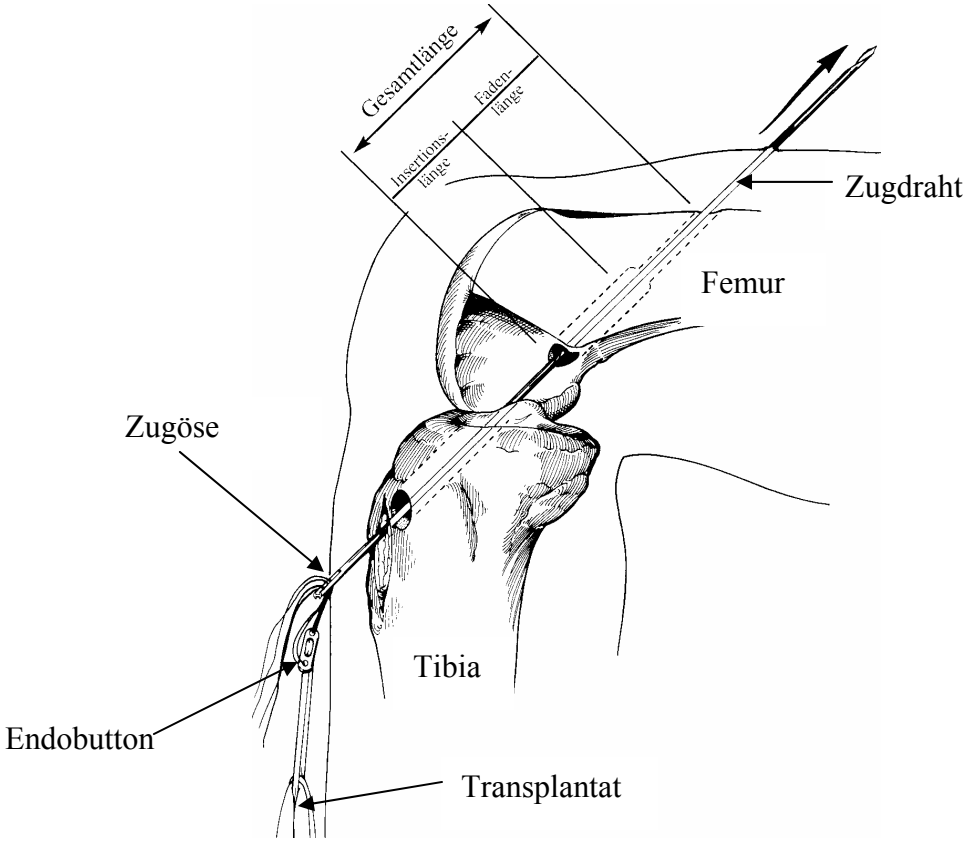

Abb. 4.4: Transplantat vor Einzug mit Zugdraht (modifiziert nach Acufex, Smith & Nephew, Andover, USA)

Der weitere Einzug des Transplantates erfolgt dann über den Zugfaden. Wenn die Markierung den intraartikulären Anfang des femoralen Bohrkanals erreicht hat, wird der

Drehfaden angezogen. Der Endobutton rotiert dabei aus dem Kanal und kommt außen am Femur zu liegen. Das Implantat wird gespannt, um die beschriebenen 6 mm zurückgezogen und der Endobutton verklemmt sich auf der äußeren Kortikalis (Abb. 4.5).

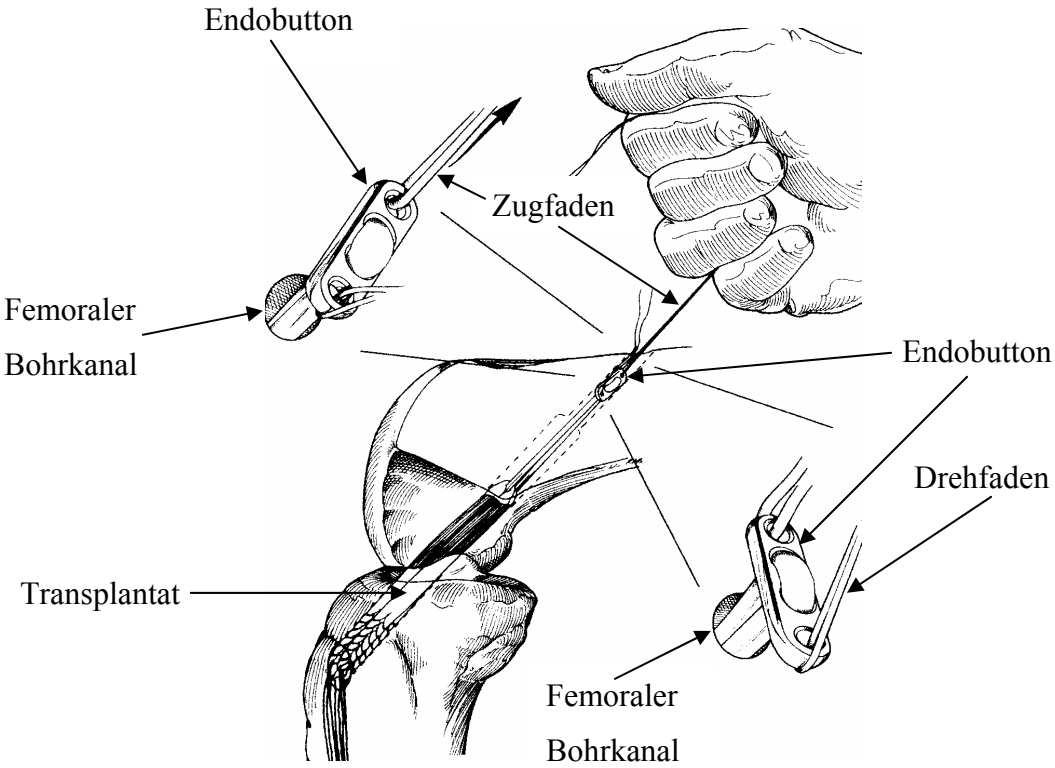

Abb. 4.5: Einziehen des Transplantates (modifiziert nach Acufex, Smith & Nephew, Andover, USA)

Das Knie wird voll durchbewegt und arthroskopisch ein Impingement des Transplantates im Gelenk, insbesondere im Bereich der Notch, überprüft. Am tibialen Ende wird die Sehnenplastik an einer Messlehre (3 M Tensiometer, Acufex, Smith & Nephew, Andover, USA) befestigt und unter einer Vorspannung von 12 kp wird das Kniegelenk erneut zwischen 0° und 90° durchbewegt. Bei dieser erneuten Isometriemessung sollte die Längenänderung zwischen voller Beugung und Streckung im Bereich von 0-3 mm liegen (Zweite Isometriemessung). Die Fäden am Oberschenkel werden unter Hautniveau gekürzt. Die Sehnenplastik wird dann tibial, unter der genannten Vorspannung von 12 kp, in 20-30° Kniegelenksflexionsstellung mit einer 30 mm Titanspongiosaschraube (Blount`sche Schraube) mit Unterlegscheibe fixiert

(Verknoten der Mersilenefäden). In der folgenden Abb. 4.6 wird der intraoperative Situs vor Einzug des Implantatkonstruktes gezeigt.

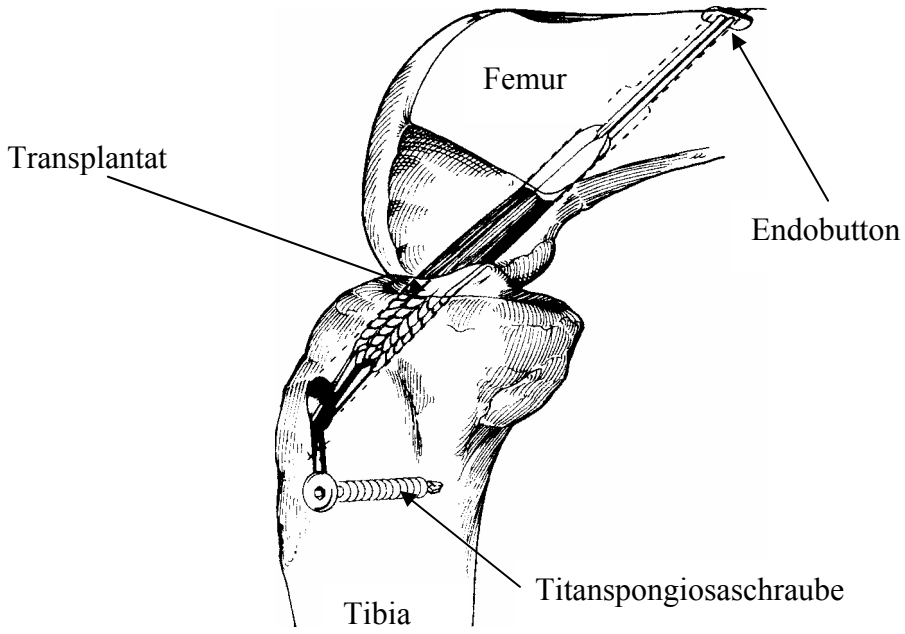

Abb. 4.6: Tibiale Fixierung (modifiziert nach Acufex, Smith & Nephew, Andover, USA)

Wundverschluss, Drainageneinlage und Protektion

Es folgt die intraartikuläre Einlage einer Redondrainage der Stärke 8. Der Wundverschluss erfolgt schichtweise mit Einzelknopffasziennähten, Subkutannähten und Hautklammerung. Nach Anlage eines sterilen Wundverbandes erfolgt das Anwickeln von elastischen Binden zur Kompression und Thromboseprophylaxe. Abschließend sichernd erfolgt die Anlage einer dorsalen Oberschenkelgipstutorschiene in leichter Flexionsstellung des Kniegelenkes.

4.2 Nachbehandlungs- und Rehabilitationsprogramm

Präoperative Phase

Vor der Operation sollte der Patient mit den einzelnen Übungen des anschließenden Rehabilitationsprogrammes und der Anwendung der Kühlelemente vertraut gemacht werden. Des weiteren ist der Patient über die Wichtigkeit einer konsequenten Mitarbeit bei der Rehabilitation aufzuklären. Hinsichtlich des Nachbehandlungsschemas zur Sicherung des operativen Ergebnisses bedarf es der notwendigen Compliance des Patienten.

Postoperative Phase

Die folgende Tab. 4.1 zeigt das Behandlungs- und Rehabilitationsprogramm während der ersten zwölf Monate nach der Operation. Bis zur 6. postoperativen Woche sollte die Donjoy-ACL-Goldpoint-Schiene (dj Orthopedics, Neudrossenfeld) Tag und Nacht getragen werden, anschließend für weitere sechs Wochen nur noch tagsüber. Beim Sport sollte die Schiene durchgehend für mindestens ein Jahr getragen werden.

Tab. 4.1: Behandlungs- und Rehabilitationsprogramm

Zeitraum	**Behandlungsschema**
1. Tag	• Lagerung: dorsale Gipsschale in 30° Flexionsstellung • Eisbehandlung (Lang- und Kurzzeiteis) während der gesamten Behandlungsdauer • Indirektes und direktes statisches Beüben der Muskulatur des operierten Beines • Resistives dynamisches Beüben der nicht involvierten Muskulatur • Gangschule mit Bodenkontakt an Unterarmgehstützen (Absatzerhöhung 2 cm)
2. Tag	Üben mit Gipsschale: • Aktives statisches Üben der Muskelgruppen, die als dynamische Stabilisatoren des VKB dienen (Ischiocrural, Gastrocnemius, Popliteus, M. vastus med.) • Rhythmische Stabilisation, Ab- und Adduktion. Üben ohne Gipsschale: • Mobilisation der Patella – aktiv/aktiv – assistiert • Aktiv assistierte Flexion 10°/70° bzw. 0°/70° nach Druck- oder Schmerzempfinden.
3. Tag	Behandlungsausmaß langsam steigern • Trainingstherapie der nicht betroffenen Extremität und des Rumpfes • PNF-Diagonalen mit betontem Fußeinsatz mit 10° Knieflexion (ABD/IRO, ADD/ARO) • Kniegelenk statisch belasten zur Wiedererlangung propriozeptiver muskulär-ligamentärer Steuerungsmechanismen • Widerstände nur im Oberschenkelbereich
4. Tag	Anlage der Donjoy-Schiene® 0/10/90, Belastung bis ca. 20 kg
Ab 6. Tag	Belastung, entsprechend dem aktiven Stabilisationsvermögen des Kniegelenks, zunehmend steigern. Üben in Bauchlage (auf eine gute Kontrolle der Knieachsen ist zu achten): • Dehnen der Hüftbeuger bds. – aktiv: direkt und indirekt • Stato-dynamische Knieflexion bei Oberschenkelauflage bis 0°/90° (konzentrisch/exzentrisch), Aktivierung der ischiocruralen Muskulatur Üben in Seitenlage (FLEX/ABD/IRO und EXT/ABD/IRO): • Stato-dynamische Muskelarbeit
Ab 10. Tag	• Stationäre Entlassung • Klammerentfernung ab 10. postoperativen Tag • Duschen nach Klammerentfernung
Ab 2. Woche	• Patienten mit Meniskusnaht: Drei Wochen p.o. nur 10 kg Belastung des operierten Beines (Schiene 60°/0/0°), anschließend Belastungssteigerung bis zum eigenen Körpergewicht (Schiene 90°/0/0°). • Vollbelastung sobald Stabilisation bei 0-10-90 aktiv gewährleistet ist • Funktion 0/0/90 (Bewegungsschiene 0/10/90) • Evtl. Heimfahrrad mit veränderter Sitzhöhe und Pedaleinstellung
Ab 8. Woche	Volle Funktion üben (0/0/140)
Ab 3. Monat	• Muskeltraining auf Kraft und Ausdauer unter Anleitung • Kraulschwimmen und Rückenschwimmen mit vertikalem Beinschlag • Radfahren
Ab 4. Monat	• Lauftraining geradeaus auf ebenem Untergrund mit gut gedämpften Sportschuhen ohne Negativabsatz • Kniebeugen im Stand – Stand auf beiden Beinen 0-0-140
Ab 12. Monat	• Beginn mit „Stop and go“-Sportarten, wenn mindestens 90 % der Muskelleistung im Seitenvergleich erreicht sind • Krafttraining unter Aufsicht mit leichten Gewichten, Knieextension mit Widerstand nur in Verbindung mit Hüftextension • Mannschaftssportarten, wenn mindestens 90 % der Muskelleistung im Seitenvergleich erreicht sind • Tennis auf Sandplätzen

4.3 Erhebungen

An fünf verschiedenen Untersuchungsterminen erfolgten umfangreiche klinische Untersuchungen mit jeweils ausführlichen systematischen Befragungen der Patienten nach der subjektiven Befindlichkeit und individuellen Problemen. Bei allen Untersuchungen wurden beide Kniegelenke bzw. Beine untersucht. Die sich hieraus ergebenden Defizite und Differenzen zwischen der jetzt operierten Extremität und der Gegenseite wurden ermittelt und als Ergebnis notiert. Die Zeitpunkte sowie die Art der durchgeführten Untersuchungen bzw. Befragungen sind in Tab. 4.2 aufgeführt. Zusätzlich wurden Krankenblätter und Operationsberichte ausgewertet.

Tab. 4.2: Zeitpunkte der durchgeführten Untersuchungen und Befragungen

	Art der Untersuchung/Befragung	**Anzahl der untersuchten Patienten**
Unmittelbar **präoperativ**	Klinische Untersuchung Röntgenkontrolle Befragung Tegner-Activity-Level[1)] IKDC-Qualifikation	88
6 Wochen postoperativ	Klinische Untersuchung Befragung	57
3 Monate postoperativ	Klinische Untersuchung Befragung	70
6 Monate postoperativ	Klinische Untersuchung Befragung Muskelfunktionstests	69
12 Monate postoperativ	Klinische Untersuchung Röntgenkontrolle Befragung Tegner-Activity-Level IKDC-Qualifikation OAK-Score Lysholm-Score Muskelfunktionstests Zusätzliche Befragung	87

1) Befragung zu den prätraumatischen Aktivitäten

4.3.1 Klinische Untersuchungen

Im Rahmen der klinischen Untersuchungen wurden die im Folgenden erläuterten Parameter erhoben:

Vorderer und hinterer Schubladentest

Die Untersuchung wurde in 90° Flexionsstellung durchgeführt und graduiert in den Ausprägungen negativ (-) (keine Verschieblichkeit), einfach positiv (+) (leichte Verschieblichkeit), zweifach positiv (++) (mäßige Verschieblichkeit) und dreifach positiv (+++) (starke Verschieblichkeit). Der vordere Schubladentest wurde in Neutralstellung, Innenrotations- (Überprüfung der latero-ventralen Stabilität) und Außenrotationsstellung (Überprüfung der medio-ventralen Stabilität) des Unterschenkels geprüft.

Lachmann-Test

In 25° Flexionsstellung wurde der Test nach Lachmann durchgeführt. Die Graduierung erfolgte analog des vorderen und hinteren Schubladentests. Das Anschlagsverhalten bei diesem Test wurde eingeordnet in die Kategorien fest, weich und fehlend.

KT-1000-Arthrometer-Messungen

Der Untersuchungsgang mit dem KT-1000-Arthrometer (MedMetric, San Diego, USA) ist in Abb. 4.7 dargestellt. Bei dieser Messung wird die Auslenkung der vorderen Translation in Millimetern (mm) gemessen. Die vordere Translation wird in 25° Kniebeugung (instrumentalisierter Lachmann-Test) überprüft. Zur Ermittlung des Passive Displacement (PD) wird der ventrale passive Versatz der Tibia im Bezug zum Femur bei definierten Kräften (67, 89 und 134 N) von der Analogskala abgelesen. Die maximal erreichbare vordere Auslenkung in dieser Kniegelenksposition, ausgelöst durch den Untersucher, wird ebenfalls in Millimetern ermittelt und als **M**anual **M**aximum **D**isplacement (MMD) bezeichnet. Jede Messung wurde dreimalig wiederholt und der Mittelwert berechnet. Weiterhin wurde der **C**ompliance **I**ndex (CI) erfasst. Dieser wird ermittelt durch die Differenz der am operierten Kniegelenk erhobenen PD-Werte bei 89 und 67 N. Er stellt ein Maß für die Elastizität des Implantates bzw. vorderen Kreuzbandes dar. Aus Gründen der Implantatschonung wurde bei den

Untersuchungen sechs Wochen, drei und sechs Monate nach der durchgeführten Operation auf die Messung des Wertes bei 134 N verzichtet.

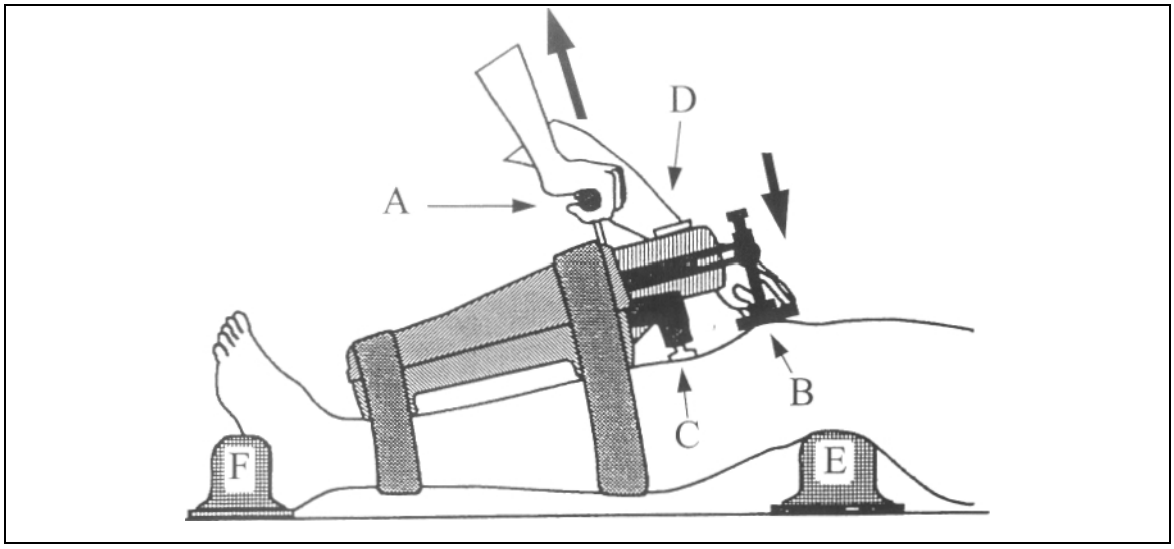

Abb. 4.7: Untersuchungsgang mit dem KT-1000-Arthrometer (MedMetric, San Diego, USA) (A = Handgriff, B = Patellastempel, C = Tuberositasstempel, D = Analogskala, E = Oberschenkelbänkchen, F = Fußstütze)

In Tab. 4.3 sind die von der Firma MedMetric, San Diego, USA für die KT-1000-Arthrometer-Messungen gültigen Normwerte aufgeführt.

Tab. 4.3: Normwerte des KT-1000-Arthrometer-Tests

Parameter	**Auslenkung [mm]**
Passive Displacement bei 89 N (PD)	2,5-3,0
Compliance Index (CI)	1,0
Manual Maximum Displacement (MMD)	2,5-3,0

Unter Berücksichtigung der in der Tabelle aufgeführten Normwerte wurde folgende Einteilung für die Ergebnisse des Manual Maximum Displacement gewählt:

1) Normal (≤ 3,0 mm)
2) Fast normal (3,1-5,0 mm)
3) Abnormal (5,1-7,0 mm)
4) Stark abnormal (>7,0 mm)

Pivot-Shift-Zeichen

Zu dieser Prüfung wird das gestreckte Bein außen am Knie und unten am Fuß gefasst. Bei Druck gegen das Knie (Valgisierung) und Innenrotation des Fußes, sowie Druck auf das Bein in Längsrichtung von der Fußsohle her wird das Knie langsam flektiert. Bei instabilem Kniegelenk spürt man bei etwa 30° Flexion ein „Einschnappen“ des Kniegelenkes. Dabei springt der laterale Femurkondylus aus einer hinteren Subluxationsstellung in die Normalposition zurück. Ein positives Pivot-Shift-Zeichen gilt als eindeutiges Zeichen für eine Insuffizienz des vorderen Kreuzbandes. Die Einteilung der Ergebnisse erfolgte in die Kategorien negatives (-), angedeutetes (+), positives (++) und stark positives (+++) Pivot-Shift-Zeichen.

Seitenbandstabilität

Die mediale bzw. laterale Aufklappbarkeit wurde in Streck- und 30°-Flexionsstellung des Unterschenkels überprüft. Die Einordnung erfolgte in negativ (-) (keine Aufklappbarkeit), einfach positiv (+) (leichte Aufklappbarkeit), zweifach positiv (++) (mäßige Aufklappbarkeit) und dreifach positiv (+++) (starke Aufklappbarkeit).

Beinumfangsmessungen

Im Abstand von 10 und 20 cm vom Kniegelenksspalt wurde der Oberschenkelumfang gemessen sowie in 15 cm Abstand zum Kniegelenksspalt der Umfang des Unterschenkels. Der Umfang wurde einerseits ohne Anspannung und anderseits mit Anspannung der Beinmuskulatur ermittelt.

Muskelfunktionstests

Bei den durchgeführten Muskelfunktionstests wurden die Patienten gebeten, folgende Übungen durchzuführen bzw. gefragt, ob sie sich hierzu in der Lage fühlen:

1) One-leg-hop-Test[5]
2) Kniebeugen bis 90°
3) Kniebeuge komplett
4) Achten laufen

[5] Bei dem Einbeinsprung-Test („One-leg-hop-Test“) wurde der Patient aufgefordert, jeweils auf einem Bein stehend, einen einbeinigen Weitsprung auszuführen und so lange wie möglich fortzufahren.

Die Ergebnisse wurden in die Kategorien möglich, leichte Schwierigkeiten, große Schwierigkeiten und unmöglich eingeteilt. Die Anzahl der möglichen Einbeinsprünge der operierten Seite wurde prozentual im Vergleich zur Gegenseite ausgewertet.

Bewegungsfreiheit (Range of Motion)

Hier wurde die aktive und passive Flexions- und Extensionsbewegung des operierten und nicht operierten Kniegelenkes nach der Neutral-Null-Methode gemessen. Ermittelt wurden die Extensions- und Flexionsdefizite in Grad im Seitenvergleich. Zugrunde gelegt wurde ein normales Bewegungsausmaß des Kniegelenkes von 5-10º/0/145-150 (Extension/Flexion).

4.3.2 Röntgenkontrolle

Bei jedem Patienten wurden bei der stationären Aufnahme das betroffene Kniegelenk im Liegen in zwei Ebenen geröntgt und eine Patella-tangential-Aufnahme angefertigt. Weiterhin wurde das Kniegelenk unmittelbar postoperativ (im Liegen) und nach Ablauf von einem Jahr (im Liegen) nativradiologisch untersucht. Ausgewertet wurden Zeichen eines degenerativen Gelenkprozesses (Gonarthrose), die Plazierung der Bohrkanäle und der Sehnenfixationen sowie die Ausprägung eines evtl. tibialen und femoralen „bone-tunnel-enlargement“ (radiologisch nachzuweisende postoperative Erweiterung des femoralen bzw. tibialen Bohrkanals). Im anterior-posterioren Strahlengang (a.p.) und im lateralen Strahlengang (lat.) wurde der Bohrkanal femoral und tibial jeweils an seiner weitesten Stelle und in Höhe der Schnittstelle mit der Gelenkfläche in Millimetern ausgemessen. Die femoralen und tibialen Mittelwerte wurden daraus errechnet.

4.3.3 Patientenangaben

Subjektiver Kniegelenksvergleich

Bei jeder Untersuchung wurde der Patient zu der aktuellen Funktions- und Belastungsfähigkeit (unter Berücksichtigung des Nachbehandlungsschemas) seines operierten Kniegelenkes befragt. Der aktuelle Zustand des operierten Kniegelenkes sollte vom Patienten in Prozent im Vergleich zur gesunden Seite graduiert werden.

Schmerzen/Schwellungen

Der Patient wurde nach dem Auftreten von Schwellungen befragt. Das symptomauslösende Aktivitätsniveau (unter Berücksichtigung des Nachbehandlungsschemas) wurde wie folgt definiert:

1) ständig bzw. belastungsunabhängig
2) bei oder nach leichter körperlicher Belastung (normales Gehen/Stehen, Arbeitsunfähigkeit)
3) bei oder nach mäßiger körperlicher Belastung (längeres Gehen/Stehen, Jogging, im Beruf)
4) bei oder nach schwerer körperlicher Belastung („Stop and Go“ Sportarten, im Beruf)
5) niemals

Der Patient sollte weiterhin die Stärke eines evtl. auftretenden Schmerzes in einer visuellen Schmerzskala zwischen 0 (kein Schmerz) und 10 (maximal vorstellbarer Schmerz) einordnen.

Giving-way

Der Patient wurde hinsichtlich eines wiederkehrenden Instabilitätsgefühles im operierten Kniegelenk (Giving-way-Phänomen) befragt. Die Einordnung erfolgte in die Kategorien ständig, häufig, selten und nie.

4.3.4 Funktionsscores

Für die Evaluation von Verletzungen der Kniegelenkbänder und ihrer Behandlung wurde schon eine Vielzahl von Auswertungssystemen/Scores vorgeschlagen (Hefti et al. 1993). Zur Klassifizierung der Kniegelenk(in)stabilität und der klinischen Probleme wurden in der vorliegenden Arbeit die IKDC-Qualifikation, der Lysholm-Score und der OAK-Score ausgewählt. Beispiele für die Dokumentationsbögen und die jeweiligen Klassifizierungen der Scores sind im Anhang (s. Tab. 12.23-Tab. 12.26) abgebildet.

4.3.5 Körperliche Aktivität

Die körperliche Aktivität der Patienten präoperativ und zwölf Monate postoperativ wurde mit dem Aktivitätsscore nach Tegner und Lysholm (1985) dokumentiert. Bei diesem Score wird die Aktivität bei der Arbeit und beim Sport ermittelt und in elf Stufen zwischen null (niedrigste) und zehn (höchste) eingeteilt.

4.3.6 Zusätzliche Befragung zwölf Monate p.o.

Postoperative Komplikationen

Im Rahmen der Befragung des Patienten wurden postoperative Komplikationen wie das Auftreten von Wundheilungsstörungen, Reizungen und Infektionen, Thrombosen und Embolien sowie neurologischen Komplikationen erfasst. Weiterhin wurden die Patienten zu Problemen mit der Kniegelenksorthese befragt. Ebenso wurden Zeitpunkt und Art besonderer Belastungen für das operierte Kniegelenk (Sturz etc.) und eventuelle erneute Verletzungen des betroffenen Kniegelenkes erhoben.

Compliance

Der Patient wurde gezielt dazu befragt, inwieweit er sich an das vorgesehene einjährige Nachbehandlungsschema gehalten hat. Als negativ wurde hierbei ein vorzeitiges Weglassen/Umstellen oder unregelmäßiges Tragen der Knieorthese bewertet. Ebenfalls abwertend registriert wurde ein vorzeitiger Sportbeginn. Bei verfrühter Ausübung von Sportarten, die belastende Rotationskomponenten beinhalten (Kontakt, „Stop and Go“), erfolgte abhängig vom Zeitpunkt eine besonders starke Abstufung. Das Verhalten des Patienten wurde in den Kategorien sehr gut, gut, mäßig, schlecht und sehr schlecht eingestuft.

Ein Jahr postoperativ wurden die Patienten zusätzlich zu den Bereichen Krankengymnastik/Rehabilitation und Aufbautraining, Einschränkungen, Arbeitsfähigkeit, besondere Belastungen und Schonhaltungen, geplante Schraubenentfernung sowie zu einem vorläufiges Ein-Jahres-Resultat befragt. Die jeweiligen Fragen sind im Anhang (Tab. 12.22) dargestellt.

4.4 Statistische Kennzahlen und Testverfahren

Die Auswertung des Datenmaterials erfolgte mit dem Statistikprogramm SPSS, Version 10.0, für Windows. Als statistische Kennzahlen werden der arithmetische Mittelwert und die Standardabweichung (SD) angegeben. Da die Daten nicht ausnahmslos normalverteilt vorliegen, wird zum Vergleich von zwei Stichproben der U-Test nach Mann-Whitney herangezogen, bei mehr als zwei Stichproben wird der H-Test nach Kruskal-Wallis angewendet. Die Normalverteilung der Variablen wird mittels Kolmogorov-Smirnov-Test, korrigiert nach Lilliefors überprüft. Bei den verwendeten statistischen Verfahren wird die Nullhypothese dann, und nur dann zurückgewiesen, wenn die Irrtumswahrscheinlichkeit $p < 0,05$ ist.

5 Patienten

In die Studie wurden 103 Patienten (28 Frauen, 75 Männer) aufgenommen, bei denen in der Zeit vom Juli 1993 bis zum Januar 1995 das rupturierte VKB mit einer Semitendinosussehne als Dreifachschlinge durch das oben beschriebene Operationsverfahren rekonstruiert wurde. Tab. 5.1 zeigt die anthropometrischen Daten der Patienten.

Tab. 5.1: Anthropometrische Daten (Mittelwert ± SD)

	Frauen (n = 28)	**Männer (n = 75)**	**Gesamt (n = 103)**
Körpergröße [cm]	177,9 ± 10,0	177,6 ± 8,8	177,1 ± 9,1
Körpergewicht [kg]	75,3 ±13,4	76,1 ± 12,3	75,9 ± 12,6
BMI [kg/m^2]	23,6 ± 2,7	24,0 ± 2,5	23,9 ± 2,5

Die an der vorliegenden Studie teilnehmenden Patienten waren zwischen 15 und 51 Jahren alt. Das mittlere Alter betrug 28,1 ± 6,5 Jahre. Die meisten Patienten sind zwischen 21 und 30 Jahren alt (Tab. 5.2).

Tab. 5.2: Altersverteilung des Patientenkollektivs

Alter	**Frauen**		**Männer**		**Gesamt**	
[Jahre]	**abs.**	**%**	**abs.**	**%**	**abs.**	**%**
≤ 20	5	17,9	7	9,3	12	11,7
21-30	14	50,0	42	56,0	56	54,4
31-40	7	25,0	25	33,3	32	31,1
≥ 41	2	7,1	1	1,3	3	2,9

Die Morphotypen der Beinachsen des Patientenkollektivs sind in Tab. 5.3 dargestellt. Nahezu zwei Drittel der Patienten wiesen eine physiologische Beinachse auf.

Tab. 5.3: Morphotyp der Beinachsen

Morphotyp	**abs.**	**%**
Valgusstellung	15	14,6
Varusstellung	28	27,2
Physiologische Beinachsen	60	58,2

Die Sportarten mit azyklischen Bewegungsabläufen („Stop and Go“ Charakter) und möglichen Fremdeinwirkungen durch Gegenspieler stellen den weitaus größten Anteil des Patientengutes. Mit 38 Patienten liegt dabei der Fußballsport mit Abstand an erster Position (Tab. 5.4). Die unter „Sonstiges“ zusammengefassten Verletzungen sind im Alltag bzw. in der Freizeit passiert. Drei Patienten konnten sich an die zur Ruptur führenden Umstände nicht mehr erinnern oder nur ungenaue Angaben darüber machen. Sie sind ebenfalls unter „Sonstiges“ subsummiert.

Tab. 5.4: Verletzungsursachen

	abs.	**%**
Fußball	38	36,9
Alpinski	14	13,6
Basketball	5	4,9
Handball	20	19,4
Jogging	3	2,9
Arbeitsunfall	5	4,5
Sonstiges	18	17,5

Die zur Ruptur des VKB führenden Unfallmechanismen lassen sich in vier Kategorien einteilen (Tab. 5.5). Die meisten Patienten der vorliegenden Untersuchung gaben im Rahmen der Anamnese einen Valgus-Flexions-Außenrotationsstress als Verletzungsursache an.

Tab. 5.5: Verletzungsmechanismen

	abs.	**%**
Varus-Flexions-Innenrotationsstress	15	14,6
Valgus-Flexions-Außenrotationsstress	45	43,7
Hyperextensionstrauma	9	8,7
Direktes Trauma	2	1,9
Keine Angabe	33	32,0

Der Zeitraum zwischen Rupturereignis und Operation lässt sich in drei Phasen einteilen: innerhalb von zwei Wochen (akut), zwei bis acht Wochen (subakut) oder mehr als acht Wochen (chronisch) nach dem Rupturereignis. Bei knapp der Hälfte der Patienten wurde die vordere Kreuzbandruptur innerhalb von zwei Wochen nach Rupturereignis operiert (Tab. 5.6). Die Spannweite der Zeiträume zwischen Rupturereignis und Operation lag zwischen einem Tag und zehn Jahren.

Tab. 5.6: Zeitraum zwischen Rupturereignis und Operation

	abs.	**%**
< 2 Wochen	45	43,7
2-8 Wochen	18	17,5
> 8 Wochen	26	25,2
Keine Angabe	14	13,6

Die Auswertung der Operationsberichte ergab die folgende Verteilung additiver Verletzungen (Tab. 5.7). Ein Großteil der Patienten wies zusätzliche Meniskus- sowie Knorpelschäden auf.

Tab. 5.7: Zusatzverletzungen

		abs.	**%**
Meniskus	Nur Außenmeniskus	16	15,5
	Nur Innenmeniskus	27	26,2
	Außen- und Innenmeniskus	31	30,1
Hinteres Kreuzband	Elongation/Teilruptur	7	6,8
Innenband	Elongation/Teilruptur	20	19,4
	Ruptur	11	10,7
Außenband	Elongation/Teilruptur	5	4,9
	Ruptur	1	1,0
Knorpelflächen	Chondromalazie/Aufbrüche	71	68,9
Arthrofibrose		3	2,9

Die folgende Tab. 5.8 zeigt die Anzahl der Patienten bei denen die vorliegenden Zusatzverletzungen im Rahmen der Operation therapiert wurden. Die oben aufgeführten Knorpeldefekte wurden bei gut der Hälfte der Patienten operativ versorgt. Hierbei wurde in drei Fällen eine Abrasio durchgeführt, in den übrigen Fällen war ein Shaving der Region ausreichend. Wegen einer zu engen Fossa intercondylica musste bei 49 Patienten eine Erweiterung der knöchernen Notch durchgeführt werden. Hierzu erfolgte das Reinigen der Notch mit dem motorisierten Shaver und die anschließende Notchplastik mit der Kugelfräse. Eine partielle Synovektomie wurde bei 61 Patienten wegen einer hypertrophen Synovialitis durchgeführt. Bei drei Patienten musste zur chirurgischen Therapie eine „Mini-Arthrotomie“ angelegt werden. Hierdurch erfolgte in zwei Fällen eine Innenmeniskusnaht, in einem Fall die Naht des Außenmeniskus. Bei einem Patient fand sich eine „zyklopsartige“ Aufwulstung am distalen VKB-Stumpf. Diese wurde mit motorgetriebenen Instrumenten entfernt.

Tab. 5.8: Intraoperative Therapie

		abs.	%
Menisci			
Innenmeniskus	Glättung/Trimming	19	18,4
	1/3 Resektion	22	21,4
	2/3 Resektion	9	8,7
	subtotale Resektion	3	2,9
	Naht	5	4,9
Außenmeniskus	Glättung/Trimming	19	18,4
	1/3 Resektion	20	19,4
	2/3 Resektion	5	4,9
	subtotale Resektion	1	0,97
	Naht	2	1,9
Hinteres Kreuzband	Rekonstruktion	0	0,0
Innenband	Naht/Refixation	6	5,8
Außenband	Naht/Refixation	2	1,9
Knorpelflächen	Glättung/Chondroplastik	45	43,7

6 Ergebnisse

Aus den zahlreichen durchgeführten Untersuchungen wurden für die folgenden Kapitel die wichtigsten Ergebnisse ausgewählt und dargestellt. Die zu den jeweiligen Abbildungen gehörenden Werte können dem Anhang entnommen werden.

6.1 Klinische Untersuchungen

6.1.1 Vordere Kniestabilität

Präoperativ fand sich nur bei zwei Patienten (2,3 %) keine auslösbare vordere Schublade (Abb. 6.1). Sechs Wochen p.o. zeigte sich bei 44 Patienten (77,2 %) keine Verschieblichkeit. Eine starke Verschieblichkeit konnte nach sechs Wochen bei keinem der Patienten mehr beobachtet werden. In Tab. 12.1 (im Anhang) sind die absoluten und prozentualen Anteile der Patienten differenziert nach den Ausprägungen des vorderen Schubladentests aufgeführt.

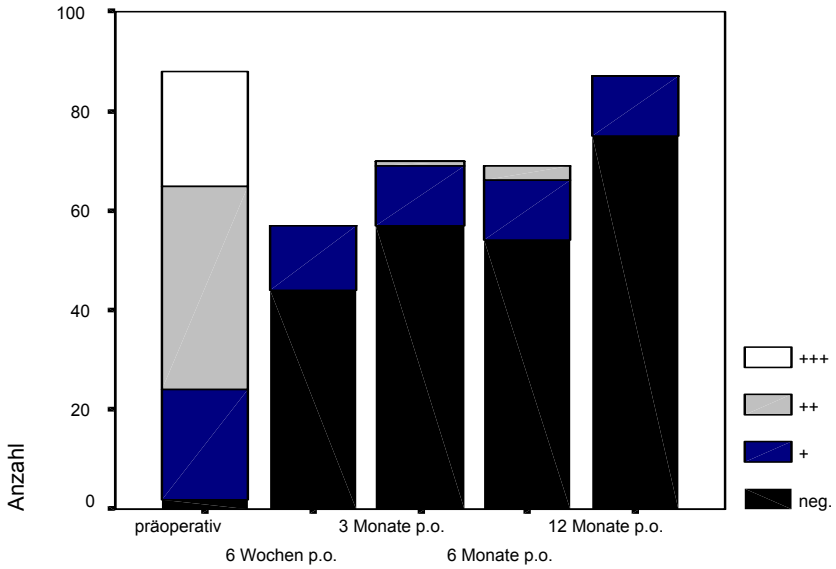

Abb. 6.1: Vorderer Schubladentest (Neutralstellung)

Abb. 6.2 sowie Tab. 12.2 (im Anhang) zeigen die Ergebnisse des Lachmann-Tests. Ein negatives Ergebnis im Lachmann-Test fand sich präoperativ nur bei einem Patienten (1,1 %). Nach sechs Wochen konnte ein negatives Ergebnis bei 49 Patienten (86,0 %)

beobachtet werden. Dreifach positive Ergebnisse traten postoperativ bei keinem Patienten mehr auf.

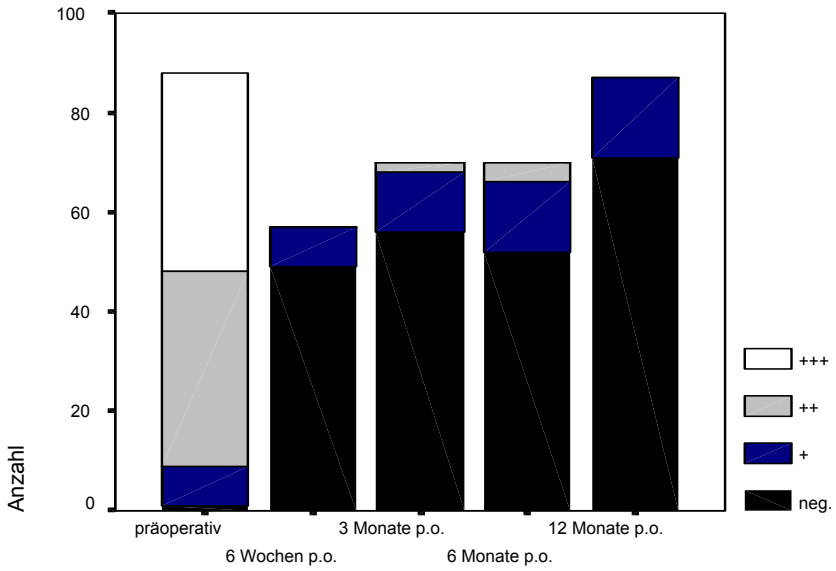

Abb. 6.2: Lachmann-Test

Im Hinblick auf die Anschlagsqualität beim Lachmann-Test ergibt sich folgendes Bild (Abb. 6.3 und Tab. 12.3 im Anhang): Während präoperativ nur bei fünf Patienten (5,7 %) ein festes Anschlagverhalten festgestellt werden konnte, zeigte sich dieses nach sechs Wochen bei allen zu diesem Zeitpunkt untersuchten Patienten. Auffällig ist die Zunahme der weichen Anschlagsqualität bis zum 6. Monat p.o. mit einer darauf folgenden Abnahme zwölf Monate p.o. Der fehlende Anschlag bei zwei bzw. einem Patienten nach sechs bzw. zwölf Monaten p.o. ist bemerkenswert.

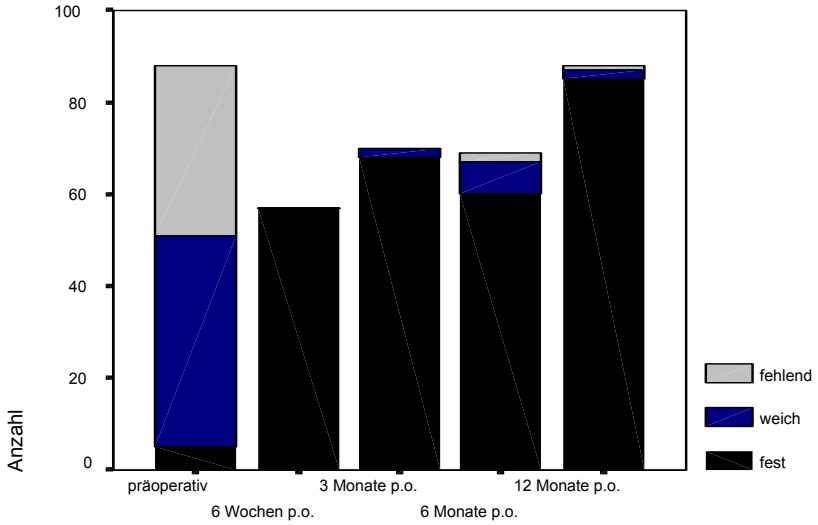

Abb. 6.3: Anschlagsqualität beim Lachmann-Test

Die metrische vordere Translation der KT-1000-Arthrometer-Messungen liegt präoperativ deutlich über, im weiteren Verlauf jedoch stets unter dem Normwert von 3,0 mm (Abb. 6.4). Im Anhang (Tab. 12.4) sind die zugehörigen Mittelwerte und Standardabweichungen dieser Messung sowie des im Folgenden aufgeführten Compliance Index dargestellt.

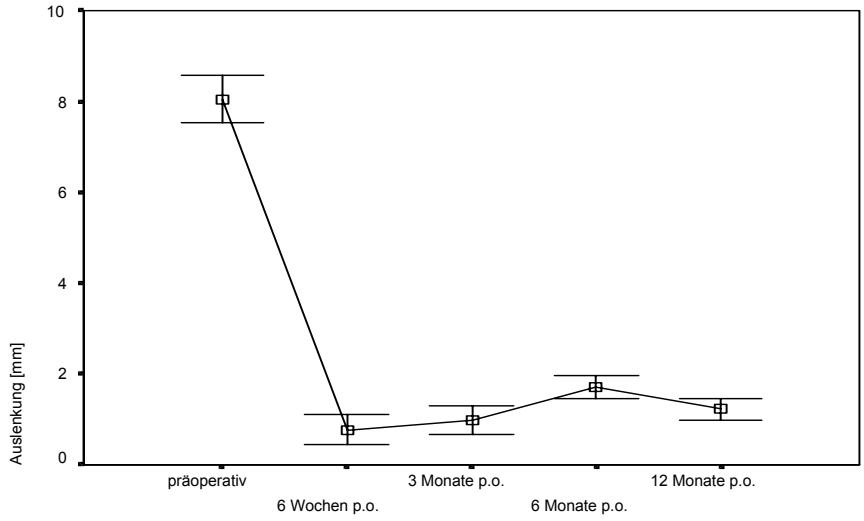

Abb. 6.4: KT-1000-Arthrometer-Messungen (Manual Maximum Displacement) (Mittelwert ± SD)

Der ermittelte Compliance Index lag präoperativ im Mittel deutlich über dem Normwert von 1,0 mm, im weiteren Beobachtungszeitraum jedoch stets darunter (Abb. 6.5).

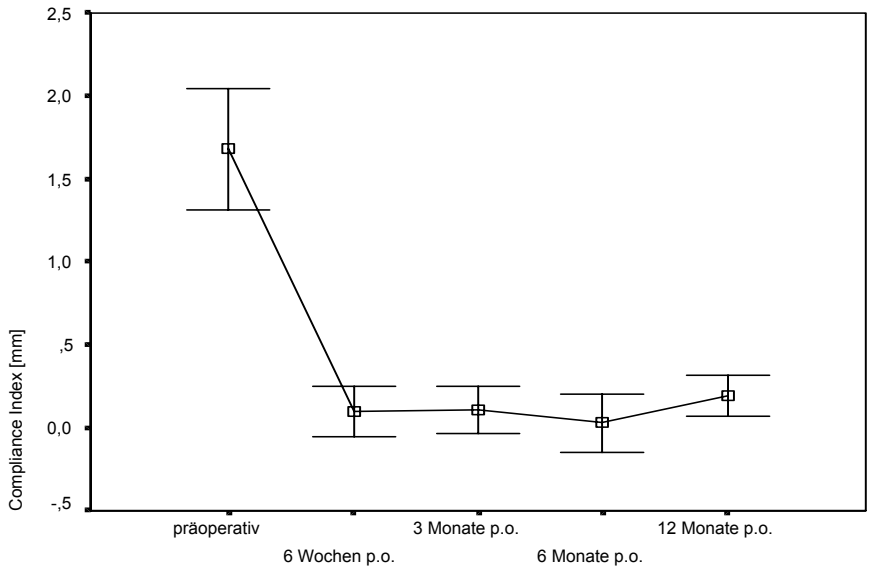

Abb. 6.5: KT-1000-Arthrometer-Messungen (Compliance Index) (Mittelwert ± SD)

In Tab. 6.1 sind die Ergebnisse der KT-1000-Arthrometer-Messungen (zwölf Monate p.o.) differenziert nach Geschlecht aufgeführt. Während in Bezug auf den Compliance Index bei den Männern signifikant höhere Werte als bei den Frauen nachgewiesen werden können, zeigen sich beim MMD keine signifikanten Unterschiede zwischen Männern und Frauen. Tendenziell liegen jedoch auch beim MMD die Werte der Männer über denen der Frauen.

Tab. 6.1: KT-1000-Arthrometer-Messung in Abhängigkeit vom Geschlecht

	Frauen (n = 28)	**Männer (n = 75)**	**p[1)]**
MMD [mm]	1,06 ± 2,67	1,28 ± 2,13	n.s.
CI [mm]	-0,08 ± 0,62	0,29 ± 0,52	< 0,01

1) U-Test nach Mann-Whitney
MMD = Manual Maximum Displacement
CI = Compliance Index

Um zu überprüfen, ob sich die erzielte Stabilität des Kniegelenks in Abhängigkeit vom Operationszeitpunkt unterscheidet, werden in Tab. 6.2 die Ergebnisse der KT-1000-Arthrometer-Messung (zwölf Monate p.o.) differenziert nach dem Operationszeitpunkt aufgeführt. Mit Hilfe des H-Tests können keine signifikanten Unterschiede zwischen den Gruppen nachgewiesen werden.

Tab. 6.2: KT-1000-Arthrometer-Messung in Abhängigkeit vom Operationszeitpunkt

	Akut (n = 44)	**Subakut (n = 18)**	**Chronisch (n = 24)**	**p[1)]**
MMD [mm]	1,26 ± 2,21	1,08 ± 1,74	1,25 ± 2,82	n.s.
CI [mm]	0,20 ± 0,63	0,06 ± 0,34	0,27 ± 0,61	n.s.

1) H-Test nach Kruskal-Wallis
MMD = Manual Maximum Displacement
CI = Compliance Index

In Abb. 6.6 und Tab. 12.6 (im Anhang) ist das Vorhandensein des Pivot-Shift-Zeichens abgebildet. Präoperativ fand sich bei zehn Patienten (11,4 %) kein Pivot-Shift-Phänomen. Dieses Instabilitätszeichen konnte im weiteren Beobachtungszeitraum bei der Mehrzahl der Patienten nicht mehr nachgewiesen werden.

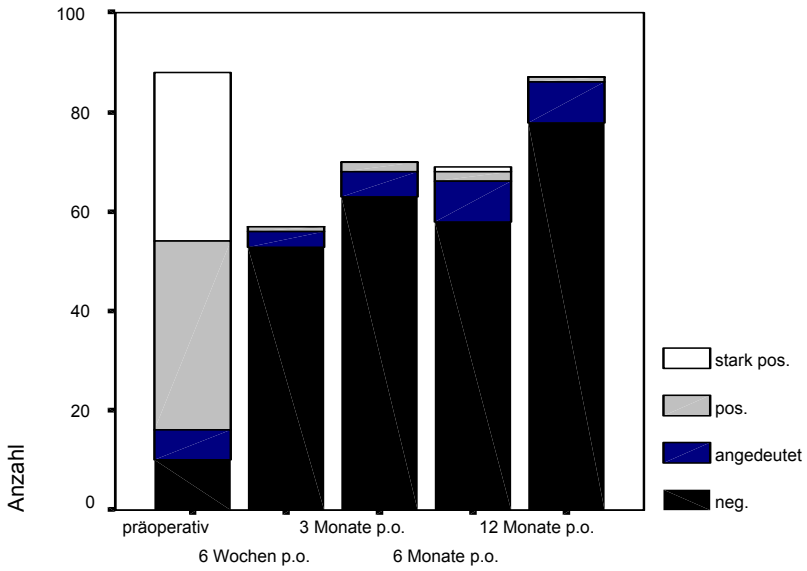

Abb. 6.6: Pivot-Shift-Zeichen

6.1.2 Seitenbandapparat

Die Stabilität des Innen- und Außenbandes ist in den folgenden beiden Abbildungen dargestellt. Eine zwei- bzw. dreifach positive valgische Aufklappbarkeit fand sich präoperativ bei 34,1 % der Patienten (Abb. 6.7). Im weiteren Beobachtungszeitraum stieg dieser Anteil nie über 4,3 % (Tab. 12.7 im Anhang).

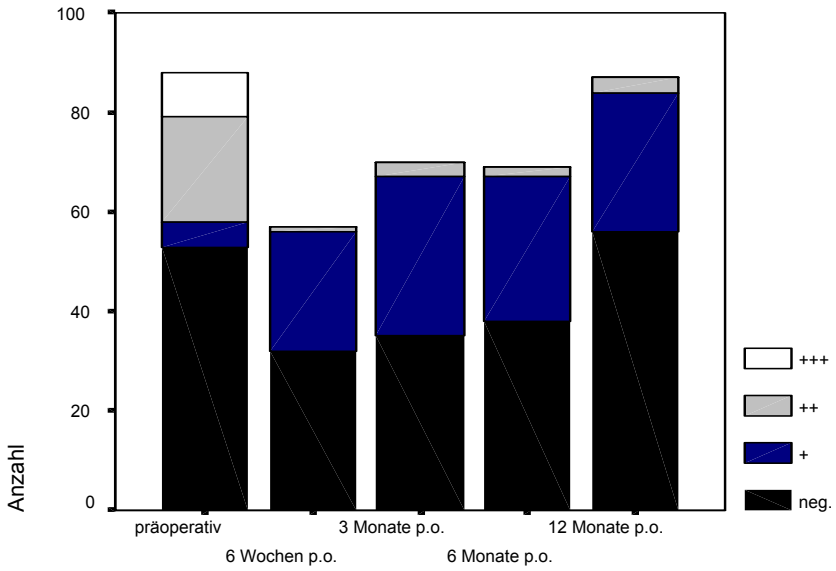

Abb. 6.7: Innenbandzustand

Der Anteil der Patienten mit einer zwei- bzw. dreifach positiven Varusaufklappbarkeit lag präoperativ und während des gesamten Beobachtungszeitraumes bei weniger als 5 % der Patienten (Abb. 6.8 und Tab. 12.8 im Anhang).

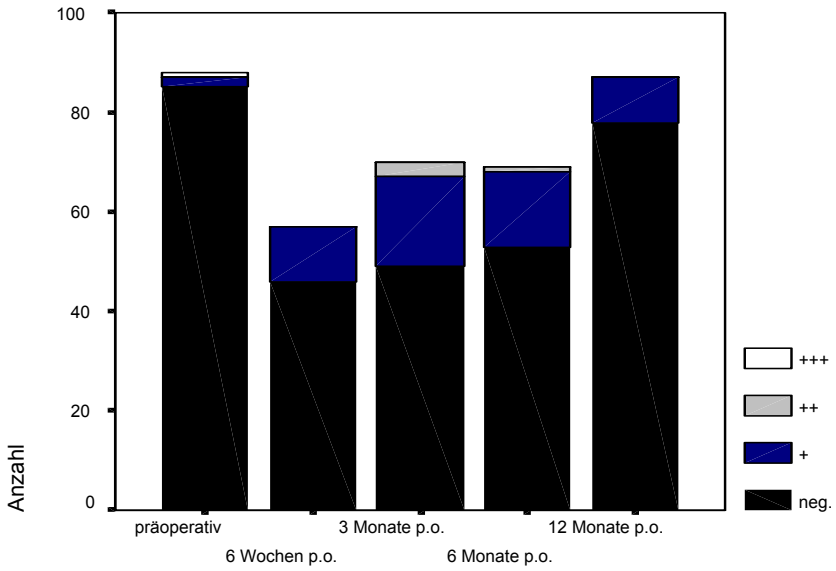

Abb. 6.8: Außenbandzustand

6.1.3 Muskuläre Defizite

In den folgenden drei Abbildungen (Abb. 6.9, Abb. 6.10 und Abb. 6.11) werden die verschiedenen ohne Muskelanspannung erhobenen Beinumfangsdifferenzen gezeigt. Einheitlich kann hier eine deutliche Zunahme der Umfangsdifferenzen sechs Wochen p.o sowie eine Abnahme der Umfangsdifferenzen nahezu auf das Ausgangsniveau zwölf Monate p.o. beobachtet werden. Die zugehörigen Mittelwerte und Standardabweichungen sind in Tab. 12.9 (im Anhang) aufgeführt.

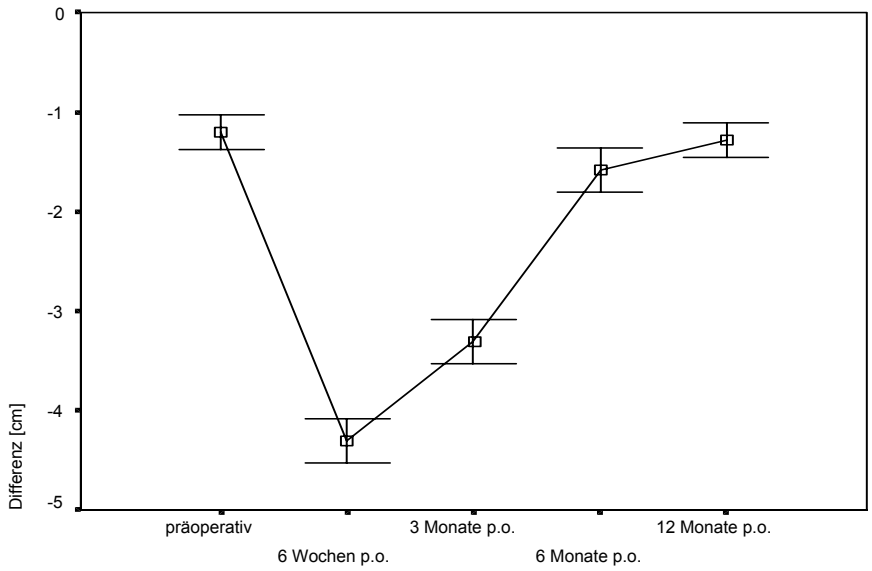

Abb. 6.9: Beinumfangsdifferenz am Oberschenkel, gemessen 20 cm proximal des Kniespaltes (Mittelwert ± SD)

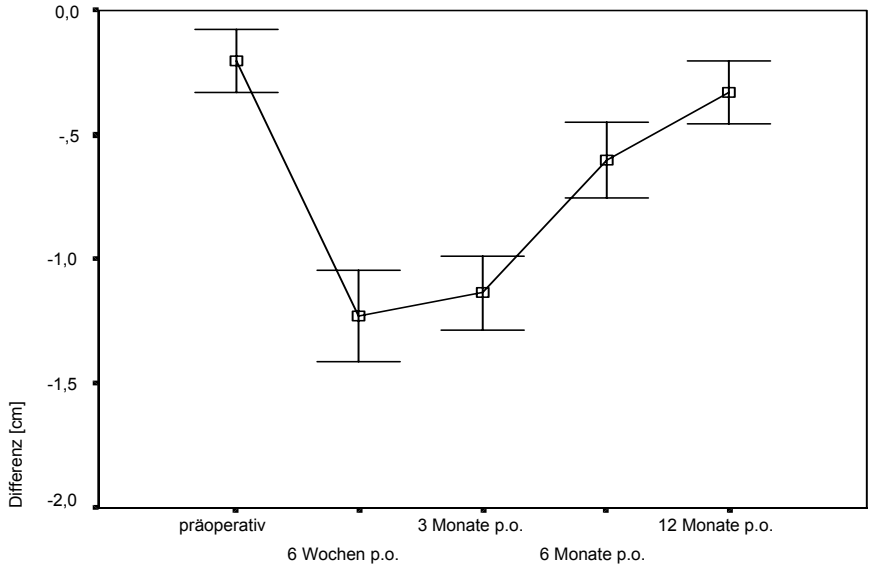

Abb. 6.10: Beinumfangsdifferenz am Oberschenkel, gemessen 10 cm proximal des Kniespaltes (Mittelwert ± SD)

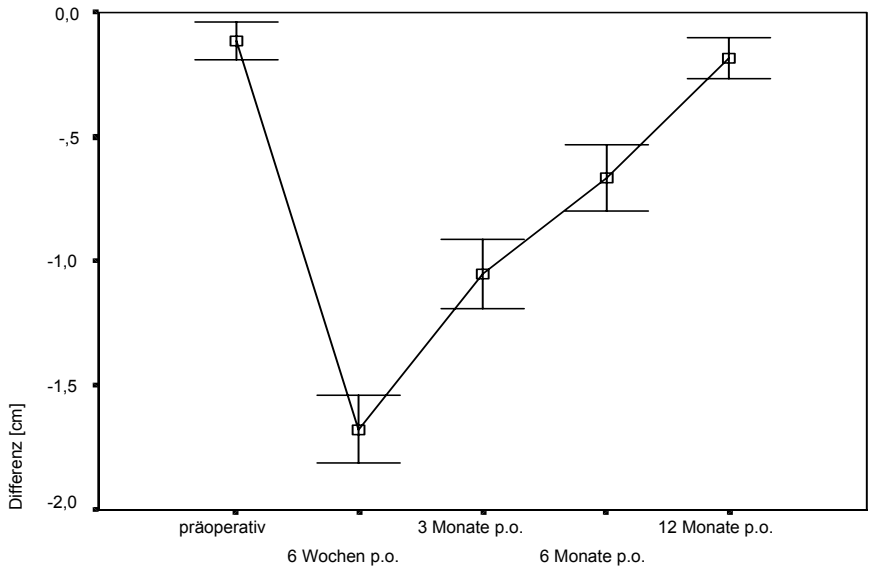

Abb. 6.11: Beinumfangsdifferenz am Unterschenkel, gemessen 15 cm distal des Kniespaltes (Mittelwert ± SD)

Der Mittelwert der prozentualen Anteile der von den Patienten durchgeführten Einbeinsprünge im Seitenvergleich lag bei der präoperativen Untersuchung deutlich unter dem zwölf Monate p.o. erzielten Wert (Abb. 6.12 und Tab. 12.10 im Anhang).

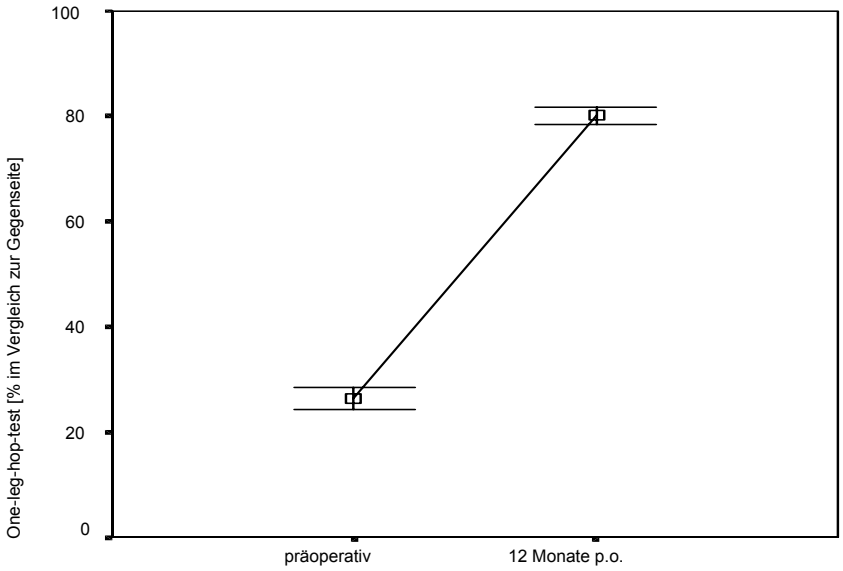

Abb. 6.12: One-leg-hop-Test (Mittelwert ± SD)

6.1.4 Bewegungsfreiheit

Die folgenden beiden Abbildungen zeigen die Bewegungsumfänge der Patienten im Verlauf der Untersuchungen. Die zugehörigen Mittelwerte der Flexions- und Extensionsdefizite können dem Anhang (Tab. 12.11) entnommen werden. Bei Betrachtung der Flexionsdefizite ergibt sich folgendes Bild (Abb. 6.13): Im Verlauf der Untersuchungen kann ein Absinken der mittleren Flexionsdefizite beobachtet werden.

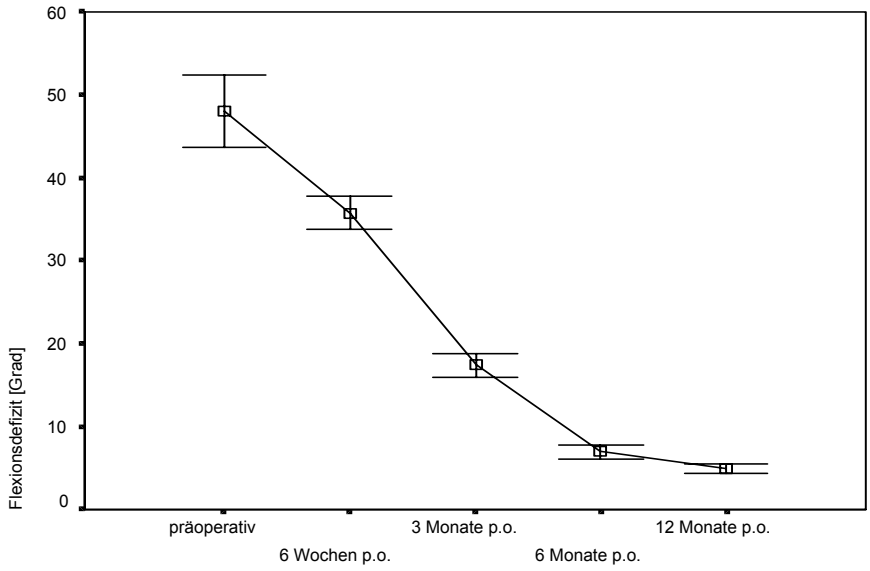

Abb. 6.13: Flexionsdefizit (Mittelwert ± SD)

Bezüglich des Extensionsdefizites ist der Anstieg der Mittelwerte sechs Wochen p.o. auffällig (Abb. 6.14). Bis zum Untersuchungszeitpunkt zwölf Monate p.o. sinken die mittleren Werte ab, erreichen aber auch dann noch nicht die Neutral-Null-Stellung.

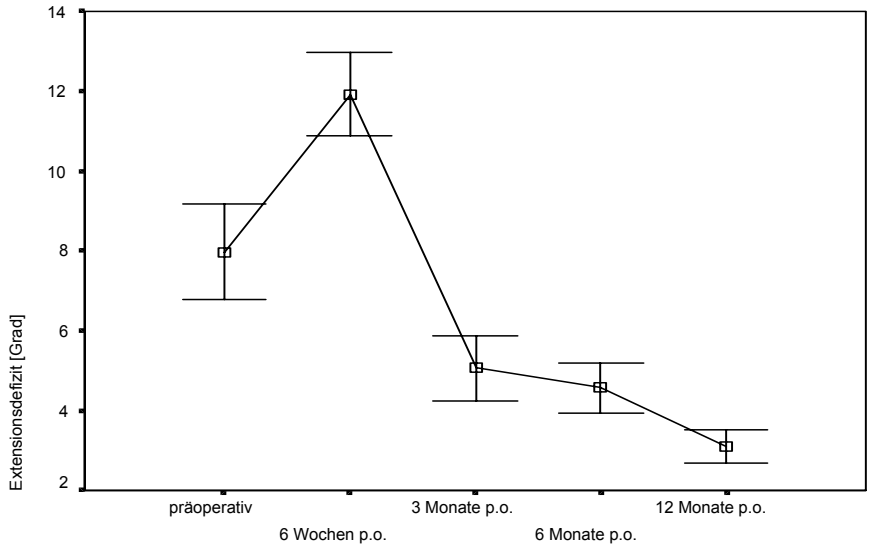

Abb. 6.14: Extensionsdefizit (Mittelwert ± SD)

Sechs Monate p.o. erreichten nur 23,1 % und zwölf Monate p.o. nur 35,6 % der Patienten einen vollen Bewegungsumfang bei der passiven Prüfung zur Flexion und Extension des operierten Kniegelenkes im Seitenvergleich.

Des weiteren soll überprüft werden, ob sich das Ausmaß der Flexions- und Extensionsdefizite bei Frauen und Männern unterscheidet. Hierzu sind in Tab. 6.3 die Flexions- und Extensionsdefizite (zwölf Monate p.o.) differenziert nach dem Geschlecht aufgeführt. Der Vergleich zwischen Frauen und Männern mit Hilfe des U-Tests zeigt keine signifikanten Unterschiede. Tendenziell sind die Flexionsdefizite bei den Frauen jedoch größer als bei den Männern.

Tab. 6.3: Flexions- und Extensionsdefizite in Abhängigkeit vom Geschlecht

	Frauen (n = 28)	**Männer (n = 75)**	**p[1)]**
Flexionsdefizit [Grad]	6,25 ± 8,11	4,44 ± 5,17	n.s.
Extensionsdefizit [Grad]	3,13 ± 3,55	3,10 ± 4,16	n.s.

1) U-Test nach Mann-Whitney

In Tab. 6.4 sind die Ergebnisse der Flexions- und Extensionsdefizite zwölf Monate nach der Operation differenziert nach dem Operationszeitpunkt dargestellt. Bei beiden Parametern können keine signifikanten Unterschiede zwischen den Gruppen nachgewiesen werden. Tendenziell steigt jedoch das Ausmaß der Flexionsdefizite mit zunehmender Dauer zwischen Ruptur und Operationszeitpunkt an.

Tab. 6.4: Flexions- und Extensionsdefizite in Abhängigkeit vom Operationszeitpunkt

	Akut (n = 44)	**Subakut (n = 18)**	**Chronisch (n = 24)**	**p[1)]**
Flexionsdefizit [Grad]	4,43 ± 6,75	5,28 ± 5,55	5,42 ± 5,50	n.s.
Extensionsdefizit [Grad]	3,18 ± 4,05	2,50 ± 3,09	3,54 ± 4,54	n.s.

1) H-Test nach Kruskal-Wallis

6.2 Röntgenkontrolle

Eine Bohrkanalaufweitung zeigte sich sowohl femoral als auch tibial. Wie der folgenden Tab. 6.5 zu entnehmen ist, ist die Ausprägung femoral größer. Zwölf Monate nach der Operation fand sich bei 84,3 % der Patienten femoral, bei 64,7 % der Patienten tibial und 58,8 % der Patienten beidseits eine Bohrkanalerweiterung.

Tab. 6.5: Vergleich der Bohrkanalweiten intraoperativ und zwölf Monate p.o. (n = 59)

	12 Monate p.o. (Mittelwert ± SD)	**Differenz**	
		abs.	**%**
Femur a.p.	11,9 ±1,5	+ 3,3	38,4
Femur lat.	11,6 ± 1,4	+ 3,0	34,9
Tibia a.p.	10,8 ± 0,9	+ 2,2	25,6
Tibia lat.	10,9 ± 1,1	+ 2,3	26,7

6.3 Patientenangaben

Die mittlere prozentuale subjektive Zufriedenheit der Patienten mit dem Zustand des operierten Kniegelenkes im Vergleich zur Gegenseite steigt im Verlauf der Untersuchungen kontinuierlich an und liegt zwölf Monate p.o. bei etwa 84 % (Abb. 6.15 und Tab. 12.12 im Anhang).

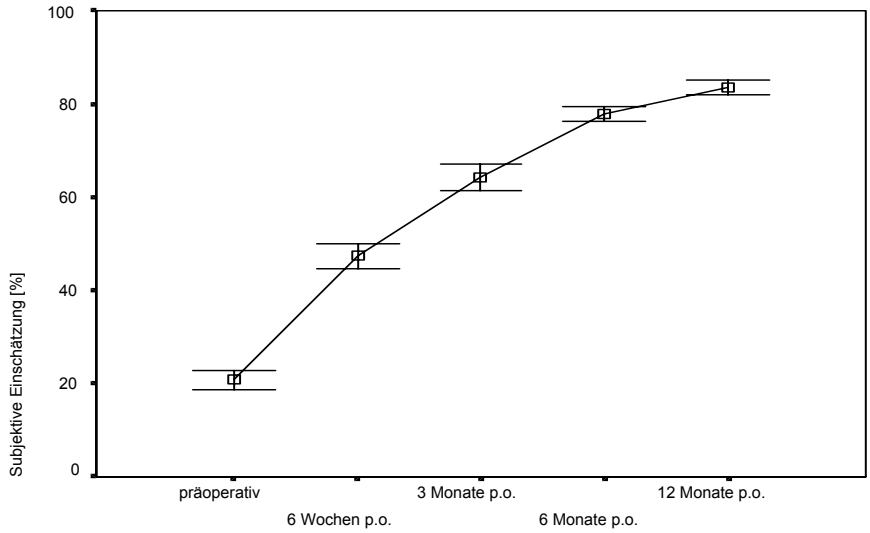

Abb. 6.15: Subjektive Einschätzung der Kniegelenksfunktion im Seitenvergleich (Mittelwert ± SD)

Die folgende Abb. 6.16 zeigt die subjektive Schmerzempfindung der Patienten, die mit Hilfe der visuellen Schmerzskala graduiert wurde. Im Verlauf der Untersuchungen kann ein kontinuierlicher Rückgang der Schmerzen festgestellt werden. Die zugehörigen Mittelwerte und Standardabweichungen sind in Tab. 12.13 (im Anhang) aufgeführt.

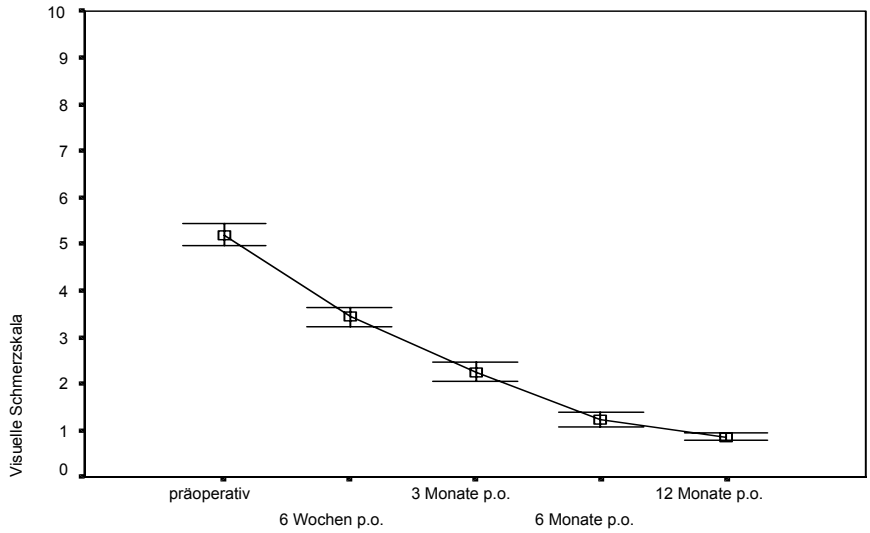

Abb. 6.16: Einordnung des Schmerzes anhand der visuellen Schmerzskala (Mittelwert ± SD)

Weiterhin wurde das Auftreten von Schwellungen in Abhängigkeit von der Belastungsintensität erfasst. Die Patienten sollten angeben, ob Schwellungen ständig, bei bzw. nach leichten, mäßigen oder starken Belastungen oder nie auftreten (Abb. 6.17). Der Anteil der Patienten, die keine belastungsabhängigen Schwellungen des Kniegelenkes beklagen, nimmt postoperativ im Verlauf der Untersuchungen zu (Tab. 12.14 im Anhang).

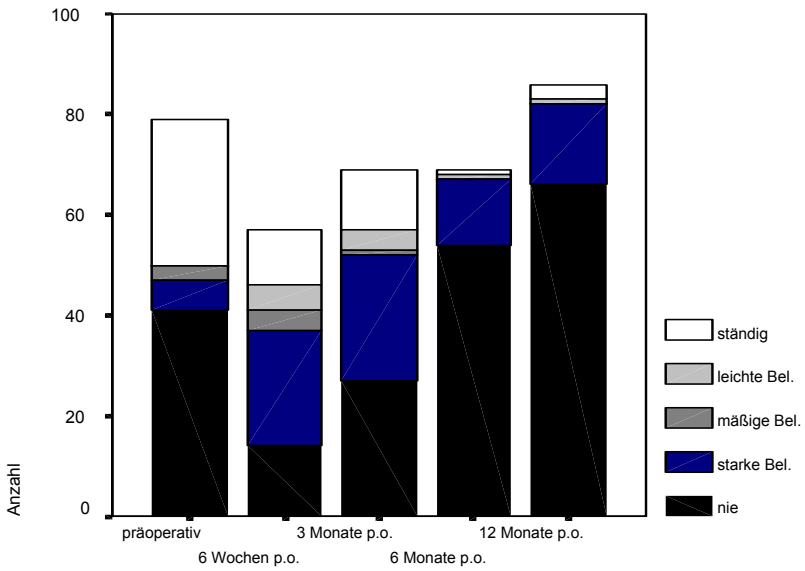

Abb. 6.17: Auftreten von Schwellungen

Während sich präoperativ nur bei fünf Patienten (5,7 %) kein Giving-way-Phänomen zeigte, berichteten im Verlauf der Untersuchungen sechs Wochen bis zwölf Monate p.o. jeweils über 80 % der Patienten über ein Fehlen dieses Zeichens (Abb. 6.18 und Tab. 12.15 im Anhang).

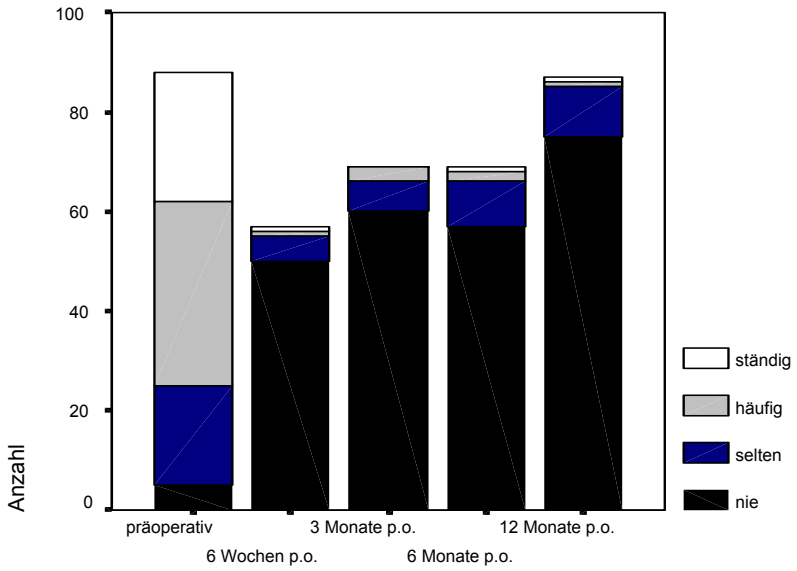

Abb. 6.18: Giving-way

6.4 Funktionsscores

Der objektive und subjektive Zustand des operierten Kniegelenkes wurde mit Hilfe der IKDC-Qualifikation direkt präoperativ und zwölf Monate nach der Operation ermittelt (Abb. 6.19 und Tab. 12.16 im Anhang). Anhand dieses Scores fand sich präoperativ bei 95,4 % der Patienten eine stark abnormale oder abnormale Kniefunktion. Zwölf Monate postoperativ lag der Anteil der Patienten mit einer stark abnormalen oder abnormalen Kniefunktion nur noch bei 3,4 %.

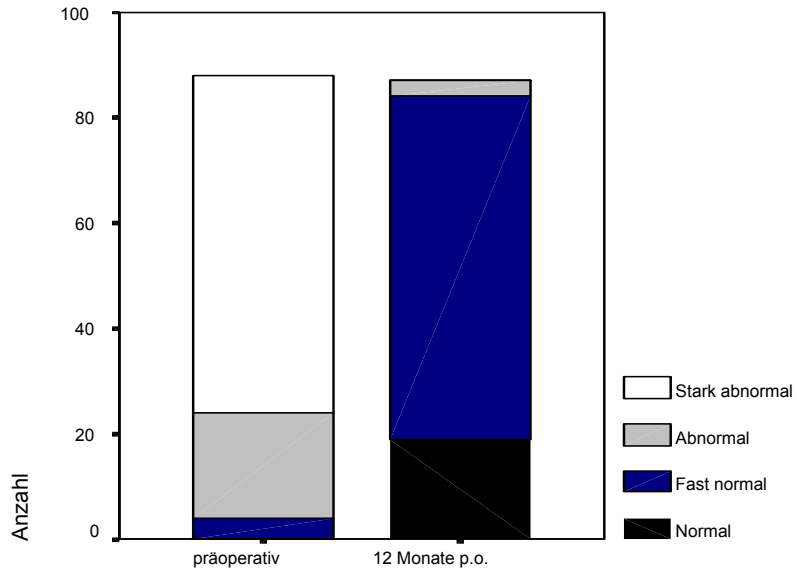

Abb. 6.19: International-Knee-Documentation-Commitee-Qualifikation

Bei der Betrachtung des Lysholm-Scores zeigt sich, dass die Anzahl der Patienten mit einem sehr guten Kniegelenkszustand zwölf Monate nach der Operation deutlich zunahm (Abb. 6.20 und Tab. 12.17 im Anhang).

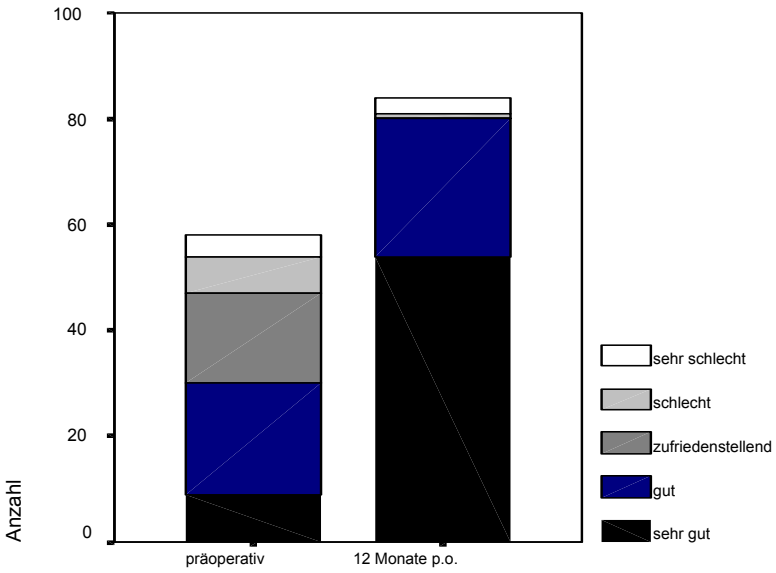

Abb. 6.20: Lysholm-Score

Noch deutlicher ist das Ergebnis beim OAK-Score. Auch dieser Parameter wurde direkt präoperativ sowie zwölf Monate postoperativ erfasst. Während vor der Operation mit Hilfe des OAK-Score bei keinem Patienten ein sehr guter Kniegelenkszustand ermittelt werden konnte, wiesen zwölf Monate nach der Operation deutlich über die Hälfte der Patienten (64,4 %) einen sehr guten Kniegelenkszustand auf (Abb. 6.21 und Tab. 12.18 im Anhang).

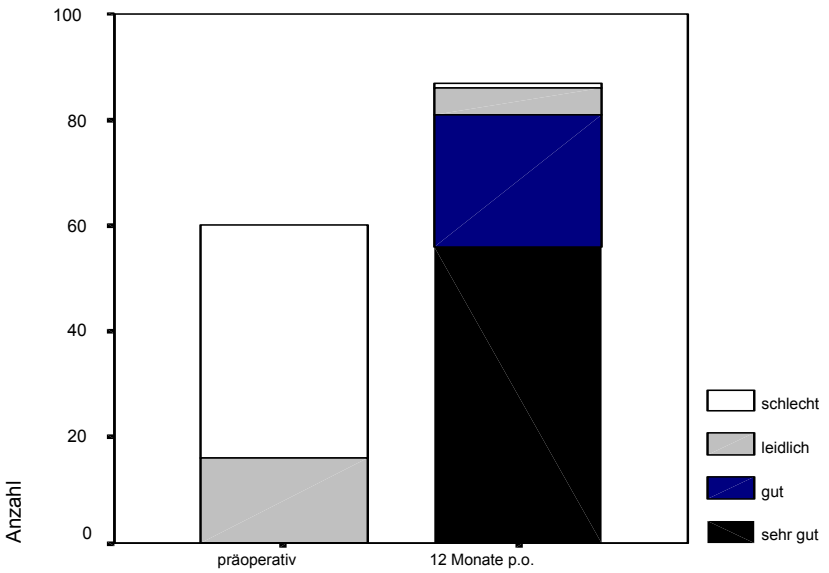

Abb. 6.21: OAK-Score

6.5 Körperliche Aktivität

Mit Hilfe des Tegner-Activity-Levels wurde die körperliche Aktivität der Patienten prätraumatisch, präoperativ und zwölf Monate p.o. erhoben (Abb. 6.22). Es zeigte sich ein deutliches Absinken des mittleren Aktivitätslevels unmittelbar präoperativ sowie ein erheblicher Anstieg zwölf Monate nach der Operation. Zu diesem Zeitpunkt lag der Mittelwert nur geringfügig unter dem prätraumatischen Ausgangsniveau.

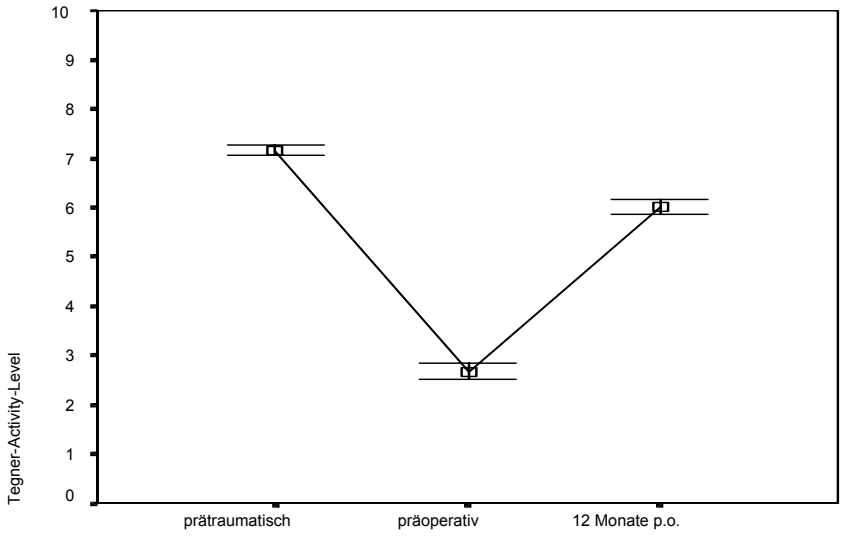

Abb. 6.22: Tegner-Activity-Level (Mittelwert ± SD)

6.6 Compliance

Im Hinblick auf die Compliance der Patienten fällt auf, dass sich etwa ein Drittel der Patienten gar nicht oder nur gering an das empfohlene Nachbehandlungsschema gehalten haben (Abb. 6.23 und Tab. 12.20 im Anhang). Die Angaben zur Compliance der Patienten wurden beim Untersuchungstermin zwölf Monate p.o. erhoben.

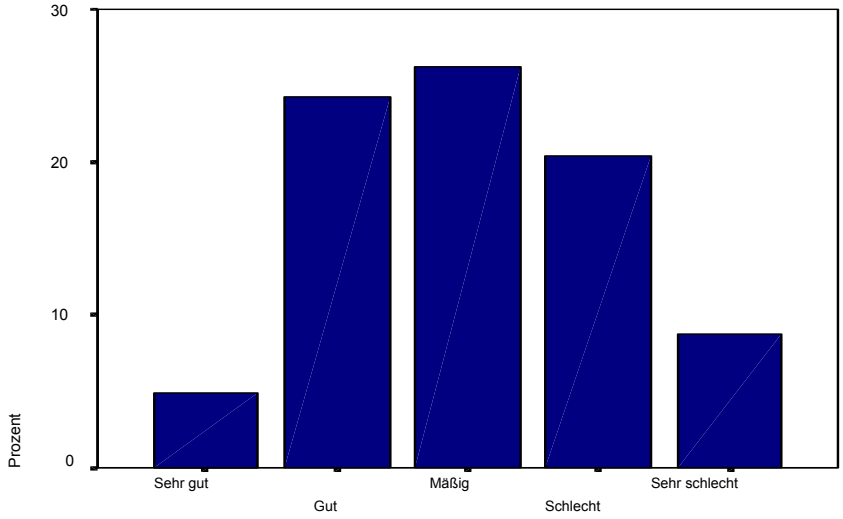

Abb. 6.23: Compliance der Patienten

Bei der Auswertung der Komplikationen infolge der durchgeführten Operation und der Nachbehandlung zeigten sich bei der Hälfte der befragten Patienten Probleme mit der verwendeten Don-Joy-Orthese (Tab. 6.6). Weitere Komplikationen spielten keine wesentliche Rolle.

Tab. 6.6: Komplikationen und Probleme nach der Operation[1)] (n = 94)

		abs.	**%**
Thrombosen		1	1,1
Infektionen	oberflächliche Reizung	2	2,1
	intraartikulär	0	0,0
Ruptur der Kreuzbandplastik		1	1,1
Bursitiden		9	9,6
Don-Joy-Orthese		47	50,0
Keine Komplikationen/Probleme		42	44,7

1) Mehrfachnennungen möglich

In Tab. 6.7 sind die mittleren Werte der KT-1000-Arthrometer-Messung (MMD), der Beinumfangsdifferenzen, der Flexions- und Extensionsdefizite zwölf Monate nach der Operation in Abhängigkeit von der Compliance der Patienten dargestellt. Hierzu wurden die Gruppen „sehr gute“ und „gute“ Compliance sowie die Gruppen „schlechte“ und „sehr schlechte“ Compliance jeweils zusammengefasst. Um zu überprüfen, ob sich die Stabilität, die Beinumfangsdifferenzen und die Bewegungsfreiheit des operierten Kniegelenks in Abhängigkeit von der Compliance der Patienten unterscheiden, wurde der H-Test nach Kruskal-Wallis durchgeführt. Die Ergebnisse zeigen signifikante Unterschiede in Bezug auf die KT-1000-Arthrometer-Messung und die Extensionsdefizite in Abhängigkeit von der Compliance der Patienten, während bei den Flexionsdefiziten und Beinumfangsdifferenzen keine Unterschiede nachgewiesen werden konnten. Auffällig ist, dass die Gruppe mit einer nur mäßigen Compliance den niedrigsten MMD-Wert aufweist.

Tab. 6.7: KT-1000-Arthrometer-Messung (MMD), Beinumfangsdifferenzen, Flexions- und Extensionsdefizit in Abhängigkeit von der Compliance der Patienten (zwölf Monate p.o.)

	Compliance			**p[1)]**
	Gut (n = 30)	**Mäßig (n = 27)**	**Schlecht (n = 30)**	
MMD [mm]	1,27 ± 2,07	0,28 ± 2,19	2,05 ± 2,34	< 0,05
Beinumfangsdifferenz OS 20 cm proximal [cm]	-1,3 ± 1,8	-1,6 ± 1,7	-1,0 ± 1,2	n.s.
Beinumfangsdifferenz OS 10 cm proximal [cm]	-0,3 ± 1,2	-0,3 ± 1,2	-0,4 ± 1,2	n.s.
Beinumfangsdifferenz US 15 cm distal [cm]	-0,1 ± 0,6	-0,3 ± 0,9	-0,2 ± 0,9	n.s.
Flexionsdefizit [Grad]	4,50 ± 6,74	6,85 ± 6,22	3,45 ± 5,02	n.s.
Extensionsdefizit [Grad]	4,17 ± 3,49	3,33 ± 4,80	1,90 ± 3,38	< 0,05

1) H-Test nach Kruskal-Wallis
MMD = Manual Maximum Displacement
OS = Oberschenkel
US = Unterschenkel

Die folgende Tab. 6.8 zeigt die subjektive Zufriedenheit mit der Kniegelenksfunktion in Abhängigkeit von der Compliance der Patienten. Der Anteil der Patienten mit einer als „sehr gut“ graduierten Zufriedenheit ist in der Gruppe mit einer schlechten Compliance am höchsten.

Tab. 6.8: Subjektive Zufriedenheit mit der Kniegelenksfunktion in Abhängigkeit der Compliance der Patienten (zwölf Monate p.o.)

Zufrieden-heit	**Compliance**					
	Gut (n = 30)		**Mäßig (n = 27)**		**Schlecht (n = 30)**	
	abs.	%	abs.	%	abs.	%
Sehr gut	7	23,3	4	14,8	14	46,7
Gut	16	53,3	16	59,3	13	43,3
Mäßig	4	13,3	6	22,2	3	10,0
Schlecht	3	10,0	1	3,7	0	0,0

Mit der Donjoy-Derotationsschiene hatte ein Großteil der Patienten Schwierigkeiten. 78,2 % der Patienten gaben bei der Ein-Jahres-Kontrolle an, dass die Schiene im Verlauf der ersten drei Monate durch eine Verschmächtigung der Muskulatur relativ zu groß wurde und dadurch u.a. nach unten rutschte. Nur wenige Patienten ließen aufgrund dieser Tatsache die Schiene bedarfsgerecht modifizieren. Weitere Probleme mit der Schiene waren in abnehmender Häufigkeit: Druckstellen, Reizungen und Rötungen, insbesondere im Bereich der tibialen Narbe, allergische Reaktionen, leichte Schmerzen im Bereich der dann eng anliegenden Pads. Durch Auslassen der Schiene in Eigenregie wurden diese Probleme meistens behandelt. Ein im Nachbehandlungsschema gefordertes Tragen der Schiene für insgesamt zwölf Monate p.o. bei der Ausübung von Sport wurde nur von 14 Patienten (16,1 %) regelmäßig durchgeführt.

Die mittlere Anzahl der von den Patienten durchgeführten Krankengymnastikeinheiten ist in Tab. 6.9 dargestellt. Von den untersuchten Frauen wurden im Vergleich zu den Männern deutlich mehr Einheiten absolviert.

Tab. 6.9: Anzahl der durchgeführten Krankengymnastikeinheiten (Mittelwert ± SD)

	Frauen (n = 28)	**Männer (n = 75)**	**Gesamt (n = 103)**
Krankengymnastikeinheiten	56,5 ± 24,0	44,5 ± 37,8	47,9 ± 34,7

7 Diskussion

Im Rahmen dieser Arbeit soll der Stabilitätsgewinn infolge einer operativen Therapie des rupturierten vorderen Kreuzbandes mit einer ipsilateralen autogenen, femoral mit einem Endobutton fixierten Semitendinosussehne als Dreifachschlinge überprüft werden. Dazu wurden an fünf verschiedenen Untersuchungsterminen klinische Untersuchungen zur Ermittlung metrischer Parameter, röntgenologische Befunde sowie systematische Befragungen zur Beurteilung des Stabilitätsgewinnes durchgeführt.

7.1 Klinische Untersuchungen

7.1.1 Vordere Kniestabilität

Die Ergebnisse des vorderen Schubladentests zeigen nach zwölf Monaten p.o. bei 86,2 % der Patienten ein negatives und somit normales Ergebnis der vorderen Kniestabilität. Ähnliche Ergebnisse liefert der Lachmann-Test sowie dessen Anschlagsqualität mit Anteilen von 81,6 bzw. 96,6 % der Patienten, die zwölf Monate p.o. eine normale Kniestabilität aufwiesen.

Nach Rosenberg und Rasmussen (1984) sind der Lachmann-Test sowie dessen Anschlagsqualität als einfach durchzuführende klinische Methode durch weitgehende Isolierung der zu untersuchenden vorderen Instabilität bzw. des vorderen Kreuzbandes als diagnostisches Werkzeug und zur Verlaufskontrolle der ventralen (In-)Stabilität sehr gut geeignet und zur Überprüfung der vorderen Kreuzbandintegrität wesentlich besser geeignet als die vordere Schublade. Präoperativ fand sich in der vorliegenden Untersuchung bei 98,9 % aller Patienten ein von der Norm abweichender Lachmann-Test im Seitenvergleich. Dieses Ergebnis bestätigt die hohe Sensitivität der Untersuchung. Die Anschlagsqualität im Lachmann-Test dient zum einen der klinischen Diagnostik einer Verletzung bzw. Ruptur des VKB und zum anderen als Verlaufsparameter zur Verifizierung der Transplantatsteifigkeit und dessen Fixation.

Das KT-1000-Arthrometer-Messverfahren ermöglicht die metrische Bestimmung der vorderen Translation im Kniegelenk. Durch die subjektive Beurteilung des Unter-

suchers bedingte Fehler (Interobserver-Varibility) können so minimiert werden. Die präoperative Untersuchung in der vorliegenden Studie erfolgte am bereits anästhesierten Patienten. Verfälschungen durch eine schmerzbedingte Anspannung der Muskulatur wurden dadurch ausgeschaltet. Lerat et al. (1997) empfehlen die KT-1000-Arthrometermessmethode für genaue Kontrolluntersuchungen der vorderen Stabilität im ersten postoperativen Jahr. Für weitere, jährliche Kontrolluntersuchungen empfehlen sie aufgrund der dann höheren Genauigkeit Röntgenfunktionsaufnahmen in gehaltener maximaler vorderer Translation. Der ermittelte KT-1000-Compliance-Index (CI) dient zur Verlaufskontrolle der intraligamentären Festigkeit bzw. Steifigkeit des Transplantates. Zugrunde liegt hier die Eigenschaft von Bändern zur charakteristischen Längenänderung bei zunehmender Spannung.

Im Folgenden sind die Ergebnisse weiterer Studien bezüglich der erzielten vorderen Kniestabilität nach VKB-Rekonstruktion bei verschiedenen Operationsverfahren aufgeführt. Hoffmann et al. (1998) fanden bei 35 Patienten 12-36 Monate nach Kreuzbandersatzplastik mit vierfach gelegter Semitendinosussehne und femoraler Endobutton-Fixation (durchschnittliche Nachuntersuchungszeit 23 Monate) ebenfalls gute Ergebnisse im Hinblick auf die erzielte Stabilität: Präoperativ ermittelten die Autoren einen mittleren KT-1000-MMD-Wert von 7,5 mm (vorliegende Untersuchung: 7,8 mm), 23 Monate p.o. einen mittleren MMD-Wert von 1,9 mm (vorliegende Untersuchung 12 Monate p.o.: 1,1 mm).

In einer Studie aus dem Jahr 1998 untersuchten Hoffmann et al. die Kniestabilität bei 65 Patienten zwei Jahre nach arthroskopisch durchgeführtem vorderen Kreuzbandersatz mittels gedoppelter Semitendinosussehne in Kombination mit einer offenen lateralen Stabilisation (Außenbandumlenkung). Bei 78 % der Patienten zeigte sich eine Translokationsdifferenz von weniger als 3 mm im Rahmen der KT-1000-Arthrometer-Messung (MMD).

Marder et al. (1991) fanden nach arthroskopisch assistierter Kreuzbandplastik bei 40 Patienten mit Patellarsehnen-Transplantat und 40 Patienten mit gedoppelter

Semitendinosus- und Gracilissehne keine Unterschiede bei den KT-1000-Arthrometer-Messungen im Rahmen der Nachuntersuchung nach 24-40 Monaten.

Von Sperner et al. (1996) wurden 69 Patienten nach Rekonstruktion einer vorderen Kreuzbandruptur mittels gedoppelter Semitendinosussehne nach 20 Monaten (13 – 33) untersucht. Es zeigte sich mittels der KT-1000-Arthrometer-Messung (MMD) eine mittlere Translation im Vergleich zur Gegenseite von 2,3 mm.

Maeda et al. (1996) ermittelten bei Verwendung der dreifach- bzw. vierfach gelegten Semitendinosussehne als Transplantat zwei sowie vier Jahre p.o. bei 41 Kniegelenken in der Nachuntersuchung eine durchschnittliche ventrale Translationsdifferenz von 1,5 mm bei 200 N Zugkraft.

Fasst man die Ergebnisse der vorliegenden Studie bezüglich der vorgenannten Test- und Messmethoden zusammen, zeigen sich nach Ablauf von zwölf Monaten bei über 80 % der Fälle Ergebnisse eines kreuzbandgesunden Kniegelenkes. Auffällig ist bei allen Verlaufskurven (Lachmann-Test, Pivot-Shift-Zeichen, KT-1000-MMD, vorderes Schubladenzeichen) der Anstieg der Längenänderung des vorderen Kreuzband-konstruktes bzw. eine zunehmende vordere Translation im Kniegelenk bis zum sechsten Monat postoperativ. Im Verlaufe des zweiten postoperativen Halbjahres verbessern sich diese Parameter wieder, es kommt sozusagen zu einem „Rückgewinn“ der Trans-plantatfestigkeit. Ursächlich für diese Verlaufsform ist mit hoher Wahrscheinlichkeit die als „mechanische Stabilitätslücke“ bezeichnete Phase autogener Transplantate im ersten postoperativen Jahr (Blauth und Hassenpflug 1985). Im Rahmen der als Ligamentation und Remodelling bezeichneten intensiven feingeweblichen Umbau-vorgänge nimmt die Belastungsfähigkeit des Transplantates nach initialer Nekrosephase temporär ab (Amiel et al. 1986b, McCarthy et al. 1990, Hoffmann et al. 1993, Kasperczyk et al. 1993, Lane et al. 1993, Falconiero et al. 1998). Goradia et al. (2000) konnten am Schafsmodell unter Verwendung einer gedoppelten Semitendinosussehne mit femoraler Endobutton- und tibialer Spongiosafixation als Kreuzbandersatz einen im ersten postoperativen Jahr histologischen Umbauprozess nachweisen, der sich dem feingeweblichen originären Kreuzband sehr annähert. Als Ausnahme zeigen die

Mittelwerte des KT-1000-Compliance-Index nicht die beschriebenen Veränderungen im postoperativen Verlauf. Die vordere Translation erfolgt hierbei definitionsgemäß mit maximal 89 N. Dieser Spannungsaufbau liegt anscheinend unterhalb der umbaubedingten Elastizitätsmoduländerung des gewählten Transplantates. Eine plastische Deformation (Verlust an vorderer Stabilität durch irreversible Elongation) des Transplantates bzw. auffällige Auslockerug der Fixationen kann für den gesamten Nachuntersuchungszeitraum ausgeschlossen werden.

7.1.2 Seitenbandapparat

Eine additive (Teil-)Ruptur bzw. Elongation des Innenbandes fand sich bei 30,1 % der Patienten. Eine entsprechende Verletzung des Außenbandapparates fand sich bei 5,9 % der Patienten. Der höhere Anteil an additiven Innenbandverletzungen ist durch den häufig zur VKB-Ruptur führenden Verletzungsmechanismus des Valgus-Flexions-Außenrotationsstresses begründet.

Die Ergebnisse der vorliegenden Arbeit zeigen eine zufriedenstellende stabile Ausheilung der Innenbandschäden bereits sechs Wochen p.o., wobei lediglich sechs von 31 Innenbandläsionen intraoperativ therapiert wurden. Diese Ergebnisse werden durch die Studien von Pässler et al. (1992) und Shelbourne et al. (1988) bestätigt. In den Arbeiten konnte jeweils gezeigt werden, dass mediale Seitenbandverletzungen nach stabiler Rekonstruktion der VKB-Ruptur unter einer nicht operativen, funktionellen Behandlung stabil ausheilten.

7.1.3 Muskuläre Defizite

Als Marker für verletzungs- bzw. therapiebedingte Inaktivitätsatrophien der Muskulatur wurden die prä- und postoperativen Beinumfangsdifferenzen am Ober- und Unterschenkel erhoben. Dabei zeigte sich eine deutliche Abnahme der Muskulatur sechs Wochen p.o. sowie ein Anstieg nahezu auf den Ausgangswert nach zwölf Monaten.

Der M. quadrizeps ist der primäre Protagonist des VKB. Ein schwacher M. quadrizeps birgt damit ein höheres Verletzungsrisiko. Ein gut auftrainierter M. quadrizeps ist daher ein wichtiges Rehabilitationsziel (Bodor 2001).

Eine Kraftminderung der Flexoren nach Entfernung der distalen Semitendinosussehne ist das am häufigsten angeführte funktionelle Problem von VKB-Plastiken mit diesem Transplantat. In diesem Zusammenhang ist eine Studie von Yasuda et al. aus dem Jahr 1995 interessant. Die Autoren konnten bei 65 Patienten ein Jahr p.o. eine Hyperkompensation der Quadrizeps- und „Hamstring"-Muskulatur der kontralateralen Seite nach Semitendinosussehnenentnahme nachweisen. Zu diesem Zeitpunkt wurde am nicht operierten Bein eine mittlere muskuläre Stärke von 120 % ermittelt. Eine Einschränkung der Flexorenkraft durch die Sehnenentnahme ist nach Meinung der Autoren innerhalb eines Zeitraums von neun Monaten kompensiert.

Marder et al. (1991) wiesen ein längerfristiges muskuläres Ungleichgewicht von Kniebeugern und -extensoren im Anschluss an eine Semitendinosussehnenplastik nach. Coombs und Cochrane (2001) sowie Eriksson et al. (2001) fanden ein Jahr p.o. nach Semitendinosussehnenentnahme weiterhin Kraftdefizite der Flexorengruppen.

Im Gegensatz dazu zeigte die Arbeit von Viola et al. (2000) eine langandauernde Schwächung der Innenrotationsfähigkeit bzw. Kraft durch die Sehnenentnahme. Die Autoren untersuchten 23 Patienten nach Semitendinosussehnenplastik durchschnittlich 51 Monaten p.o. (± 40 Monate) und fanden mit Hilfe einer Cybex®-Maschine weiterhin Schwächen bei der Innenrotationsfähigkeit. Eine Einschränkung der sportlichen Leistungsfähigkeit sei nach Meinung der Autoren hierdurch aber allenfalls bei professionellen Tänzern gegeben.

Die Single-incision-Technik zeigt im Vergleich zur Two-incision-Technik im einjährigen postoperativen Verlauf deutliche Vorteile hinsichtlich der muskulären Rekonvaleszenz der M. quadrizeps-Gruppe (Aglietti et al. 1995, Hess et al. 2002). Die Mehrzahl der Studien zeigt jedoch, dass die Kraftminderung der ischiocruralen Muskulatur infolge der Transplantatentnahme durch fortschreitende Hypertrophie der

synergistischen ipsilateralen Muskelgruppen sowie ein proximales Aufwachsen des Muskelbauches kompensiert wird (Lipscomb et al. 1982, Simonian et al. 1997, Sekiya et al. 1998, Eriksson et al. 1999). Durch kernspintomographische und sonographische Nachuntersuchungen konnte gezeigt werden, dass es zu diesem muskulären Aufwachsen des distalen Muskelanteils an den M. gracilis im Abstand von 2,6-4,0 cm oberhalb der Gelenklinie kommt (Simonian et al. 1997, Papandrea et al. 2000). Der dafür benötigte Zeitraum wird mit 6-9 Monaten angegeben.

In der Studie von Rudolph et al. (2000) wurde der One-leg-hop-Test als klinischer Parameter der Kniefunktion verwendet. In dieser Studie wurden 21 Athleten in zwei Gruppen eingeteilt: zehn Personen wiesen ein instabiles Kniegelenk auf, während elf Probanden ein stabiles Kniegelenk zeigten. In der Gruppe der Athleten mit instabilem Kniegelenk waren nur vier Personen bereit den One-leg-hop-Test auszuführen. Weder die Athleten mit stabilem noch die Athleten mit instabilem Kniegelenk zeigten eine Verminderung der Aktivität des M. quadrizeps femoris. Verschiedene Untersuchungen zeigen, dass Hochleistungsathleten mit VKB-Rupturen überwiegend nicht mehr in den Leistungssport zurückkehren können. Rudolph et al. (2000) heben hervor, dass der One-leg-hop-Test eine Belastung des Kniegelenkes repräsentiert, die eher den Belastungen unter Leistungssportaspekten entspricht als Gehen oder Laufen.

7.1.4 Bewegungsfreiheit

Sechs Monate p.o. erreichten nur 23,1 % und zwölf Monate p.o. nur 35,6 % der Patienten den vollen Bewegungsumfang bei der passiven Prüfung zur Flexion und Extension des operierten Kniegelenks im Seitenvergleich. Die Mittelwerte der Flexions- und Extensionsdefizite steigerten sich zwar im Gesamtverlauf, blieben aber bis zum Ende des Beobachtungszeitraumes defizitär.

Zysk et al. (2000) überprüften bei 35 Patienten die Ergebnisse der VKB-Rekonstruktion mit dreifach gelegter Semitendinosussehne und femoraler Endobutton-Fixation durchschnittlich 28 Monate nach der Operation. Bei der Nachuntersuchung zeigten sich bei zwei Patienten (5,7 %) Extensionsdefizite und bei fünf Patienen (14,3 %) Flexionsdefizite.

Harner et al. (1992) beobachteten ein Jahr nach Rekonstruktion des VKB bei 27 (11,1 %) von 244 untersuchten Patienten Bewegungseinschränkungen.

Die Ergebnisse der Extensionsdefizite beziehen sich auf eine Überstreckbarkeit des Gelenkes. Von einigen Autoren wird die Ansicht vertreten, dass ein Kniegelenk, welches die anatomische Nullstellung erreicht, aber im Gegensatz zur Gegenseite nicht hyperextendierbar ist, als nicht pathologisch eingestuft werden sollte (Hefti et al. 1993).

In der Patientengruppe mit schlechter Compliance, d.h. bei den Patienten, die sich nicht zuverlässig an das restriktive Nachbehandlungsschema gehalten haben, fanden sich in der vorliegenden Untersuchung deutlich geringere Extensionsdefizite als in den Gruppen mit guter oder mäßiger Compliance. Ähnliche Ergebnisse wurden von Harner et al. (1992) mit einem Patellar-Implantat ermittelt. Eine – wenn auch nur kurzfristige – postoperative Einschränkung der Extension führte zu signifikant längerandauernden Streckdefiziten. Verantwortlich für die langbestehenden Extensionseinschränkungen wird von den Autoren die Vermeidung der vollen Streckung in den Nachbehandlungs-schemata gesehen.

Dass eine solche Einschränkung nicht notwendig ist, konnte biomechanisch (Friederich et al. 1992) und durch zufriedenstellende klinische Ergebnisse ohne Verlust der wiederhergestellten Stabilität gezeigt werden (Harner et al. 1992, Pässler und Shelbourne et al. 1993). Eine Beschleunigung der Beugefähigkeit im Kniegelenk scheint im Gegensatz dazu nicht erforderlich zu sein. Eine umwandlungsbedingte Aufweitung des Transplantates mit Impingementsymptomatik wurde von Tosch et al. (1993) und Wacker et al. (1995) als weitere Ursache für die reduzierte Extensions- bzw. Flexionsfähigkeit nachgewiesen.

7.2 Röntgenkontrolle

Bei allen untersuchten Patienten fand sich unmittelbar postoperativ ein auf der femoralen Corticalis wunschgemäß platzierter zentriert über dem Bohrloch sitzender Endobutton. Simonian et al. (1998) berichten hinsichtlich der Platzierung des

Endobuttons von Fällen, bei denen es zu einem Muskelinterponat (M. vastus lateralis) zwischen der Femurkortikalis und dem Endobutton kam. Diese Problematik entsteht nach Angabe der Autoren bei einem zu tiefen femoralen Vorbohren des Endobutton-drehradius (> 6 mm).

Das Phänomen des Bone-tunnel-enlargement[6] findet in den letzten Jahren immer stärkeres Interesse. Nachgewiesen werden konnte diese Veränderung bei fast allen verwendeten Implantaten und Fixationsformen (Hohler et al. 1998). Eine radiologisch nachzuweisende Erweiterung des femoralen bzw. tibialen Bohrkanals findet sich schon im Verlauf der ersten drei Monate (Simonian et al. 2000). Knochenszintigraphisch konnte nachgewiesen werden, dass dieser Raum von im Umbau befindlichem bzw. aktiviertem Knochengewebe ausgefüllt wird (Hogervorst et al. 2000). Hierfür werden verschiedene Pathomechanismen diskutiert (Hohler et al. 1998):

1. Fremdkörperimmunantwort
2. unspezifische inflammatorische Immunreaktionen
3. toxische Zellnekrosen durch z.B. Nahtmaterial und eingebrachte Metalle
4. Hitzeschäden durch das Bohren
5. Mikrobewegungen des Implantates im Tunnel.

Die Mikrobewegungen des Transplantates sollen durch die kontinuierliche Änderung der Spannung in Relation zu den Winkelgraden des Gelenkes entstehen. Es ändert sich hierdurch der Weg über das gelenknahe Bohrloch und somit wird Reibung erzeugt. Dieser Bewegungsablauf erscheint vergleichbar mit dem Effekt eines Scheibenwischers und wird deshalb als „windshield-wiper-motion“ bezeichnet (Hohler et al. 1998, Nebelung et al. 1998, Segawa et al. 2001).

In der vorliegenden Untersuchung zeigte sich ein Jahr postoperativ bei 84,3 % der Patienten femoral, bei 64,7 % der Patienten tibial und 58,8 % der Patienten femoral und tibial eine Bohrkanalerweiterung. Die Ergebnisse entsprechen denen einer Studie von Zysk et al. (2000), die zwei Jahre p.o. 35 Patienten evaluierten, die operativ identisch

[6] Aufweitung des femoralen und / oder tibialen Bohrkanals im postoperativen Verlauf.

versorgt wurden. Die durchschnittliche Bohrkanalweite betrug intraoperativ femoral und tibial 8,6 mm. Ein Jahr postoperativ fand sich femoral eine Weite von 11,9 mm (38,4 %) im a.p. Strahlengang und von 11,6 mm (34,9 %) im seitlichen Strahlengang. Tibial fand sich a.p. eine Weite von 10,7 mm (24,4 %) und seitlich eine Ausdehnung von 10,9 mm (26,7 %). Im Verlauf des ersten postoperativen Jahres kam es im Durchschnitt zu einer femoralen Bohrkanalerweiterung von 3,15 mm (36,6 %) und tibial von 2,20 mm (25,6 %). Das femorale Bone-tunnel-enlargement war folglich stärker ausgeprägt als das tibiale. Weiterhin fanden sich ein Jahr p.o. angedeutete marginale Sklerosezonen des Bohrkanals, die femoral stärker ausgeprägt waren als tibial.

Zahlreiche Studien zeigen, dass der femorale Bohrkanal – insbesondere bei der in der vorliegenden Arbeit durchgeführten Straight-up-Technik mit Endobutton-Fixation – stärker betroffen ist (Nebelung et al. 1998, Jansson et al. 1999, Hogervorst et al. 2000, Simonian et al. 2000, Zysk et al. 2000, Segawa et al. 2001).

Hogervorst et al. (2000) verglichen ein Jahr postoperativ zwei Patientengruppen, die zur vorderen Kreuzbandrekonstruktion mit einem Patella-Transplantat (BPTB) bzw. einer vierfach gelegten Sehne der Pes-anserinus-Gruppe (HS) versorgt worden waren. In beiden Gruppen fanden sich tibiale und femorale Bohrkanalerweiterungen. Diese waren in der HS-Gruppe deutlich stärker ausgeprägt als in der Gruppe, die mit einem BPTB-Transplantat versorgt worden waren. Die Autoren postulieren ein erhöhtes Drehmoment bzw. mehr Mikrobewegungen des Transplantates in den Bohrkanälen der HS-Gruppe. Die Ursache läge in der vergleichsweise größeren Entfernung der HS-Fixationen vom originären femoralen und tibialen Isometriepunkt des vorderen Kreuzbandes. Gefunden wurde hierbei ebenfalls eine stärkere femorale als tibiale Erweiterung der Bohrkanäle.

Webster et al. (2001) verglichen zwei Patientengruppen (1. BPTB, 2. HS), bei denen femoral jeweils eine Endobutton-Fixierung erfolgte. In beiden Gruppen fanden sich ein Jahr p.o. tibiale und femorale Bohrkanalerweiterungen. Es zeigte sich eine vermehrte Expansion der femoralen Tunnel in der HS-Gruppe. Die Autoren folgern daraus, dass

die isometriepunktferne bzw. hängende Endobutton-Fixierung nicht der Hauptgrund für das Bohrkanalphänomen sein kann.

Die Länge der Strecke zwischen dem Endobutton und dem Implantat entscheidet nach Höher et al. (1999) ebenfalls wesentlich über das Ausmaß der Mikrobewegungen des Implantates im femoralen Bohrkanal. Je kürzer diese Strecke sei, desto weniger würde die Transplantatposition in den verschiedenen Gelenkstellungen verändert. Die Länge des Transplantates im Bohrkanal scheint auch eine Rolle bei der Ausprägung und Progredienz der Kanalveränderungen zu spielen. Eine Länge von mehr als 14 mm im tibialen Tunnel verstärkt szintigraphisch deutlich die umgebende Knochenaktivität (Hogervorst et al. 2000). Zur weiteren Verifizierung der Ursachen und Auswirkungen dieses Phänomens wird eine radiologische Vermessung der Bohrkanalweite bei jeder weiteren Nachuntersuchung gefordert (Hohler et al. 1998).

Trotz deutlicher Tunnelerweiterungen konnte in den oben genannten und weiteren Studien kein Zusammenhang zwischen diesem Phänomen und der erzielten Stabilität beobachtet werden (Peyrache et al. 1996, Jansson et al. 1999, Hogervorst et al. 2000, Simonian et al. 2000, Zysk et al. 2000, Segawa et al. 2001). Auch in Langzeitstudien fanden sich 6-8 Jahre p.o. weiterhin Aufweitungen der Bohrkanäle. Ein Verlust an Stabilität konnte selbst bei Kanalerweiterungen > 3 mm nach diesem relativ langen Zeitraum nicht festgestellt werden (Nakayamaet al. 1998). Das Vorhandensein und das Ausmaß der Tunnelerweiterung scheint daher auch langfristig keinen negativen Einfluss auszuüben. Ein langsames ossäres Auslösen des Transplantates kann somit ausgeschlossen werden.

7.3 Patientenangaben

Subjektive Patienteneinschätzung

Die subjektive Zufriedenheit der Patienten mit dem Zustand des operierten Kniegelenkes steigerte sich im Verlauf der Untersuchungen kontinuierlich, erreichte jedoch zwölf Monate p.o. noch nicht die volle Zufriedenheit. Die subjektive Einschätzung des operierten Kniegelenkes im Vergleich zur Gegenseite wurde von der Mehrzahl der Patienten als ausgesprochen schwierig bezeichnet. Als Grund hierfür

wurde in den ersten drei Monaten p.o. die Protektion durch die Derotationsschiene und dadurch bedingte Einschränkung der Bewegungsfreiheit aufgeführt. In der Folgezeit wurde die bis dahin durch das Nachbehandlungsschema eingeschränkte Erlaubnis bei sportlichen Aktivitäten „bemängelt“, da unter voller Belastung das Kniegelenk noch nicht getestet werden konnte. Die subjektive Graduierung erfolgte anhand der momentanen Gelenkstabilität, der Beweglichkeit sowie der Schmerzsymptomatik.

In der Studie von Zysk et al. (2000) wurden bei 35 Patienten die Ergebnisse der VKB-Rekonstruktion mit dreifach gelegter Semitendinosussehne und femoraler Endobutton-Fixation durchschnittlich 28 Monate nach der Operation überprüft. Von 28 Patienten (80,0 %) wurde subjektiv bei der Nachuntersuchung die Kniefunktion als „normal“ oder „fast normal“ graduiert.

Schmerzen

Die Intensität und das Auftreten von Schmerzen reduzierten sich im Gesamtverlauf sukzessive. Hauptsächlich wurden Druckgefühle bzw. Schmerzen im Kniebinnenraum lokalisiert, die klinisch nicht wegweisend waren und bei Vorhandensein in der überwiegenden Zahl der Fälle als nicht belastend empfunden wurden.

Feller et al. (2001) untersuchten 65 Patienten zwei Wochen, acht Wochen sowie vier Monate nach VKB-Ersatz mit Patellarsehnen-Transplantat oder einem gedoppeltem Semitendinosus-/Gracilis-Transplantat. In der Gruppe mit Semitendinosus-/Gracilis-Transplantat wurden postoperativ deutlich weniger Schmerzen angegeben.

Giving-way-Symptomatik

Über eine zum Teil sehr schmerzhafte und nahezu immer verunsichernde Giving-way-Symptomatik berichteten präoperativ 94,3 % der Patienten. Der Anteil der Patienten mit diesem für eine vordere Kreuzbandinsuffizienz hochspezifischen Phänomen konnte im Beobachtungszeitraum auf 17,4 % zwölf Monate p.o. deutlich reduziert werden (s. Abb. 6.18. S. 58 und Tab. 12.15 im Anhang).

Aglietti et al. (1994) verglichen zwei Patientengruppen hinsichtlich des Auftretens einer Giving-way-Symptomatik. Diesbezüglich konnte zwischen der Gruppe mit Patellarsehnen-Transplantat und der mit vierfach gelegtem Semitendinosus-/Gracilis-Transplantat nach durchschnittlich 28 Monaten p.o. kein Unterschied festgestellt werden.

Maeda et al. (1996) untersuchten durchschnittlich 48 Monate p.o. 41 Patienten, die mit einem dreifach bzw. vierfach gelegten Semitendinosussehnen-Konstrukt als vordere Kreuzbandplastik versorgt worden waren. Keiner der untersuchten Patienten berichtete im Rahmen der Nachuntersuchung über eine Giving-way-Symptomatik.

7.4 Funktionsscores

Für die Evaluation von Verletzungen der Kniegelenkbänder und ihrer Behandlung wurde schon eine Vielzahl von Auswertungssystemen vorgeschlagen und angewandt (Hefti und Müller 1993). Keines von ihnen hat sich bisher weltweit durchgesetzt. Die Ursache liegt vorwiegend darin, dass alle Systeme nicht quantifizierbaren Parametern numerische Werte beimessen und anschließend die Punkte dieser willkürlich bewerteten und miteinander nicht vergleichbaren Parameter zusammenzählen. Eine weitere Problematik ergibt sich aus der Nicht-Vergleichbarkeit der Scores untereinander (Labs und Paul 1997, Peters et al. 1997, Fuchs und Friedrich 2000).

Die IKDC-Qualifikation wurde entwickelt, um diese Mängel zu minimieren (Hefti et al. 1993). Risberg et al. (1999) sehen deutliche Mängel in der Sensitivität dieser Evaluationsform. Eine zeitlich frühere Erhebung der IKDC-Qualifikation als zwölf Monate p.o. erscheint mehreren Autoren nicht sinnvoll (Hefti und Müller 1993, Risberg et al. 1999). Die Auswertung der einzelnen Bewertungskriterien in der IKDC-Qualifikation erbrachte zwölf Monate nach der Operation für 96,5 % der Patienten ein „fast normales“ oder „normales“ Ergebnis.

Eine Evaluation des vorliegenden Patientengutes im Lysholm- und OAK-Score war aufgrund des limitierenden Nachbehandlungsschemas erst zwölf Monate p.o. sinnvoll. Im Lysholm-Score erreichten 95,3 % der Patienten ein „sehr gutes“ bzw. „gutes“ Ergebnis. Im OAK-Score erzielten zum gleichen Zeitpunkt 93,1 % der Patienten ein

solches Resultat. Verglichen mit den o.g. klinischen und metrischen Daten zu diesem Untersuchungszeitpunkt werten beide Scores, insbesondere der nach Lysholm, zu wenig selektiv.

In der Studie von Risberg et al. (1999) sollte die Sensitivität der IKDC-Qualifikation und des Lysholm-Scores bei 120 Patienten im Verlauf von zwei Jahren überprüft werden. Beide Scores konnten die bei den Untersuchungsterminen nach drei bzw. sechs Monaten sowie nach einem und zwei Jahren p.o. objektiv gefundenen Messdaten nicht wiederspiegeln.

Peters et al. (1997) evaluierten zwei Jahre nach VKB-Plastik 116 Patienten anhand 14 verschiedener Score-Systeme. Nach Ansicht der Autoren bewertet der Lysholm-Score das postoperative Ergebnis eher zu gut, während die Ergebnisse der IKDC-Qualifikation als angemessen beurteilt wurden.

7.5 Körperliche Aktivität und Compliance

Zur Erfassung und Einstufung der sportlichen Aktivitäten wurde in dieser Arbeit der Tegner-Activity-Level gewählt. Prätraumatisch wies das untersuchte Patientenkollektiv einen mittleren Aktivitätslevel von 7,2 auf. Unmittelbar präoperativ sank dieser Wert auf 2,7. Hierbei ist zu berücksichtigen, dass es sich bei einem Viertel der Patienten um eine zeitlich als chronisch eingestufte Instabilität handelte. Die ein Jahr postoperative Erfassung des Tegner-Activity-Levels mit einem Wert von 6,0 muss vor dem Hintergrund der im Nachbehandlungsschema geforderten sportlichen Limitierung bis zu diesem Zeitpunkt gesehen werden. Bei optimaler Compliance hinsichtlich des Nachbehandlungsschemas hätte maximal ein Mittelwert von 4 erreicht werden können. Aufgrund von richtungsweisenden Erfahrungen bei der Untersuchung und Befragung erscheint der „wahre“ Mittelwert sogar noch höher zu liegen. Dies ergibt sich auch aus dem hohen Anteil von Patienten, die teilweise professionell die Mannschaftssportarten Fußball und Handball (55,3 %) präoperativ betrieben haben. Bei einem nicht unerheblichen Gruppen- bzw. finanziellen Zwang ist davon auszugehen, dass bei einem Teil der Patienten der zeitliche Beginn der bereits wieder ausgeübten „Stop-and-Go-Sportarten“ früher als angegeben erfolgte.

Die in diesem Zeitraum auswärtige operative Versorgung der vorderen Kreuzbandruptur des Fußballnationalspielers Lothar Matthäus und seine in allen Medien zu beobachtende Rückkehr auf die sportliche Bühne bereits sechs Monate p.o., machte eine kritische Argumentation hierbei sehr schwer. Zwei Patienten äußerten sich auch offen dahingehend, dass sie mit ihrer Sportart (Fußball und Handball, Tegner-Activity-Level 7 bzw. 9) bereits 16 bzw. 20 Wochen postoperativ wieder voll begonnen haben. Bei diesen Patienten zeigten sich zwölf Monate p.o. normale Ausmaße der vorderen Translation.

Der Vergleich der sich non-compliant verhaltenden Gruppe mit den als compliant eingestuften Patienten zeigt die folgenden Ergebnisse (s. Tab. 6.7 S. 14): Im Bezug auf die MMD-Werte der KT-1000-Arthrometer-Messung konnten signifikante Unterschiede in Abhängigkeit von der Compliance der Patienten nachgewiesen werden. Eine große Belastung (schlechte Compliance) für das operierte Kniegelenk bzw. vordere Kreuzbandkonstrukt erweist sich als destabilisierend. Der Mittelwert dieser Patienten bleibt aber zumindest bis zu einem Jahr p.o. unter dem Grenzwert von 3,0 mm im Seitenvergleich. Die Patientengruppe, deren Verhalten als mäßig compliant eingestuft wurde, zeigt zwölf Monate p.o. die geringsten vorderen Translationswerte.

Im Hinblick auf die Beinumfangsdifferenzen konnten keine Unterschiede in Abhängigkeit von der Compliance der Patienten festgestellt werden. Der Rückgewinn der Beweglichkeit war bei den Patienten mit schlechter Compliance bezüglich der Extension zwölf Monate p.o. signifikant größer als bei den Patienten mit guter oder mäßiger Compliance. Inwieweit hier die sechswöchige Extensionsbegrenzung p.o. von 10° (Neutral-Null Gelenkstellung) durch eine Keileinbringung in die Orthese eine Rolle spielt, bleibt zu prüfen. Die größere subjektive Zufriedenheit bei Patienten mit einer als schlecht eingestuften Compliance ergibt sich vordergründig bei den meisten Patienten durch die selbst gewählte vorzeitige Rückkehr zu ihrem Sport (überwiegend Fußball und Handball). Die geringen Schmerzen, Schwellungsneigungen und Instabilitätsgefühle bedingten aber insgesamt eine relativ hohe Patientenzufriedenheit während des gesamten Nachbeobachtungszeitraumes. Eine deutlich frühere Rückkehr zum Sport

wurde daher von vielen gewünscht. Somit scheint eine Modifikation des Nachbehandlungsschemas innerhalb der oben aufgezeigten Grenzen als sinnvoll.

Selektiert man die Patientengruppe, die deutlich früher als empfohlen zu ihrem Sport (Wettkampfsport: Fußball und Handball) zurückkehrte (n = 13) und sich den hierbei sicher entstandenen hohen Rotations- und Dehnungsbelastung für das Transplantat bereits 4-8 Monate nach der Operation aussetzte, zeigen sich zwölf Monate p.o. mit einem Anteil von 76,9 % der Patienten häufigere Reinstabilitäten bzw. Elongationen (KT-1000 MMD > 3 mm). In der gleichen Gruppe fand sich initial eine ausreichende Stabilität (KT-1000 MMD sechs Wochen p.o.: 1,2 mm). Bei diesen absolut „non-compliant-Patienten“ fand sich gleichzeitig ein hoher Anteil derer, die ihre Kniegelenksfunktion mit „fast normal“ bzw. „normal“ klassifizierten (zwölf Monate p.o. 84,6 %).

Diesen Ergebnissen zufolge scheint eine zeitlich deutlich zu frühe (um den sechsten Monat p.o.) intensive sportliche bzw. körperliche Belastung einen destabilisierenden Einfluss bei dem Prozess der Ligamentation bzw. auf die ossäre Integration des gewählten Implantates zu haben.

Diese Ergebnisse werden auch von Muneta et al. (1998) bestätigt. In der Untersuchung wurden zwei Gruppen mit drei- oder vierfach gelegtem Semitendinosussehnen-Transplantat (n = 50) bzw. Patellarsehnen-Transplantat (n = 53) verglichen. Bei sehr frühzeitiger Belastung wurde in der Gruppe mit Semitendinosussehnen-Transplantaten eine im Vergleich höhere vordere Kniegelenksinstabilität gefunden.

Shelbourne und Nitz (1990) untersuchten 73 Patienten nach VKB-Ersatz mit einer autogenen ipsilateralen Patellarsehne über zwei Jahre p.o.. Die forcierte Nachbehandlung erfolgte ohne Bewegungseinschränkungen und Belastungslimitierungen und ohne eine Orthese für das operierte Kniegelenk ab dem 1. Tag p.o.. Nach vier Wochen p.o. war die Rückkehr zu leichten sportlichen Aktivitäten erlaubt. Bei den Nachuntersuchungen fanden sich bei den Patienten, die sich an das Nachbehandlungsschema gehalten hatten, keine vermehrten vorderen Kniegelenksinstabilitäten (MMD) sowie ein

vergleichsweise geringes Ausmaß an Bewegungseinschränkungen bei hoher subjektiver Zufriedenheit der Patienten. Bei Non-compliant-Patienten, die bereits deutlich vor dem 6. Monat p.o. mit für das Kniegelenk belastenden sportlichen Aktivitäten begannen, fand sich eine signifikant höhere vordere Kniegelenksinstabilität.

Weitere Studien zeigten ebenfalls keine vermehrte Instabilität trotz sehr frühzeitiger Vollbelastung bei subjektiv hoher Zufriedenheit und objektiv weniger Komplikationen (Harner et al. 1992, Barber-Westin und Noyes 1993, Glasgow et al. 1993). Selbst bei Meniskusnähten sehen Shelbourne et al. (1993) keine Notwendigkeit einer verzögerten Rehabilitation.

Aglietti et al. (1994) ermittelten unterschiedliche Ergebnisse in der Sportfähigkeit in Abhängigkeit vom verwendeten Transplantat. Die Autoren konnten bei insgesamt 60 Patienten zeigen, dass nach 28 Monaten eine größere Sportfähigkeit in der Ligamentum-patellae-Gruppe (80 %) gegenüber der gedoppelten Semitendinosus-Grazilis-Gruppe (43 %) bestand.

Zusammenfassend lässt sich festhalten, dass mehrheitlich die ersten sechs Monate p.o. als besonders vulnerable Phase für den Rekonstruktionserfolg, insbesondere bei der Verwendung von Sehnen der Pes-anserinus-Gruppe, gesehen werden (Amiel et al. 1986, Scranton et al. 1998). Ein zeitlich früherer Beginn mit Sportarten mit hohen Dreh- und Gleitbelastungen im Kniegelenk, z.B. Fußball, Handball, Basketball, Alpinski etc. („Pivoting-Sportarten“), ist auch aufgrund unserer Ergebnisse nicht anzuraten. Die objektive Stabilität des Kniegelenkes ist entscheidend für Sportler, die wieder High-Risk-Pivoting-Sportarten auf einem hohen Aktivitätsniveau betreiben wollen (Müller et al. 2000). Der von uns gewählte Beginn für derartige Belastungen nach einem Jahr p.o. erscheint nach vorliegenden Studien für das dreifach gelegte Semitendinosussehnen-Transplantat nicht zu frühzeitig zu sein. Weitere Studien müssen zeigen, inwieweit eine Rückkehr zu entsprechenden Sportarten auch zwischen dem 6. und 12. Monat p.o. möglich ist.

7.6 Geschlechtsspezifische Unterschiede

Die erzielte Stabilität des operierten Kniegelenks ist bei den untersuchten Männern zwölf Monate p.o. signifikant höher als bei den Frauen (s. Tab. 6.1 S. 47). Dieses zeigt der bei den KT-1000-Arthrometer-Messungen ermittelte Compliance Index. Tendenziell liegen auch die MMD-Werte der Männer über denen der Frauen. Der Vergleich der Flexions- und Extensionsdefizite zeigt zwölf Monate p.o. keine signifikanten Unterschiede zwischen Frauen und Männern. Tendenziell sind die Flexionsdefizite bei den Frauen jedoch größer als bei den Männern (s. Tab. 6.3 S. 54).

Ferrari et al. (2001) konnten in ihrer Studie bei 63 Frauen und 137 Männern keinen Unterschied zwischen Frauen und Männern bezüglich der erzielten vorderen Kniegelenksstabilität nach VKB-Plastik mit Patellarsehnen-Transplantat nachweisen. Die Nachuntersuchung erfolgte durchschnittlich 38 Monate nach der Operation.

Im Gegensatz dazu stehen die Ergebnisse von Noojin et al. (2000). Die Autoren untersuchten 39 Frauen und 26 Männer nach VKB-Plastik mit einer vierfach gelegten Hamstringsehne. Bei den Frauen konnte eine signifikant geringere Kniestabilität bei den Nachuntersuchungen nach durchschnittlich 40 Monaten p.o. festgestellt werden.

Diese schlechteren Ergebnisse hinsichtlich der erzielten Kniestabilität sind zum einen vermutlich auf den allgemein laxeren Kapsel-Band-Apparat bei Frauen zurückzuführen. Cowling und Steele (2001) stellten ihn ihrer elektrophysiologischen Untersuchung fest, dass bei Männern durch die effektivere nervale Koordination der muskulären Agonisten und Antagonisten das VKB besser geschützt ist. Möglicherweise führen diese Prozesse auch zu den oben genannten schlechteren Ergebnissen hinsichtlich der Kniestabilität nach VKB-Plastik bei Frauen, da die Belastung des VKB-Implantates somit bei Frauen auch schon in der frühen Nachbehandlungsphase im Vergleich zu Männern stärker ist.

7.7 Operationszeitpunkt

Die Ergebnisse der KT-1000-Arthrometer-Messung zeigen in der vorliegenden Untersuchung keine Unterschiede in der erzielten Stabilität des Kniegelenks in

Abhängigkeit vom Operationszeitpunkt (s. Tab. 6.2 S. 48). Das Ausmaß der Flexionsdefizite steigt tendenziell mit zunehmender Dauer zwischen Ruptur und Operationszeitpunkt bei den in dieser Arbeit untersuchten Patienten an, es können jedoch weder hinsichtlich der Flexions- noch der Extensionsdefizite signifikante Unterschiede in Abhängigkeit vom Operationszeitpunkt nachgewiesen werden (s. Tab. 6.4. S. 55).

Der bestmögliche Zeitpunkt für eine Operation wird z. Zt. kontrovers diskutiert. Einige Autoren sprechen sich für eine zunächst abwartende Haltung nach dem Trauma aus. Operiert werden sollte danach in der subakuten bzw. postprimären Phase (4-6 Wochen nach dem Unfall) nach dem Wiedererlangen eines vollen Bewegungsumfanges und einer weitgehenden Schmerzfreiheit (Shelbourne et al. 1991, Nogalski und Bach 1993, Pässler und Shelbourne 1993, Wasilewski et al. 1993, Rillmann et al. 1999). Die Autoren führen an, dass arthrofibrotische Veränderungen hierbei signifikant seltener auftreten als bei einer Versorgung im akuten Intervall (4–14 Tage). Eine Operation direkt nach der Ruptur (< 3 Tage) scheint die Arthrofibroserate jedoch nicht zu erhöhen (Rillmann et al. 1999). Ein zu langes Abwarten (> 12 Wochen) erhöht die postoperative Komplikationsrate, insbesondere die der sekundären Meniskusverletzungen (Karlsson et al. 1999). Andere Autoren sehen keine spezifischen Probleme bzw. Bewegungseinschränkungen nach akutem Eingreifen (Berbig und Rillmann 2000, Karlson et al. 1999, Ferretti et al. 1990). Dabei ist zu berücksichtigen, dass die Definition des Begriffes „akut“ in der Literatur von 48 h bis hin zu vier Wochen variiert (Segawa et al. 2001). Aus volkswirtschaftlichen Gründen sollte im Hinblick auf eine möglichst kurze Arbeitsunfähigkeit ein akut operatives Vorgehen angestrebt werden.

Die in der Literatur beschriebenen Auslockerungs- bzw. Überbelastungseffekte (Friederich und O´Brien 1990, Hackenbruch 1990, Huiskes und Blankevoort 1990, Hunziker et al. 1990) für die sekundären Stabilisatoren des VKB (u.a. Menisken, Seitenbandapparat, hintere Gelenkkapselschale) können in der vorliegenden Untersuchung nicht bestätigt werden (s. Tab. 6.2, S. 48). Möglicherweise ist der Nachuntersuchungszeitraum von einem Jahr hierfür nicht ausreichend, sodass sich die postulierte „Mehrarbeit“ für das Implantat eventuell erst längerfristig auswirkt. Hierzu

bleiben Ergebnisse von Studien mit Nachuntersuchungszeiträumen von mehreren Jahren abzuwarten.

7.8 Rehabilitation und Nachbehandlung

Die krankengymnastische Nachbehandlung hat einen großen Einfluss auf die Stabilität des rekonstruierten Kreuzbandes sowie auf das Ausmaß der postoperativen Muskelatrophie (Klein 1995, Pässler und Shelbourne 1993). Gerade die Vermeidung von physiologischem bzw. kontrolliertem Stress für das Transplantat führt zu dessen Schwächung und einer ungenügenden Wiedererlangung seiner biomechanischen Funktion in der Phase der Ligamentation (Henning et al. 1985, Jackson und Schaefer 1990, Scranton et al. 1998).

Über den zeitlichen Beginn der Übungen, die über eine Bewegungsschulung bzw. Erlangung des vollen Bewegungsumfanges hinausgehen sowie deren Belastungsnormative, herrscht keine Einigkeit (McDonald et al. 1995, Muneta et al. 1998, Pässler und Shelbourne 1993). Die meisten Studien zu einer „aggressiven“ frühen Rehabilitation sind mit dem Patella-Transplantat (BPTB) durchgeführt worden. Hier spricht man sich eindeutig für ein beschleunigtes Rehabilitationsprogramm mit sofortiger Belastung der operierten Extremität aus (Barber-Westin und Noyes 1993, Glasgow et al. 1993, Shelbourne und Klootwyk 1993). In neueren Studien zeigte sich aber, dass eine frühe und belastende Rehabilitation bei dem Semitendinosusimplantat, insbesondere bei der Endobutton-Fixation, ein höheres Risiko der viskoplastischen Längenzunahme bzw. erneuten vorderen Instabilität im Vergleich zu dem BPTB-Transplantat birgt (Höher et al. 1998, Munteta et al. 1998). Das knöcherne Einwachsen der Semitendinosussehne benötigt mindestens einen Zeitraum zwischen acht und zwölf Wochen (Goradia et al. 2001, Rodeo et al. 1993). Goradia et al. (2000) ermittelten beim Schafsmodell eine Zunahme der Festigkeit des gedoppelten Semitendinosussehnenkonstruktes über ein Jahr p.o. hinaus.

Diese zeitlichen Eckpunkte müssen bei der Wahl der rehabilitativen und sportlichen Belastungsnormative in der postoperativen Nachbehandlung berücksichtigt werden. Bezüglich der Belastung des rekonstruierten vorderen Kreuzbandes hat sich ein

eindeutiger Vorteil von Rehabilitationsübungen in der geschlossenen[7] gegenüber der offenen Bewegungskette gezeigt (Pässler und Shelbourne 1993). Mikkelsen et al. (2000) zufolge erzielt der parallele Einsatz beider Methoden die besten Erfolge. Die Autoren untersuchten zwei Patientengruppen (jeweils n = 22), von denen eine Gruppe Übungen der geschlossenen Bewegungskette und die andere Gruppe beide Methoden durchführte. Beide Gruppen begannen mit dem Training sechs Wochen p.o. Die zweite Gruppe konnte im Vergleich zur ersten Gruppe zwei Monate früher auf den ursprünglichen sportlichen Level ohne Reduktion der vorderen Kniestabilität zurückkehren.

In der Studie von Ageberg et al. (2001) wurde der Muskelstatus von Patienten nach vorderer Kreuzbandersatzplastik in Abhängigkeit des Nachbehandlungsschemas untersucht. Das Kollektiv von 63 Patienten (mittleres Alter 24 Jahre) wurde nach dem Zufallsprinzip in zwei Gruppen eingeteilt: Die eine Gruppe trainierte nach stationärer Entlassung unter fachkundiger Aufsicht, während die andere Gruppe ein Aufbauprogramm in „Eigenregie“ durchführte. Der seitenvergleichende Muskelstatus wurde drei, zwölf und 36 Monate p.o. erhoben. In der Patientengruppe, die das muskuläre Aufbauprogramm in „Eigenregie“ durchführte, zeigten sich Defizite insbesondere im M. quadrizeps-Bereich im Vergleich zur anderen Gruppe. Diese Ergebnisse sprechen für längerfristige, qualitativ hochwertige Rehabilitationsmaßnahmen.

Orthese bzw. Derotationsschiene

Es ist davon auszugehen, dass nur bei einem kleinen Teil des Patientenkollektivs eine suffiziente, zeitgemäß wie geplante Orthesenbehandlung bestand. Aufgrund dieser „patientengeführten frühfunktionellen Behandlung“ sprechen die o.g. guten Ergebnisse im Hinblick auf die erzielte Stabilität und Funktionalität in dem vorliegenden Kollektiv für den regressiven Ortheseneinsatz in der Nachbehandlung der genannten vorderen Kreuzbandrekonstruktion.

[7] Dabei ist das terminale Segment der Kette, z.B. der Unterschenkel, fixiert.

In einer von Martinek und Friederich durchgeführten Metaanalyse (1999) wurden klinische und experimentelle Arbeiten zum Thema „Kniegelenksbraces“ verglichen. In allen bisher publizierten klinischen Studien wurde danach gezeigt, dass die Verwendung von Braces keinen positiven Effekt auf das postoperative Ergebnis nach vorderer Kreuzbandrekonstruktion hat. Die Autoren schlussfolgern aufgrund der vorliegenden Daten, dass die systematische Anwendung von Knie-Braces nach VKB-Rekonstruktion in der Rehabilitation nicht empfohlen werden kann.

7.9 Komplikationen

Die Anzahl an aufgetretenen postoperativen Komplikationen im Rahmen der durchgeführten Studie ist verhältnismäßig gering (s. Tab. 6.6 S. 62). Bei keinem Patient kam es zu einer intraartikulären Infektion. Bei zwei Patienten trat eine oberflächliche Reizung des tibialen Zugangsweges auf, die aber unter konservativen Maßnahmen innerhalb kürzester Zeit abheilten. Bei einer Patientin kam es zu einer phlebographisch gesicherten Unterschenkelthrombose ohne weitere Folgen. Eine Ruptur der VKB-Plastik zog sich ein deutlich übergewichtiger Patient beim Kampfsport 23 Wochen postoperativ zu.

Zysk et al. (2000) fanden bei 35 Patienten nach vorderer arthroskopisch assistierter VKB-Plastik mit einer dreifach gelegten Semitendinosussehne und femoraler Endo-buttonfixierung, in einem Nachuntersuchungszeitraum von durchschnittlich 28 Monaten p.o. keine Infektion des Gelenkbinnenraumes, keine Phlebothrombose sowie keine Ruptur der VKB Plastik.

Maeda et al. (1996) untersuchten 41 Patienten nach VKB-Plastik mit einer dreifach bzw. vierfach gelegten Semitendinosussehne über einen postoperativen Zeitraum von durchschnittlich 36 Monaten. In dem Kollektiv kam es ebenfalls zu keinem Gelenkempyem. Die weiteren in der o.g. Studie ermittelten Komplikationen sind in Art und Anzahl mit denen der vorliegenden Arbeit vergleichbar.

8 Schlussbetrachtung

Bei den Literaturrecherchen zu dieser Arbeit fiel auf, dass die weitaus meisten Autoren bei der Verwendung von „Hamstrings“ als vorderes Kreuzbandtransplantat bei älteren Studien ein zweifach bzw. bei neueren Arbeiten häufiger ein vierfach gelegtes Sehnenkonstrukt verwenden. (Meznik et al. 1992, Otero und Hutcheson 1993, Aglietti et al. 1994, Barrett et al. 1995, Howell und Taylor 1996, Maeda et al. 1996, Ruland et al. 1996, L`Insalata 1997, Höher et al. 1998, Nebelung et al. 1998, Muneta et al. 1998, Jansson et al. 1999, Eichhorn 2000, Eriksson et al. 2001, Segawa et al. 2001, Katabi et al. 2002, Strobel und Schulz 2002, Webster et al. 2001). Zur Semitendinosussehne als Dreifachimplantat fanden sich in der neueren Literatur deutlich weniger Studien (Barber 1999, Hamada et al. 1998, Maeda et al. 1996, Zysk et al. 2000).

Viele Veröffentlichungen zur Überprüfung des gewählten Implantates bzw. dessen Fixation hinsichtlich des vorderen Stabilitätsgewinnes und der erzielten subjektiven Patientenzufriedenheit stützen sich auf Datenmaterial, das im Rahmen von Nachuntersuchungen ein bis zwei Jahre p.o. und längeren Zeiträumen gewonnen wurde. Frühzeitige Versagensursachen, insbesondere im Hinblick auf evtl. zu hoch oder gering gewählte Belastungsnormative im Rahmen des Nachbehandlungsschemas, sowie operationstechnische Insuffizienzen (z.B. Fixation und Vorspannung des Transplantates) werden hierbei aber nur unzureichend bzw. zu spät erfasst. Die vulnerable Struktur des autologen Sehnenkonstruktes in der Phase der „Ligamentation“ bzw. des „Remodelling“ und der dadurch bedingten mechanischen Stabilitätslücke (Amiel et al. 1986a, Amiel et al. 1986b, Falconiero et al. 1998, Scranton et al. 1998) stellen ebenfalls eine frühzeitige Versagensursache dar. Zu fordern sind daher engmaschige Untersuchungen des klinischen Verlaufs insbesondere im ersten postoperativen Jahr.

Ein Ziel unserer Untersuchung war daher das frühzeitige Aufzeigen eventuell vorhandener Schwächen des gewählten operativen Therapieverfahrens. Weiterhin sollte das zunächst relativ regressiv verfasste Nachbehandlungsschema überprüft werden und anhand der gewonnenen Daten sollten möglicherweise Modifikationen vorgenommen werden.

Trotz der auch in unserem Klientel aufgezeigten deutlichen femoralen und tibialen Bohrkanalaufweitungen ein Jahr p.o. fand sich kein deutlicher Verlust der erzielten vorderen Kniegelenksstabilität. Interessant ist hierbei, ob sich diese Veränderungen in den folgenden Jahren weiter ausprägen werden und ob es eventuell hierdurch zu einem Stabilitätsverlust bzw. sonstigen Komplikationen kommt. Zysk et. al. (2000) fanden durchschnittlich 28 Monate postoperativ bei 29 Patienten, die durch eine dreifach gelegte Semitendinosussehne mit femoraler Endobuttonfixierung eine vordere Kreuzbandersatzplastik erhielten, keinen Zusammenhang zwischen den ebenfalls femoral und tibial deutlich ausgeprägten Tunnelerweiterungen und einem Verlust an vorderer Kniegelenksstabilität.

Der sehr wahrscheinlich durch den feingeweblichen Umbau bedingte Rückgang der mechanischen Stabilität lässt sich eindrucksvoll bis zu der Nachuntersuchung sechs Monate p.o. verfolgen. In den folgenden sechs Monaten nimmt die vordere Stabilität (Parameter: KT-1000 MMD, Lachmann-Test, Anschlagsqualität im Lachmann-Test) wieder zu.

Die insbesondere bei sich non-compliant verhaltenden Patienten gefundenen Ergebnisse zeigen auf, dass eine Modifikation der Belastungsnormative für das operierte Kniegelenk bzw. Bein erfolgen sollte. Hier sollten weitere Modelle zur Nachbehandlung ausgearbeitet und angewandt und in kurzfristigen Studien auf ihre Wertigkeit überprüft werden.

Die naturgemäße Inhomogenität des Patientenklientels aufgrund der verschieden ausgeprägten Zusatzverletzungen, Voroperationen sowie dem präoperativen Zeitraum in Bezug auf das Rupturereignis erschwert die Vergleichbarkeit der Ergebnisse. Da aber die genannten Faktoren die sekundären anatomischen Stabilisatoren wie Menisci, Gelenkkapselschale oder ischiocrurale Muskelgruppe (Friederich und O´Brien 1990, Hackenbruch 1990, Huiskes und Blankevoort 1990, Hunziker et al. 1990) eher schwächen, ist der zu überprüfende Operationserfolg hierbei höher einzuschätzen.

Durch die vorliegende Studie konnte gezeigt werden, dass die angewandte Operationsmethode und das gewählte Implantat in dem gewählten kurzfristigen Nachuntersuchungszeitraum keine zum Abbruch dieser operativen Therapie führenden Schwächen aufzeigt. Natürlich sind weitere mittel- und langfristige Nachuntersuchungen notwendig, um die Zuverlässigkeit des gewählten Operationsverfahrens abzusichern.

9 Zusammenfassung

Das Ziel dieser Arbeit ist die Überprüfung des Stabilitätsgewinnes infolge einer operativen Therapie des rupturierten vorderen Kreuzbandes mit einer ipsilateralen autogenen, femoral mit einem Endobutton fixierten, Semitendinosussehne als Dreifachschlinge bei 103 Patienten, die in der Zeit vom Juli 1993 bis zum Januar 1995 an der Orthopädischen Klinik der Justus-Liebig-Universität in Gießen operiert wurden. Des weiteren sollten im Rahmen dieser Arbeit geschlechtsspezifische Unterschiede, Unterschiede in der akuten bzw. chronischen Versorgung der Ruptur sowie bezüglich der Compliance der Patienten im Hinblick auf die erzielte Stabilität ermittelt werden. Darüberhinaus sollte der Frage nachgegangen werden, inwieweit die Patienten auf ihr ursprüngliches, prätraumatisches bzw. präoperatives sportliches Aktivitätsniveau zurückkehren konnten.

Im Rahmen dieser prospektiven Studie wurden an fünf verschiedenen Untersuchungsterminen (präoperativ, 6 Wochen p.o., 3 Monate p.o., 6 Monate p.o., 12 Monate p.o.) umfangreiche klinische Untersuchungen sowie jeweils ausführliche systematische Befragungen der Patienten durchgeführt. Zu den durchgeführten klinischen Untersuchungen gehörten der vordere Schubladentest, der Lachmann-Test sowie die Anschlagsqualität beim Lachmann-Test, KT-1000-Arthrometer-Messungen, Pivot-Shift-Zeichen, Seitenbandstabilität, Beinumfangsmessungen, Muskelfunktionstests und Bewegungsdefizite. Neben röntgenologischen Befunden wurden des weiteren systematische Befragungen zur subjektiven Beurteilung des Stabilitätsgewinnes und dem Auftreten von Schmerzen und Schwellungen herangezogen. Zur Klassifizierung der Kniegelenkstabilität und der klinischen Probleme wurden in der vorliegenden Arbeit die IKDC-Qualifikation, der Lysholm-Score und der OAK-Score ausgewählt. Die körperliche Aktivität der Patienten wurde mit dem Aktivitätsscore nach Tegner und Lysholm dokumentiert. Zwölf Monate nach der Operation wurden die Patienten zusätzlich zu postoperativen Komplikationen sowie der Compliance befragt.

Die Ergebnisse des vorderen Schubladentests zeigen nach zwölf Monaten p.o. bei 86,2 % der Patienten ein negatives und somit normales Ergebnis der vorderen Kniestabilität. Ähnliche Ergebnisse liefert der Lachmann-Test sowie dessen Anschlags-

qualität mit 81,6 bzw. 96,6 % der Patienten, die zwölf Monate p.o. eine normale Kniestabilität aufweisen. Die metrische vordere Translation der KT-1000-Arthrometer-Messungen lag präoperativ deutlich über, im weiteren Verlauf jedoch stets unter dem Normwert von 3,0 mm. Der ermittelte Compliance Index lag präoperativ im Mittel deutlich über dem Normwert von 1,0 mm, im weiteren Beobachtungszeitraum jedoch stets darunter.

Während in Bezug auf den Compliance Index bei den Männern signifikant höhere Werte als bei den Frauen nachgewiesen werden können, zeigen sich beim MMD keine signifikanten Unterschiede zwischen Männern und Frauen. Tendenziell liegen jedoch auch beim MMD die Werte der Männer über denen der Frauen.

Die Ergebnisse der KT-1000-Arthrometer-Messung zeigen in der vorliegenden Untersuchung keine Unterschiede in der erzielten Stabilität des Kniegelenkes in Abhängigkeit vom Operationszeitpunkt. Das Ausmaß der Flexionsdefizite steigt tendenziell mit zunehmender Dauer zwischen Ruptur und Operationszeitpunkt an, es können jedoch weder hinsichtlich der Flexions- noch der Extensionsdefizite signifikante Unterschiede in Abhängigkeit vom Operationszeitpunkt nachgewiesen werden.

Prätraumatisch wies das untersuchte Patientenkollektiv einen mittleren Tegner-Activity-Level von 7,2 auf. Unmittelbar präoperativ sank dieser Wert auf 2,7. Zwölf Monate p.o. wurde ein Wert von 6,0 ermittelt.

Um zu überprüfen, ob sich die Stabilität, die Beinumfangsdifferenzen und die Bewegungsfreiheit des operierten Kniegelenks in Abhängigkeit von der Compliance der Patienten unterscheiden, wurde der H-Test nach Kruskal-Wallis durchgeführt. Die Ergebnisse zeigen signifikante Unterschiede in Bezug auf die KT-1000-Arthrometer-Messung und die Extensionsdefizite in Abhängigkeit von der Compliance der Patienten, während bei den Flexionsdefiziten und Beinumfangsdifferenzen keine Unterschiede nachgewiesen werden können. Auffällig ist, dass die Gruppe mit einer nur mäßigen Compliance die niedrigsten KT-1000 MMD-Werte aufweist.

Durch die vorliegende Studie konnte gezeigt werden, dass die angewandte Operationsmethode und das gewählte Implantat in dem evaluierten kurzfristigen Nachuntersuchungszeitraum keine zur Änderung des Therapieverfahrens führenden Schwächen boten. Insgesamt zeigten sich aufgrund der erzielten vorderen Kniegelenksstabilität, der subjektiven Zufriedenheit der Patienten und der geringen Komplikationsrate sehr zufriedenstellende Ergebnisse. Weitere, mittel- und langfristige Nachuntersuchungen sind notwendig, um die Zuverlässigkeit des gewählten Operationsverfahrens abzusichern.

10 Summary

The aim of this study was the evaluation of knee ligament stability in patients status post anterior cruciate ligament reconstruction (ACL). ACL reconstruction was performed with endobutton fixation of ipsilateral autogenous tripleloop tendon of musculus semitendinosus. Operations have been conducted between July 1993 and January 1995 in the orthopedic department of Justus-Liebig-University in Giessen, Germany. Furthermore sex specific differences, differences in acute or chronic ACL reconstruction, compliance of patients with regard to post operative knee stability as well as comparison between retraumatic and post operative levels of activity have been determined.

For evaluation clinical examinations as well as interviews have been carried out on five different appointments: preoperative, 6 weeks postoperative, 3 month postoperative, 6 month postoperative and 12 month postoperative. Clinical examinations included front drawer test, Lachman test, KT-1000-Arthrometer-Measurements (MMD and CI), Pivot shift test, ligament laxity evaluation, measurement of leg circumference, muscle tests and determination of range of motion. Besides analyses of x-rays interviews concerning postoperative stability, pain and swelling have been done. IKDC-Qualifikation, Lysholm-score and OAK-score were used for classification of knee stability. Physical activity was documented using the activity score by Tegner and Lysholm. Patients were interviewed regarding postoperative complications 12 month after ACL reconstruction.

The front drawer test was negative in 86.2 % of the patients 12 month postoperative, demonstrating normal anterior knee stability. Comparable results could be shown with 81.6 % for Lachman test and 96.6 % in impact quality for this test. With KT-1000-Arthrometer-Measurements anterior translation movement (MMD) was preoperative higher than the cut-off-value of 3.0 mm. However, postoperative it was in every case below this cut-off-value. Preoperative CI was higher than the cut-off-value of 1.0 mm. Postoperative it was in every case lower than the above mentioned value. Regarding the MMD significant differences between males and females could not be shown. Nevertheless MMD-values for men were slightly higher compared to women.

KT-1000-Arthrometer-Measurements did not show any differences regarding time of operational intervention. Flexion deficiency increases slightly with increasing time between ACL-ruptur and ACL-reconstruction, but no significant differences could be shown.

The average Tegner-Activity-Level was 7.2 pretraumatic, 2.7 preoperative, and 6.0 twelve month postoperative, respectively.

KT-1000-Arthrometer-Measurements as well as extension deficiencies showed significant differences depending on the compliance of the patients. Patients with moderate compliance showed the lowest MMD-values.

This study shows that the applied method of ACL reconstruction in combination with the chosen implant has proven its value. Very satisfactory results could be shown demonstrated by anterior knee stability, patients satisfaction and low rate of complications. In the future follow-up examinations should be conducted to evaluate the reliability of the described method of ACL reconstruction.

11 Literaturverzeichnis

1. Adam F, Pape D, Steimer O, Kohn D, Rupp S. Biomechanische Eigenschaften der Interferenzverschraubung beim Ersatz des vorderen Kreuzbandes mit Patellar- und Hamstring- Transplantaten. Eine experimentelle Studie mittels Röntgen-stereometrieanalyse (RSA). Orthopäde. 2001; 9(30): 649-657
2. Ageberg E, Zätterström R, Moritz U, Fridän T. Influence of supervised and non supervised training on postural control after an acute anterior cruciate ligament rupture: a three-year longitudinal prospective. J Orthop Sports Phys Ther. 2001; 31(11): 632-644
3. Aglietti P, Buzzi G, Zaccherotti G. Patellar tendon versus doubled semitendinosus and gracilis tendons for anterior cruciate ligament reconstruction. Am J Sports Med. 1994; 22(2):211-218
4. Aglietti P, Zaccherotti G, Menchetti PP, De Biase P. A comparison of clinical and radiological parameters with two arthroscopic techniques for anterior cruciate ligament reconstruction. Knee Surg Sports Traumatol Arthrosc. 1995; 3(1): 2-8
5. Amiel D, Kleiner JB, Akeson WH. The natural history of the anterior cruciate ligament autograft of patellar tendon origin. Am J Sports Med. 1986; 14(6): 449-62
6. Amiel D, Kleiner JB, Roux RD, Harwood FL, Akeson WH. The phenomenon of "ligamentization": anterior cruciate ligament reconstruction with autogenous patellar tendon. J Orthop Res. 1986; 4(2): 162-72
7. Amis AA. The strength of artificial ligament anchorages. A comparative experimental study. J Bone Joint Surg Br. 1988; 70(3): 397-403
8. Amis AA, Jacob RP. Anterior cruciate ligament graft positioning, tensioning and twisting. Knee Surg Sports Traumatol Arthrosc. 1998; 6 Suppl (1): 2-12
9. Amis AA, Scammell BE. Biomechanics of intra-articular and extra-articular reconstruction of the anterior cruciate ligament. J Bone Joint Surg Br. 1993; 75(5): 812-817
10. Anderson A, Clancy WG, DeHaven KE, Fowler PJ, Feagin J, Grood ES, Noyes FR, Terry G, Torzilli P, Warren RF, Chambat P, Eriksson E, Gillquist J. IKDC-form, SFA-Stiftung zur Förderung der Arthroskopie, Möhringer Straße 125, 78532 Tuttlingen
11. Anderson C, Gillquist J. Treatment of acute isolated and combined ruptures of the anterior cruciate ligament. A long-term follow-up study. Am J Sports Med. 1992; 20(1): 7-12
12. Ao C, Tian B, Wang J. Acute rupture of anterior cruciate ligament: diagnosis and treatment by early arthroscopy. Zhonghua Wai Ke Za Zhi. 1999; 37(11): 671-673

13. Aune AK, Ekland A, Cawley PW. Interference screw fixation of hamstring vs patellar tendon grafts for anterior cruciate ligament reconstruction. Knee Surg Sports Traumatol Arthrosc. 1998; 6(2): 99-102

14. Aune AK, Hukkanen M, Madsen JE, Polak JM, Nordsletten L. Nerve regeneration during patellar tendon autograft remodelling after anterior cruciate ligament reconstruction: an experimental and clinical study. J Orthop Res. 1996; 14(2): 193-199

15. Barber FA. Tripled semitendinosus-cancellous bone anterior cruciate ligament reconstruction with bioscrew fixation. Arthroscopy. 1999; 15 (4): 360-367

16. Barber-Westin S, Noyes F. The effect of rehabilitation and return to activity on anterior-posterior knee displacements after anterior cruciate ligament reconstruction. Am J Sports Med. 1993; 21(2): 264-270

17. Barrett GR, Papendick L, Miller C. Technical note. Endobutton endoscopic fixation technique in anterior cruciate ligament reconstruction. Arthroscopy. 1995; 11(3):340-343

18. Becker R, Schröder M, Stärke C, Röpke M, Nebelung W. Mechanische Eigenschaften von Fadenmaterialien zur Verankerung von Kreuzbandimplantaten, Unfallchirurg. 2000; 5(103): 375-379

19. Benedetto KP. Der "Gold-Standard" beim Kreuzbandersatz, Chirurg. 1995; (66): 1061-1070

20. Benedetto KP, Glotzer W, Sperner G. Die Bedeutung der Akutarthroskopie für die Verifizierung der frischen Kreuzbandrupturen. Acta Traumatol. 1984; 149: 227-231

21. Berbig R, Rillmann P. Beeinflussung der Arthrofibroserate und der Arbeitsunfähigkeit durch akute und sekundäre Operationen. Unfallchirurg. 2000; 9(103): 726-730

22. Berg EE. Autograft bone-patella tendon-bone plug comminution with loss of ligament fixation and stability. Arthroscopy. 1996; 12(2): 232-235

23. Biden E, O´Connor J, Collins JJ. Gait analysis. In: Daniel D Akeson W, O´Connor J (eds.), Knee ligaments: Structure, function, injury and repair, Raven Press, New York 1990, 291-311

24. Blauth W, Hassenpflug J. Gedanken zur Kreuzbandrekonstruktion unter besonderer Berücksichtigung von synthetischem Ersatzmaterial. Unfallchirurg. 1985; (88): 118-125

25. Blevins FT, Hecker AT, Bigler GT, Boland AL, Hayes WC. The effects of donor age and strain rate on the biomechanical properties of bone-patellar tendon-bone allografts. Am J Sports Med. 1994; 22(3): 328-333

26. Bodor M. Quadriceps protects the anterior cruciate ligament. J Orthop Res. 2001; 19(4): 629-633

27. Brand JJr, Hamilton D, Selby J, Pienkowski D, Caborn DN, Johnson DL. Biomechanical comparison of quadriceps tendon fixation with patellar tendon bone plug interference fixation in cruciate ligament reconstruction. Arthroscopy. 2000; 16(8): 805-812

28. Brown CH, Sklar JH. Endoscopic anterior cruciate ligament reconstruction using quadrupled hamstring tendons and Endobutton femoral fixation. In: Lippincott Williams & Wilkins (eds.). Techniques in Orthopaedics, Philadephia1998; 13(3) 281-298

29. Brühlhart K, Kieser C. Veränderungen der Patellahöhe nach Entnahme eines Transplantates aus der Patellarsehne. In: Hofer H, Henche R, Poigenfürst J, Pelinka H (eds.). Fortschritte in der Arthroskopie (Band 7), Rekonstruktion des vorderen Kreuzbandes – Methodenvergleich, Enke-Verlag, Stuttgart 1992; 85-88

30. Burks RT, Leland R. Determination of graft tension before fixation in anterior cruciate ligament reconstruction. Arthroscopy. 1988; 4(4): 260-266

31. Butler DL, Grood ES, Noyes FR, Sood A. On the interpretation of our anterior cruciate ligament data. Clin Orthop. 1985; (196): 26-34

32. Butler DL, Noyes FR, Grood ES. Ligamentous restrains to anterior-posterior drawer in the human knee. J Bone Joint Surg Am. 1980; (62): 259-270

33. Cabaud HE. Die Biomechanik des vorderen Kreuzbandes. Extracta Orthop. 1984; (2) 105

34. Casteleyn PP, Handelberg F. Non-operative management of anterior cruciate ligament injuries in the general population. J Bone Joint Surg Br. 1996; 78(3): 446-451

35. Coombs R, Cochrane T. Knee flexor strength following anterior cruciate ligament reconstruction with the semitendinosus and gracilis tendons. Int J Sports Med. 2001; 22(8): 618-622

36. Cowling EJ, Steele JR. Is lower limb muscle synchrony during landing affected by gender? Implications for variations in ACL injury rates. J Electromyogr Kinesiol. 2001 ;11(4):263-368

37. Dahlstedt LJ, Netz P, Dalen N. Poor results of bovine xenograft for knee cruciate ligament repair. Acta Orthop Scand. 1989; (60): 3-7

38. Dandy DJ. Historical overview of operations for anterior cruciate ligament ruptur, Knee Surg Sports Traumatol Arthrosc. 1996; (3): 256-261

39. Daniel DM. Who benefits from ACL surgery ? In: Am Acad Orthop Surg AAOS Instructional Course:"Anterior cruciate ligament" (eds.), Washington D.C. 1992, 21-25 Feb.

40. Diekstall P, Rauhut F. Considerations for the indications for anterior cruciate ligament reconstruction. Results of conservative versus operative treatment. Unfallchirurg. 1999; 102(3): 173-181

41. Doerr AL, Cohn BT, Ruoff MJ, McInerney VK. A complication of interference screw fixation in anterior cruciate ligament reconstruction. Orthop Rev. 1990; (19): 997-1000

42. Dupont JY, Scellier C. Natürlicher Verlauf intraartikulärer Begleitverletzungen bei chronischer Insuffizienz des vorderen Kreuzbandes. In: Jacob RP, Stäubli HU, Kniegelenk und Kreuzbänder (eds.), Springer Verlag, Belin 1990; 252-256

43. Eichhorn HJ. Ersatz des vorderen Kreuzbandes durch die Semitendinosussehne in der Quadrupeltechnik. Trauma und Berufskrankheit. 2000; 2(8): 412-415

44. Engelhardt M, Freiwald J, Rittmeister M. Rehabilitation nach vorderer Kreuzbandplastik. Orthopäde. 2002; 31(8): 791-798

45. Eriksson K, Anderberg P, Hamberg P, Lofgren AC, Bredenberg M, Westman I, Wredmark T. A comparison of quadruple semitendinosus and patellar tendon grafts in reconstruction of the anterior cruciate ligament. J Bone Joint Surg Br. 2001; 83(3):348-354

46. Eriksson K, Hamberg P, Jansson E, Larsson H, Shalabi A, Wredmark T. Semitendinosus muscle in anterior cruciate ligament surgery: morphology and function. Arthroscopy. 2001; 17(8): 808-817

47. Eriksson K, Larsson H, Wredmark T, Hamberg P. Semitendinosus tendon regeneration after harvesting for ACL reconstruction. Knee Surg Sports Traumatol Arthrosc. 1999; 7(4): 220-225

48. Falconiero RP, DiStefano VJ, Cook TM. Revascularization and ligamentization of autogenus anterior cruciate ligament grafts in humans. Arthroscopy. 1998; 14(2): 197-205

49. Feller JA, Webster KE, Gavin B. Early post-operative morbidity following anterior cruciate ligament reconstruction: patellar tendon versus hamstring graft. Knee Surg Sports Traumatol Arthrosc 2001; 9(5):260-266

50. Ferrari JD, Bach BRJr, Bush-Joseph CA, Wang T, Bojchuk J. Anterior cruciate ligament reconstruction in men and women: an outcome analysis comparing gender. Arthroscopy. 2001; 17(6): 588-596

51. Ferretti A, Conteduca F, De Carli A, Fontana M, Mariani PP. Results of reconstruction of the anterior cruciate ligament with the tendons of semitendinosus and gracilis in acute capsulo-ligamentous lesions of the knee. Ital J Orthop Traumatol. 1990; 4(16): 452-458

52. Fink C, Hoser C, Benedetto KP. Arthroseentwicklung nach Rupturen des vorderen Kreuzbandes. Unfallchirurg. 1994; 97(7): 357-361

53. Fink C, Hoser C, Hackl W, Navarro RA, Benedetto KP. Long-term outcome of operative or nonoperative treatment of anterior cruciate ligament rupture: is sports activity a determining variable ?. Int J Sports Med. 2001; 22(4): 304-309

54. Friederich NF, Muller W, O`Brian WR. Clinical application of biomechanic and functional anatomical findings of the knee joint. Orthopäde. 1992; 21(1): 41-50

55. Friederich NF, O´Brien WR. Zur funktionellen Anatomie der Kreuzbänder, In: Jacob RP, Stäubli HU (eds.). Kniegelenk und Kreuzbänder, Springer Verlag, Berlin 1990, 81-95

56. Fritschy D, Freuler C., Extraartikuläre laterale Bandplastiken. In: Jacob RP, Stäubli HU (eds.). Kniegelenk und Kreuzbänder, Springer Verlag, Berlin 1990, 428-435

57. Fu F, Ma C. Anterior cruciate ligament reconstruction using quadruple hamstring. Operat Tech Orthop. 1999; (9): 264

58. Fuchs S, Friedrich M. Beeinflussungsmöglichkeiten von Kniegelenkscores. Unfallchirurg. 2000; 103(1): 44-50

59. Furmann W, Marshall JL, Girgis FL. The anterior cruciate ligament. J Bone Joint Surg Am. 1976; (58): 179

60. Gächter, A. Autologer oder allogener Ersatz ?. In: Jacob RP, Stäubli HU (eds.). Kniegelenk und Kreuzbänder, Springer Verlag, Berlin 1990; 365-370

61. Gerich TG, Cassim A, Lattermann C, Lobenhoffer HP, Tscherne H. Ausreißkraft der tibialen Transplantatfixierung für den Ersatz des vorderen Kreuzbandes. Interferenz-schrauben vs. Staples. Unfallchirurg. 1998; 101(3): 204-208

62. Glasgow SG, Gabriel JP, Sapega AA, Glasgow MT, Torg GS. The effect of early versus late return to vigorous activities on the outcome of anterior cruciate ligament reconstruction. Am J Sports Med. 1993; 21(2): 243-248

63. Goardia VK, Rochat MC, Kida M, Grana WA. Natural history of a hamstring tendon autograft used for anterior cruciate ligament reconstruction in a sheep model. Am J Sports Med. 2000; 28(1): 40-46

64. Goradia VK, Rochat MC, Grana WA, Rohrer MD, Prasad HS. Tendon-to-bone healing of a semitendinosus tendon autograft used for ACL reconstruction in a sheep model. Am J Knee Surg. 2000; 13(3): 143-151

65. Good L, Odensten M, Petterson L, Gillquist J. Failure of a bovine xenograft for reconstruction of the anterior cruciate ligament. Acta Orthop Scand. 1989; (60): 8-12

66. Grana WA, Egle DM, Mahnken R, Goodhart CW. An analysis of autograft fixation after anterior cruciate ligament reconstruction in a rabbit model. Am J Sports Med. 1994; 22(3): 344-351

67. Hackenbruch W. Bedeutung von Anatomie und Biomechanik, In: Jacob RP, Stäubli HU (eds.). Kniegelenk und Kreuzbänder, Springer Verlag, Berlin 1990, 115-126

68. Hamada M, Shino K, Mitsuoka T, Abe N, Horibe S. Cross-sectional area measurement of the semitendinosus tendon for anterior cruciate ligament reconstruction. Arthroscopy. 1998; 14 (7): 696-701

69. Harner CD, Irrgang JJ, Paul J, Dearwater S, Fu FH. Loss of motion after anterior cruciate ligament reconstruction. Am J Sports Med. 1992; 20(5): 499-506

70. Hefti F, Müller W, Jacob RP. Heutiger Stand der Evaluation von Kniebandläsionen. Orthopäde. 1993; (22): 351-362

71. Henning CE, Lynch MA, Glick KR Jr. An in vivo strain gage study of elongation of the anterior cruciate ligament. Am J Sports Med. 1985; 13(1): 22-26

72. Hess T, Duchow J, Roland S, Kohn D. Single-versus two-incision technique in anterior cruciate ligament replacement: influence on postoperative muscle function. Am J Sports Med. 2002; 30(1): 27-31

73. Hoffmann F, Friebel H, Schiller M. Die Semitendinosusehne als Ersatzplastik für das vordere Kreuzband. Zentralbl Chir. 1998; (123): 994-1001

74. Hoffmann F, Haegele U. Transplantat Knochen Verbindung nach Augmentation des vorderen Kreuzbandes durch die autologe Semitendinosusehne. Arthroskopie. 1993; (6): 164-168

75. Hoffmann F, Weigl B, Reif G. 2-Jahresergebnisse der arthroskopischen Semitendinosusplastik mit Außenbandumlenkung bei vorderer Kniegelenksinstabilität, In: Hofer H, Henche R, Poigenfürst J, Pelinka H (eds.). Rekonstruktion des vorderen Kreuzbandes – Methodenvergleich, Fortschritte in der Arthroskopie (Band 7), Enke-Verlag, Stuttgart 1992, 34-40

76. Hoffmann MW, Wening JV, Apel R, Jungbluth KH. Repair and reconstruction of the anterior cruciate ligament by the "Sandwich technique". A comparative microangiographic and histological study in the rabbit. Arch Orthop Trauma Surg. 1993; 112(3): 113-20

77. Hogervorst T, van der Hart CP, Pels Rijcken TH, Taconis WK. Abnormal bone scans of the tibial tunnel 2 years after patella ligament anterior cruciate ligament reconstruction: correlation with tunnel enlargement and tibial graft length. Knee Surg Sports Traumatol Arthrosc. 2000; 8(6): 322-328

78. Höher J, Livesay GA, Ma B, Withrow JD, Fu HF, Woo SLY. Hamstring graft motion in the femoral bone tunnel when using titanium button/polyester tape fixation. Knee Surg Sports Traumatol Arthrosc. 1999; 7(4): 215-219

79. Höher J, Sakane M, Vogrin TM, Withrow JD, Fu F, Woo LY. Viskoplastische Elongation eines gevierfachten Semitendinosusehnenkonstruktes mit Tape- und Fadenfixierung unter zyklischer Belastung. Arthroskopie. 1998, 11(2): 52-55

80. Hoher J, Moller HD, Fu FH. Bone tunnel enlargement after anterior cruciate ligament reconstruction: fact or fiction?. Knee Surg Sports Traumatol Arthrosc. 1998; 6(4): 231-240

81. Howell SM, Taylor MA. Brace free rehabilitation with early return to activity for knees reconstructed with double-looped semitendinosus and gracilis graft. J Bone Joint Surg Am. 1996; 78(6): 814-825

82. Huiskes R, Blankevoort L. Anatomie und Biomechanik des vorderen Kreuzbandes: Ein dreidimensionales Problem. In: Jacob RP, Stäubli HU (eds.) Kniegelenk und Kreuzbänder, Springer Verlag, Berlin 1990, 96-115

83. Hunter RE, Lew WD, Lewis JL, Kowalczyk C, Settle W. Graft force-setting technique in reconstruction of the anterior cruciate ligament. Am J Sports Med. 1990; 18(1): 12-19

84. Hunziker EB, Jakob RP, Stäubli HU. Chirurgische Anatomie des Kniegelenkes, In: Jacob RP, Stäubli HU (eds.). Kniegelenk und Kreuzbänder, Springer Verlag, Berlin 1990; 31-48

85. Hvid I. Cancellous bone at the knee: a comparison of two methods of strength measurement. Arch Orthop Trauma Surg. 1985; 104(4): 211-217

86. Imhoff A, Treibel W. Arthroskopische versus offene LCA-Plastik mit freiem Lig. patellae-Transplantat- eine prospektive Vergleichsstudie In: Hofer H, Benedetto KP (eds.). Arthroskopische versus offene Operationen, Fortschritte in der Arthroskopie (Band 10), Enke-Verlag, Stuttgart 1995, 63-74

87. Jackson DW, Grood ES, Douglas W, Edward S, Jack D, Goldstein MD, Mark A, Rosen MD, Peter R, Kurzweil MD, Cummings JF, Timothy M, Simon M. A comparison of patellar tendon autograft and allograft used for anterior cruciate ligament reconstruction in the goat model. Am J Sports Med. 1993; 21(2): 176-185

88. Jackson DW, Schaefer RK. Cyclops syndrome, loss of extension following intraarticular anterior cruciate ligament reconstruction. Arthroscopy. 1990; 6(3): 171-178

89. Jansson KA, Harilainen A, Sandelin J, Karjalainen PT, Aronen HJ, Tallroth K. Bone tunnel enlargement after anterior cruciate ligament reconstruction with the hamstring autograft and endobutton fixation technique. A clinical, radiographic and magnetic resonance imaging study with 2 years follow-up. Knee Surg Sports Traumatol Arthrosc. 1999; 7(5): 290-295

90. Johnson RJ, Beynnon BD, Nichols CE, Renstrom PA. Current concepts review. The treatment of injuries of the anterior cruciate ligament. J Bone Joint Surg Am. 1992; 74(6): 140-151

91. Jorgensen U, Thomsen HS. Behavior of the graft within the bone tunnels following anterior cruciate ligament reconstruction, studied by cinematic magnetic resonance imaging. Knee Surg Sports Traumatol Arthrosc. 2000; 8(1): 32-35

92. Kannus P, Järvinen M. Conservatively treated tears of the anterior cruciate ligament. Long-term results. J Bone Joint Surg Am. 1987; 69(7): 1007-1012

93. Karlsson J, Kartus J, Magnusson L, Larsson J, Brandsson S, Eriksson BI. Subacute versus delayed reconstruction of the anterior cruciate ligament in the competitive athlete. Knee Surg Sports Traumatol Arthrosc. 1999; 7(3): 146-151

94. Kasperczyk WJ, Bosch U, Oestern HJ, Tscherne H. Staging of patellar tendon autograft healing after posterior cruciate ligament reconstruction. A biomechanical and histological study in a sheep model. Clin Orthop. 1993; (286): 271-282

95. Katabi M, Djian P, Christel P. Anterior cruciate ligament reconstruction: patellar tendon autograft versus four-strand hamstring tendon autografts. A

comparative study at one year follow-up. Rev Chir Orthop Reparatrice Appar Mot. 2002; 88(2): 139-148

96. Keene GC, Bickerstaff D, Rae PJ, Patterson RS. The natural history of meniscal tears in anterior cruciate ligament insufficiency. Am J Sports Med. 1993; 21(5): 672-679

97. Kennedy JC, Weinberg HV, Wilson AS. The anatomy and function of the anterior cruciate ligament. J Bone Joint Surg Am. 1974; 56(2): 223-235

98. Klein W. Krankengymnastische Nachbehandlung nach vorderer Kreuzbandoperation in arthroskopischer Technik mit Semitendinosussehne und Endobuttonfixation, Ortop. Klinik-Marienkrankenhaus, Abt. für Rheumatologie u. arthroskopische Chirurgie, Düsseldorf 1995

99. Klein W. Arthroskopisch-chirurgische Bandplastik im Kniegelenkbereich. Orthopäde. 1987; 16(2): 44-45

100. Kohn D, Wirth CJ, Siebert W. Offener/arthroskopisch assistierter vorderer Kreuzbandersatz - Vergleich der Resultate nach einem Jahr, In: Hofer H, Henche R, Poigenfürst J, Pelinka H (eds.). Rekonstruktion des vorderen Kreuzbandes – Methodenvergleich, Fortschritte in der Arthroskopie (Band 7), Enke-Verlag, Stuttgart 1992, 53-56

101. Kohn D, Schneider G, Dienst M, Rupp S. Diagnostik der Ruptur des vorderen Kreuzbandes. Orthopäde. 2002; 31(8): 719-730

102. Kühne JH, Fottner M, Plitz W. Primärstabilität einer implantatfreien Verankerung des Lig.-patellae-Transplantates beim vorderen Kreuzbandersatz. Unfallchirurg. 1999; 10(102): 791-796

103. L `Insalata JC, Klatt B, Fu FH, Harner CD. Tunel expansion following anterior cruciate ligament reconstruction: a comparison of hamstring and patellar tendon autografts. Knee Surg Sports Traumatol Arthrosc. 1997; 5(5): 234-238

104. Labs K, Paul B, To compare and contrast the various evaluation scoring systems after anterior cruciate ligament reconstruction. Arch Orthop Trauma Surg. 1997; 116(1-2): 92-96

105. Lane JG, McFadden P, Bowden K, Amiel D. The ligamentization process: a 4 year case study following ACL reconstruction with a semitendinosus graft. Arthroscopy. 1993; 9(2): 149-153

106. Larson RL, Taillon M. Anterior cruciate ligament insuffency. Principles of treatment. Am J Acad Orthop Surg. 1994; (2): 26-35

107. Lerat JL, Moyen B, Mandrino A, Besse JL, Brunet-Guedj E. A prospective study of the outcome of anterior laxity of the knee after anterior cruciate ligament reconstruction with procedures using two different patellar tendon grafting methods. Rev Chir Orthop Reparatrice Appar Mot. 1997; 83(3): 217-228

108. Letsch R. Augmentation. 24-26, Natürlicher Verlauf von VKB-Verletzungen. 12, Operative Therapie. 15-31, Probleme in der Chirurgie des vorderen Kreuzbandes. 9-11, Verankerung alloplastischer Bänder. 73-81, Experimentelle Studie (Vorversuche). 82-83, In: Letsch R (ed.).

Alloplastische Kreuzbandchirurgie. Hefte zu der Unfallchirurg, Springer-Verlag, Berlin 1997

109. Lipscomb AB, Johnston RK, Snyder RB, Warburton MJ, Gilbert PP. Evaluation of hamstring strength following use of semitendinosus and gracilis tendons to reconstruct the anterior cruciate ligament. Am J Sports Med. 1982; 10(6): 340-342

110. Lobenhofer P, Haas N, Tscherne H. Optimierte Technik für den vorderen Kreuzbandersatz mit der Patellarsehne. Operat Orthop Traumatol. 1991; (3): 238-253

111. Lobenhoffer P, Tscherne H. Indications for anterior cruciate ligament reconstruction, current surgical techniques, choice of transplant. Orthopäde. 1993; 22(6): 372-380

112. Lynch MA, Henning CE, Glick KR. Knee joint surface changes, long-term follow-up meniscus tear treatment in stabil interior cruciate ligament reconstruction. Clin Orthop. 1983; (172): 148-153

113. Lysholm J, Gillquist J. Evaluation of knee ligament surgery results with special emphasis on use of a scoring scale. Am J Sports Med. 1982; 10(3): 150-154

114. McDonald PB, Hedden D, Pacin O, Huebert D. Effects of an accelerated rehabilitation program after anterior cruciate ligament reconstruction with combined semitendinosus-gacilis autograft and a ligament augmentation device. Am J Sports Med. 1995; 23(5): 588-592

115. Maeda A, Shino K, Horibe S, Nakata K, Buccafusca G. Anterior cruciate ligament reconstruction with multistranded autogenus semitendinosus tendon. Am J Sports Med. 1996; 24(4): 504-509

116. Marder RA, Raskind JR, Carroll M. Prospective evaluation of arthroscopically assisted anterior cruciate ligament reconstruction: Patellar tendon versus semitendinosus and gracilis tendons. Am J Sports Med. 1991; 19(5): 478-484

117. Marshall JL, Warren RF, Wickiewicz TL, Reider B. The anterior cruciate ligament: a technik of repair and reconstruction. Clinica ortopedica. 1979; (143): 97-106

118. Martinek V, Friederich NF, To brace or not to brace? How effective are knee braces in rehabilitation?. Orthopäde. 1999; 28(6): 565-570

119. McCarthy JA, Steadman JR, Dunlap J, Shively R, Stonebrook S. A nonparallel, nonisometric synthetic graft augmentation of a patellar tendon anterior cruciate ligament reconstruction. A model for assessment of stress shielding. Am J Sports Med. 1990; 18(1): 43-49

120. Metak G, Scherer MA. Beanspruchungswandel der Menisken bei Läsion des vorderen Kreuzbandes. In: Hasselbach C, Scherer MA (eds.) Wiederherstellende Chirurgie des vorderen Kreuzbandes, Demeter Verlag, Gräfelfing 1995, 18-27

121. Meystre JL. Rekonstruktion mittels der Semitendinosussehne, In: Jacob RP, Stäubli HU (eds.). Kniegelenk und Kreuzbänder, Springer-Verlag, Berlin 1990, 385-392

122. Meznik CH, Landsiedel F, Toplitsch I. Arthroskopische und offene Kreuzbandplastik mit der gedoppelten Semitendinosusehne - Eine Vergleichsstudie. In: Hofer H, Henche R, Poigenfürst J, Pelinka H (eds.), Rekonstruktion des vorderen Kreuzbandes – Methoden-vergleich, Fortschritte in der Arthroskopie (Band 7), Enke-Verlag, Stuttgart 1992, 68-73

123. Mikkelsen C, Werner S, Eriksson E. Closed kinetic chain alone compared to combined open and closed kinetic chain exercises for quadrizeps strengthening after anterior cruciate ligament reconstruction with respect to return to sports. Knee Surg Sports Traumatol Arthrosc. 2000; 8(6): 337-342

124. Müller B, Rupp S, Kohn D, Seil R. Sportfähigkeit nach arthroskopisch assistierter vorderer Kreuzbandplastik mit dem mittleren Drittel der Patellarsehne. Arthroskopie. 2000; 13(6): 298-301

125. Müller W, Biedert R, Hefti F, Jakob RP, Munzinger U, Staubli HU. OAK knee evaluation. A new way to assess knee ligament injuries. Clin Orthop. 1988; (232): 37-50

126. Muneta T, Sekiya I, Ogiuchi K, Yagishita K, Yamamoto H, Shinomiya K. Effects of aggressive early rehabilitation on the outcome of anterior cruciate ligament reconstruction with multi-strand semitendinosus tendon. Int Orthop. 1998; 22(6): 352-356

127. Munzinger U. Heutiger Stand des künstlichen Ersatzes. In: Jacob RP, Stäubli HU (eds.). Kniegelenk und Kreuzbänder, Springer Verlag, Berlin 1990, 529-542

128. Nakayama Y, Shirai Y, Narita T, Mori A. Enlargement of bone tunnels after anterior cruciate ligament reconstruction. Department of Orthopedic Surgery, Nippon Medical School, Tokyo, Japan. 1998; 65(5): 377-381

129. Nebelung W, Becker R, Merkel M, Ropke M. Bone tunnel enlargement after anterior cruciate ligament reconstruction with semitendinosus tendon using Endobutton fixation on the femoral side. Arthroscopy, 1998; 14(8): 810-815

130. Noack W, Schleicher G, Ramanzadeh R. Faenson M (eds.). Indikation zum vorderen Kreuzbandersatz. Die Bedeutung für die Stabilität, Bandverletzungen am Schulter-, Knie-, und Sprunggelenk, Schnetztor-Verlag , Konstanz 1983, 151 ff

131. Nogalski MP, Bach BR Jr.. A review of early anterior cruciate ligament surgical repair or reconstruction. Results and caveats. Orthop Rev. 1993; 22(11): 1213-1223

132. Noojin FK, Barrett GR, Hartzog CW, Nash CR. Clinical comparison of intraarticular anterior cruciate ligament reconstruction using autogenus semitendinosus in men versus woman. Am J Sports Med. 2000; 28(6): 783-789

133. Noyes FR, Butler DL, Paulos LE, Grood ES. Intra-articular cruciate reconstruction. I : Perspective of graft strength, vascularisation, and immediate motion after replacement. Clin Orthop. 1983; (172): 71-77

134. Noyes FR, Barber SD. The effect of a ligament-augmentation device on allograft reconstructions for chronic ruptures of the anterior cruciate ligament. J Bone Joint Surg Am. 1992; 74(7): 960-973

135. Noyes FR, Barber SD. Mangine RE, Bone-patellar ligament-bone and fascia lata allografts for reconstruction of the anterior cruciate ligament. J Bone Joint Surg Am. 1990; 72(8): 1125-1136

136. Noyes FR, Butler DL, Grood ES, Zernicke RF, Hefzy MS. Biomechanical analysis of human ligament grafts used in knee ligament repairs and reconstruction. J Bone Joint Surg Am. 1984; 66(3): 344-352

137. Noyes FR, McGinnes GH. Controversy about treatment of the knee with anterior cruciate laxity. Clin Orthop Relat Res. 1985; (198): 61-76

138. O`Neil DB. Arthroscopically assisted reconstruction of the anterior cruciate ligament. A prospective randomized analysis of three techniques. J Bone Joint Surg Am. 1996; 78(6): 803-813

139. Otero AL, Hutcheson L. A comparison of the doubled semitendinosus/gracilis and central third of patellar tendon autografts in arthroscopic anterior cruciate ligament reconstruction. Arthroscopy. 1993; 9(2): 143-148

140. Palmer I. On the injuries of the ligaments of the knee joint. Acta Chir Scand. 1983; 81(53): 1-282

141. Papandrea P, Vulpiani MC, Ferretti A, Conteduca F. Regeneration of the semitendinosus tendon harvested for anterior cruciate ligament reconstruction. Evaluation using ultrasonography. Am J Sports Med. 2000; 28(4): 556-561

142. Paschal SO, Seemann MD, Ashmann RB, Allard RN, Montgomery JB. Interference fixation versus postfixation of bone-patellar tendone-bone grafts for anterior cruciate ligament reconstruction. A biomechanical comparative study in porcine knees. Clin Orthop. 1994; (300): 281-287

143. Pässler HH, Deneke J, Dahners IE. Augmentated repair and early mobilization of acute anterior cruciate ligament injuries. Am J Sports Med. 1992; 20(6): 667-674

144. Pässler HH, Shelbourne KD. Biologische, biomechanische und klinische Konzepte zur Nachbehandlung nach Bandeingriffen am Knie. Orthopäde. 1993; (22): 421-435

145. Peters G, Wirth CJ, Kohn D. Comparison of knee ligament scores and rating systems. Z Orthop Ihre Grenzgeb. 1997; 135(1): 63-69

146. Peyrache MD, Djian P, Christel P, Witvoet J. Tibial tunnel enlargement after anterior cruciate ligament reconstruction by autogenus bone-patellar tendon-bone graft. Knee Surgery, Sports Traumatology. Arthroscopy. 1996; 4(1): 2-8

147. Rillmann P, Holzach P, Ryf C. Arthrofibrose nach früher vorderer Kreuzband-rekonstruktion. Arthroskopie. 1999; 12(5): 260-267

148. Risberg MA, Holm I, Stehen H, Beynnon BD. Sensitivity to changes over time for the IKDC form, the Lysholm score, and the Cincinnati knee score. A prospective study of 120 ACL reconstructed patients with a 2-year follow-up. Knee Surg Sports Traumatol Arthrosc. 1999; 7(3): 152-159

149. Ritchie JR, Parker RD. Graft selection in anterior cruciate ligament revision surgery. Clin Orthop. 1996; (325): 65-77

150. Rodeo SA, Arnoczky SP, Torzilli PA, Hidaka C, Tendon-healing in a bone tunnel. A biomechanical and histological study in the dog. J Bone Joint Surg Am. 1993; 75(12): 1795-1803

151. Rosenberg TD, Deffner KT. ACL reconstruction: semitendinosus tendon is the graft of choice. Orthopedics. 1997; 20(5): 396-398

152. Rosenberg TD, Franklin JL, Baldwin GN. Extensor mechanism function after patellar tendon graft harvest for anterior cruciate ligament reconstruction. Am J Sports Med. 1992; 20(5): 519-526

153. Rosenberg TD, Graf B, Schenk C. Endoskopisch kontrollierte Technik zur Rekonstruktion des vorderen Kreuzbandes mit dem Pro-Trac™ Zielgerät: Fixierung mit dem Endobutton ™. 1993. Fa. Smith + Nephew (Acufex). Surgical Division

154. Rosenberg TD, Rasmussen GL. The function of the anterior drawer and Lachmann`s testing. An in vivo analysis in normal knees. Am J Sports Med. 1984; 12(4): 318-322

155. Ross MD, Irrgang JJ, Denegar CR, Mccloy CM, Unangst ET. The relationship between participation restrictions and selected clinical measures following anterior cruciate ligament reconstruction. Knee Surg Sports Traumatol Arthrosc. 2002; 10(1): 10-19

156. Rudolph KS, Axe MJ, Snyder-Mackler L. Dynamic stability after ACL injury: who can hop?. Knee Surg Sports Traumatol Arthrosc. 2000; 8(5): 262-269

157. Ruland CM, Friedmann MJ, Kollias SL, Fox JM. Arthroscopic reconstruction of isolated ACL tears: A comparison of the patellar tendon vs. double-loop semitendinosus/gracilis autografts. Arthroscopy, (Abstracts 15th Annual Meeting AANA, 12), 1996; 358-359

158. Rupp S, Kohn D. Vorderes Kreuzband im Mittelpunkt des Interesses, Orthopäde. 2002; 31 (8): 701

159. Rupp S, Seiler R, Jäger A, Kohn D. Ersatz des vorderen Kreuzbandes mit dem Patellarsehnentransplantat. Orthopäde. 2002; 31 (8): 751-757

160. Scapinelli R. Studies on the vasculature of the human knee joint. Acta anat. 1968; 70: 305-331

161. Schabus W (ed.). Die Bedeutung der Augmentation für die Rekonstruktion des vorderen Kreuzbandes, Verlag - Brüder Hollinek, Wien 1988

162. Scherer MA, Ascherl R, Gradinger R (eds.). Einfluß der Immobilisation auf das gesunde und das rekonstruierte Kreuzband (VKB). Orthopädische Mitteilungen. 1993; 23: 103

163. Scranton PE, Lanzer WL, Ferguson MS, Kirkman TR, Pflaster DS. Mechanisms of anterior cruciate ligament neovascularization and ligamentation. Arthroscopy. 1998; 14(7): 702-716

164. Segawa H, Omori G, Tomita S, Koga Y. Knee: Bone tunnel enlargement after anterior cruciate ligament reconstruction using hamstring tendons. Knee Surg Sports Traumatol Arthrosc. 2001; 9(4): 206-210

165. Sekiya I, Muneta T, Ogiuchi T, Yagishita K, Yamamoto H. Significance of the single-legged hop test to the anterior cruciate ligament-reconstructed knee in relation to muscle strength and anterior laxity. Am J Sports Med. 1998; 26(3): 384-388

166. Sgaglione NA, Del Pizzo W, Fox JM, Friedmann MJ, Snyder SJ, Ferkel RD. Arthroscopic-assisted anterior cruciate ligament reconstruction with the semitendinosus tendon: comparison of results with and without braided polypropylene augmentation. Arthroscopy. 1992; 8(1): 65-77

167. Shelbourne KD, Adsit WS, Porter DA. Accelerated rehabilitation after isolated meniscal repair In: Book of Abstracts & Outlines, 19th Annual Meeting of the American Orthopaedic Society for Sports Medicine (eds.). Sun Valley 1993, 64

168. Shelbourne KD, Baele JR. Treatment of combined anterior cruciate ligament and medial collateral ligament injuries. Am J Knee Surg. 1988; 1: 56-58

169. Shelbourne KD, Klootwyk TE. KT-1000 changes over time following anterior cruciate ligament reconstruction and accelerated rehabilitation. In: Book of Abstracts&Outlines, 19th Annual Meeting of the American Orthopaedic Society for Sports Medicine (eds.). Sun Valley 1993, 110

170. Shelbourne KD, Nitz P. Accelerated rehabilitation after anterior cruciate ligament reconstruction. Am J Sports Med. 1990; 18(3): 292-299

171. Shelbourne KD, Porter DA. Anterior cruciate ligament-medial collateral ligament injury: nonoperative management of medial collateral ligament tears with anterior cruciate ligament reconstruction. A preliminary report. Am J Sports Med. 1992; 20(3): 283-286

172. Shelbourne KD, Wilckens JH, Mollabashy A, DeCarlo M. Arthrofibrosis in acute anterior cruciate ligament reconstruction. The effect of timing of reconstruction and rehabilitation. Am J Sports Med. 1991; 19(4): 332-336

173. Shino K, Horibe S. Experimental ligament reconstruction by allogenetic tendon graft in a canine model. Acta Orthop Belg. 1991; 57(2): 44-53

174. Simonian PT, Erickson MS, Larson RV, O`Kane JW. Tunnel expansion after hamstring anterior cruciate ligament reconstruction with 1-incision Endobutton femoral fixation. Arthroscopy. 2000; 16(7): 707-714

175. Simonian PT, Harrison SD, Cooley VJ, Escabedo EM, Deneka DA, Larson RV. Assessment of morbidity of semitendinosus and gracilis tendon harvest for ACL reconstruction. Am J Knee Surg. 1997; 10(2): 54-59

176. Simonian PT,Behr TC, Stechschulte DJ, Wickiewicz TL, Warren FR. Potential pitfall of the EndoButton. Arthroscopy. 1998; 14(1): 66-69

177. Sperner G, Seewald P, Hamberger A, Koller A, Wanitschek P, Golser K. Der arthroskopische vordere Kreuzbandersatz mit der gedoppelten Semitendinosussehne. Unfallchirurg. 1996; 99 (11): 869-874

178. Stadler J, Steeblock U, Holzach P. Arthoskopische Ersatzoperationen des vorderen Kreuzbandes. In: Hofer H, Henche HR (eds.). Fortschritte in der Arthroskopie, Enke - Verlag, Stuttgart 1985, 238-240

179. Stähelin AC, Weiler A. All-inside anterior cruciate ligament reconstruction using semitendinosus tendon and soft threaded biodegradable interference screw fixation. Arthroscopy. 1997; 13(6): 773-779

180. Stäubli HU, Jakob RP. Begriffe, Definitionen und Glossar, In: Jacob RP, Stäubli HU (eds.). Kniegelenk und Kreuzbänder, Springer-Verlag, Berlin 1990,1-21

181. Strobel MJ, Schulz MS. VKB-Rekonstruktion mit dem Semitendinosus-Grazilis-Sehnentransplantat. Orthopäde. 2002; 31(8): 758-769

182. Tegner Y, Lysholm J. Rating systems in the evaluation of knee ligament injuries. Clin Orthop. 1985; (198): 43-49

183. Tegner Y, Lysholm J. Rating systems in the evaluation of knee ligament prothesis. Am J Sports Med. 1991; 19(4): 48-55

184. Tohyama H, Beynnon BD, Johnson RJ, Nichols C. Morphometry of the semitendinosus and gracilis tendons with application to anterior cruciate ligament reconstruction. Knee Surg Sports Traumatol Arthrosc. 1993; 1(3-4): 143-147

185. Tohyama H, Yasuda K. Significance of graft tension in anterior cruciate ligament reconstruction. Basic background and clinical outcome. Knee Surg Sports Traumatol Arthrosc. 1998; 6(1): 30-37

186. Tosch U, Hertel P, Bernard M, Lais E, Felix R. Gadolinium-DTPA enhanced MRT in the evaluation of the healing of autologous patellar ligament transplants for anterior cruciate ligament reconstruction. Radiologe. 1993; 33(1): 40-45

187. Viola RW, Sterett WI, Newfield D, Steadmann JR, Torry MR. Internal and external tibial rotation strength after anterior cruciate ligament reconstruction using ipsilateral semitendinosus and gracilis tendon autografts. Am J Sports Med. 2000; 28(4): 552-555

188. Wacker F, Schilling A, Dihlmann SW, Zellner A, Konig H, Wolf KJ. MR-tomography in autologus plastic repair of the anterior cruciate ligament: a comparison of 2 surgical methods. Refo Fortschr Geb Röntgenstr Neuen Bildgeb Verfahr. 1995; 162(1): 51-57

189. Wagner M, Schabus R. Synthetische Verstärkung bei Rekonstruktionen des vorderen Kreuzbandes. In: Jacob RP, Stäubli HU (eds.). Kniegelenk und Kreuzbänder, Springer-Verlag, Berlin 1990, 543-551

190. Wasilewski SA, Covall DJ, Cohen S. Effect of surgical timing on recovery and associated injuries after anterior cruciate ligament reconstruction. Am J Sports Med. 1993; 21(3): 338-342

191. Webster KE, Feller JA, Hameister KA. Knee: Bone tunnel enlargement following anterior cruciate ligament reconstruction: a randomised comparison of hamstring and patellar tendon grafts with 2-year follow-up. Knee Surg Sports Traumatol Arthrosc. 2001; 9(2): 86-91

192. Weiler A, Hoffmann RFG, Südkamp NP, Siepe CJ, Haas NP. Replacement of the anterior cruciate ligament. Biomechanical studies for patellar and semitendinosus tendon fixation with a poly (D,L-lactide) interference screw. Unfallchirurg. 1999; 102(2): 115-123

193. Weiler A, Scheffler SU, Südkamp NP. Aktuelle Aspekte in der Verankerung von Hamstringsehnen-Transplantaten in der Kreuzbandchirurgie. Chirurg. 2000; 9(71): 1034-1044

194. Wilson TW, Zafuta MP, Zobitz M. A biomechanical analysis of matched bone-patellar tendon-bone and double-looped semitendinosus and gracilis tendon grafts. Am J Sports Med. 1999; 27(2): 202-207

195. Woo SLY, Fox RJ, Sakane M et al. Force and Force distribution in the anterior cruciate ligament and in clinical implications. Sportorthopäde-Sporttraumatologie. 1997; 13(1): 37-48

196. Yasuda K, Tsujino J, Ohkoshi Y, Tanabe Y, Kaneda K. Graft site morbidity with autogenus semitendinosus and gracilis tendons. Am J Sports Med. 1995; 23(6): 706-714

197. Yunes M, Richmond J, Engels E, Pinczewski L. Patellar versus hamstring tendons in anterior cruciate ligament reconstruction: A meta-analysis. Arthroscopy. 2001; 17(3): 248-257

198. Zarzycki W, Mazurkiewicz S, Wisniewski P. Research on strength of the grafts that are used in anterior cruciate ligament reconstruction. Chir Narzadow Ruchu Ortop Pol. 1999; 64(3): 293-302

199. Zavras TD, Race A, Bull AM, Amis AA. A comparative study of 'isometric' points for anterior cruciate ligament graft attachment. Knee Surg Sports Traumatol Arthrosc. 2001; 9(1): 28-33

200. Zysk SP, Kruger A, Baur A, Veihelmann A, Refior HJ. Knee: Tripled semitendinosus anterior cruciate ligament reconstruction with Endobutton fixation: a 2-3-year follow-up study of 35 Patients. Acta Orthop Scand. 2000; 4(71): 381-386

12 Anhang

Tab. 12.1: Vorderer Schubladentest (Neutralstellung)

	Präoperativ (n = 88)		6 Wochen p.o. (n = 57)		3 Monate p.o. (n = 70)		6 Monate p.o. (n = 69)		12 Monate p.o. (n = 87)	
	abs.	%	abs.	%	abs.	%	abs.	%	abs.	%
Negativ	2	2,3	44	77,2	57	81,4	54	78,3	75	86,2
+	22	25,0	13	22,8	12	17,1	12	17,4	12	13,8
++	41	46,6	0	0,0	1	1,4	3	4,3	0	0,0
+++	0	0,0	0	0,0	0	0,0	0	0,0	0	0,0

Tab. 12.2: Lachmann-Test

	Präoperativ (n = 88)		6 Wochen p.o. (n = 57)		3 Monate p.o. (n = 70)		6 Monate p.o. (n = 69)		12 Monate p.o. (n = 87)	
	abs.	%	abs.	%	abs.	%	abs.	%	abs.	%
Negativ	1	1,1	49	86,0	56	80,0	52	74,3	71	81,6
+	8	9,1	8	14,0	12	17,1	14	20,0	16	18,4
++	39	44,3	0	0,0	2	2,9	4	5,7	0	0,0
+++	40	45,5	0	0,0	0	0,0	0	0,0	0	0,0

Tab. 12.3: Anschlagsqualität beim Lachmann-Test

	Präoperativ (n = 88)		6 Wochen p.o. (n = 57)		3 Monate p.o. (n = 70)		6 Monate p.o. (n = 69)		12 Monate p.o. (n = 87)	
	abs.	%	abs.	%	abs.	%	abs.	%	abs.	%
Fest	5	5,7	57	100,0	68	97,1	60	87,0	85	96,6
Weich	46	52,3	0	0,0	2	2,9	7	10,1	2	2,3
Fehlend	37	42,0	0	0,0	0	0,0	2	2,9	1	1,1

Tab. 12.4: KT-1000-Arthrometer-Messungen (Mittelwert ± SD)

	Präoperativ (n = 88)	6 Wochen p.o. (n = 57)	3 Monate p.o. (n = 70)	6 Monate p.o. (n = 69)	12 Monate p.o. (n = 87)
MMD [mm]	8,1 ± 4,9	0,8 ± 2,5	1,0 ± 2,7	1,7 ± 2,1	1,2 ± 2,3
CI [mm]	1,7 ± 1,7	0,1 ± 0,6	0,1 ± 0,6	0,0 ± 0,7	0,2 ± 0,6

MMD = Manual Maximum Displacement, CI = Compliance Index

Tab. 12.5: Normwerte KT-1000-Arthrometer-Messung (MMD)

	Präoperativ (n = 88)		6 Wochen p.o. (n = 57)		3 Monate p.o. (n = 70)		6 Monate p.o. (n = 69)		12 Monate p.o. (n = 87)	
	abs.	%	abs.	%	abs.	%	abs.	%	abs.	%
Normal	17	19,3	51	89,5	58	82,9	55	79,7	71	81,6
Fast normal	8	9,1	3	5,3	5	7,1	10	14,5	11	12,6
Abnormal	15	17,0	3	5,3	5	7,1	4	5,8	5	5,7
Stark abnormal	48	54,5	0	0,0	58	2,9	0	0,0	0	0,0

MMD = Manual Maximum Displacement

Tab. 12.6: Pivot-Shift-Zeichen

	Präoperativ (n = 88)		6 Wochen p.o. (n = 57)		3 Monate p.o. (n = 70)		6 Monate p.o. (n = 69)		12 Monate p.o. (n = 87)	
	abs.	%	abs.	%	abs.	%	abs.	%	abs.	%
Negativ	10	11,4	53	93,0	63	90,0	58	84,1	78	89,7
+	6	6,8	3	5,3	5	7,1	8	11,6	8	9,2
++	38	43,2	1	1,8	2	2,9	2	2,9	1	1,1
+++	34	38,6	0	0,0	0	0,0	1	1,4	0	0,0

Tab. 12.7: Innenbandzustand

	Präoperativ (n = 88)		6 Wochen p.o. (n = 57)		3 Monate p.o. (n = 70)		6 Monate p.o. (n = 69)		12 Monate p.o. (n = 87)	
	abs.	%	abs.	%	abs.	%	abs.	%	abs.	%
Negativ	53	60,2	32	56,1	35	50,0	38	55,1	56	64,4
+	5	5,7	24	42,1	32	45,7	29	42,0	28	32,2
++	21	23,9	1	1,8	3	4,3	2	2,9	3	3,4
+++	9	10,2	0	0,0	0	0,0	0	0,0	0	0,0

Tab. 12.8: Außenbandzustand

	Präoperativ (n = 88)		6 Wochen p.o. (n = 57)		3 Monate p.o. (n = 70)		6 Monate p.o. (n = 69)		12 Monate p.o. (n = 87)	
	abs.	%	abs.	%	abs.	%	abs.	%	abs.	%
Negativ	85	96,6	46	80,7	49	70,0	53	76,8	78	89,7
+	2	2,3	11	19,3	18	25,7	15	21,7	9	10,3
++	0	0,0	0	0,0	3	4,3	1	1,4	0	0,0
+++	1	1,1	0	0,0	0	0,0	0	0,0	0	0,0

Tab. 12.9: Beinumfangsdifferenzen (Mittelwert ± SD)

Entfernung zum Kniespalt	Präoperativ (n = 88)	6 Wochen p.o. (n = 57)	3 Monate p.o. (n = 70)	6 Monate p.o. (n = 69)	12 Monate p.o. (n = 87)
20 cm proximal [cm]	-1,2 ± 1,6	-4,3 ± 1,7	-3,3 ± 1,9	-1,6 ± 1,8	-1,3 ± 1,6
10 cm proximal [cm]	-0,2 ± 1,2	-1,2 ± 1,4	-1,1 ± 1,2	-0,6 ± 1,2	-0,3 ± 1,2
15 cm distal [cm]	-0,1 ± 0,7	-1,7 ± 1,0	-1,1 ± 1,2	-0,7 ± 1,1	-0,2 ± 0,8

Tab. 12.10: Prozent der durchgeführten Einbeinsprünge (One-leg-hop-Test) im Seitenvergleich (Mittelwert ± SD)

Präoperativ (n = 88)	12 Monate p.o. (n = 87)
26,3 ± 19,5	80,1 ± 14,5

Tab. 12.11: Flexions- und Extensionsdefizite (Mittelwert ± SD)

	Präoperativ (n = 88)	6 Wochen p.o. (n = 57)	3 Monate p.o. (n = 70)	6 Monate p.o. (n = 69)	12 Monate p.o. (n = 87)
Flexions-defizit [Grad]	48,0 ± 32,1	35,8 ± 14,8	17,4 ± 11,4	7,0 ± 6,8	4,9 ± 6,1
Extensions-defizit [Grad]	8,0 ± 8,7	11,9 ± 8,0	5,1 ± 6,8	4,6 ± 5,3	3,1 ± 4,0

Tab. 12.12: Subjektive Einschätzung der prozentualen Kniegelenksfunktion im Seitenvergleich (Mittelwert ± SD)

Präoperativ (n = 88)	6 Wochen p.o. (n = 57)	3 Monate p.o. (n = 70)	6 Monate p.o. (n = 69)	12 Monate p.o. (n = 87)
20,8 ± 18,9	47,4 ± 20,5	64,3 ± 23,3	77,8 ± 12,7	83,5 ± 15,1

Tab. 12.13: Einordnung des Schmerzes anhand der visuellen Schmerzskala von 1 bis 10 (Mittelwert ± SD)

Präoperativ (n = 88)	6 Wochen p.o. (n = 57)	3 Monate p.o. (n = 70)	6 Monate p.o. (n = 69)	12 Monate p.o. (n = 87)
5,2 ± 2,1	3,4 ± 1,5	2,3 ± 1,4	1,2 ± 1,4	0,9 ± 0,7

Tab. 12.14: Auftreten von Schwellungen

	Präoperativ (n = 88)		6 Wochen p.o. (n = 57)		3 Monate p.o. (n = 70)		6 Monate p.o. (n = 69)		12 Monate p.o. (n = 87)	
	abs.	%	abs.	%	abs.	%	abs.	%	abs.	%
Nie	41	51,9	14	24,6	27	39,1	54	78,3	66	76,7
Bei/nach starker Belastung	6	7,6	23	40,4	25	36,2	13	18,8	16	18,6
Bei/nach mäßiger Belastung	0	0,0	4	7,0	1	1,4	0	0,0	0	0,0
Bei/nach leichter Belastung	3	3,8	5	8,8	4	5,8	1	1,4	1	1,2
Ständig	29	36,7	11	19,3	12	17,4	1	1,4	3	3,5

Tab. 12.15: Giving-way

	Präoperativ (n = 71		6 Wochen p.o. (n = 69)		3 Monate p.o. (n = 77)		6 Monate p.o. (n = 75)		12 Monate p.o. (n = 78)	
	abs.	%	abs.	%	abs.	%	abs.	%	abs.	%
Nie	5	5,7	50	87,7	60	87,0	57	82,6	75	86,2
Selten	20	22,7	5	8,8	6	8,7	9	13,0	10	11,5
Häufig	37	42,0	1	1,8	3	4,3	2	2,9	1	1,1
Ständig	26	29,5	1	1,8	0	0,0	1	1,4	1	1,1

Tab. 12.16: International-Knee-Documentation-Commitee-Qualifikation

	Präoperativ (n = 88)		12 Monate p.o. (n = 87)	
	abs.	%	abs.	%
Normal	0	0,0	19	21,8
Fast normal	4	4,5	65	74,7
Abnormal	20	22,7	3	3,4
Stark abnormal	64	72,7	0	0,0

Tab. 12.17: Lysholm-Score

	Präoperativ (n = 58)		12 Monate p.o. (n = 84)	
	abs.	%	abs.	%
Sehr gut	9	15,5	54	52,4
Gut	21	36,2	26	25,2
Mäßig	17	29,3	0	0,0
Schlecht	11	19,0	4	3,9

Tab. 12.18: Score der orthopädischen Arbeitsgruppe Knie der Schweizer Gesellschaft für Orthopädie

	Präoperativ (n = 60)		12 Monate p.o. (n = 87)	
	abs.	%	abs.	%
Sehr gut	0	0,0	56	64,4
Gut	0	0,0	25	28,7
Leidlich	16	26,7	5	5,7
Schlecht	44	73,3	1	1,1

Tab. 12.19: Tegner-Activity-Level (Mittelwert ± SD)

Prätraumatisch (n = 88)	Präoperativ (n = 88)	12 Monate p.o. (n = 87)
7,2 ± 0,99	2,7 ± 1,6	6,0 ± 1,4

Tab. 12.20: Compliance der Patienten

	12 Monate p.o. (n = 87)	
	abs.	%
Sehr gut	5	5,7
Gut	25	28,7
Mäßig	27	31,0
Schlecht	21	24,1
Sehr schlecht	9	10,3

Tab. 12.21: Einschätzung des Zustandes des operierten Knies

	12 Monate p.o. (n = 87)	
	abs.	%
Sehr gut	25	28,7
Gut	45	51,7
Mäßig	13	14,9
Schlecht	4	4,6

Tab. 12.22: Inhalte der zusätzlichen Befragung zwölf Monate p.o.

Verspüren Sie Einschränkungen der Beugefähigkeit des Unterschenkels im Kniegelenk im Seitenvergleich?
Bemerken Sie Einschränkungen der Innenrotationsfähigkeit des Unterschenkels im Seitenvergleich?
Kam es oder kommt es zu wiederkehrenden Schmerzen im Bereich der Entnahmestelle?
Kam es aufgrund der Verletzung/Operation zu einem Arbeitsplatzwechsel, ggf. zur Arbeitslosigkeit? Wie lang war insgesamt die Zeit der Krankschreibung?
Wieviele Krankengymnastikeinheiten haben sie absolviert (je 30 Minuten)?
Kam es im Verlauf des vergangenen Jahres zu einer besonderen Belastung für das operierte Kniegelenk? Wenn ja, wann?
Haben Sie Angst vor einer erneuten Verletzung und schonen daher das betroffene Knie mehr als bei guter Stabilität notwendig?
Ist eine Entfernung der tibialen Spongiosaschraube geplant oder bereits erfolgt?
Wie sind Sie zwölf Monate nach der Operation mit der Funktion bzw. dem Zustand ihres Kniegelenkes zufrieden? (Sehr gut, Gut, Mäßig, Schlecht)
Würden Sie einen solchen operativen Eingriff bei natürlich entsprechender Indikation/Notwendigkeit noch einmal durchführen lassen?

Tab. 12.23: Dokumentationsbogen der International-Knee-Documentation-Committee-Qualifikation

IKCD – Knieband – Standard – Evaluationsblatt

Mitglieder des Kommitees :

AOSSM : Anderson, A ; Clancy, WG; Daniel, D; DeHaven, KE; Fowier, PJ; Feagin, J; Grood, ES; Noyes, FR; Terry, GC; Torzilli, P; Warren, RF

ESKA : Chambat, P ; Eriksson, E ; Giliquist, J ; Hefti, F ; Huiskes, R ; Jakob, RP ; Moyen, B ; Mueller, W ; Staebli, H ; VanKampen, A

8 Gruppen (Problembereiche)	**A: normal**	**B: fast normal**	**C: abnormal**	**D: stark abnormal**	**Gruppen-bewertung A B C D**
1. Subjektive Beurteilung durch Patient Wie funktioniert Ihr Knie ? Wie beeinflusst Ihr Knie Ihre Aktivität auf einer Skala von 0 bis 3 ?	normal □ 0 □	fast normal □ 1 □	abnormal □ 2 □	stark abnormal □ 3 □	□ □ □ □
2. Symptome: (Fehlen von signifikanten Symptomen bei höchster vom Patienten ausgeübter Aktivitätsstufe **I**, **II**, **III** oder **IV**) Keine Schmerzen bei Aktivitätsniveau Keine Schwellung bei Aktivitätsniveau Kein teilweises Giving way bei Aktivitätsniveau Kein komplettes Giving way bei Aktivitätsniveau	**I** (Aktivitäten mit belasteter Rotation, Kontakt-sportarten) □ □ □ □	**II** (schwere körperliche Arbeit, Tennis, Skifahren) □ □ □ □	**III** (leichtere körperliche Arbeit, Joggen, Springen) □ □ □ □	**IV** (sitzende Tätigkeit) □ □ □ □	□ □ □ □
3. Bewegungsumfang: (Flexion/Extension) Streckausfall (von anatomischer Nullstellung) Δ Flexionsausfall	betroffene Seite : ___/___/___ Gegenseite: ___/___/___ < 3° □ 3 – 5° □ 6 – 10° □ > 10° □ 0 – 5° □ 6 – 15° □ 16 – 25° □ > 25° □				□ □ □ □
4. Untersuchung am Bandapparat Δ Lachmann Test in 25° - Flexion Anschlag: fest □ weich□ Δ totale a.p. – Translation in 70° - Flexion Δ hinterer Durchgang in 70° - Flexion Δ mediale Gelenköffnung (Valgusrotation) Δ laterale Gelenköffnung (Varusrotation) Pivot – shift Δ reversed Pivot - shift	0 – 2 mm □ 0– 2 mm □ 0 – 2 mm □ 0– 2 mm □ 0 – 2 mm □ negativ □ gleich negativ □ gleich positiv □	3 – 5 mm□ 3 – 5 mm □ 3 – 5 mm □ 3 – 5 mm □ 3 – 5 mm □ + □ gering □	6 – 10 mm □ 6 – 10 mm □ 6 – 10 mm □ 6 – 10 mm □ 6 – 10 mm □ ++ □ markant □	> 10 mm □ > 10 mm □ > 10 mm □ > 10 mm □ > 10 mm □ +++ □ massiv □	□ □ □ □
5. Kompartimentale Befunde Δ Patellofemorale Krepitation Δ Krepitation mediales Kompartiment Δ Krepitation laterales Kompartiment	keine/seitengleich □ □ □	mäßig □ □ □	schmerzhaft □ □ □	stark □ □ □	
6. Symptome bei Transplantatentnahmestelle Druckdolenz, Irritation, Gefühlsstörung	keine □	mäßig □	schmerzhaft □	stark □	
7. Röntgenbefunde (Arthrose) Patello – femoraler Gelenkspalt Medialer Gelenkspalt Lateraler Gelenkspalt	normal □ □ □	> 4 mm □ □ □	2 – 4 mm □ □ □	< 2 mm □ □ □	
8. Funktioneller Test Δ Einbeinsprung (% der Gegenseite)	90 – 100% □	76 – 90% □	50 – 75% □	< 50% □	
Gesamtauswertung (Die schlechteste Qualifikation innerhalb jeder Gruppe ergibt die Gruppenqualifikation. Die schlechteste Gruppenqualifikation entspricht der Gesamtqualifikation)					**A B C D** □ □ □ □

Tab. 12.24: Dokumentationsbogen des Lysholm-Score (Lysholm und Gillquist 1982)

Name: Vorname: Datum:

Bitte schildern Sie den augenblicklichen Zustand Ihres Kniegelenkes! Kreuzen Sie die zutreffende Aussage an.

Wie dürfen/können sie ihr Knie belasten ?
(5 Punkte) Vollbelastung
(3 Punkte) Teilbelastung (Gehstützen)
(0 Punkte) Keine Belastung

Hinken Sie ?
(5 Punkte) Nein
(2 Punkte) leicht/zeitweilig
(0 Punkte) schwer/Ständig

Können Sie Treppen steigen ?
(10 Punkte) keine Schwierigkeiten
(6 Punkte) leichte Schwierigkeiten
(2 Punkte) nach eine Stufe auf einmal
(0 Punkte) nicht möglich

Können Sie in die Hocke gehen?
(5 Punkte) keine Schwierigkeiten
(4 Punkte) nicht mehr als 90 Grad Beugung
(0 Punkte) nicht möglich

Zur Stabilität ihres Kniegelenkes:

Kommt es vor, dass ihr Knie nachgibt oder wegknickt ?
(25 Punkte) niemals
(20 Punkte) selten bei starker Belastung
(15 Punkte) oft bei starker Belastung
(10 Punkte) gelegentlich bei der täglichen Beanspruchung
(5 Punkte) oft bei der täglichen Beanspruchung
(0 Punkte) bei jedem Schritt

Ist Ihr Knie geschwollen ?
(10 Punkte) nein
(6 Punkte) nach starker Belastung
(2 Punkte) nach alltäglicher Belastung
(0 Punkte) ständig

Haben Sie Schmerzen im Knie?
(25 Punkte) Nein
(20 Punkte) leicht/zeitweilig bei starker Belastung
(15 Punkte) stets während oder nach starker Belastung
(10 Punkte) während oder nach mittlerer Belastung
(5 Punkte) während oder nach leichter Belastung
(0 Punkte) ständig

Kommt es vor das Knie blockiert ?
(15 Punkte) niemals
(10 Punkte) gelegentlich Knacken, als gleite das Gelenk über einen Widerstand
(6 Punkte) gelegentliche Blockade
(0 Punkte) häufige Blockade

---

100 Punkte (Maximalpunktzahl)

Anmerkung: Die angegebenen Punktwerte dienen der Auswertung und waren im Patientenfragebogen nicht enthalten. Die Gesamtpunktzahl beträgt 100 Punkte und stellt gleichzeitig das bestmögliche Ergebnis dar.

Auswertung: 100 bis 95 Punkte (= sehr gut)
94 bis 84 Punkte (= gut)
83 bis 65 Punkte (= mäßig)
64 und weniger Punkte (= schlecht)

Tab. 12.25: Dokumentationsbogen des OAK-Score (Orthopädische Arbeitsgruppe Knie der Schweitzer Gesellschaft für Orthopädie, Müller et al. 1988)

Kriterium	**Bewertung (Punkte)**				**Kategorie**	**Punkte**
Anamnese	**5**	**3**	**2**	**0**		
Schmerz	nie	selten	häufig	ständig	**A = Schmerz/Schwellung**	
Ergüsse/Schwellung	nie	selten	rez.	ständig	**A = Schmerz/Schwellung**	
Giving Way (echtes)	kein	selten	regel.		**C = Stabilität**	
Arbeit	voll	teilw.	Wechsel	unfähig	**D = Funktion**	
Sport	voll	eingeschr.	stark eingesch.	unfähig	**D = Funktion**	
Untersuchung	**5**	**3**	**2**	**0**		
Erguß/Schwellung	kein	gering	mäßig	massiv	**A = Schmerz/Schwellung**	
Schmerzen	keine	geringe	mäßig	starke	**A = Schmerz/Schwellung**	
OS-Umfangsdifferenz (10 cm prox.)	keine	2 cm	=>2 cm		**B = Beweglichkeit/Umfang**	
Extensionsdefizit (passiv)	kein	5°	10°	>10°	**B = Beweglichkeit/Umfang**	
Flexion (passiv)	voll	=>120°	=>90°	=<90°	**B = Beweglichkeit/Umfang**	
Instabilität	**5**	**4**	**3**	**2**	**0**	
Anterior (Schublade)	null	+		++	+++	**C = Stabilität**	
Posterior (Schublade)	null	+		++	+++	**C = Stabilität**	
Lachmann -Test	null	+		++	+++	**C = Stabilität**	
Lateral (30° Flexion)	null	+		++	+++	**C = Stabilität**	
Medial (30° Flexion)	null	+		++	+++	**C = Stabilität**	
Pivot-Shift	kein		anged.			**C = Stabilität**	
reversed Pivot-Shift	negativ				pos. +	**C = Stabilität**	
Funktionstests	**5**	**3**	**0**			
Einbein - Sprung seitlich	möglich	schwierig	unmöglich		**D = Funktion**	
Einbein - Kniebeuge	möglich	schwierig	unmöglich		**D = Funktion**	
Ganz kauern/ Entengang	möglich	schwierig	unmöglich		**D = Funktion**	

Auswertung:

1) Maximale Punktzahl in jeder Kategorie (max. Total) A = 20; B = 15; C = 40; D = 25 (100 Punkte)
2) Aktuelle Punktzahl in jeder Kategorie (Patient Total) A = …; B = …; C = …; D = … (…... Punkte)
3) Fehlende Punkte in jeder Kategorie A = …; B = …; C = …; D = …

Sehr Gut	(Kategorie: Punktedifferenz 0 – 4; Kein Parameter 0 Punkte; Total: > 90 Punkte und alle Kategorien Sehr Gut)
Gut	(Kategorie: Punktedifferenz 5 – 9; Kein Parameter 0 Punkte; Total: 81 – 90 Punkte oder Gut in manchen Kategorien)
Leidlich	(Kategorie: Punktedifferenz 10 - 14; Oder manche Parameter 0 Punkte; Total: 71 – 80 Punkte, Leidlich in manchen Kategorien)
Schlecht	(Kategorie: Punktedifferenz > 14; Total: < 70 Punkte oder Schlecht in manchen Kategorien)

Gesamtpunktzahl:	**Endergebnis:**

Tab. 12.26: Dokumentationsbogen des Tegner-Activity-Level („activity grading scale“, Tegner und Lysholm 1985, 1991)

Level	Wettkampfsport	Freizeitsport	Arbeit
10	(Nationale/Internationale Elite) Fußball, Football, Rugby (z. B. Bundesliga)		
9	Fußball, Football, Rugby (z.B. Landesliga), Eishockey, Ringen ,Turnen		
8	Squash, Badminton, Tischtennis, Leichtathletik, Skiabfahrtslauf		
7	Tennis, Handball, Basketball, Volleyball, Motocross, Speedway	Fußball, Football, Rugby (Verein; 2/Woche), Eishockey (1/Woche), Squash, Badminton, Tischtennis (2/Woche), Ringen (1/Woche)	
6		Tennis, Badminton, Handball, Volleyball, Basketball, Skiabfahrtslauf (Skiurlaub), Turnen, Jazztanz (min. 3/Woche)	
5	Radfahren, Skilanglauf	Jogging (> 5/Woche), Bodybuilding (>3/Woche)	Schwerarbeit (Überwiegend stehen, gehen, Lasten tragen)
4		Jogging (> 2/Woche; unebener Grund), Jazztanz, Radfahren, Skilanglauf, Bodybuilding, Schwimmen (min. 2/Woche)	mäßig schwer (überwiegend stehen, gehen, Treppen steigen)
3		Jogging (> 2/Woche; ebener Grund), Schwimmen, Wandern	leicht (4 Stunden am Tag; gehen, stehen)
2		Spazierengehen (Im Gelände)	leicht (2 Stunden/Tag; gehen, stehen)
1		Spazierengehen (ebenerdig)	überwiegend sitzende Tätigkeit
0 Arbeits – und Sportunfähig (Patienten die wegen Knieproblemen nicht gehfähig sind)			

Anmerkung: Übte ein Patient mehrere Sportarten aus, so wurde er entsprechend dem daraus resultierenden Leistungsstand höher eingestuft.

Ich erkläre: Ich habe die vorgelegte Dissertation selbständig, ohne unerlaubte fremde Hilfe und nur mit den Hilfen angefertigt, die ich in der Dissertation angegeben habe. Alle Textstellen, die wörtlich oder sinngemäß aus veröffentlichten oder nicht veröffentlichten Schriften entnommen sind, und alle Angaben, die auf mündlichen Auskünften beruhen, sind als solche kenntlich gemacht. Bei den von mir durchgeführten und in der Dissertation erwähnten Untersuchungen habe ich die Grundsätze guter wissenschaftlicher Praxis, wie sie in der „Satzung der Justus-Liebig-Universität Gießen zur Sicherung guter wissenschaftlicher Praxis“ niedergelegt sind, eingehalten.

Gießen, 30.07.2003

Danksagung

Mein ganz besonderer Dank gilt Frau Dr. Jürgensen für die aus meiner Sicht nicht hoch genug einzuschätzende betreuerische Übernahme der Arbeit von Herrn Dr. Cassens.
Ihre Fachkompetenz und Geduld hat in ganz besonderem Maße zu dem Gelingen der Arbeit beigetragen.

Weiterhin möchte ich mich natürlich bei meinem „Doktorvater“ Herrn Chefarzt Prof. Dr. Stürz für die Überlassung des Themas bedanken.

Großer Dank geht auch an Herrn Pabst (Institut für Medizinische Statistik und Informatik der Justus-Liebig-Universität) für die Unterstützung bei statistischen Fragestellungen.

Ein herzlicher Dank gilt insbesondere allen Patienten für die Bereitschaft zur Teilnahme an der Studie und den jeweils diensthabenden Ärzten und dem Personal der Ambulanz.

Namentlich nennen möchte ich an dieser Stelle auch unbedingt meine Eltern, meine Freundin Esther Haverkamp und meine Freunde Tojon und Andrea Straßburg.

Vielen Dank!

Lebenslauf

Persönliche Daten

Name:	Matthias Seel
Geburtsdatum, -ort:	11.04.1967, Marburg/Lahn
Familienstand:	ledig
Staatsangehörigkeit:	deutsch

Schulbildung

08.1973 - 07.1977	Grundschule in Annerod
08.1977 - 07.1979	Förderstufe der Herderschule in Gießen
08.1979 -06.1987	Gymnasium der Liebigschule in Gießen

Zivildienst

08.1987 - 03.1989	Lebenshilfe für geistig Behinderte Gießen e.V.

Ausbildung

04.1989 - 10.1989	Tennistrainer HTV – Stützpunkt, Offenbach

Hochschulbildung

10.1989 - 02.1990	Biologie, Justus-Liebig-Universität, Gießen
	Humanmedizin, Justus-Liebig-Universität, Gießen
04.1990 - 10.1995	Vorklinischer und klinischer Abschnitt
10.1995 - 09.1996	Praktisches Jahr Chirurgie und Innere Medizin: Kreiskrankenhaus, Lich Anästhesie: St. Vincenz Krankenhaus, Limburg
22.10.1996	III. Staatsexamen

Arzt im Praktikum

05.1997 - 11.1998	Unfall- und Allgemeinchirurgie Dr.med. Hessler, St.Josefs Krankenhaus, Gießen
19.11.1998	Approbation

Assistenzarzt

04.1999 - 06.2000	Unfall- und Allgemeinchirurgie Dr.med. Hessler, St.Josefs Krankenhaus, Gießen
07.2000 - 09.2001	Orthopädie Dr.med. Metz-Stavenhagen, Deutsches Skoliosezentrum, Zentrum für Wirbelsäulenchirurgie, Bad Wildungen
Seit dem 01.10.2001	Orthopädie Dr.med. Nöh/Dr.med. Jung, Orthopädische Klinik, Braunfels