BUNDESWEHRKRANKENHAUS ULM
KLINIK FÜR UNFALLCHIRURGIE UND ORTHOPÄDIE, REKONSTRUKTIVE UND SEPTISCHE CHIRURGIE, SPORTTRAUMATOLOGIE
(KLINISCHER DIREKTOR: PROF. DR. MED. BENEDIKT FRIEMERT)

„Veränderungen von Beckenringfrakturen in Bezug auf Epidemiologie, Diagnostik und Therapie – eine Verlaufsbeobachtung von 10 Jahren im Bundeswehrkrankenhaus Ulm“

Dissertation zu Erlangung des Doktorgrades der Medizin der Medizinischen Fakultät der Universität Ulm

Christian Manuel Sterneder

Rosenheim

2021

Amtierender Dekan: Prof. Dr. T Wirth

1. Berichterstatter: PD Dr. P. Lang

2. Berichterstatter: PD Dr. K. Schütze

Tag der Promotion: 17.02.2023

Teile dieser Arbeit wurden veröffentlicht:

Lang P, **Sterneder M**, Riesner HJ, Hackenbroch C, Friemert B, Palm HG (2021): „Fragilitätsfrakturen des Beckenrings – führt der Ödemnachweis zu mehr Operationen?“, Z Orthop Unfall. 159:503-512. DOI: https://doi.org/10.1055/a-1192-7583

Sterneder M, Lang P, Riesner HJ, Hackenbroch C Friemert B, Palm HG (2021): „Insuffizienzfrakturen vs. niederenergetische Beckenringfrakturen – Epidemiologische, diagnostische und therapeutische Charakteristika der Becken-Fragilitätsfrakturen“, Z Orthop Unfall. Epub online ahead of print. DOI: https://doi.org/10.1055/a-1394-6502

Inhaltsverzeichnis

Abkürzungsverzeichnis ..... **III**

1 Einleitung **1**

1.1 Epidemiologie der Beckenringfraktur 1

1.1.1 Die Fragilitätsfraktur des Beckenrings 2

1.2 Diagnostik der Beckenringfraktur 3

1.2.1 Anamnese 3

1.2.2 Klinische Untersuchung 3

1.2.3 Bildgebung 4

1.2.4 Osteoporoseabklärung 12

1.2.5 Klassifikation der Beckenringfraktur 12

1.3 Therapie der Beckenringfraktur 20

1.3.1 Notfalltherapie der Beckenringfraktur 20

1.3.2 Definitive Versorgung der Beckenringfraktur 21

1.4 Fragestellung und Zielsetzung der Arbeit 24

2 Material und Methode **26**

2.1 Methodik zur Erfassung der Veränderung nach adäquatem Beckentrauma 27

2.2 Methodik zur Erfassung der Veränderung nach inadäquatem Beckentrauma 29

2.2.1 Methodik der Subgruppenanalyse zur Untersuchung des Einflusses der Veränderungen in der Diagnostik auf die Therapie 30

2.2.2 Methodik der Subgruppenanalyse zur Charakterisierung der Insuffizienzfraktur und Vergleich mit der Fraktur nach niederenergetischem Trauma 32

3 Ergebnisse **34**

3.1 Veränderungen bei Patienten mit Beckenringfraktur nach adäquatem Beckentrauma .. 34

3.1.1 Epidemiologische Veränderungen 34

3.1.2 Veränderungen in der Diagnostik 36

3.1.3 Veränderungen in der Therapie 40

3.2 Veränderungen bei Patienten mit Beckenringfraktur nach inadäquatem Beckentrauma 45

3.2.1 Epidemiologische Veränderungen 45

3.2.2 Veränderungen in der Diagnostik 46

3.2.3 Veränderungen in der Therapie 51

3.2.4 Ergebnisse der Subgruppenanalyse: Untersuchung des Einflusses diagnostischer Veränderungen auf die Therapie 55

3.2.5 Ergebnisse der Subgruppenanalyse: Charakterisierung der Insuffizienzfraktur und Vergleich mit der Fraktur nach niederenergetischem Trauma 57

4 Diskussion 64

4.1 Diskussion der Veränderungen bei Patienten mit Beckenringfraktur nach adäquatem Beckentrauma 65

4.1.1 Epidemiologischen Veränderungen 65

4.1.2 Veränderungen in der Diagnostik 66

4.1.3 Veränderungen in der Therapie 69

4.2 Diskussion der Veränderungen bei Patienten mit Beckenringfraktur nach inadäquatem Beckentrauma 71

4.2.1 Epidemiologischen Veränderungen 71

4.2.2 Veränderungen in der Diagnostik 72

4.2.3 Veränderungen in der Therapie 75

4.2.4 Diskussion der Veränderungen des Therapieregimes und Diskussion der Ergebnisse der Subgruppenanalyse zur Untersuchung des Einflusses der Veränderungen in der Diagnostik auf die Therapie 78

4.2.5 Diskussion der Veränderungen des Unfallmechanismus und Diskussion der Ergebnisse der Subgruppenanalyse zur Charakterisierung der Insuffizienzfraktur und Vergleich mit der Fraktur nach niederenergetischem Trauma 81

4.3 Limitationen unserer Studie 87

5 Zusammenfassung 89

6 Literaturverzeichnis 91

7 Abbildungsverzeichnis 102

8 Tabellenverzeichnis 104

9 Danksagung 105

10 Lebenslauf 106

Abkürzungsverzeichnis

AG	Arbeitsgemeinschaft
AO/OTA	Arbeitsgemeinschaft für Osteosynthesefragen
a.-p.	anterior posterior
BÜS	Beckenübersichtsaufnahme
CR	(konventionelle) Röntgenuntersuchung
CT	Computertomografie
DECT	Dual Energy Computertomografie
DGU®	Deutsche Gesellschaft für Unfallchirurgie
DVO	Dachverband Osteologie
DXA	Dual Energy X-ray Absorptiometry
FDG	Fluoro-desoxyglucose
FFP	Fragility Fracture of the Pelvis
GCS	Glasgow Coma Scale
ISG	Iliosakralgelenk
ISS	Injury Severity Score
KBT	Komplexes Beckentrauma
MRT	Magnetresonanztomografie
PET	Positronen-Emissions-Tomografie
OP	Operation
SAV	Schwerstverletzungsartenverfahren der Berufsgenossenschaften
V.a.	Verdacht auf
v.a.	vor allem
WHO	World Health Organization
z.B.	zum Beispiel

1 Einleitung

1.1 Epidemiologie der Beckenringfraktur

Die Beckenringfraktur ist mit einer Inzidenz von 3 und 8% aller Frakturen eine seltene Frakturart, zeigt jedoch eine hohe Letalität [9, 30, 36, 42, 46]. Die Epidemiologie der Beckenringfraktur war in den letzten Jahrzehnten von folgenreichen Entwicklungen geprägt. War die Beckenringfraktur noch vor 30 Jahren eine Verletzung des jungen Menschen nach einem Hochrasanztrauma, hat sie sich bedingt durch den demografischen Wandel erheblich hin zu vermehrten niedrigenergetischen Frakturen des alternden Menschen verändert [47, 116]. So zeigt sich in Deutschland bei Patienten über 60 Jahren eine Inzidenz der Osteoporose-assoziierten Beckenringfrakturen von 224/100.000 [2]. Die AG Becken III der Deutschen Gesellschaft für Unfallchirurgie konnte mit Hilfe eines internationalen Beckenregisters diese Entwicklung aufzeigen: In der ersten Phase des Beckenregisters, 1991 bis 1993, war das größte Patientenkollektiv unter Männern in der 3. Lebensdekade zu finden [47]. In der zweiten Phase des Beckenregisters von 1998 bis 2002 lag der größte Gipfel bereits bei den weiblichen geriatrischen Patienten. In der dritten Phase seit 2004 hat sich diese Entwicklung weiter fortgesetzt [47]. Diese epidemiologischen Veränderungen hatten zur Folge, dass sich im Laufe der letzten zwei Jahrzehnte zwei Patientenkollektive entwickelten. Eine Gruppe von jungen, vor allem männlichen Patienten und eine Gruppe mit Patienten, hauptsächlich weiblich, im höheren Lebensalter [47].

Diese beiden Gruppen unterscheiden sich nicht nur hinsichtlich ihres Alters und des Geschlechts, sondern auch im Unfallmechanismus, welcher zur Beckenringfraktur geführt hat: Die Frakturen des jungen Menschen sind durch Hochrasanztraumata bedingt. Dies wird als adäquates Beckentrauma angesehen. Bei den geriatrischen Patienten reichen Niedrigenergietraumata aus, um eine Fraktur zu verursachen oder es liegt eine negative Traumanamnese vor [74]. Dies wird als inadäquates Trauma bezeichnet. **Tabelle 1** zeigt zusammenfassend die einzelnen Unfallmechanismen, welche als adäquates oder inadäquates Trauma angesehen werden.

Tabelle 1: Übersicht Unfallmechanismus: adäquates und inadäquates Beckentrauma

Adäquates Beckentrauma	Inadäquates Beckentrauma
• Sturz aus größerer Höhe > 3m • Verkehrsunfall als Fußgänger • Fahrrad-/PKW-/Motorradunfall • Sportunfall	• Einfacher Sturz aus eigener Körperhöhe • Nicht erinnerliches Trauma

1.1.1 Die Fragilitätsfraktur des Beckenrings (FFP)

Die Beckenringfrakturen des geriatrischen Patienten nach inadäquatem Trauma werden als Fragilitätsfrakturen des Beckens (Fragility Fracture of the Pelvis, FFP) bezeichnet und sind durch ein Missverhältnis zwischen Knochenstärke und der einwirkenden Last auf den Knochen charakterisiert [91]. Nach Definition der WHO entstehen diese Frakturen bereits bei einer Krafteinwirkung, unter welcher ein gesunder Knochen nicht brechen würde [122]. Eine reduzierte Kompressions- und Torsionsfestigkeit des Knochens ist hierfür ursächlich [122].

1.1.1.1 Die beiden Frakturentitäten der Fragilitätsfraktur des Beckens

Zwei Frakturentitäten zählen zum Spektrum der Fragilitätsfrakturen des Beckenrings: Zum einen die Frakturen des Beckenrings nach niedrigenergetischen Trauma und zum anderen die Insuffizienzfrakturen des Beckenrings [91]. Frakturen des Beckenrings durch ein Niedrigenergietrauma finden sich bei älteren Patienten häufig an Scham- und Sitzbein nach einem einfachen Sturz [23, 26, 53, 56]. Frakturen des Beckenrings nach niedrigenergetischen Trauma stellen oftmals einen ersten Anhaltspunkt einer undiagnostizierten oder inadäquat therapierten Osteoporose dar [91]. Damit ist diese Frakturentität Osteoporose-assoziiert [91].
Die Entität der Beckenringfraktur nach niedrigenergetischem Trauma ist hierbei von den Insuffizienzfrakturen des Beckenrings zu unterscheiden [104]. Insuffizienzfrakturen treten *per definitionem* gänzlich ohne Trauma auf [91]. Krafteinwirkungen, die bei allgemeinen Alltagsaktivitäten vorkommen sind hier für eine Fraktur ausreichend [91]. Auch bei einer Belastung durch das Körpergewicht des Patienten kann dabei eine Fraktur entstehen [91]. Der Grund für diese Frakturen

ist eine sehr ausgeprägte Verminderung von Knochenmasse [91]. In erster Linie kann hierfür eine schwere Osteoporose ursächlich sein [91]. Des Weiteren können Bestrahlung [113], langfristige Kortisoneinnahme [24], Langzeitimmobilisierung [91], Vitamin-D-Mangel [7, 64] diese deutliche Verringerung der Knochenmasse bewirken. Eine Knochenentnahme am Becken für operative Eingriffe an der Lendenwirbelsäule (z.B. autologes Knochentransplantat für Spondylodese) kann zudem einen sehr seltenen Grund für diese deutliche Knochenmasseverminderung darstellen [14, 77].

1.2 Diagnostik der Beckenringfraktur

1.2.1 Anamnese

Bei der Beckenfraktur des jungen Menschen ist das vorangegangene Trauma meist offensichtlich und es besteht meist eine Kenntnis über den Unfallmechanismus. Angaben des Patienten über die Schmerzlokalisation im Becken sowie Harndrang können weitere Hinweise auf eine Fraktur sein [43].
Bei geriatrischen Patienten ist die Anamneseerhebung oftmals herausfordernd [104]. In manchen Fällen muss bei demenzerkrankter geriatrischen Patienten eine Fremdanamnese erhoben werden [37]. Wenn ein Trauma erinnerlich ist, liegt meist nur ein Bagatelltrauma vor oder es kann überhaupt kein Trauma angegeben werden [74]. Die Fragilitätsfrakturen des Beckens imponieren auch mit Schmerzen, allerdings können diese schlecht lokalisierbar sein [104]. Schmerzen können im Hüft- und Lendenbereich oder tieflumbal auftreten und können als Lumboischalgie imponieren [74]. Zudem wird oft ein Druckschmerz im Bereich des lateralen Os sacrum und des ISG angegeben [106].

1.2.2 Klinische Untersuchung

Die klinische Untersuchung beim jungen Menschen mit dem Verdacht auf eine Beckenfraktur nach adäquatem Trauma richtet sich nach der S3-Leitlinie Polytrauma [22] und läuft immer unter Berücksichtigung der extra- und intrapelvinen Begleitverletzungen ab. So wird bei den meist polytraumatisierten Patienten im Schockraum die Kreislaufparameter überwacht und auf Prellmarken, Hämatome und Blutungszeichen aus Urethra oder After geachtet [43]. Eine rektale

Untersuchung kann Hinweise auf eine Verletzung des Kontinenzorgans geben [43]. Bei der Frau sollte eine Untersuchung der Vagina durchgeführt werden [43]. Zudem sollte die Kontrolle der peripheren Durchblutung erfolgen und die Motorik und Sensibilität im Becken-Bein-Bereich überprüft werden [43].
Zur Überprüfung der Beckenstabilität legt ein Untersucher beim Patienten in Rückenlage jeweils eine Hand auf die Spina iliaca anterior superior und drückt dann den Knochen gegen die Unterlage und spürt bei einer Instabilität einen federnden Widerstand [72]. Diese Stabilitätsprüfung hat jedoch eine geringe Sensitivität und Spezifität [34] und birgt das Risiko einer sekundären Frakturdislokation [84]. Deswegen empfehlen einige Autoren eine externe Beckenstabilisierung schon bei V.a. eine instabile Beckenringfraktur ohne vorherige Instabilitätsprüfung [121]. Zudem sollte eine Beckenschlinge erst nach der bildgebenden Diagnostik geöffnet werden. Jedoch ist dies umstritten, da eine Symphysensprengung nur sichtbar wird, wenn keine Kompression durch die Beckenschlinge besteht.
Im Unterschied zu Beckenringfrakturen nach adäquatem Trauma existiert bislang zur Diagnostik der Fragilitätsfrakturen des Beckenrings noch keine Leitlinie. Beim geriatrischen Patienten mit Verdacht auf eine Beckenringfraktur können Wunden und Hämatome Hinweise auf eine äußere Krafteinwirkung sein [106]. Durch eine laterale Kompression der beiden Beckenschaufeln lassen sich Schmerzen im dorsalen Beckenring, der Symphyse oder in der Leistengegend provozieren [106]. Ein positives Menell-Zeichen und eine Schmerzprojektion auf das ISG bei einem 3-Stufen-Test kann ein Hinweis auf eine Fragilitätsfraktur des Os sacrum sein [106]. Klinisch spürbare Instabilitäten lassen sich meist nicht feststellen.

1.2.3 Bildgebung

1.2.3.1 Klassische Röntgenuntersuchung (CR)

Bei Beckenringfrakturen nach adäquatem Trauma beinhaltet die Diagnostik nach S3-Leitlinie eine Beckenübersichtsaufnahme (BÜS), bzw. eine CT [22]. Ist eine CT unmittelbar verfügbar, kann auf eine BÜS verzichtet werden [51]. Diese untergeordnete Rolle in der Diagnostik nimmt die konventionelle Röntgendiagnostik auch bei Beckenringfrakturen nach inadäquatem Trauma ein. Ursächlich für diese untergeordnete Rolle ist, dass nach heutigem wissenschaftlichem Stand eine alleinige klassische Röntgenuntersuchung als Bildgebung sowohl bei

Beckenringfrakturen nach adäquatem Trauma als auch bei Fragilitätsfrakturen des Beckens nicht ausreichend ist. Grund hierfür ist, dass der dorsale Beckenringanteil nicht ausreichend beurteilt werden kann, v.a. bei fehlender Dislokation [8, 19]. Auch Darmgasüberlagerungen und die Differenzierung von Sklerosierungslinien gegenüber der Frakturlinie erschweren die Diagnostik mittels CR [106]. Dies hat zur Folge, dass unter reiner Verwendung der klassische Röntgendiagnostik dorsale Läsionen des Beckenrings, insbesondere bei FFP, übersehen werden [19]. Bei einem GCS von 14-15 hat die klinische Untersuchung sogar eine höhere Sensitivität als die Röntgenuntersuchung [31, 95]. Sakrumfrakturen werden in 16-52% der Fälle nicht entdeckt [68, 83]. Insbesondere bei minimaler oder fehlender Frakturdislokation werden Impressionen des ventralen Sakrum übersehen [19]. Die Spezifität der klassischen Röntgenuntersuchung bei Frakturen am Sakrum wird in der Literatur zwischen 12% und 57% angegeben und die Sensitivität liegt bei 6-38% [13, 61]. Auch eine Metaanalyse konnte aufzeigen, dass zwar in 57% indirekte Frakturzeichen im Sinne einer Sklerose nachweisbar waren, wobei eine Fraktur lediglich in 12% gefunden werden konnte [32].

Wird eine Beckenringfraktur nicht im vollen Ausmaß diagnostiziert, kann eine falsche Therapie und eine Erhöhung der Morbidität zur Folge haben [74]. Eine höhere Sensitivität und Spezifität zeigt die CR für Frakturen am vorderen Beckenring (65,7% und 90,3%) [97]. Aufgrund dessen wird eine primäre konventionelle Röntgendiagnostik bei älteren Patienten und klinischer Symptomatik und V. a. eine Fragilitätsfraktur des Beckens empfohlen [74, 97]. Zudem ist die klassische Röntgenaufnahme immer noch von Bedeutung für den Operateur zur Orientierung während des Eingriffs [18, 19].

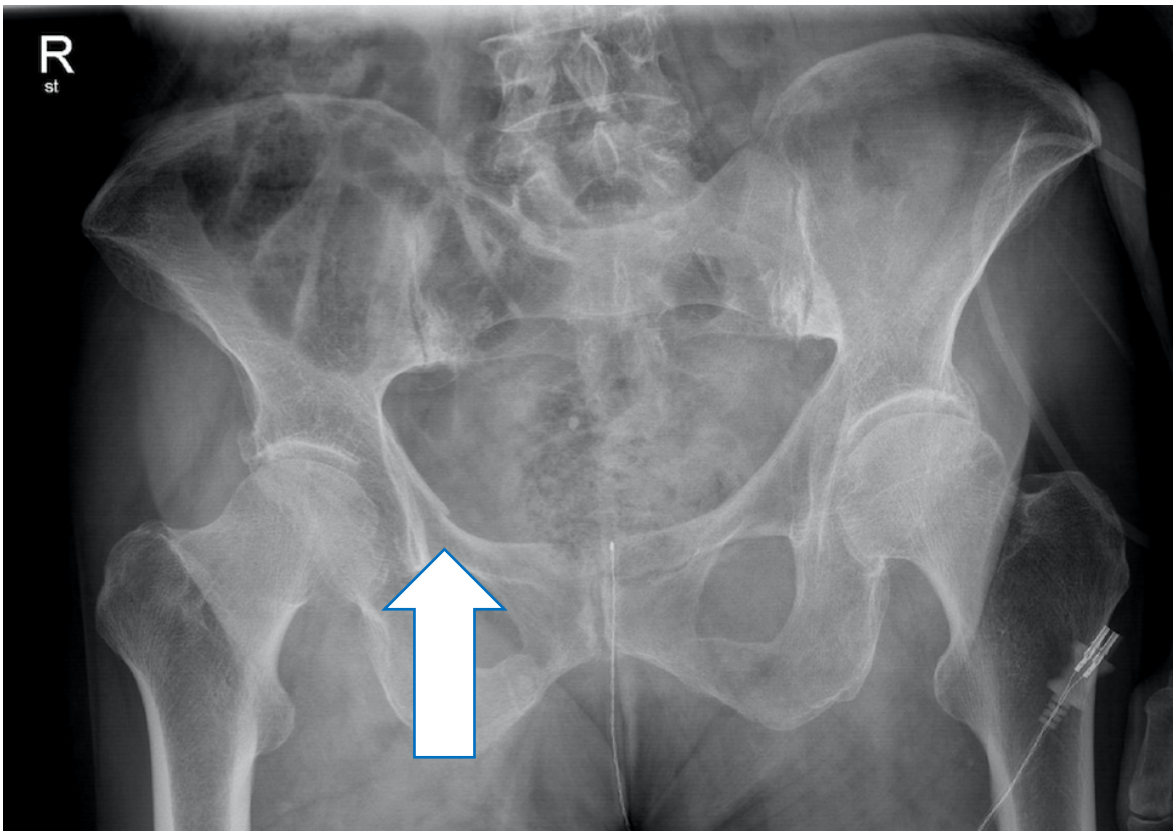

Abbildung 1: Beckenübersichtsaufnahme (BÜS) mittels konventioneller Röntgenuntersuchung: Es zeigt sich eine Fraktur des Os pubis rechts. Der hintere Beckenring ist in dieser Untersuchungsmethode nur unzureichend beurteilbar. Quelle: Radiologie Bundeswehrkrankenhaus Ulm

1.2.3.2 Computertomographie (CT)

Die Computertomografie schließt sich sowohl bei jungen als auch bei alten Patienten meist direkt an die klassische Röntgendiagnostik an oder wird direkt als primäre Diagnostik (Traumaspirale) verwendet [18]. In der CT können bei schweren Beckentraumata auch Begleitverletzungen der Weichteile unter Kontrastmittelgabe gleich mitbeurteilt werden. Zudem kann ein Computertomogramm mit 3-D Rekonstruktionen die Repositions- und Osteosyntheseplanung erleichtern [18]. Ein wesentlicher Nachteil der CT, vor allem bei jüngeren Patienten, ist die hohe Strahlenbelastung.

Bei Fragilitätsfrakturen des Beckens im Alter wird die Indikation für die CT sehr breit gestellt [19, 106] - auch dann, wenn im klassischen Röntgen keine Fraktur nachweisbar ist [19]. Wird in der Primärdiagnostik eine Fraktur des vorderen Beckenrings gefunden, sollte auf eine CT-Untersuchung des hinteren Beckenrings nie verzichtet werden [106]. Der Grund hierfür ist, dass bei Nachweis einer vorderen

Beckenringfraktur in vielen Fällen eine hintere Beckenringfraktur vorliegt [6, 60, 96]. Bei Frakturen von Sitz- und Schambein sowie beidseitigen Frakturen des vorderen Beckenrings ist mit Frakturen des hinteren Ringes zu rechnen [6, 60].

Die Verwendung der CT bei Fragilitätsfrakturen des Beckens ist jedoch limitiert, da bei diesem bildgebenden Verfahren die Beurteilung der Struktur des spongiösen, osteoporotischen Knochens nicht uneingeschränkt gelingt [39]. Folglich können Fragilitätsfrakturen des Beckenrings ohne Dislokation nicht oder nicht im vollem Umfang dargestellt werden [39]. In Folge dessen wird die Sensitivität für den Nachweis von Fragilitätsfrakturen des Beckens durch die CT in der Literatur zwischen 53% und 75% angegeben [61]. Bei persistierender Beschwerdeproblematik muss die CT-Untersuchung bei den Fragilitätsfrakturen gegebenenfalls wiederholt bzw. auf ein ödemsenstives Verfahren gewechselt werden [70, 106].

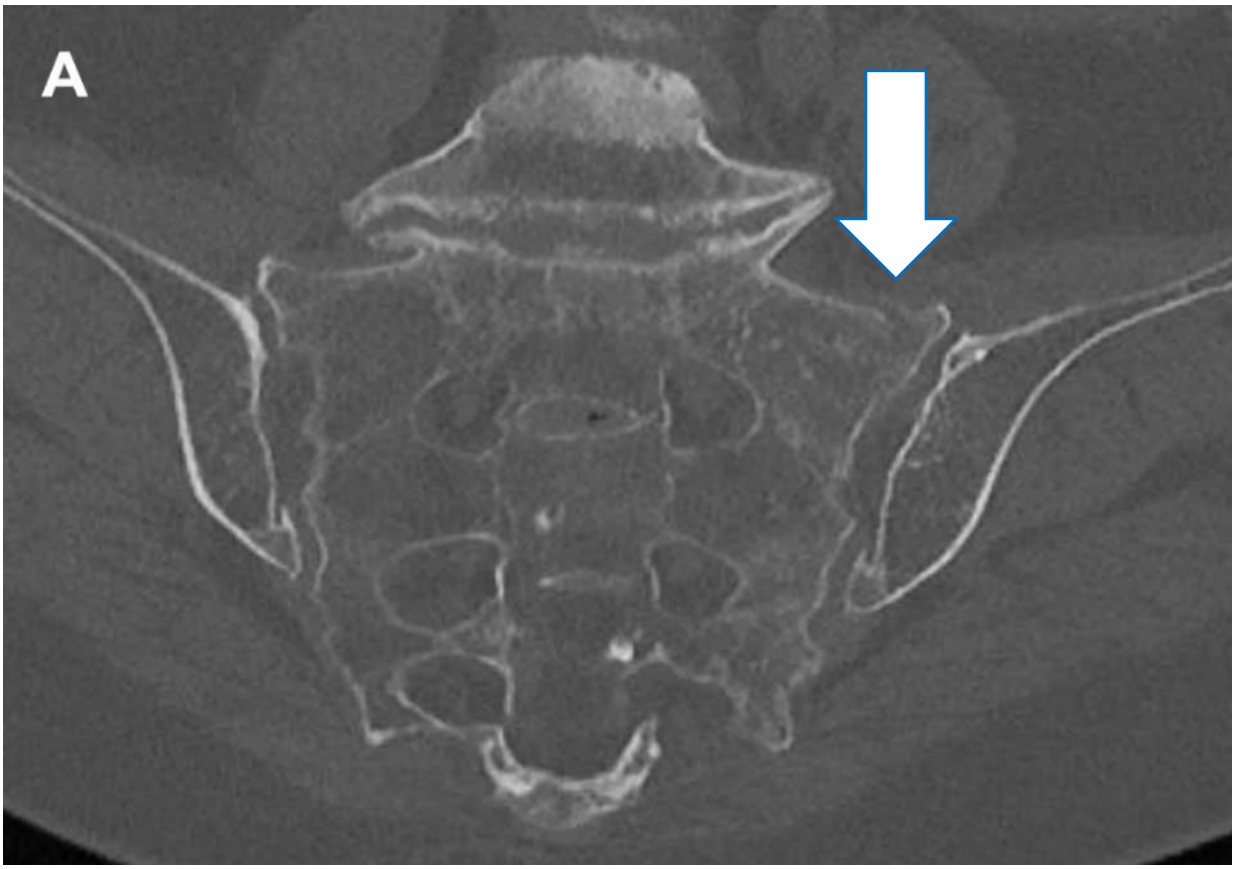

Abbildung 2: Untersuchung mittels konventioneller Computertomographie (CT) bei V.a. Fragilitätsfraktur des Beckenrings (FFP): Fraktur der Massa lateralis des Os sacrum links (koronare Darstellung; weißer Pfeil markiert die Fraktur). Modifiziert nach: Palm HG, Lang P, Hackenbroch C, Sailer L, Friemert B (2020): Dual-energy CT as an innovative method for diagnosing fragility fractures of the pelvic ring: a retrospective comparison with MRI as the gold standard. Arch Orthop Trauma Surg; 140(4): 473-480. Mit freundlicher Genehmigung von Springer Nature

1.2.3.3 Ödemsensitive Bildgebung bei Fragilitätsfrakturen des Beckenrings

Wie oben bereits beschrieben ist die CT bei der Diagnostik von Fragilitätsfrakturen des Beckenrings limitiert [39]. Die Ursache dafür ist, dass Fragilitätsfrakturen vor allem durch Kompressionslinien und Knochenödeme charakterisiert sind [40, 119]. Sie zeichnen weniger durch Störungen des kortikalen Knochens aus [40, 119]. In der CT sind solche Veränderungen schwer zu detektieren und folglich bleiben dabei Fragilitätsfrakturen, insbesondere am hinteren Beckenring, häufig okkult [58, 76]. Die Magnetresonanztomografie (MRT) und die Dual Energy CT (DECT) sind in der Lage die bei FFP auftretenden Knochenödeme ohne Kortikalisunterbrechung mit hoher Sensitivität darzustellen (ödemsensitive Bildgebung) und sind damit beim Nachweis von okkulten Sakrumfrakturen von wesentlicher Bedeutung [40, 58, 70, 76]. Der Nachweis eines Knochenödems ohne Kortikalisunterbrechung ist von klinischer Relevanz: Bei einem Knochenödem ohne Kortikalisunterbrechung handelt es sich um einen pathologischen Zustand [102]. Histopathologisch handelt es sich dabei um Mikrofrakturen des spongiösen Knochens und Einblutungen in das fettige Knochenmark [82, 109]. Dauert die Überforderung der knöchernen Regeneration weiter an, werden Reaktionen des Periosts und Unterbrechungen der Kortikalis nach einigen Wochen sichtbar [102]. Nach zwei bis drei Wochen wird die Fraktur dann radiologisch sichtbar, wenn die Heilung ausbleibt [111]. Jedoch besteht auch die Möglichkeit, dass bei einem Knochenödem ohne Kortikalisunterbrechung eine folgenlose Ausheilung erfolgt [102]. Voraussetzung hierfür ist eine Behebung der zugrundeliegenden Pathologien (Überlastung, pathologischer Knochenmetabolismus) [102]. Auf die beiden bildgebenden Verfahren (MRT und DECT), die in der Lage sind das hier beschriebene Knochenmarködem bei FFP darzustellen, soll nun im Folgenden eingegangen werden.

1.2.3.4 Magnetresonanztomografie (MRT)

Wie oben bereits beschrieben, kann die hochsensitive MRT bei den Fragilitätsfrakturen des geriatrischen Patienten okkulte Frakturen – insbesondere des hinteren Beckenringes – v.a. durch Knochenmarködemveränderungen zur Darstellung bringen **(Abbildung 3)** [17, 39, 74]. Fragilitätsfrakturen im Bereich des Sakrum zeigen als radiologisches Merkmal des umgebenden Knochenmarködems i.d.R. eine erhöhte Signalintensität in den T2-Sequenzen [102], wobei die

fettsupprimierten Sequenzen die höchste Sensitivität für Frakturödeme haben [6, 13, 33]. Die Frakturlinie ist hingegen in den T1-Sequenzen als Bereich niedriger Signalintensität gekennzeichnet [118]. Die MRT war hier bisher das Diagnostikum mit der höchsten Sensitivität [13, 17]. Die DECT erreicht jedoch die gleiche Sensitivität [76]. Vorteile der MRT sind der hervorragende Nachweis eines Knochenmarködems und die fehlende Strahlenbelastung [38]. Daraus ergibt sich der hohe Stellenwert dieses bildgebenden Verfahrens bei älteren Patienten mit Schmerzen im Beckenbereich ohne Beckentrauma, wo die MRT zum Nachweis von Knochenödemen und Verdichtungslinien im kortikospongiösen Knochen dient [57]. Nachteile der MRT Diagnostik sind bekannte Einschränkungen, wie z.B. die limitierte Verfügbarkeit, die lange Durchleuchtungszeit und die Kosten der Untersuchung [39].

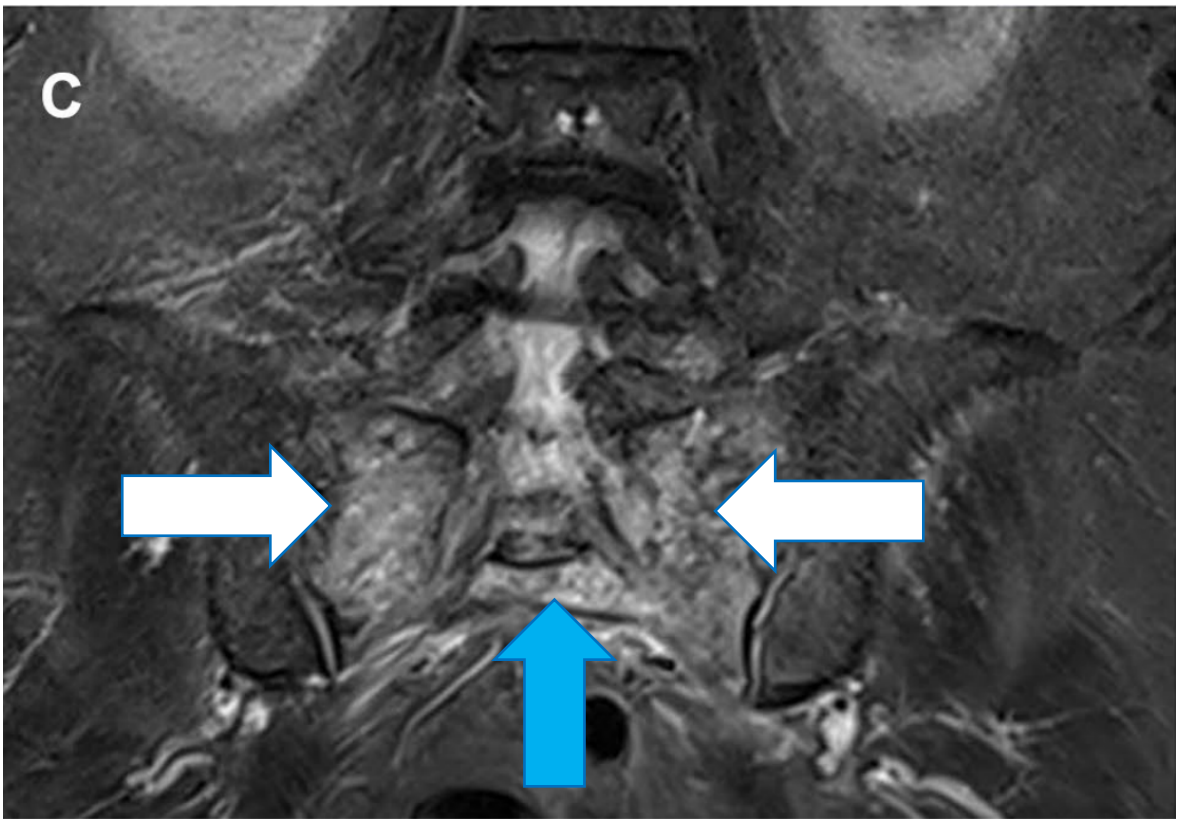

Abbildung 3: In der konventionellen Computertomographie (CT) (Abbildung 2) ist lediglich eine Fraktur in der linken Massa lateralis des Os sacrum erkennbar, in der Untersuchung mittels Magnetresonanztomographie (MRT) beim gleichen Patienten zeigt sich ein kräftiges beidseitiges Knochenmarködem (weiße Pfeile) mit horizontaler Komponente im Os sacrum (blauer Pfeil) (koronare Darstellung, T2, STIR Sequenz). Modifiziert nach: Palm HG, Lang P, Hackenbroch C, Sailer L, Friemert B (2020): Dual-energy CT as an innovative method for diagnosing fragility fractures of the pelvic ring: a retrospective comparison with MRI as the gold standard. Arch Orthop Trauma Surg; 140(4): 473-480. Mit freundlicher Genehmigung von Springer Nature

Bei Patienten mit Beckenringfraktur nach adäquatem Beckentrauma spielt die MRT in der Primärdiagnostik keine Rolle [22]. Hier stellt, wie oben beschrieben, die Computertomografie (CT) das führende Verfahren zur Bildgebung dar. Jedoch ist die MRT der CT in der Diagnostik von Weichteilverletzungen überlegen [38]. Zudem kann die MRT unter Strahlenschutzaspekten zur Diagnostik von Beckenringfrakturen im Kindesalter als primäres Bildgebungsverfahren angewandt werden [16].

1.2.3.5 Dual Energy CT (DECT)

Eine neue Möglichkeit zur Bildgebung bei Fragilitätsfrakturen des Beckens ist die Dual Energy CT (DECT) [39, 40]. Die DECT erlaubt, basierend auf der klassischen CT, durch verschiedene Röhrenspannungen eine exaktere Gewebedarstellung sowie Gewebedifferenzierung [39, 40]. Technisch liegt dem Verfahren die Tatsache zugrunde, dass verschiedene Gewebe bei unterschiedlichen Spannungen ein differentes Absorptionsverhalten zeigen [39, 40]. Dadurch ist eine überlagerungsfreie Darstellung des Knochenmarks möglich [39, 40]. Die ersten DECT-Scanner existieren seit dem Jahr 2005 [40]. Seitdem wird die DECT in vielen medizinischen Bereichen eingesetzt [40]. Der Einsatz in der Diagnostik der FFP ist neu und zu diesem Zwecke ist dieses bildgebende Verfahren an unserer Klinik seit 2015 im Einsatz. Mit der DECT können Knochenmarködeme im Rahmen einer FFP, mit der gleichen Sensitivität wie bei der MRT, beurteilt werden [76]. Ein Vorteil der DECT ist gleichzeitig die gute Beurteilbarkeit der knöchernen Fraktursituation [40]. Zudem ist sie im Vergleich zur MRT schneller verfügbar und kostengünstiger [40]. Die DECT wird jedoch bislang nur an wenigen Zentren routiniert verwendet [39, 40].

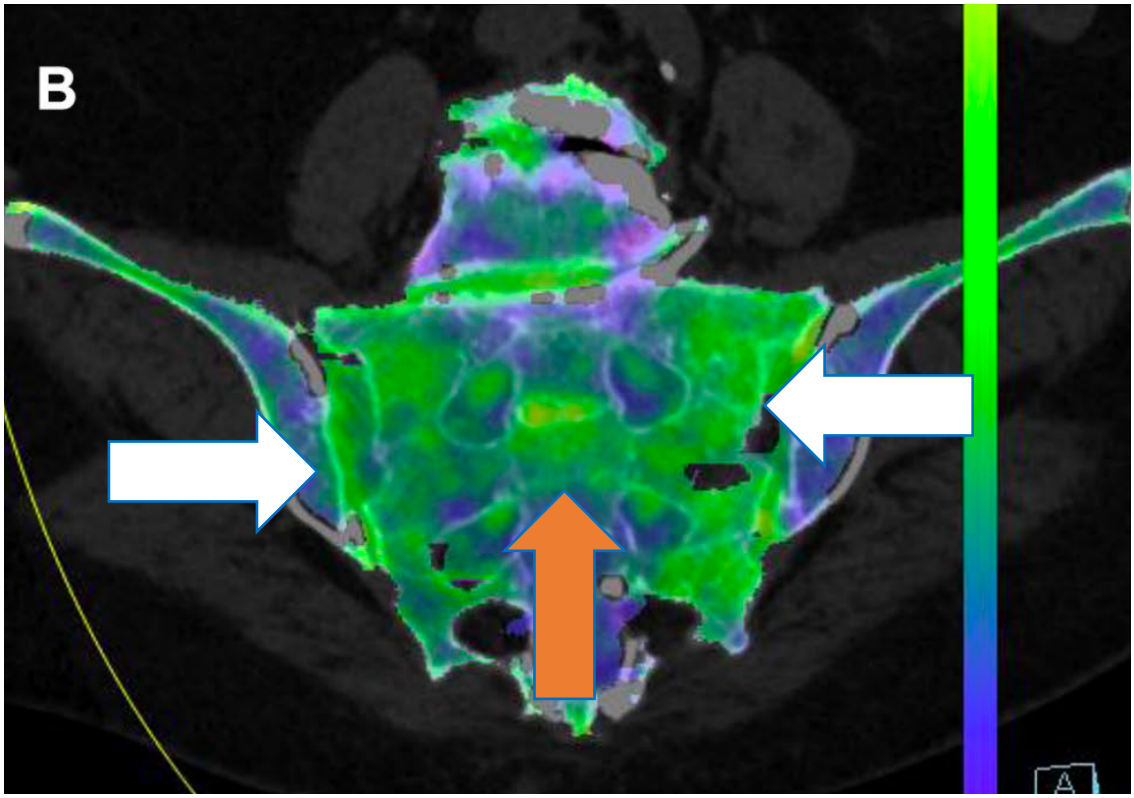

Abbildung 4: Die Dual Energy CT (DECT) zeigt in koronarer Darstellung wie die MRT (Abbildung 3) ein beidseitiges Knochenödem (grün = Ödem) in den Massae laterales des Os sacrum (mit weißen Pfeilen markiert) mit zusätzlicher horizontaler Komponente (oranger Pfeil); in der konventionellen CT war lediglich eine Fraktur der Massa lateralis links detektiert worden (Abbildung 2) Modifiziert nach: Palm HG, Lang P, Hackenbroch C, Sailer L, Friemert B (2020): Dual-energy CT as an innovative method for diagnosing fragility fractures of the pelvic ring: a retrospective comparison with MRI as the gold standard. Arch Orthop Trauma Surg; 140(4): 473-480 Mit freundlicher Genehmigung von Springer Nature

1.2.3.6 Nuklearmedizinische Bildgebung

Nuklearmedizischen Verfahren (z.B. Skelettszintigrafie oder PET-CT) zur Bildgebung bei Beckenringfrakturen (insbesondere Fragilitätsfrakturen des Beckenrings) haben durch die Weiterentwicklung der CT und der MRT deutlich an Stellenwert verloren [102]. Sie werden dann noch eingesetzt, wenn Kontraindikationen für eine MRT vorliegen oder falls maligne bzw. entzündliche Veränderungen differenzialdiagnostisch beachtet werden müssen [102]. Im Rahmen der nuklearmedizinischen Bildgebung erfolgt die Frakturdiagnostik mittels Detektion einer erhöhten Aktivität der Osteoblasten mit gesteigertem Knochenumbau im Frakturbereich mit Hilfe eines Radiotracers (metastabilen Technetium-99 (99mTc) oder radioaktiv markiertem Fluorid (18 F)) [102]. In der Szintigrafie ist für die Insuffizienzfrakturen des Sakrum das sogenannte „Honda"-Zeichen charakteristisch [27]. Dies zeigt sich jedoch lediglich in 20% der Fälle und

kann bei den, innerhalb der FFP häufigen, unilateralen Frakturen nicht nachgewiesen werden [102]. Bei der PET/CT wird 18F-Fluoro-desoxyglucose (18F-FDG) als Radiopharmakon angewendet [102]. Dabei ist zu beachten, dass 18F unspezifisch ist, weil es sich an Orten mit vermehrtem Knochenumbau anreichert, unabhängig von der Ursache (z. B. Frakturen, Arthrose, Metastasen) [102]. So ist bei der Diagnostik von Fragilitätsfrakturen eine begleitende CT- oder MRT-Untersuchung notwendig [102].

1.2.4 Osteoporoseabklärung

Die Osteoporose stellt, wie oben bereits beschrieben, einen Hauptrisikofaktor für die Fragilitätsfrakturen des Beckenrings dar [93]. Mehr als 60% der Beckenringfrakturen im Alter sind mit Osteoporose assoziiert [86, 101]. Die Abklärung der Osteoporose ist in der DVO-Leitlinie geregelt [20]. Im Falle der Fragilitätsfrakturen des Beckens sollte eine Knochendichtemessung erfolgen, einerseits zur diagnostischen Sicherung des Vorliegens einer Osteoporose und andererseits um bei operativer Versorgung Dichtezonen im Sakrum und Becken zu präoperativ zu analysieren [102]. Das Verfahren der Wahl zur Osteoporoseabklärung ist laut WHO die Knochendichtemessung (Dual Energy X-Ray Absorptiometrie, DEXA) [122]. Zudem besteht mit der quantitative Computertomografie (QCT) ein weiteres Verfahren zur Verfügung [102]. Für die Diagnose einer Osteoporose ist nach den Kriterien der WHO [49] eine Knochendichtemessung mit einem T-Score kleiner − 2,5 ausreichend [102]. Im Falle von niederenergetischen Frakturen und anderen Risikofaktoren kann die Osteoporose auch bereits bei einem T- Score größer − 2,5 vorhanden sein [102].

1.2.5 Klassifikation der Beckenringfraktur

1.2.5.1 Klassifikation der Arbeitsgemeinschaft für Osteosynthesefragen

Beckenringfrakturen nach adäquatem Beckentrauma werden nach der Klassifikation der Arbeitsgemeinschaft für Osteosynthesefragen (AO) eingeteilt. Grundlage für diese AO-Klassifikation der Beckenringfraktur war die Klassifikation der Beckenringfraktur nach Tile. Die Klassifikation nach Tile richtet sich nach dem Zusammenhang zwischen Unfallmechanismus und dem Instabilitätsgrad der Beckenringfraktur [110]. Daraus wurde die AO-Klassifikation abgeleitet **(Abbildung**

5). Die AO-Klassifikation unterteilt die Beckenringfraktur in drei Hauptgruppen mit jeweils wieder drei Untergruppen [66]. Diese Untergruppen werden nochmals in 3 Subgruppen unterteilt [66]: Typ A Frakturen sind Beckenringfrakturen, bei denen der hintere Beckenring stabil bleibt [66]. A1 Frakturen beschreiben die Fraktur von Knochenanteile, wie der Spina iliaca, der Christa iliaca oder des Tuber ischiadicums [66]. A2 Frakturen beschreiben Beckenschaufelfrakturen, die durch einen direkten Schlag entstehen und unilaterale oder bilaterale Frakturen des ventralen Beckenrings [66]. A3 Frakturen sind Querfrakturen des Os sacrum oder des Os coccygeum [66].

Typ B Frakturen beschreiben eine Verletzung des ventralen Rings mit inkompletter Unterbrechung des dorsalen Beckenrings [66]. Dieser Frakturtyp zeigt eine rotatorische Instabilität [66]. B1 Frakturen sind Symphysensprengungen („open-book“) [66]. B2 Frakturen entstehen durch laterale Kompressionsverletzungen. Sie zeigen oft eine Impressionsfraktur des ventralen Sakrum mit gleichzeitiger Verletzung des ventralen Rings [66]. B3 Frakturen zeigen eine bilaterale, inkomplette Unterbrechung des dorsalen Rings [66].

Typ C Frakturen sind horizontal und vertikal instabil [66]. Der Grund ist eine komplette Unterbrechung des dorsalen Beckenrings, der eine translatorischer Instabilität zur Folge hat [66]. C1 Frakturen zeigen eine unilaterale Unterbrechung des Rings [66]. C2 Frakturen sind ipsilateral kontralateral inkomplett unterbrochen [66]. C3 Frakturen sind durch eine bilaterale komplette Sprengung des Beckenrings gekennzeichnet [66].

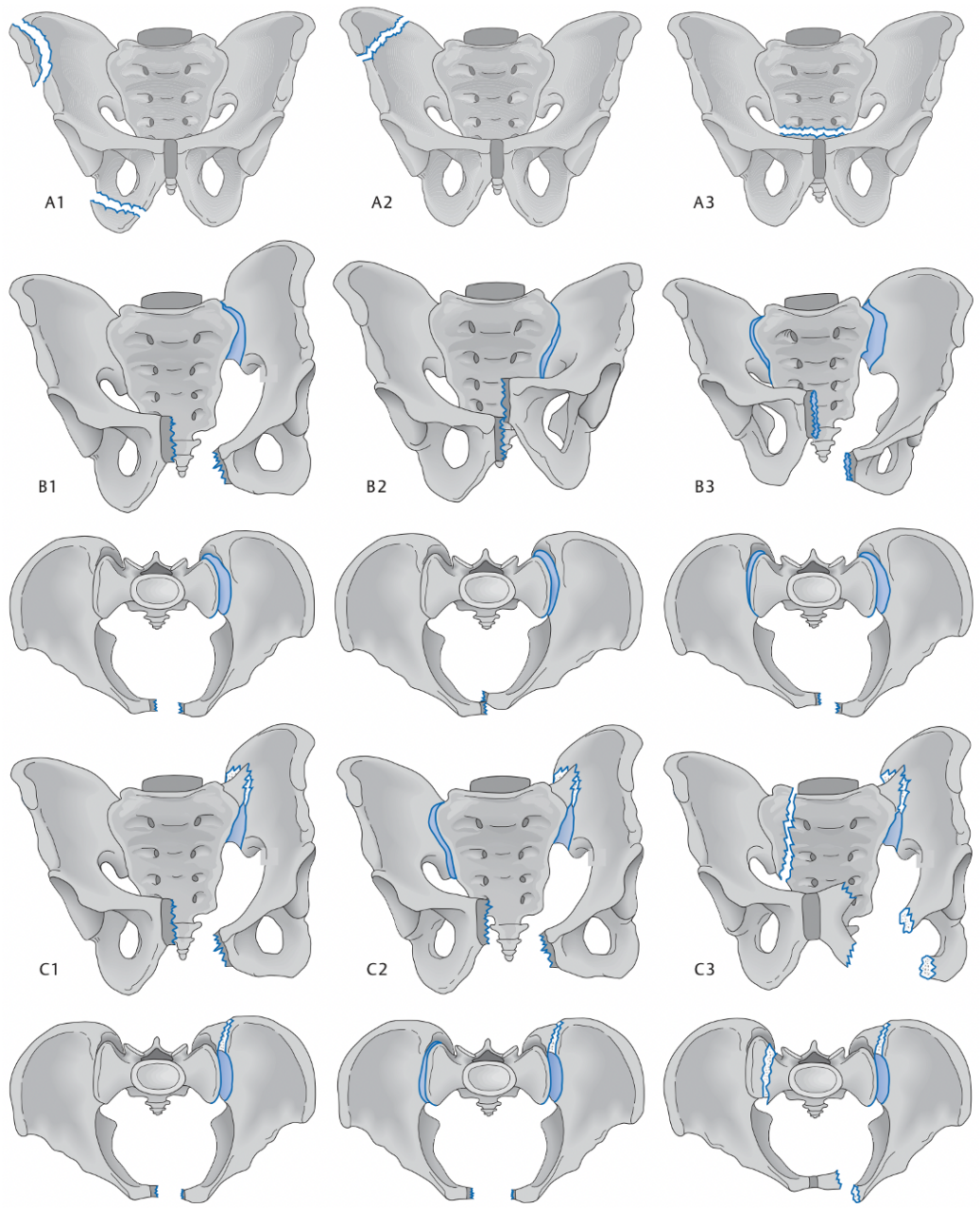

Abbildung 5: AO-Klassifikation von Beckenfrakturen, Modifiziert nach: T. Pohlemann, R. Wirbel Beckenringverletzungen. In: Wirth, CJ, Mutschler W., Kohn D, Pohlemann T (Hrsg.): Praxis der Orthopädie und Unfallchirurgie, Georg Thieme Verlag KG, Stuttgart, 636-637 (2014) Mit freundlicher Genehmigung des Thieme Verlages

1.2.5.2 Komplexes Beckentrauma

Das komplexe Beckentrauma (KBT) ist definiert als Beckenfraktur, die von lokalen pelvine Begleitverletzungen an Gefäßen, Nerven, Weichteilen und inneren Organen des kleinen Beckens begleitet ist [9]. Die häufigsten pelvinen Begleitverletzungen sind retroperitoneale Hämatome, Blasenverletzungen, Harnröhrenverletzungen, Verletzungen des Plexus lumbosacralis und Gefäßverletzungen im kleinen Becken

[11]. Komplexe Beckentraumata haben trotz ihrer geringen Inzidenz von 7% aller Beckenfrakturen [11] eine hohe Mortalität [80, 114]. Als Ursache für diese hohe Mortalität bei einem KBT wird die höhere Schwere der Verletzung (nach ISS und New ISS) und der höhere Anteil an instabilen Typ-C Frakturen angesehen [11].

1.2.5.3 FFP Klassifikation

Die Beckenringfraktur der geriatrischen Patienten unterscheiden sich deutlich von denen der jungen Patienten. Die Frakturen der geriatrischen Patienten entstehen, wie oben bereits beschrieben, nicht durch eine große Gewalteinwirkung, sondern durch ein Missverhältnis zwischen Knochenstärke und der Last, die auf den Knochen wirkt [91]. Hauptunterschied zwischen der geriatrischen Beckenfraktur und der Beckenringfraktur des jungen Menschen ist das Verhältnis zwischen Knochenstärke und der Stärke der ligamentären Strukturen, die den Knochen umgeben [91]. Bei den Frakturen des jungen Menschen, assoziiert mit Hochrasanztraumata, kommt es zur Zerstörung der knöchernen und der ligamentären Strukturen [91]. Dies hat einen anderen Grad der Instabilität zur Folge als bei den geriatrischen Fragilitätsfrakturen [91]. Hier gibt es eine reine knöcherne Läsion ohne Beteiligung der umliegenden Strukturen [91]. Hier zeigen sich die Bänder bei einer Fragilitätsfraktur des Beckens intakt. [91].
Somit sind die Fragilitätsfrakturen nicht nach der AO-Einteilung klassifizierbar, denn diese Klassifikation wurde für Frakturen mit ligamentären Begleitverletzungen geschaffen und beschreibt andere Instabilitätsgrade wie sie bei Fragilitätsfrakturen vorkommen. Somit wurde 2013 von Rommens und Hoffmann eine neue Klassifikation für Fragilitätsfrakturen geschaffen [91]. Diese Klassifikation orientiert sich vor allem an dem Ausmaß der Instabilität (erstes Kriterium) und an der Lokalisation der Instabilität der Frakturen des posterioren Beckenrings (zweites Kriterium) und wird nach konventionell-radiologischer oder CT-Bildgebung durchgeführt [74, 91]. Diese Klassifikation besteht aus 4 Typen von Fragility Fractures of the Pelvis (FFPs):
FFP Typ I beschreibt eine isolierte anteriore Beckenringfraktur [74]. Typ Ia ist unilateral [74]. Typ Ib ist bilateral [74].

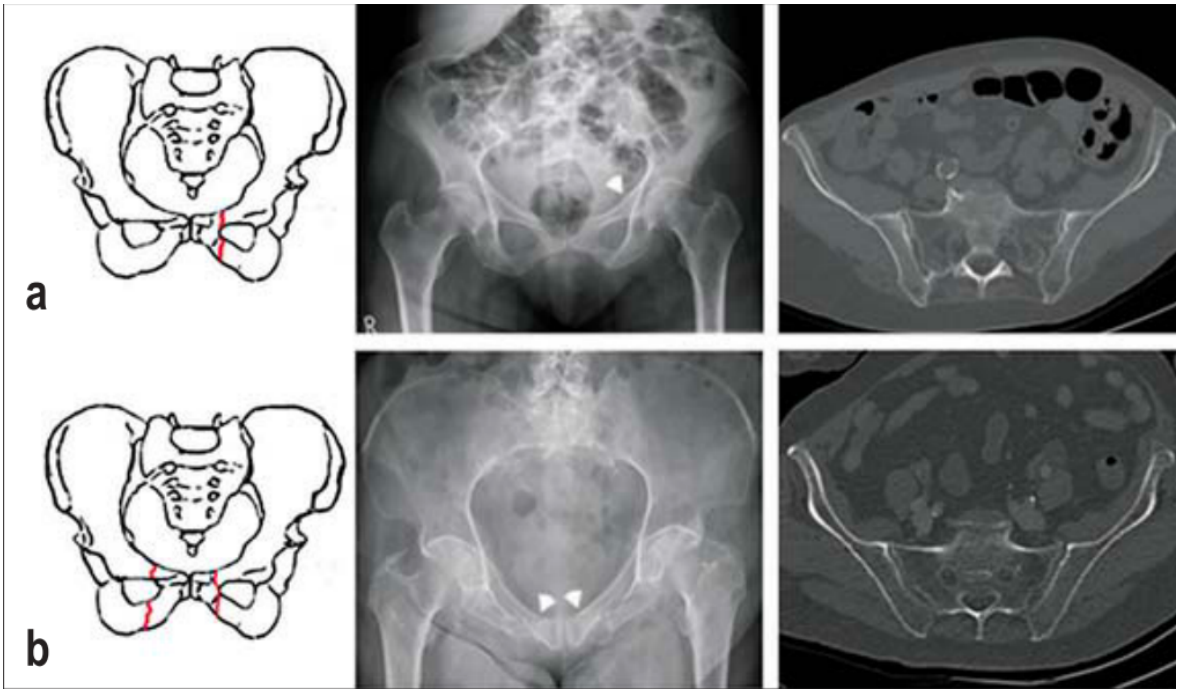

Abbildung 6: FFP Typ I: isolierte anteriore Beckenringfrakturen. a: unilaterale isolierte anteriore Beckenringfraktur (FFP-Typ Ia); b: bilaterale isolierte anteriore Beckenringfraktur (FFP-Typ Ib); Links: Schemazeichnung; Mitte: Röntgenaufnahmen FFP Typ I Frakturen; Rechts: CT– Aufnahmen der FFP Typ I Frakturen, Aus: Oberkircher L, Rucholtz S, Rommens PM, Hofmann A, Bücking B, Krüger A (2018): Osteoporotic Pelvic Fractures, Dtsch Arztebl Int, 115:70-80. Mit freundlicher Genehmigung des deutschen Ärzteblattes

FFP Typ II sind nichtdislozierte Läsionen des hinteren Beckenrings [74]. Bei Typ IIa handelt es sich um eine isolierte dorsale Läsion [74]. Typ IIb beschreibt eine Kompressionsfraktur der vorderen Massa laterlais des Sakrum einhergehend mit einer Instabilität des vorderen Beckenrings [74]. Typ IIc ist eine unverschobene, aber vollständige Sakrumfraktur, Iliumfraktur oder Iliosakrale Verletzung mit begleitender Instabilität des vorderen Beckenrings [74].

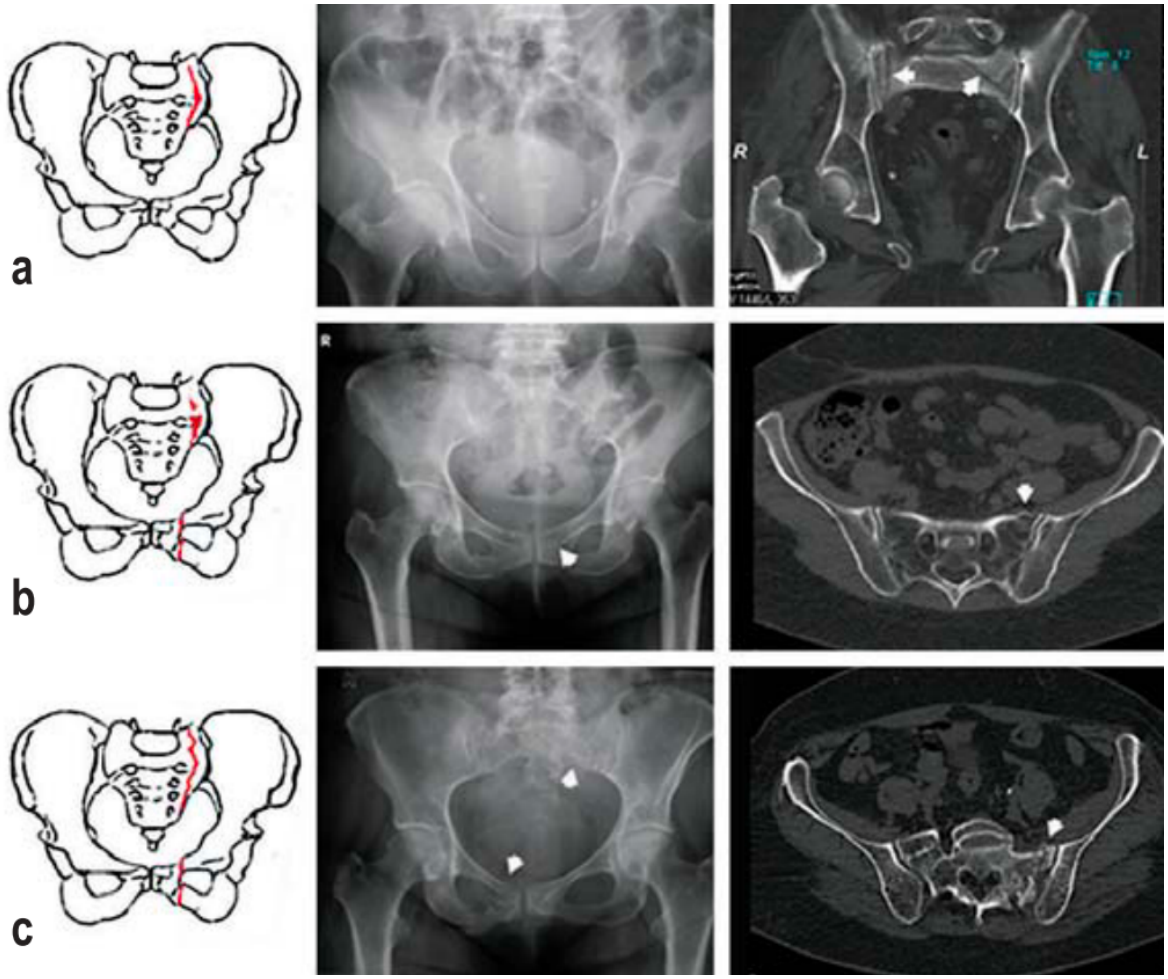

Abbildung 7: FFP Typ II: nicht dislozierte dorsale Beckenringfraktur. a: isolierte dorsale Beckenringfraktur (FFP-Typ IIa); b: Os sacrum-Impressionsfraktur mit anteriorer Beteiligung (FFP-Typ IIb); c: Os sacrum-, Os ilium- oder iliosakrale Fraktur mit anteriorer Beteiligung (FFP-Typ IIc;) Links: Schemazeichnung; Mitte:Röntgenaufnahmen FFP Typ II Frakturen; Rechts: CT– Aufnahmen der FFP Typ II Frakturen, Aus: Oberkircher L, Rucholtz S, Rommens PM, Hofmann A, Bücking B, Krüger A (2018): Osteoporotic Pelvic Fractures, Dtsch Arztebl Int, 115:70-80. Mit freundlicher Genehmigung des deutschen Ärzteblattes

FFP Typ III ist gekennzeichnet durch eine dislozierte unilaterale hintere Beckenringverletzung mit gleichzeitiger Instabilität des vorderen Beckenringes [74]. Typ IIIa beschreibt die verschobene Iliumfraktur, Typ IIIb eine verschobene, unilaterale Iliosakrale Ruptur und Typ IIIc eine verschobene unilaterale Sakrumfraktur [74].

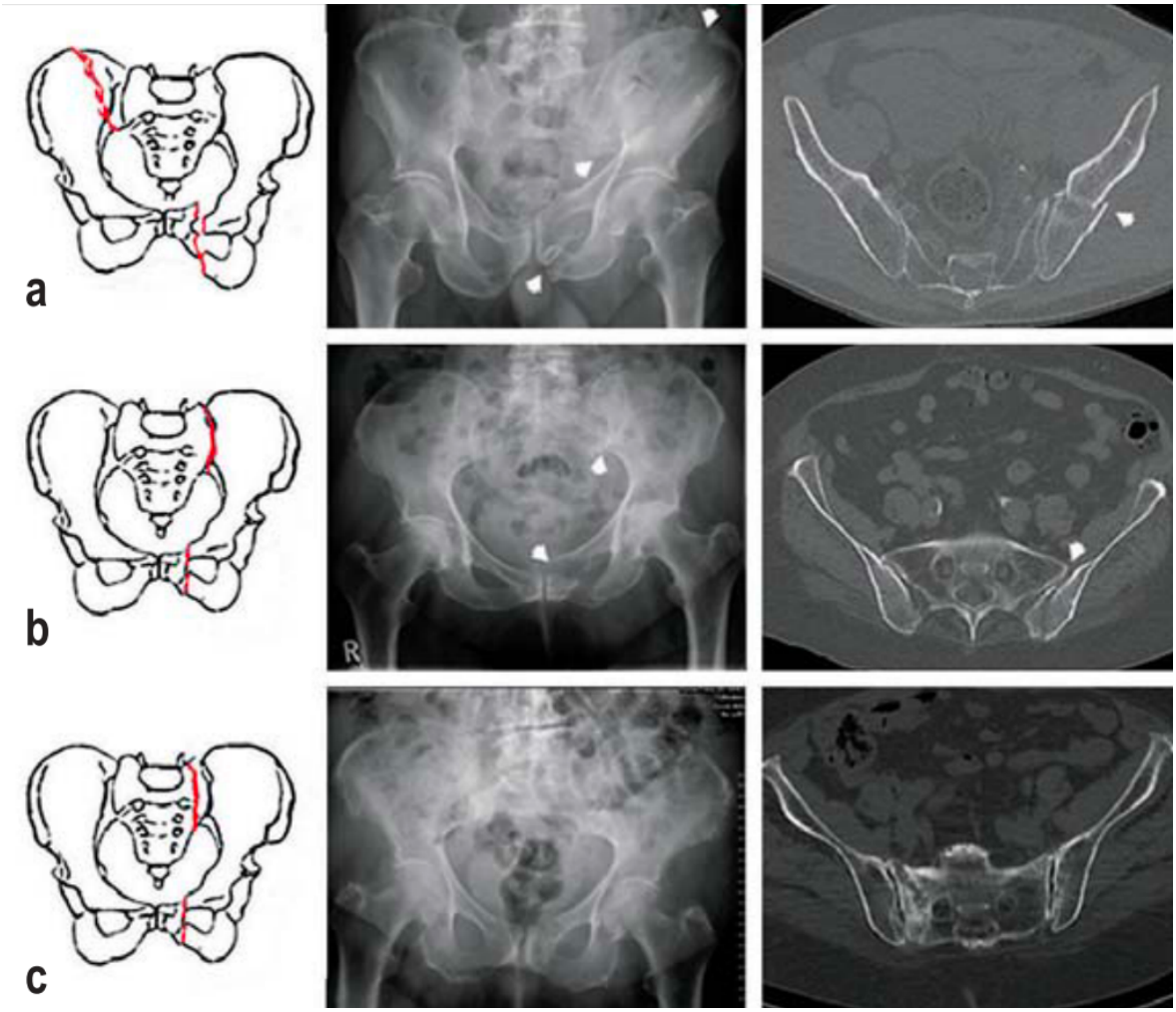

Abbildung 8: FFP Typ III: dislozierte unilaterale hintere Beckenringfraktur; a: unilaterale Os ilium-Fraktur (FFP-Typ IIIa). b: unilaterale Ruptur der Articulatio iliosacralis (FFP-Typ IIIb). c: unilaterale Os sacrum-Fraktur (FFP-Typ IIIc); Links: Schemazeichnung; Mitte: Röntgenaufnahmen FFP Typ III Frakturen; Rechts: CT– Aufnahmen der FFP Typ III Frakturen, Aus: Oberkircher L, Rucholtz S, Rommens PM, Hofmann A, Bücking B, Krüger A (2018): Osteoporotic Pelvic Fractures, Dtsch Arztebl Int, 115:70-80. Mit freundlicher Genehmigung des deutschen Ärzteblattes

FFP Typ IV beschreibt eine bilaterale verschobene hintere Beckenringfraktur [74]. Typ IVa beschreibt bilaterale Iliumfrakturen oder bilaterale iliosakrale Rupturen [74]. Typ IVb ist eine spinopelvine Sprengung einhergehend mit einer bilateralen vertikalen Läsion der Massa lateralis mit horizontalen Kompentente, welche die beiden Vertikalen Frakturen verbindet (U- oder H-Fraktur des Sakrums) [74]. Typ IVc sind kombinierte dislozierte Instabilitäten des hinteren Beckenringes [74].

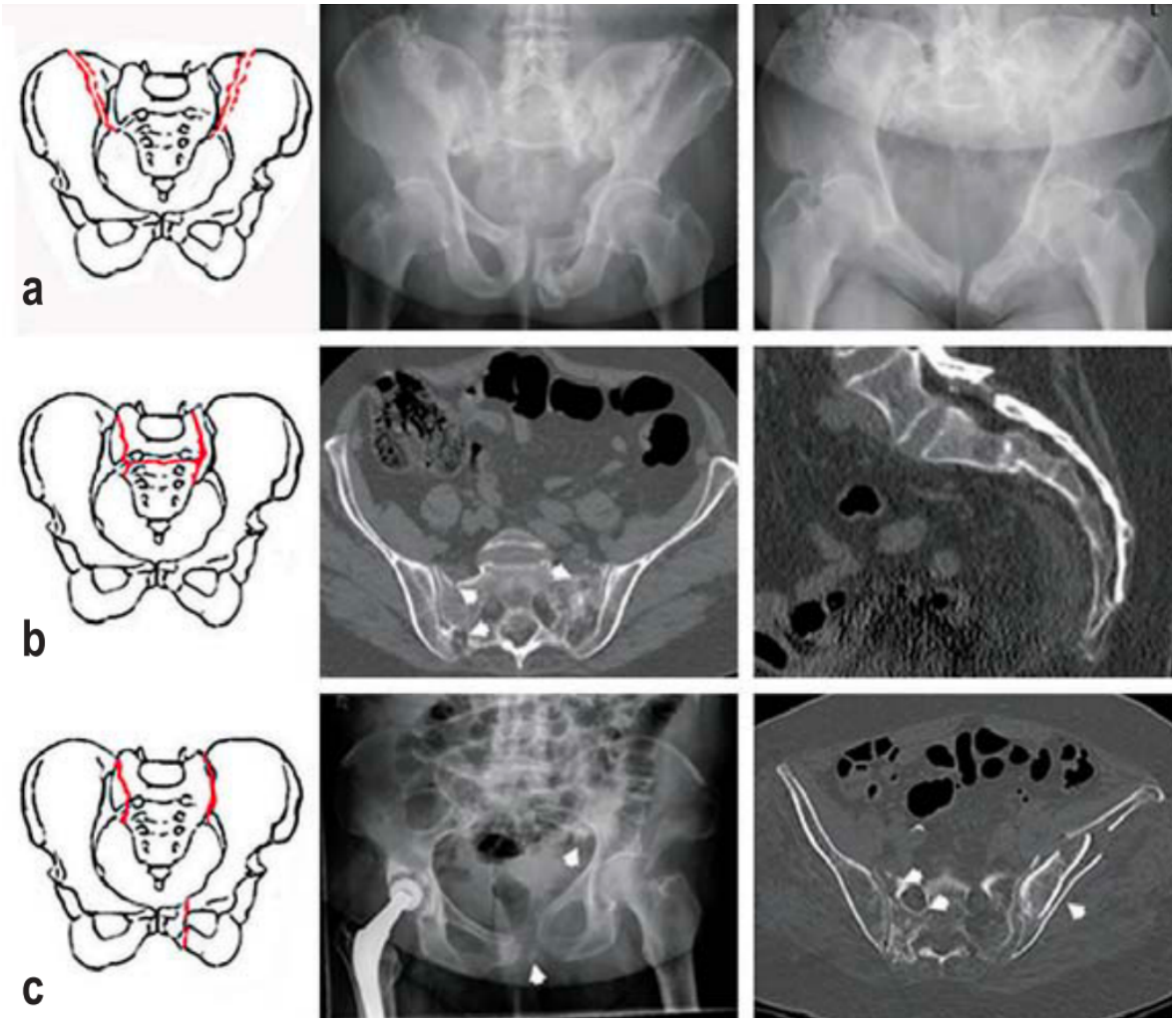

Abbildung 9: FFP Typ IV: dislozierten bilateralen hinteren Beckenringfrakturen; a: bilaterale Os ilium-Fraktur oder Ruptur der Articulatio iliosacralis (FFP-Typ IVa). b: bilaterale Os sacrum-Fraktur (FFP-Typ IVb). c: verschiedene Kombinationen bilateral posteriorer Frakturen (FFP-Typ IVc); Links: Schemazeichnung; Mitte und Rechts: Röntgenaufnahmen sowie CT– Aufnahmen der FFP Typ IV Frakturen, Aus: Oberkircher L, Rucholtz S, Rommens PM, Hofmann A, Bücking B, Krüger A (2018): Osteoporotic Pelvic Fractures, Dtsch Arztebl Int, 115:70-80. Mit freundlicher Genehmigung des deutschen Ärzteblattes

1.3 Therapie der Beckenringfraktur

Die Therapie der Beckenringverletzung sollte sich nach der Kreislaufstabilität des Patienten und der biomechanischen Stabilität des Beckenrings richten [12, 42, 46, 52, 80].

1.3.1 Notfalltherapie der Beckenringfraktur

1.3.1.1 Präklinische Notfalltherapie

In der präklinischen Notfalltherapie soll bei einem V.a. eine Beckenringfraktur eine externen Kompression des Beckens mittels Anlegen einer Kompressionsschlinge (z. B. PelvicBinder, Inc.; T-Pod®; SAM PelvicSling™) erfolgen, um einem hämorrhagischen Schock vorzubeugen [84]. Alternativ zu den angeführten Systemen kann auch eine Schienung in Behelfstechnik mit Hilfe einer Rettungsdecke erfolgen [59]. Anschließend sollte der Patient dann unter bedarfsadaptierter Analgesie und Volumentherapie in eine Klinik mit Polytraumaversorgung transportiert werden [84].

1.3.1.2 Innerklinische Notfalltherapie

In der Klinik werden lebensbedrohte, kreislaufinstabile Patienten mit einer Beckenringfraktur nach dem Beckentrauma-Algorithmus behandelt [46]. Vorrang hat die Stabilisierung der Vitalparameter [72]. Komplexe Beckentraumata mit Blutungen stellen eine absolute Indikation zur operativen Intervention dar [18]. Als Notfalltherapie stehen hier neben der oben bereits beschriebenen Beckengurt (entspricht einer Beckenschlinge), die Beckenzwinge und der Fixateur externe zur Verfügung [18]. Der Fixateur externe stellt jedoch bei signifikanten Instabilitäten des dorsalen Beckenrings in Kombination mit einer Kreislaufinsuffizienz lediglich eine unterstützende therapeutische Maßnahme dar [25, 79]. So konnte eine Studie zeigen, dass bei instabilen Typ-C Verletzungen ein Beckengurt deutlich stabiler ist als ein ventraler Fixateur externe [81]. Bei unzureichender Blutungskontrolle stellen zudem die extraperitoneale Tamponade und die interventionelle Angioembolisation eine therapeutische Option dar [18, 41, 120]. Außerdem sollten urologische Begleitverletzungen und Verletzungen des Spincter Ani möglichst zeitnah versorgt werden [72].

Die definitive Versorgung der Beckenringfraktur sollte nach der intensivmedizinischen Stabilisierung erfolgen [72].

1.3.2 Definitive Versorgung der Beckenringfraktur

1.3.2.1 Konservative Therapie

Stabile oder partiell instabile Beckenringfrakturen können konservativ behandelt werden. Hierbei steht die kurzzeitige Immobilisation zur Reduktion von Schmerzen zunächst im Vordergrund [18]. Dann folgt die schmerzadaptierte Vollbelastung unter Analgesie [18]. Im Falle einer persistierenden Schmerzsymptomatik oder einer Frakturdislokation im Verlauf am hinteren Beckenring sollte ein Therapieregimewechsel erfolgen und die Fraktur operativ versorgt werden [18]. Eine Dislokation der Fraktur im Verlauf äußert sich hierbei in einer zunehmenden Schmerzsymptomatik bei Mobilisation [18].

1.3.2.2 Operative Therapie

Folgende Osteosyntheseverfahren werden zur operativen Stabilisierung der Beckenringfraktur eingesetzt:

- Fixateur externe ventral: Dabei werden jeweils zwei supraacetabuläre Schanzschrauben in die Darmbeinschaufeln eingebracht und mittels einer Querstange verbunden [18, 72]. Dies stellt die Fraktur ausreichend ruhig und die Kompression kann zudem einen initialen Blutverlust reduzieren [18, 72].
- Plattenosteosynthese: Verwendung findet dieses Verfahren bei Symphysensprengungen, Schambeinaststabilisierungen, Iliosakralfugensprengungen, Iliumfrakturen sowie dorsalen Stabilisierungen von Sakrumfrakturen [78].
- Schraubenosteosynthese: Isolierte Schraubenosteosynthesen werden bei ISG-Verschraubungen und bei transalaren oder foraminellen Sakrumfrakturen eingesetzt [78]. Zudem kommen sie bei transpubischen Instabilitäten zum Einsatz [78]. Schraubenosteosynthese können außerdem als unterstützendes stabilisierendes Verfahren bei posterioren Instabilitäten, bei Verwendung des Fixateur externe und bei Plattenosteosynthese eingesetzt werden [78].

- Fixateur interne dorsal: Diese Technik folgt dem Prinzip der Distraktionspondylodese [78]. Sie ist indiziert bei instabilen Sakrumfrakturen. Durch Überbrückung des Iliosakralgelenk können die Scherkräfte durch diese Fraktur neutralisiert werden [78].
- Bei osteoporotischen Frakturen besteht zusätzlich die Möglichkeit der Zementaugmentation [100].

1.3.2.3 Therapie der stabilen Beckenringfraktur

AO Typ A sind stabil und werden in der Regel konservativ therapiert [18, 72]. Ausnahmen sind Abrissfrakturen von Muskelansätzen oder Beeinträchtigungen von Weichteilen durch Frakturteile [18]. Bei transpubischen Instabilitäten kommen Kriechschrauben zum Einsatz [18]. Zudem kann ein ventraler Fixateur externe eingebracht werden [18].
FFP Typ I-Frakturen sind auch stabil und benötigen keine chirurgische Therapie [91]. Auch hier besteht die Therapie aus einer initialen Immobilisation und einer adäquaten Schmerzmedikation, gefolgt von einer Mobilisation [91]. Zudem sollte eine Osteoporose abgeklärt werden und der Knochenstoffwechsel untersucht werden und eine angepasste, medikamentöse Therapie sollte begonnen werden [4, 60]. Bei Schmerzprogression unter Therapie sollte eine erweiterte Bildgebung erfolgen [91].

1.3.2.4 Therapie der partiell instabilen und moderat stabilen Beckenringfrakturen

AO Typ B Frakturen sind partiell instabil und können grundsätzlich auch konservativ behandelt werden [18]. Zeigt sich im Verlauf eine Schmerzsymptomatik oder eine Dislokation der Fraktur, so wird chirurgisch interveniert [18]. Allerdings wird dabei nur der ventrale Ringanteil stabilisiert [18, 72]. Bei Open Book Verletzungen (AO Typ B1) kommt eine Plattenosteosynthese zum Einsatz [18, 78]. Bei offenen Frakturen kann auch eine Fixation mittels Fixateur externe erfolgen [18].
FFP Typ II Frakturen sind moderat stabil und können initial ebenfalls konservativ therapiert werden [91]. Falls die konservativen Therapie versagt, kann eine operative Therapie erfolgen [74]. Dabei können minimalinvasive, perkutane Verfahren verwendet werden [74, 91]. Bei Isolierten, inkompletten Kompressionsfrakturen der Massa lateralis des Sakrum steht die Sakroplastie als

alternatives Verfahren zur Verfügung [74]. Hier wird Knochenzement in den Frakturbereich eingebracht [91]. Nicht verschobene Sakrumfrakturen des geriatrischen Patienten können mit perkutaner Iliosakrale Verschraubung therapiert werden [87, 117]. Eine zementargumentierte Verschraubung wird zur Verhinderung von Schraubenlockerungen empfohlen [112]. Eine Studie die drei Verfahren zur Behandlung bei osteoporose-assozierten Frakturen der Ala ossis sacri verglichen hat, stellte keine signifikanten Unterscheide zwischen der Fixation mit kurzen oder langen Iliosakralschrauben und der Sakroplastie fest [65]. Ventrale, instabile Fragilitätsfrakturen bei Typ IIb werden mit einem Fixateur externe versorgt [74].

1.3.2.5 Therapie der instabilen Beckenringfrakturen

AO Typ C Frakturen sind biomechanisch komplett instabil und müssen operativ stabilisiert werden [18]. Dabei sollte primär die dorsale Instabilität versorgt werden [18, 72]. Eine transiliakale Instabilität wird mittels einer Schraubenosteosynthese versorgt [18]. Dies kann auch in Kombination mit Rekonstruktions-Platten erfolgen [18]. Iliosakrale, transiliosakrale und transsakrale Luxationsfrakturen werden offen reponiert [18]. Dabei stellt laut Culemann et al. die Plattenosteosynthese das Verfahren der Wahl dar [18]. Bei Frakturen ohne wesentliche Dislokation können perkutane, transiliosakrale Zugschrauben ein weiteres Verfahren zur operativen Versorgung darstellen [63, 115]. Sakrumläsionen werden mit Hilfe von mono- oder polyaxialen Fixateur-intern-Systemen versorgt [18]. Diese Osteosynthese erfolgt als lumbopelvine Abstützung [18]. Zudem können hier lokale oder ilioiliakale Plattensysteme verwendet werden [18]. Des Weiteren zeigt sich bei gering dislozierten Typ-C Frakturen mit spinopelviner Instabilität die trianguläre, minimalinvasive spinopelvine Stabilisierung (TMSS) als stabiles und suffizientes Verfahren [85].

Nach der dorsalen Stabilisierung erfolgt abhängig vom Zustand des Patienten die operative Versorgung des vorderen Beckenringes in Form einer externen oder internen Stabilisierung [18].

Beim geriatrischen Patientenkollektiv sind die FFP Typen III und IV als instabil anzusehen [74]. Diese sollten operativ versorgt werden [74]. Seltene, instabile und dislozierte Typ IIIa-Frakturen werden mit einer Plattenosteosynthese versorgt [74]. Bei allen anderen Typ III und Typ IV Frakturen stellt die lumbopelvine Fixation eine operative Therapieform dar [74]. Dies kann mit einer zusätzlichen iliosakralen

Schraubenosteosynthese ergänzt werden [74]. Diese triangulare Stabilisierung ist am stabilsten [98]. Mit der triangulären, minimalinvasiven spinopelvinen Stabilisierungen als minimalinvasives Verfahren bei Typ IV Frakturen ohne grobe Dislokation wird dabei eine stabilen Versorgung erzielt [85].
Instabilitäten am vorderen Beckenring werden entweder mit Schraubenosteosynthesen, Plattenosteosynthesen oder mit einem Fixateur externe versorgt [74, 91].

1.4 Fragestellung und Zielsetzung der Arbeit

Die Epidemiologie, Diagnostik und Therapie der Beckenringfraktur steht seit Jahren im Fokus der unfallchirurgischen Forschung. Eine differenzierte Betrachtung der beiden Patientengruppen – Beckenfrakturen des jungen Menschen durch hochenergetische Traumata = adäquates Trauma und Beckenfraktur des geriatrischen Patienten (FFP) nach niedrigenergetischem oder fehlendem Trauma = inadäquates Trauma– hat sich dabei etabliert.
Unklar ist, wie sich Epidemiologie, Diagnostik und Therapie dieser beiden Patientengruppen in den letzten Jahren verändert haben.
Ziel unserer retrospektiven Studie ist es daher zunächstI. Veränderungen in Epidemiologie, Diagnostik und Therapie für die beiden Patientenkollektive (adäquates Beckentrauma vs. inadäquates Beckentrauma) im Zeitraum von 2008 bis 2017 an einem überregionalen TraumaZentrum® DGU und Krankenhaus der Maximalversorgung darzustellen und Unterschiede zwischen beiden Gruppen herauszuarbeiten.
Besonderes Augenmerk liegt hier bei zunehmender Bedeutung der Alterstraumatologie auf den Veränderungen von Diagnostik und Therapie der Patienten mit Beckenringfraktur nach inadäquatem Beckentrauma mit einer Fragilitätsfraktur des Beckenrings (Fragility Fracture of the Pelvis, FFP).
Unklar ist hier insbesondere, ob in dieser Patientengruppe ein Wandel diagnostischer Optionen stattgefunden hat und ob eine Änderung der diagnostischer Optionen auch die Therapieentscheidung beeinflusst hat [58].
Ziel einer ersten Subgruppenanalyse ist demnach die Evaluation von Veränderung der verwendeten Diagnostika und des daraus abgeleiteten therapeutischen Regimes innerhalb der Patientengruppe mit FFP [58].

Zudem wurden bei den Patienten mit FFP die zwei Frakturentitäten der FFP – Beckenringfrakturen nach niedrigenergetischem Trauma vs. Insuffizienzfrakturen des Beckenrings ohne Trauma – noch nicht differenziert betrachtet [104].
Unklar ist dabei, wodurch sich die Insuffizienzfrakturen des Beckenrings in Bezug auf epidemiologische, diagnostische und therapeutische Parameter charakterisieren [104].
Weiteres Nebenziel ist daher in einer zweiten Subgruppenanalyse die Charakterisierung der Insuffizienzfraktur des Beckenrings in Bezug auf epidemiologische (Fallzahl, Alter, Geschlecht, Osteoporosegrad), diagnostische (Bildgebung, Frakturmorphologie) und therapeutische Kenngrößen (Therapieregime und Osteosyntheseverfahren) [104], sowie ein Vergleich spezifischer Kenngrößen (Alter, Geschlecht, Osteoporosegrad, Bildgebung, Frakturmorphologie, Therapieregime und Osteosyntheseverfahren) mit den Beckenringfrakturen nach niedrigenergetischem Trauma [104].

2 Material und Methode

In der retrospektiven Studie haben wir alle Beckenringfrakturen, die im Bundeswehrkrankenhaus Ulm (überregionales TraumaZentrum® im TraumaNetzwerk® der Deutschen Gesellschaft für Unfallchirurgie und anerkannte SAV- Klinik (Schwerstverletzungsartenverfahren der Berufsgenossenschaften)) in den Jahren 2008 bis einschließlich 2017 behandelt worden sind, eingeschlossen. Es gab keine Ausschlusskriterien.

In einem ersten Schritt der Datenerfassung ergab sich anhand der ICD-Codes für Beckenfrakturen ICD S32.1, S32.2, S32.3, S32.5, S32.6, 32.7 und S32.8 ein Patientenkollektiv von 451 Patienten (weiblich: 57,9% (261/451) männlich: 42,1% (190/451), mittleres Alter: 60,6 Jahre ± 23,9 Jahre). Dies geschah in Zusammenarbeit mit der Controlling-Abteilung des Bundeswehrkrankenhauses Ulm.

In einem zweiten Schritt wurde das Gesamtpatientenkollektiv anhand des stattgehabten Traumas in eine Gruppe mit Beckenringfraktur nach adäquatem Trauma und eine Gruppe mit Beckenringfraktur nach inadäquatem Trauma aufgeteilt **(Abbildung 10)**.

Es ergab sich mit dieser Unterscheidung anhand der Trauma-Art ein Teilkollektiv mit adäquatem Trauma mit 242 Patienten (weiblich: 37,6% (91/203) männlich: 62,4% (151/203), mittleres Alter: 43,8 Jahre ± 19,4 Jahre) und ein Teilkollektiv nach inadäquatem Trauma mit 203 Patienten (weiblich: 80,8% (164/203) männlich: 19,2% (39/203), mittleres Alter: 80,3 Jahre ± 9,5 Jahre). Die Differenz zu den obengenannten 451 Patienten ergibt sich aus 6 Patienten, bei welchen die Art des Traumas retrospektiv nicht ermittelt werden konnte **(Abbildung 10)**.

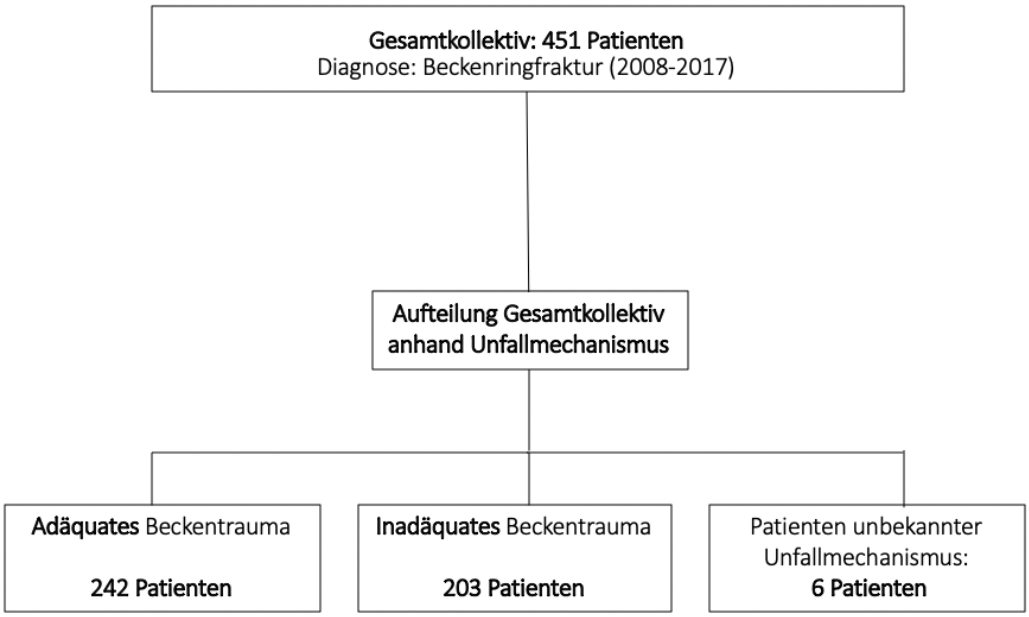

Abbildung 10: Aufteilung des Patientenkollektives mit Beckenringfraktur, Bundeswehrkrankenhaus Ulm, 2008-2017

In einem nächsten Schritt der Datenerfassung für die Studie wurden die einzelnen Parameter zur Erfassung der Epidemiologie, der Diagnostik und der Therapie in den beiden Patientengruppen definiert. Diese einzelnen Charakteristika wurden für jeden Patienten in seiner zugehörigen Subgruppe erfasst. Dazu wurde mit Hilfe der krankenhausinternen Datenbank und die Patientenakte jedes Patienten analysiert. Zudem wurden Operations-Berichte und die Bildgebung der Patienten gesichtet und ausgewertet.
Die Studie erfolgte nach Genehmigung der Ethikkommission Ulm (Antragsnummer: 137/18) und wurde im Deutschen Register Klinische Studien (DRKS, German Clinical Trials Register) (Main ID: DRKS 00015673) registriert. Die biometrische Berechnung erfolgte in Kooperation mit der beratenden Biometrie. Die Kalkulation erfolgte mit dem Programm Excel (Microsoft Office 2016).

2.1 Methodik zur Erfassung der Veränderung in Epidemiologie, Diagnostik und Therapie bei Patienten nach adäquatem Beckentrauma

Als epidemiologischen Parameter wurden zunächst das Alter und das Geschlecht erfasst. Das Alter wurde als Alter in Jahren am Aufnahmetag erfasst. Das Geschlecht ist entweder männlich oder weiblich. Des Weiteren wurde das Verletzungsmuster untersucht im Rahmen dessen der Patient eine

Beckenringfraktur erlitten hat. Dabei wurde zwischen einem Polytrauma und einer isolierten Beckenfraktur oder Mehrfachverletzung unterschieden. Als Polytrauma wird dabei das gleichzeitige Erleiden von Verletzungen verschiedener Körperregionen definiert, wobei mindestens eine Verletzung oder die Kombination mehrerer Verletzungen lebensbedrohlich ist (Definition von H. Tscherne). Die Mehrfachverletzung ist hingegen so definiert, dass mindestens zwei schwere Verletzungen verschiedener Körperteile oder Körperhöhlen vorliegen, wobei jede für sich eine stationäre Behandlung erfordert oder die Kombination dieser Verletzungen führt zur akuten Lebensbedrohung [105].

Als diagnostische Parameter wurden hier die initiale Bildgebung und die AO-Klassifikation der Beckenringfraktur erfasst. Die initiale Bildgebung wurde definiert als Bildgebung bis zur Diagnosefindung und somit bis zur endgültigen Entscheidung für eine konservative oder operative Therapie. Die einzelnen bildgebenden Verfahren, welche bei Patienten nach adäquatem Beckentrauma verwendet wurden, sind in **Abbildung 11** dargestellt.

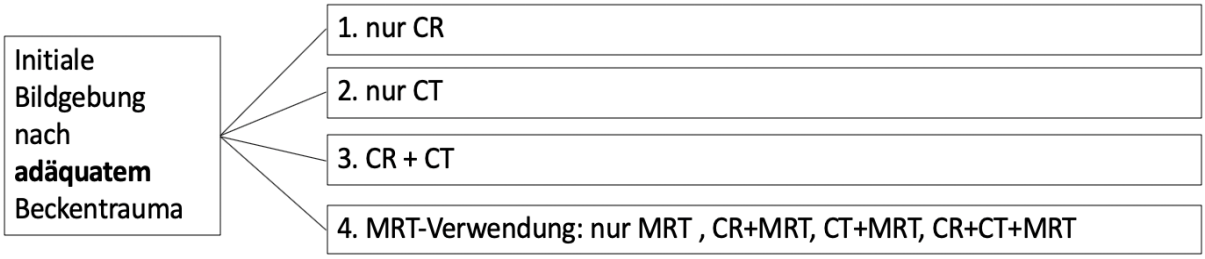

Abbildung 11: Initiale Bildgebung nach adäquatem Beckentrauma, Bundeswehrkrankenhaus Ulm, 2008-2017, CR = Konventionelle Röntgenuntersuchung, CT = Computertomografie, MRT = Magnetresonanztomografie

Die Frakturklassifikation als weiterer diagnostischer Parameter wurde bei Patienten nach adäquatem Beckentrauma nach der AO-Klassifikation durchgeführt. Hier wurde jeweils zwischen Typ A, Typ B und Typ C Frakturen unterschieden.

Zur Analyse von Veränderung in der Therapie wurde die Liegedauer (in Tagen) erfasst und gegebenenfalls ein Intensivaufenthalt vermerkt. Bei Intensivpflichtigen Patienten wurde zusätzlich die Liegedauer auf der Intensivstation (in Tagen) erfasst. Zudem wurde das Therapieregime dokumentiert. Hier wurde bei Patienten nach adäquatem Beckentrauma zwischen operativer und konservativer Therapie unterschieden.

2.2 Methodik zur Erfassung der Veränderung in Epidemiologie, Diagnostik und Therapie bei Patienten nach inadäquatem Beckentrauma

Als epidemiologischen Parameter wurden auch hier zunächst das Alter und das Geschlecht erfasst. Das Alter wurde als Alter in Jahren am Aufnahmetag erfasst. Das Geschlecht ist entweder männlich oder weiblich. Des Weiteren wurde der Unfallmechanismus bzw. die Art des inadäquaten Traumas untersucht im Rahmen dessen der Patient eine Beckenringfraktur erlitten hat. (niedrigenergetisches Trauma vs. fehlendes bzw. nicht erinnerliches Trauma)

Hinsichtlich der diagnostischen Parameter wurde auch bei Patienten nach inadäquaten Beckentrauma die initiale Bildgebung als Bildgebung definiert, welche bis zur Diagnosefindung und somit bis zur endgültigen Entscheidung für eine konservative oder operative Therapie durchgeführt wurde. Die verwendeten bildgebenden Verfahren sind in **Abbildung 12** dargestellt. Zur Vervollständigung wurden bildgebende Verfahren wie die Skelettszintigraphie als andere Verfahren hinzugefügt.

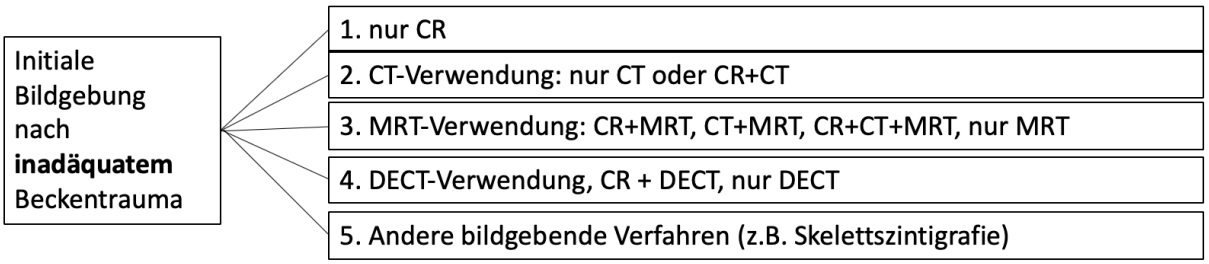

Abbildung 12: Initiale Bildgebung nach inadäquatem Trauma, Bundeswehrkrankenhaus Ulm, 2008-2017, CR = Konventionelle Röntgenuntersuchung, CT = Computertomografie, MRT = Magnetresonanztomografie, DECT = Dual Energy Computertomografie.

Als weiterer diagnostischer Parameter wurden alle Beckenringfrakturen klassifiziert. Bei Patienten nach inadäquatem Beckentrauma wurde die FFP-Klassifikation nach Rommens und Hoffmann verwendet. Dabei wurde zwischen FFP Typ I, II, III und IV unterschieden.

Zur Analyse von Veränderung in der Therapie wurde bei Patienten nach inadäquatem Beckentrauma auch die Liegedauer (in Tagen) erfasst und gegebenenfalls ein Intensivaufenthalt vermerkt. Bei intensivpflichtigen Patienten wurde zusätzlich die Liegedauer auf der Intensivstation (in Tagen) erfasst. Zudem

wurde das Therapieregime, dokumentiert. Hier wurde ebenfalls zwischen operativer und konservativer Therapie unterschieden.

2.2.1 Methodik der Subgruppenanalyse zur Untersuchung des Einflusses der Veränderungen in der Diagnostik auf die Therapie bei Patienten nach inadäquatem Beckentrauma

Wie oben bereits beschrieben, wiesen 203 Patienten in unserer Klinik im Zeitraum von 2008 bis 2017 eine Beckenringfraktur nach nicht adäquatem Trauma oder eine Insuffizienzfraktur (fehlendes Trauma) auf und wurden als Fragilitätsfrakturen gewertet. Zur Klärung der Frage ob in der Patientengruppe nach inadäquatem Beckentrauma ein Wandel diagnostischer Optionen (initiale Bildgebung) stattgefunden hat und ob ein Wandel in Bezug auf diese diagnostischen Optionen auch die Therapieentscheidung beeinflusst hat, wurde eine Subgruppenanalyse durchgeführt [58]. 196 Patienten (weiblich; 80,6% (158/196), männlich: 19,4% (38/196), mittleres Alter, 80,4 Jahre ± 9,6 Jahre), bei welchen die initiale Bildgebung dokumentiert war, wurden in diese Subgruppenanalyse eingeschlossen [58]. Retrospektiv war es bei 7 Patienten nicht mehr möglich, die genau durchgeführte Diagnostik (Bildgebung) zu ermitteln **(Abbildung 13)** [58].

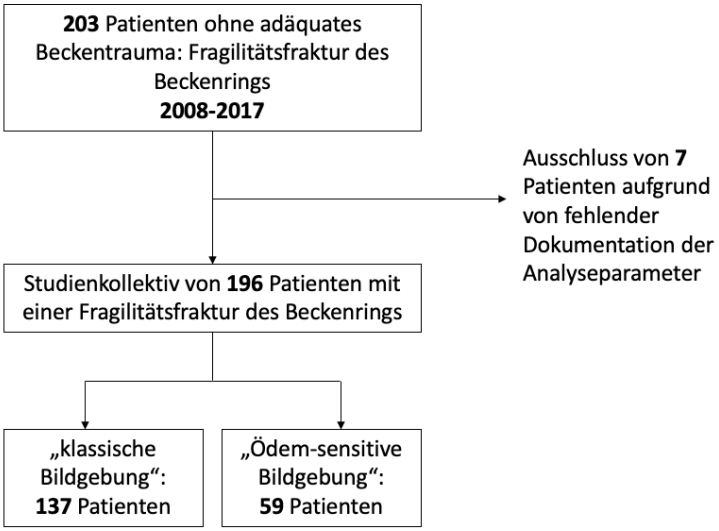

Abbildung 13: Generierung des Studienkollektives für die Subgruppenanalyse zur Untersuchung des Einflusses der Veränderungen in der Diagnostik auf die Therapie bei Patienten nach inadäquatem Beckentrauma, Bundeswehrkrankenhaus Ulm, 2008-2017 Aus: Lang P, Sterneder M, Riesner HJ et al. (2021): Fragilitätsfrakturen des Beckenrings-führt der Ödemnachweis zu mehr Operationen? Z Orthop Unfall. 159:503-512 doi: 10.1055/a-1192-7583. Mit freundlicher Genehmigung des Thieme Verlages

Es wurde die Bildgebung analysiert, welche bis zur Diagnosefindung und somit bis zur definitiven Entscheidung für ein operatives oder konservatives Therapieregime durchgeführt wurde [58]. Dabei wurde zwischen der klassischen Bildgebung (Röntgenuntersuchung und/ oder CT) ohne Technik zum Ödemnachweis und der Bildgebung mit Verwendung von MRT und DECT mit der Möglichkeit zum Ödemnachweis differenziert [58]. Die Verfahren ohne Möglichkeit zum Ödemnachweis wurden als „klassische Bildgebung“ definiert und es erfolgte eine Zuordnung zu „Gruppe 1“ [58]. Verfahren mit Möglichkeit zum Ödemnachweis wurden der „Gruppe 2“ zugeordnet [58]. Die Skelettszintigrafie wurde zur Komplementierung der klassischen Bildgebung zu dieser als andere Verfahren hinzugefügt [58]. Bei diesem Verfahren ist ein sogenanntes „Honda-Zeichen“ im Falle einer typischen Sakrum-Insuffizienzfraktur charakteristisch [27]. Jedoch ist dieses lediglich in ca. 20% der Fälle nachweisbar [102]. Bei den unter den FFP häufigen unilateralen Frakturen fehlt es ganz [102]. In der Skelettszintigrafie kann somit ein typisches Knochenödem nicht dargestellt werden [58]. Folglich wurde die Skelettszintigrafie der „klassischen Diagnostik“ zugeordnet (vgl. **Abbildung 14)** [58]. Es ergab sich ein Kollektiv von 137 Patienten für Gruppe 1 und ein Kollektiv von 59 Patienten für Gruppe 2 (vgl. **Abbildung 13)** [58].
Des Weiteren erfolgte anhand der Frakturmorphologie für jeden Patienten die Einteilung nach FFP-Klassifikation [58]. Hinsichtlich der Therapie wurde zwischen einem operativen und konservativen Therapieregime differenziert [58].

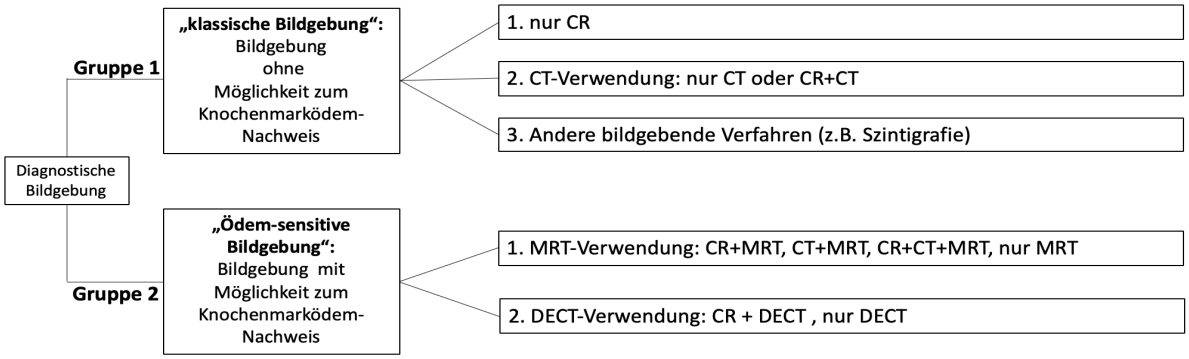

Abbildung 14: Methodik zur Erfassung der Bildgebung für die Subgruppenanalyse zur Untersuchung des Einflusses der Veränderungen in der Diagnostik auf die Therapie bei Patienten nach inadäquatem Beckentrauma, Bundeswehrkrankenhaus Ulm, 2008-2017: CR = Konventionelle Röntgenuntersuchung, CT = Computertomografie, MRT = Magnetresonanztomografie, DECT = Dual Energy Computertomografie, Aus: Lang P, Sterneder M, Riesner HJ et al. (2021): Fragilitätsfrakturen des Beckenrings-führt der Ödemnachweis zu mehr Operationen? Z Orthop Unfall. 159:503-512 doi: 10.1055/a-1192-7583. Mit freundlicher Genehmigung des Thieme Verlages

2.2.2 Methodik der Subgruppenanalyse bei inadäquatem Beckentrauma zur Charakterisierung der Insuffizienzfraktur vs. Fraktur nach niederenergetischem Trauma

Bei 203 Patienten (weiblich: 80,8% (164/203) männlich: 19,2% (39/203), mittleres Alter: 80,3 Jahre ± 9,5 Jahre) mit einer Fragilitätsfraktur des Beckenrings lag bei 178 Patienten (weiblich: 79,2% (141/178) männlich: 20,8% (37/178), mittleres Alter: 80,7 Jahre ± 9,6 Jahre) eine Fraktur nach niedrigenergetischem Trauma (Sturz aus dem Stand) vor [104]. Bei 25 Patienten (weiblich: 92,0% (23/25) männlich: 8,0% (2/25), mittleres Alter: 78,1 Jahre ± 8,7 Jahre) bestand retrospektiv nach Aktenlage kein vorangegangenes Trauma [104]. Diese Fälle wurden als Insuffizienzfraktur des Beckenrings angesehen [104].

Zur Charakterisierung der Insuffizienzfrakturen des Beckenrings und für einen Vergleich der Insuffizienzfrakturen des Beckenrings mit den Frakturen nach niedrigenergetischem Beckentrauma erfolgte die Analyse unterschiedlicher epidemiologischer, diagnostischer und therapeutischer Kenngrößen [104].

In Bezug auf epidemiologische Kenngrößen wurde die Fallzahl pro Jahr der Insuffizienzfrakturen, Alter, Geschlecht und der Grad der Osteoporose erfasst [104]. Hinsichtlich der Osteoporose erfolgte, sofern vorhanden, eine retrospektive Erfassung der t-Werte der Wirbelsäule (LWK 1-4) oder der Schenkelhälse, welche zur Evaluation der Osteoporosewerte zum Teil in einer DXA-Untersuchung (DXA: Dual-Röntgen-Absorptiometrie) bestimmt worden waren [104].

Es wurden alle DXA-Messungen in die Analyse eingeschlossen, die maximal 2 Jahre vor oder nach dem stationären Aufenthalt zur Behandlung der Beckenringfraktur erfolgt waren, um eine hohe Aussagekraft der Messungen zu gewährleisten (7 Patienten mit Insuffizienzfraktur und 15 Patienten nach niedrigenergetischem Trauma) [104].

In Bezug auf diagnostische Kenngrößen wurde die initial verwendete Bildgebung (komplette initiale Bildgebung bei 23 Patienten mit Insuffizienzfraktur und 173 Patienten nach niedrigenergetischem Trauma) analysiert [104]. Zudem wurde die Frakturmorphologie nach FFP erfasst (25 Insuffizienzfrakturen und 178 Beckenringfrakturen nach niedrigenergetischem Trauma) [104].

Hinsichtlich der Diagnostik wurde die Bildgebung analysiert, welche bis zur Diagnosefindung und somit bis zur definitiven Entscheidung für ein operatives oder konservatives Therapieregime durchgeführt wurde (vgl. **Abbildung 12**) [104].

In Bezug auf therapeutische Kenngrößen wurde das Therapieregime analysiert [104]. Hier wurde zwischen einem operativen und einem konservativen Therapieregime unterschieden [104]. Zudem wurde das verwendete Osteosyntheseverfahren am ventralen und/ oder am dorsalen Beckenring erfasst [104]. Bei Patienten mit einer Insuffizienzfraktur des Beckenrings wurde in 15 Fällen die Indikation für eine operative Versorgung gestellt und folglich als operative Therapie dokumentiert [104]. Bei Patienten mit einer Beckenringfraktur nach niedrigenergetischem Trauma wurde in 67 Fällen die Indikation zur operativen Therapie gestellt [104]. Folglich wurde dies als operative Versorgung dokumentiert [104]. Bei 2 Patienten wurde allerdings keine Operation durchgeführt [104]. Daher konnte in diesen Fällen kein Osteosyntheseverfahren erfasst werden [104]. Gründe waren ein Myokardinfarkt bzw. OP-Ablehnung [104].

3 Ergebnisse

3.1 Veränderungen bei Patienten mit Beckenringfraktur nach adäquatem Beckentrauma

3.1.1 Epidemiologische Veränderungen

3.1.1.1 Alter

Zur Untersuchung des Alters der Patienten nach adäquatem Beckentrauma konnten 242 Patienten in die Studie eingeschlossen werden. Der Gesamtaltersdurchschnitt beim adäquaten Trauma beträgt 43,8 Jahre bei einer Spannbreite von 72,8 Jahren (Minimales Alter: 14,1 Jahre, Maximales Alter: 86,9 Jahre). Der Hauptteil der Patienten (59,9%) ist jünger als 50 Jahre. Eine Veränderung des mittleren Alters ist im untersuchten Zeitraum nicht zu beobachten **(Tabelle 2)**.

Tabelle 2: Entwicklung der Altersmittelwerte bei Patienten mit Beckenringfraktur nach adäquatem Beckentrauma, Bundeswehrkrankenhaus Ulm, 2008-2017

Altersdurchschnitt adäquates Beckentrauma				
2008-2009	2010-2011	2012-2013	2014-2015	2016-2017
38,5 ± 17,5 Jahre	47,8 ± 20,3 Jahre	44,8 ± 18,9 Jahre	41,5 ± 19,5 Jahre	46,6 ± 19,9 Jahre

3.1.1.2 Geschlechterverteilung

Zur Untersuchung von Veränderung der Geschlechterverteilung bei Patienten nach adäquatem Beckentrauma konnten ebenfalls alle 242 Patienten in die Studie eingeschlossen werden. Insgesamt waren 62,4% der Patienten bei einer Beckenringfraktur nach adäquatem Trauma männlich (37,6% weiblich). Eine Veränderung der Geschlechterverteilung hat über den Studienzeitraum nicht stattgefunden. Der überwiegende Anteil der Patienten nach adäquatem Trauma war über alle Jahre des untersuchten Zeitraums männlich: 2008: 11/17 - 64,7%, 2009: 12/24 - 50,0%, 2010: 7/13 - 65,0%, 2011: 15/20 - 75,0%, 2012: 19/34 - 55,9%, 2013:

12/22 - 54,5%, 2014: 17/25 - 68,0%, 2015: 19/32 - 59,4%, 2016: 15/19 - 78,9%, 2017: 18/29 - 62,1%.

3.1.1.3 Verletzungsmuster

Zur Untersuchung von Veränderungen im Verletzungsmuster der Patienten mit Beckenringfraktur nach adäquatem Beckentrauma konnten 242 Patienten in die Untersuchung eingeschlossen werden. Hier nimmt der Anteil von Polytraumatisierungen tendenziell im zeitlichen Verlauf ab: 2008: 13/17 - 76,5%, 2009: 17/24 - 70,8%, 2010: 13/20 - 65,0%, 2011: 16/20 - 80,0%, 2012: 21/34 - 61,8%, 2013: 17/22 - 77,3%, 2014: 16/25 - 64,0%, 2015: 23/32 - 71,9%, 2016: 10/19 - 52,6%, 2017: 12/29 - 41,4% (**Abbildung 15**). Insbesondere ein Vergleich der Jahre 2008/2009 (73,1%) mit den Jahren 2015-2017 (56,3%) verdeutlicht diese Abnahme.

Folglich nehmen isolierte Beckenfrakturen und Mehrfachverletzungen in den letzten Jahren zu. (Mehrfachverletzung: 2008: 1/17 - 5,9%, 2009: 2/24 - 8,3%, 2010: 4/20 - 20,0%, 2011: 2/20 - 10,0%, 2012: 8/34 - 23,5%, 2013: 2/22 - 9,1%, 2014: 7/25 - 28,0%, 2015: 4/32 - 12,5%, 2016: 6/19 - 31,6%, 2017: 7/29 - 24,1%, vgl. **Abbildung 15.**

Isolierte Beckenverletzung: 2008: 3/17 - 17,6%, 2009: 5/24 - 20,8%, 2010: 3/20 - 15,0%, 2011: 2/20 - 10,0%, 2012: 5/34 - 14,7%, 2013: 3/22 - 13,6%, 2014: 2/25 - 8,0%, 2015: 5/32 - 15,6%, 2016: 3/19 - 15,8%, 2017: 10/29 - 34,5%, vgl. **Abbildung 15.**

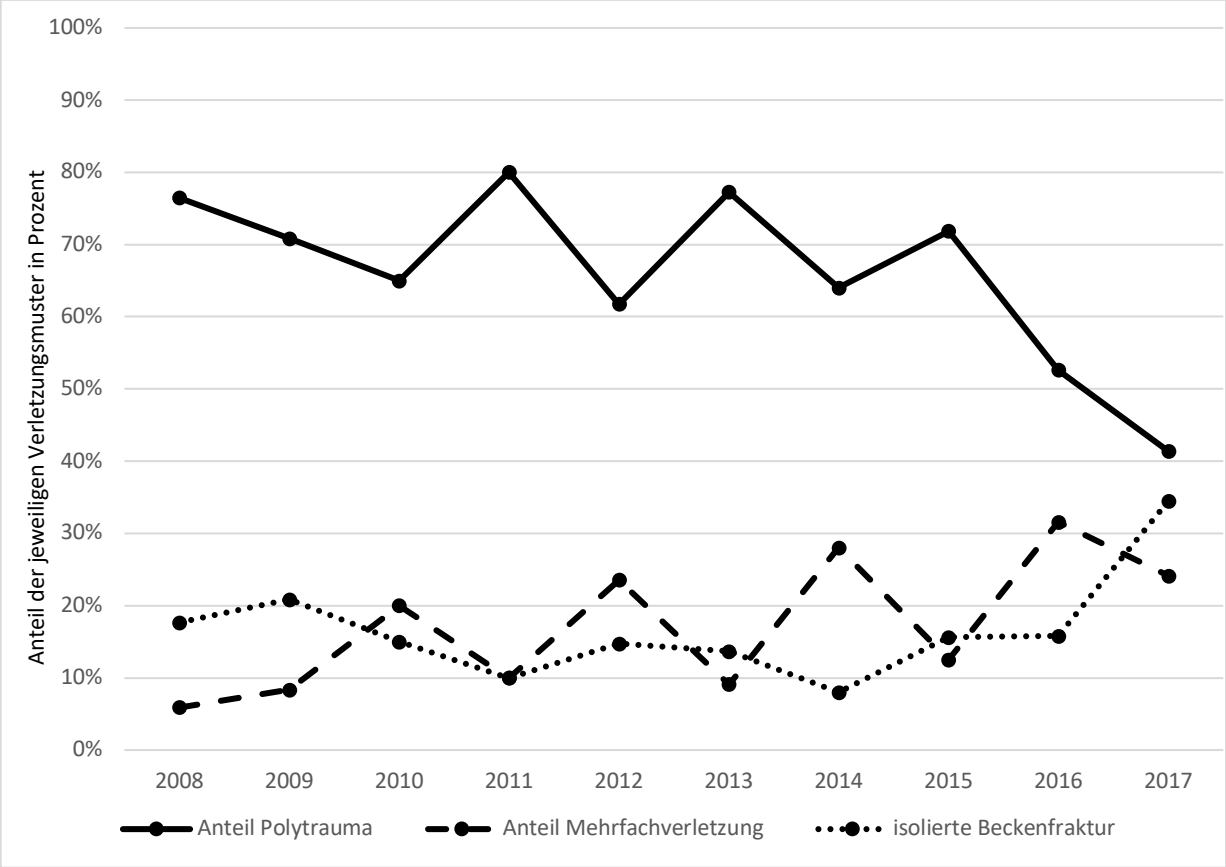

Abbildung 15: Entwicklung des Verletzungsmuster nach adäquatem Beckentrauma, Bundeswehrkrankenhaus Ulm, 2008-2017

3.1.2 Veränderungen in der Diagnostik

3.1.2.1 Initiale Bildgebung

Zur Analyse von Veränderungen der initialen Diagnostik von Beckenringfrakturen nach adäquatem Beckentrauma konnte die Bildgebung von 221 Patienten gesichtet werden.

Bei der Gruppe nach adäquatem Beckentrauma macht die Diagnostik mittels CR, CT oder einer Kombination dieser (CT+CR) über alle Jahre den Hauptanteil der Bildgebung aus: 2008: 17/17 - 100%, 2009: 22/22 - 100%, 2010: 19/20 - 95,0%, 2011: 20/20 - 100%, 2012: 26/26 - 100%, 2013: 21/21 - 100%, 2014: 23/25 - 92,0% 2015: 24/28 - 85,7%, 2016: 15/16 - 93,8%, 2017: 22/26 - 84,6%.

Eine Veränderung bei der Verwendung dieser bildgebenden Verfahren (CR, CT mono oder CT+CR) war nicht festzustellen:

Die alleinige CT-Untersuchung (CT mono) wird hier über den untersuchten Zeitraum am häufigsten verwendetet (**Abbildung 16**): 2008: 16/17 - 94,1%, 2009: 21/22 -

95,5%, 2010: 16/20 - 80,0%, 2011: 17/20 - 85,0%, 2012: 20/26 - 76,9 %, 2013: 19/21 - 90,5%, 2014: 19/25 - 76,0 %, 2015: 24/28 - 85,7%, 2016: 13/16 - 81,3%, 2017: 18/26: - 69,2%.

Verwendung der Kombination von CR und CT(CR+CT): 2008: 1/17 - 5,9%, 2009: 1/22 - 4,5%, 2010: 0/20, 2011: 1/20 - 5,0%, 2012: 5/26 - 19,2%, 2013: 2/21 - 9,5%, 2014: 2/25 - 8,0%, 2015: 0/28, 2016: 1/16 - 6,3%, 2017: 4/26 - 15,4%.

Verwendung der alleinigen konventionellen Röntgenuntersuchung (CR mono): 2008: 0/17, 2009: 0/22, 2010: 3/20 - 15,0%, 2011: 2/20 - 10,0%, 2012: 1/26 - 3,8%, 2013: 0/21, 2014: 2/25 - 8,0%, 2015: 0/28, 2016: 1/16 - 6,3%, 2017: 0/26.

Eine Veränderung im Untersuchungszeitraum zeigt sich bei der Verwendung der MRT-Bildgebung bei Beckenringfrakturen nach adäquatem Beckentrauma (vgl. **Abbildung 16**): Der Anteil der MRT-Verwendung bei der initialen Bildgebung steigt hier über die Jahre an: 2008: 0/17, 2009: 0/22, 2010: 1/20 - 5,0%, 2011: 0/20, 2012: 0/26 2013: 0/21, 2014: 2/25 - 8,0%, 2015: 4/28 - 14,3%, 2016: 1/16 - 6,3%, 2017: 4/26 - 15,4%.

Hier handelt es sich in den meisten Fällen (91,6%) um eine additive MRT-Diagnostik, zusätzlich zu CT und konventioneller Röntgenuntersuchung (CR).

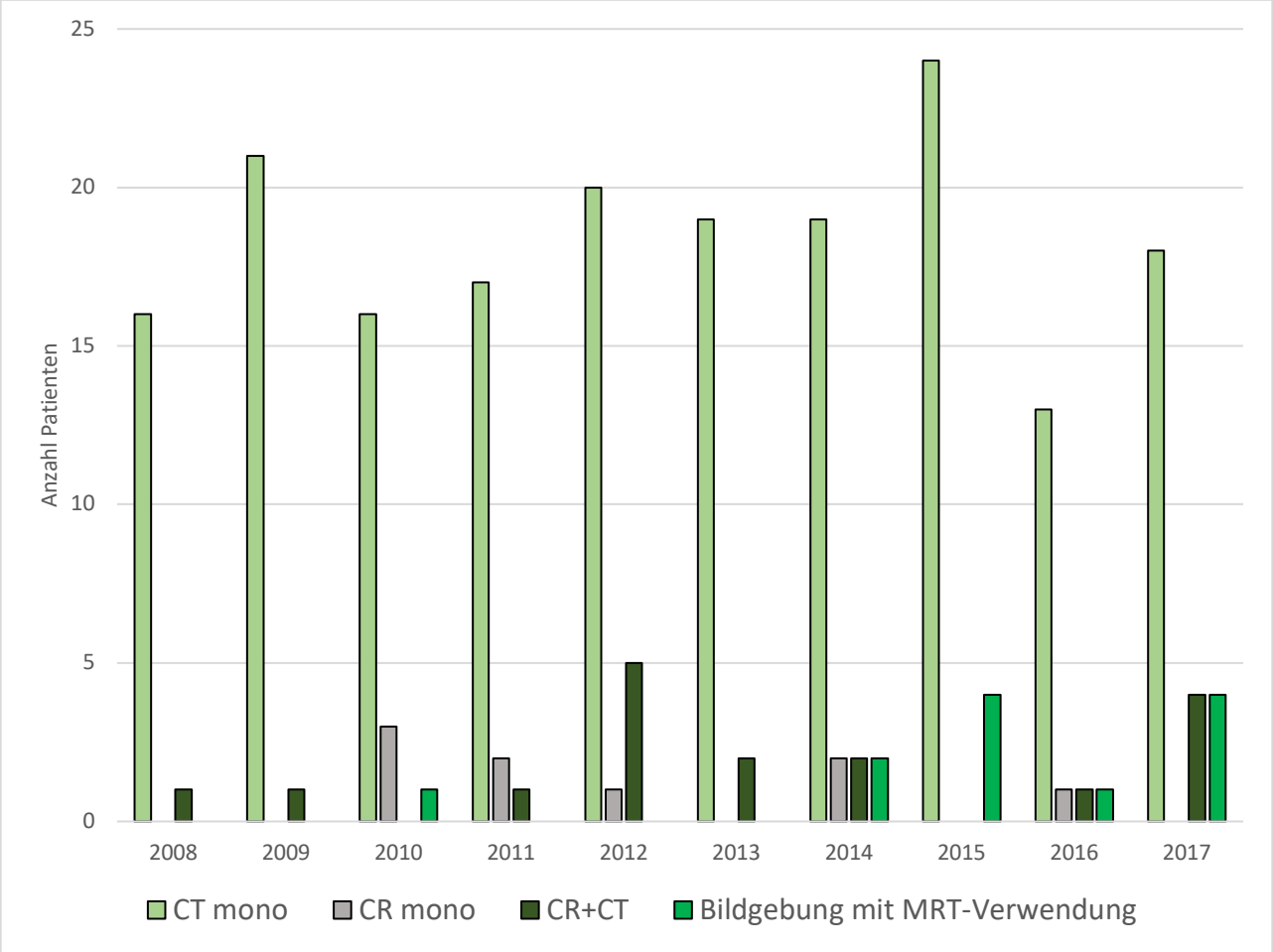

Abbildung 16: Entwicklung der Bildgebung zur Diagnosefindung nach adäquatem Beckentrauma, Bundeswehrkrankenhaus Ulm, 2008-2017; Bildgebung mit MRT-Verwendung = MRT, CR+MRT, CT+MRT, CR+CT+MRT (CT = Computertomografie, CR = Konventionelle Röntgenuntersuchung, MRT = Magnetresonanztomografie)

3.1.2.2 AO-Klassifikation

241 Beckenringfrakturen nach adäquatem Beckentrauma konnten nach AO klassifiziert werden, um Veränderungen in der Häufigkeit der Verteilung der Frakturtypen nach AO zu analysieren. Zunächst zeigt sich im Gesamtdurchschnitt eine gleichmäßige Aufteilung der Frakturen in die drei Frakturarten. Typ A-Frakturen traten in 39,4% (95/241) der Fälle auf, Typ B-Frakturen in 32,8% (79/241) und Typ C-Frakturen in 27,8% der Fälle (67/241). Die Ergebnisse zur Verteilung der Frakturtypen über die einzelnen Jahre des Studienzeitraumes sind in **Abbildung 17** dargestellt. Zusammenfassend zeigt sich insgesamt im Vergleich der drei AO-Frakturtypen eine sehr gleichmäßige Verteilung. Es lässt sich festhalten, dass über den untersuchten Zeitraum von 10 Jahren keine eindeutigen Veränderungen in der

Verteilung der Frakturtypen nach AO nach adäquatem Beckentrauma erkennbar sind.

Die Typ A-Fraktur war wie folgt verteilt: 2008: 8/17 - 47,1 %, 2009: 9/24 - 37,5%, 2010: 8/20 - 40,0%, 2011: 6/20 - 30,0%, 2012: 17/34 - 50,0%, 2013: 9/22 - 40,9% 2014: 6/25 - 24,0%, 2015: 11/32 - 34,4%, 2016: 11/18 - 61,1%., 2017: 10/29 - 34,5%.

Anteile der Typ B Fraktur über den Studienzeitraum: 2008: 6/17 - 35,3%, 2009: 7/24 - 29,2%, 2010: 8/20 - 40,0%, 2011: 7/20 - 35,0%, 2012: 10/34 - 29,4%, 2013: 8/22 - 36,4%, 2014: 8/25 - 32,0%, 2015: 9/32 - 28,1%, 2016: 3/18 - 16,7%, 2017: 13/29 - 44,8 %.

Die AO Typ-C Verteilung stellt sich wie folgt dar: 2008: 3/17 - 17,6%, 2009: 8/24 - 33,3%, 2010: 4/20 - 20,0%, 2011: 7/20 - 35,0%, 2012: 7/34 - 20,6%, 2013: 5/22 - 22,7%, 2014: 11/25 - 44,0%, 2015: 12/32 - 37,5%, 2016: 4/18 - 22,2%, 2017: 6/29 - 20,7%.

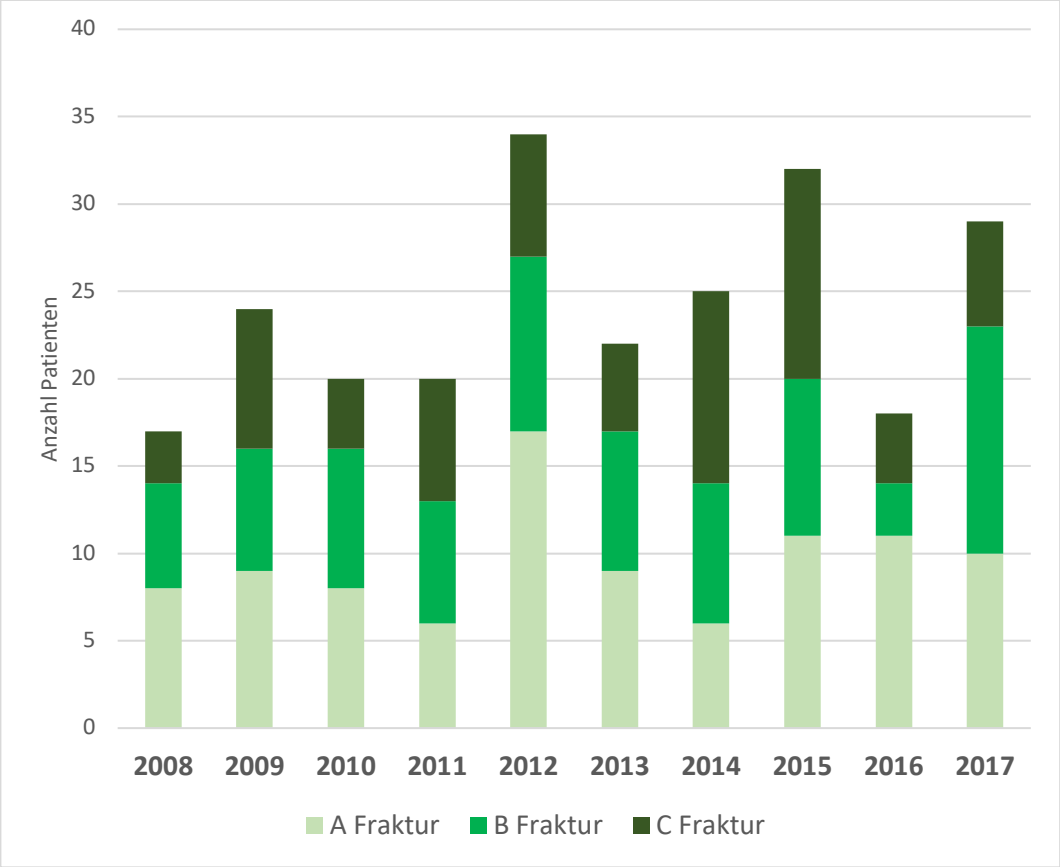

Abbildung 17: Verteilung der AO-Frakturtypen (A-Fraktur, B-Fraktur, C-Fraktur) bei Beckenringfrakturen nach adäquaten Beckentrauma, Bundeswehrkrankenhaus Ulm, 2008-2017

3.1.3 Veränderungen in der Therapie

3.1.3.1 Therapieregime

241 Patienten nach adäquatem Beckentrauma wurden in der Klinik der Verfasser behandelt. Ein Patient wurde aufgenommen und diagnostisch abgeklärt, aber die Therapie wurde extern durchgeführt. Dies erklärt die Differenz zu den 242 Patienten, welche eine Beckenringfraktur nach adäquatem Trauma erlitten haben. 113 der 241 Patienten wurden von 2008 bis 2017 konservativ behandelt (46,9%). 128 Patienten erhielten eine operative Therapie (53,1%).

Über den zeitlichen Verlauf der Studie konnte im Therapieregime keine Veränderung gefunden werden: Anteile der konservativen Therapie über den untersuchten Zeitraum: 2008: 11/17 - 64,7%, 2009: 12/24 - 50,0%, 2010: 5/20 - 25,0%, 2011: 9/20 - 45,0%, 2012: 21/34 - 61,8%, 2013: 10/22 - 45,5%, 2014: 6/25 - 24,0%, 2015: 17/32 - 53,1%, 2016: 11/18 - 61,1%, 2017: 11/29 - 37,9%.

Anteile der operativen Therapie: 2008: 6/17 - 35,5%, 2009: 12/24 - 50,0%, 2010: 15/20 - 75,0%, 2011: 11/20 - 55,0%, 2012: 13/34 - 38,2%, 2013: 12/22 - 54,5%, 2014: 19/25 - 76,0%, 2015: 15/32 - 46,9%, 2016: 7/18 - 38,9%, 2017: 14/29 - 62,1%.

In einem zweiten Schritt wurde das Therapieregime abhängig vom Frakturtyp analysiert. In **Abbildung 18** sind die Ergebnisse dieser Analyse dargestellt. Hier wurde zunächst keine Unterscheidung zwischen den einzelnen Jahren des Untersuchungszeitraumes getroffen. Von 2008 bis 2017 gab es 96 Patienten mit Typ A-Frakturen. Dabei wurden 17 Frakturen operativ versorgt (17,9%). Der überwiegende Teil, 82,1% (78/96), wurde konservativ versorgt. Bei der Typ B Fraktur wurden 63,3 % (50/79) operativ versorgt. 36,7% (29/79) wurden konservativ versorgt. Bei der Typ C Fraktur wurden 92,5% der Patienten operativ versorgt (62/67). Der konservativ versorgte Anteil liegt bei der Typ-C Fraktur bei 7,5% (5/67).

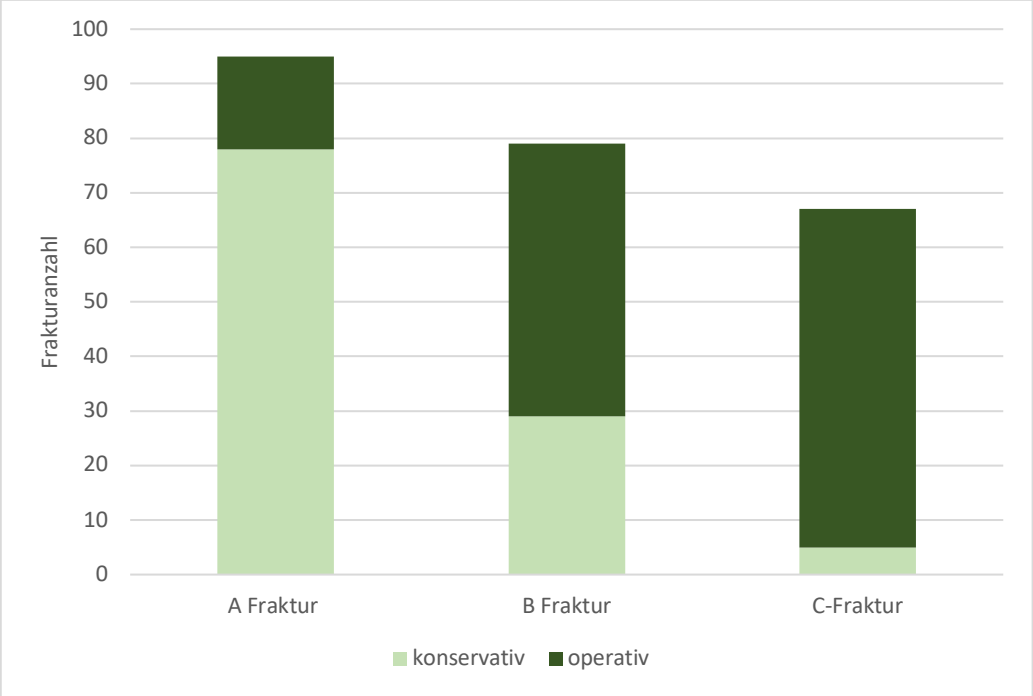

Abbildung 18: Übersicht Therapieregime nach adäquatem Beckentrauma abhängig vom AO-Frakturtyp, Bundeswehrkrankenhaus Ulm, 2008-2017

In einem nächsten Schritt wurde das Therapieregimes abhängig vom Frakturtyp über den zeitlichen Verlauf der Studie dargestellt.

Zunächst werden die Ergebnisse zu der Veränderung des Therapieregimes bei der Typ A Fraktur ausgeführt. Hier ist eine manifeste Veränderung über den untersuchten Zeitraum nicht festzustellen. Tendenziell werden aber in den letzten Jahren zunehmend mehr Typ A Frakturen konservativ therapiert, während die operative Therapie der Typ A Fraktur tendenziell abnimmt (Anteile konservative Therapie AO Typ A Fraktur: 2008: 7/8 - 87,5%, 2009: 8/9 - 88,9%, 2010: 4/8 - 50,0%, 2011: 3/6 - 50,0%, 2012: 16/17 - 94,1%, 2013: 7/9 - 77,8 %, 2014: 4/6 - 66,7%, 2015: 11/11 - 100%, 2016: 10/12 - 83,3%, 2017: 8/9 - 88,9%).

Bei der Typ B Fraktur sind ebenfalls keine klaren Veränderungen über den Beobachtungszeitraum zu verzeichnen. Es zeichnet sich tendenziell eine Zunahme der operativen Versorgung ab: 2008: 2/6 - 33,3%, 2009: 4/7- 57,1%, 2010: 7/8 - 87,5%, 2011: 2/7 - 28,6%, 2012: 5/10 - 50,0%, 2013: 5/8 - 62,5%, 2014: 6/8 - 75,0%, 2015: 5/9 - 55,6%, 2016: 1/3 - 33,3%, 2017: 13/13 - 100%.

Bei der Typ C-Fraktur wird der Hauptteil der Patienten operativ versorgt. Eine Veränderung im zeitlichen Verlauf ist hier nicht festzustellen. In allen Jahren liegt der Anteil der operativen Versorgung zwischen 83,3% und 100%. In den Jahren

2008, 2010, 2012, 2013, 2014, und 2016 wurden alle Typ C Frakturen operativ versorgt (2008: 3/3 2010: 4/4 2012: 7/7 2013: 5/5 2014: 11/11 2016: 4/4). In den übrigen Jahren lag der Anteil bei minimal 83,3% (2009: 7/8 - 87,5%, 2011: 6/7 - 85,7%, 2015: 10/12 - 83,3%, 2017: 5/6 - 83,3%).

3.1.3.2 Intensivpflichtige Patienten

Zur Analyse von Veränderung von Veränderungen der Intensivplicht nach adäquatem Beckentrauma über den zeitlichen Verlauf konnten alle 242 Patienten eingeschlossen werden.

Bei der Analyse der Veränderungen in Bezug auf eine intensivpflichtige Therapie zeigt sich folgende Veränderung: Bei Patienten nach adäquatem Beckentrauma ist ein Rückgang des Anteils der intensivpflichtigen Patienten von 2008 bis 2017 erkennbar (**Abbildung 19**): In den ersten Jahren bis 2011 lag der Anteil im Durchschnitt bei 69,1% (2008: 13/17 - 76,5%, 2009: 17/24 - 70,8%, 2010: 12/20 - 60,0%, 2011: 14/20 - 70,0%). In den Folgejahren gab es einen drastischen Einschnitt im Jahr 2012 mit 38,2% (13/34). Dann stieg der Anteil bis 2014 wieder leicht an (2013: 12/22 - 54,5%, 2014: 15/25 - 60,0%), um dann bis 2017 kontinuierlich deutlich abzufallen (2015: 18/32 - 56,3%, 2016: 8/19 - 42,1%, 2017: 7/29 - 24,1%).

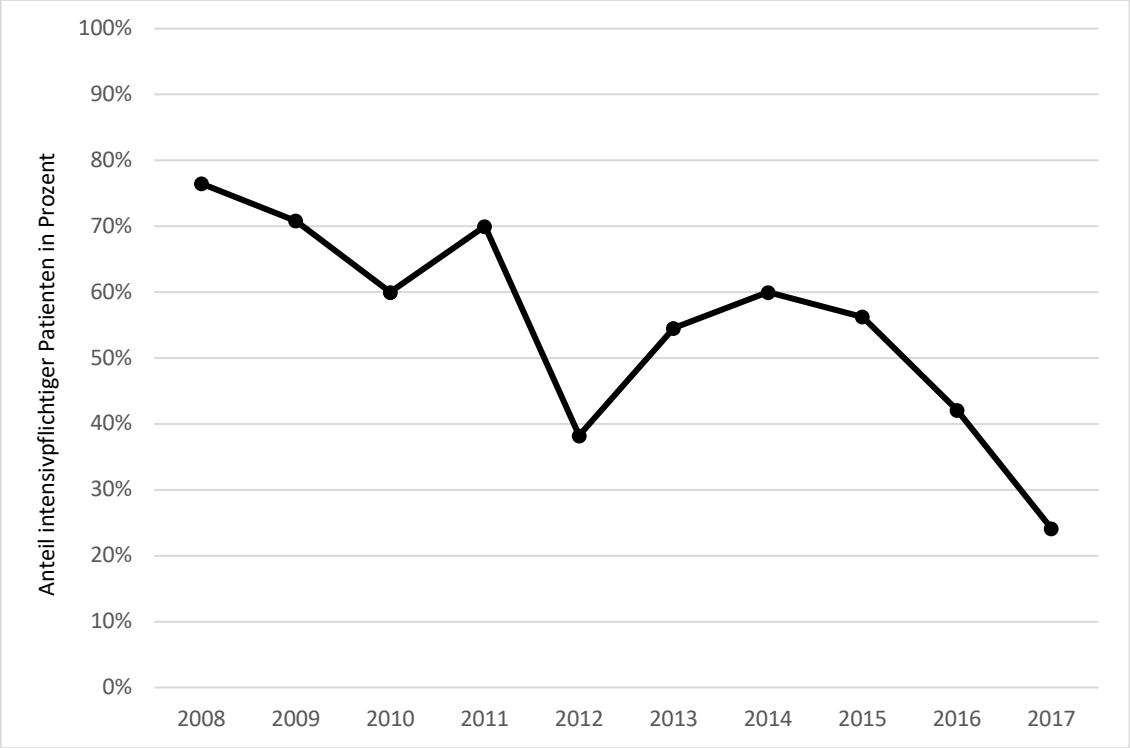

Abbildung 19: Entwicklung des Anteils an intensivpflichtigen Patienten bei Patienten nach adäquatem Beckentrauma, Bundeswehrkrankenhaus Ulm, 2008-2017

3.1.3.3 Intensivdauer

Bei 129 intensivpflichtigen Patienten nach adäquatem Trauma konnten 125 Intensivzeiten erfasst werden. Die mittlere Intensivliegedauer betrug 7,4 Tage. (minimal: 1 Tag maximal: 33 Tage) In der Betrachtung der Intensivzeit über den zeitlichen Verlauf lässt sich keine manifeste Veränderung feststellen. Die Intensivzeit ist über die Jahre deutlichen Schwankungen unterworfen (2008: 5,9 ± 5,8 d, 2009: 8,2 ± 8,3 d, 2010: 3,6 ± 3,3 d, 2011: 9,7 ± 8,3 d, 2012: 4,3 ± 3,9 d, 2013: 11,7 ± 12,9 d, 2014: 7,7 ± 7,7 d, 2015: 7,0 ± 9,5 d, 2016: 12,2 ± 13,0 d, 2017: 4,6 ± 2,8 d).

3.1.3.4 Liegedauer

Die Liegedauer konnte von 241 Patienten nach adäquatem Beckentrauma analysiert werden. Im Gesamtdurchschnitt betrug die Gesamtliegedauer dieser Patienten 22,8 Tage (Minimal: 1 Tag Maximal: 143 Tage).
Es zeigt sich eine deutliche Abnahme der Durchschnittswert der Gesamtliegedauer in den Jahren 2016 und 2017 im Vergleich zu den Vorjahren (**Abbildung 20**). So

steigen die Durchschnittswerte bis 2015 tendenziell an, um dann bis 2017 deutlich abzufallen, wobei die Standardabweichung stets hoch war (2008: 17,9 ± 11,5 d, 2009: 25,9 ± 25,8 d, 2010: 15,0 ± 9,8 d, 2011: 30,8 ± 27,0 d, 2012: 16,4 ± 16,1 d, 2013: 26,5 ± 23,4 d, 2014: 27,6 ± 19,3 d, 2015: 28,3 ± 30,8 d, 2016: 23,9 ± 28,6 d, 2017: 16,7 ± 13,5 d).

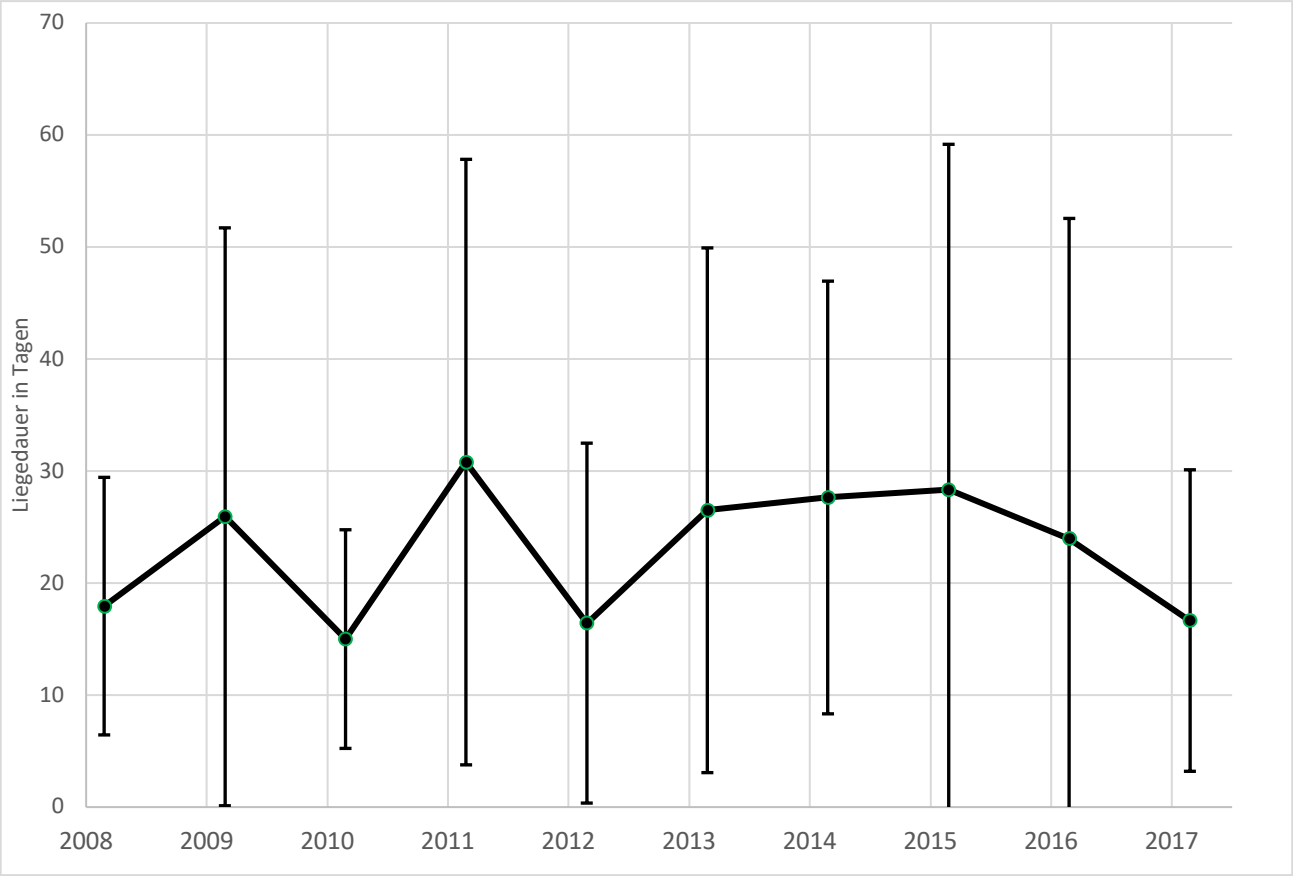

Abbildung 20: Entwicklung der Gesamtliegedauer bei Patienten nach adäquatem Beckentrauma, Bundeswehrkrankenhaus Ulm, 2008-2017

3.2 Veränderungen bei Patienten mit Beckenringfraktur nach inadäquatem Beckentrauma

3.2.1 Epidemiologische Veränderungen

3.2.1.1 Alter

Zur Untersuchung des Alters der Patienten nach inadäquatem Beckentrauma konnten 203 Patienten in die Studie eingeschlossen werden. Der Gesamtaltersdurchschnitt von Patienten mit inadäquatem Trauma beträgt 80,3 Jahre, bei einer Spannbreite von 49,2 Jahren. (Minimales Alter: 47,8 Jahre Maximales Alter: 97,1 Jahre) Es zeigt sich ein Häufigkeitsgipfel bei einem Alter zwischen 71 und 90 Jahren (74,9%). Eine Veränderung des mittleren Alters ist im untersuchten Zeitraum nicht zu beobachten **(Tabelle 3).**

Tabelle 3: Entwicklung der Altersmittelwerte bei Patienten nach inadäquatem Beckentrauma, Bundeswehrkrankenhaus Ulm, 2008-2017

Altersdurchschnitt inadäquates Beckentrauma				
2008-2009	2010-2011	2012-2013	2014-2015	2016-2017
81,6 ± 6,0 J	80,8 ± 8,2J	80,2 ± 10,4J	82,1 ± 9,8J	78,2 ± 10,2J

3.2.1.2 Geschlecht

Zur Untersuchung von Veränderung der Geschlechterverteilung bei Patienten nach inadäquatem Beckentrauma konnten alle 203 Patienten in die Studie eingeschlossen werden. Insgesamt handelt es sich bei einer Beckenringfraktur nach inadäquatem Beckentrauma in 80,8% der Fälle um weibliche Patientinnen. Eine Veränderung der Geschlechterverteilung hat über den Studienzeitraum nicht stattgefunden: Im zeitlichen Verlauf ist der Hauptanteil der Patienten nach inadäquatem Beckentrauma stets weiblich: 2008: 6/9 - 66,7%, 2009: 9/11 - 81,8%, 2010: 20/23 - 87,0%, 2011: 11/13 - 84,6% 2012: 19/21 - 90,5%, 2013 24/29 - 82,8%, 2014: 14/24 - 58,3%, 2015: 18/20 - 90,0%, 2016: 28/34 - 82,4%, 2017: 15/19 - 78,9%.

3.2.1.3 Unfallmechanismus

Bei 203 Patienten nach inadäquatem Beckentrauma konnte der Unfallmechanismus analysiert werden. Hier wurde eine Veränderung über den Studienzeitraum festgestellt. Die Diagnose einer Beckenringfraktur ohne vorangegangenes erinnerliches Trauma als Teil des inadäquaten Beckentraumas wurde im Laufe der Jahre von 2008 bis 2017 zunehmend häufiger gestellt: 2008: 0/9, 2009: 1/11 - 9,1%, 2010: 1/23 - 4,3%, 2011: 0/13, 2012: 3/21 - 14,3%, 2013: 5/29 - 17,2%, 2014: 2/24 - 8,3%, 2015: 4/20 - 20,0%, 2016: 4/34 - 11,8%, 2017: 5/19 - 26,3%. (*Teile der hier beschriebenen Daten wurden bereits in* [104] *veröffentlicht).*

3.2.2 Veränderungen in der Diagnostik

3.2.2.1 Initiale Bildgebung

Die initiale Bildgebung bei Patienten mit Beckenringfraktur nach inadäquatem Beckentrauma konnte bei 196 Patienten erfasst werden. Hier konnten Veränderungen über den Studienzeitraum festgestellt werden (**Abbildung 21**):
Bis 2015 stellte die klassische Röntgenuntersuchung (CR), die Computertomografie (CT) oder eine Kombination dieser (CR+ CT) den Hauptanteil der verwendeten Bildgebung dar:
2008 9/9 - 100%, 2009 10/10 - 100%, 2010: 19/21 - 90,5%, 2011: 12/13 - 92,3%, 2012: 18/18 - 100%, 2013: 25/29 - 86,2%, 2014 15/23 - 65,2%. Innerhalb dieses Zeitraumes bis 2015 und innerhalb der Bildgebungsmodalitäten (CR, CT, CR+CT) hat sich die verwendete initiale Bildgebung weiterentwickelt:
In den Jahren 2008-2009 erhielten noch 52,6% (2008: 5/9 - 55,6%, 2009: 5/10 - 50,0%) der Patienten eine alleinige konventionellen Röntgenuntersuchung. Dieser Anteil sank in den Folgejahren ab. (2010: 3/19 - 15,8%, 2011: 1/12 - 8,3% 2012: 7/18 - 22,2%, 2013: 3/25 - 12,0%) Ab 2014 wurde eine alleinige CR nicht mehr durchgeführt.
Der Anteil der CT-Verwendung (CT mono, CR+CT) bei der Bildgebung nach inadäquatem Beckentrauma steigt dagegen in diesem Zeitraum bis 2015 an:
2008: 4/9 - 44,4%, 2009: 5/10 - 50,0%, 2010: 16/21 - 76,2%, 2011: 11/13 - 84,6% 2012: 14/18 - 77,8%, 2013: 22/29 - 75,9%, 2014: 15/23 - 65,2%.

Eine weitere Datenanalyse zeigt, dass hier die alleinige CT-Verwendung (CT mono) und die CT-Verwendung in Kombination mit der klassischen Röntgenuntersuchung (CR+CT) hier gleichsam ansteigt:
CT mono: 2008: 3/9 - 33,3%, 2009: 2/10 - 20,0%, 2010: 5/19 - 26,3%, 2011: 3/12 - 25,0%, 2012: 7/18 - 38,9%, 2013: 7/25 - 28,0%, 2014: 7/15 - 46,7%.
Kombination CR+CT: 2008: 1/9 - 11,1%, 2009: 3/10 - 30,0%, 2010: 11/19 - 57,9%, 2011: 8/12 - 66,7%, 2012: 7/18 - 38,9%, 2013: 15/25 – 60,0%, 2014: 8/15 - 53,3%).
Ab 2015 sinkt der Anteil der Bildgebung mit Hilfe der CT (CT mono oder CR+CT). So lag der Anteil 2015 bei 40,0% (8/20) und am Ende des untersuchten Zeitraumes 2016 bei 32,4% (11/34) und 2017 bei 26,3% (5/19).
Ab 2015 machten stattdessen modernere Verfahren zur Bildgebung (MRT, DECT) bei Beckenringfraktur nach inadäquatem Trauma den Hauptteil an der Bildgebung an der Klinik der Verfasser aus (**Abbildung 21**): 2015 war die Diagnostik mit Hilfe der MRT am häufigsten (11/20 - 55,0 %). In den Jahren zuvor war die Bildgebung mit Hilfe der MRT seltener, nahm jedoch bis 2015 immer weiter zu:
2008: keine Verwendung (0/9), 2009: keine Verwendung (0/10), 2010: 1/21 - 4,8%, 2011: 1/13 - 7,7%, 2012: keine Verwendung (0/18), 2013: 4/29 - 13,8%, 2014: 6/23 - 26,1%). In den letzten beiden Jahren der Untersuchung ist der Anteil der MRT-Verwendung abgesunken (2016: 9/34 - 26,5%, 2017: 1/19 - 5,3%).
In den Jahren 2016 und 2017 wurde die DECT in der Mehrzahl der Fälle zur Diagnostik verwendet (2016: 13/34 38,2%, 2017: 12/19 - 63,2 %), nachdem diese Bildgebung 2015 am Bundeswehrkrankenhaus Ulm eingeführt worden war (2015: 1/20 – 5,0%).
Andere bildgebende Verfahren wurden nur in Einzelfällen verwendet (2010: 1/21 - 4,3%, 2014: 2/23 - 8% 2016: 1/34 - 2,9%, 2017: 1/19 - 5,3%).

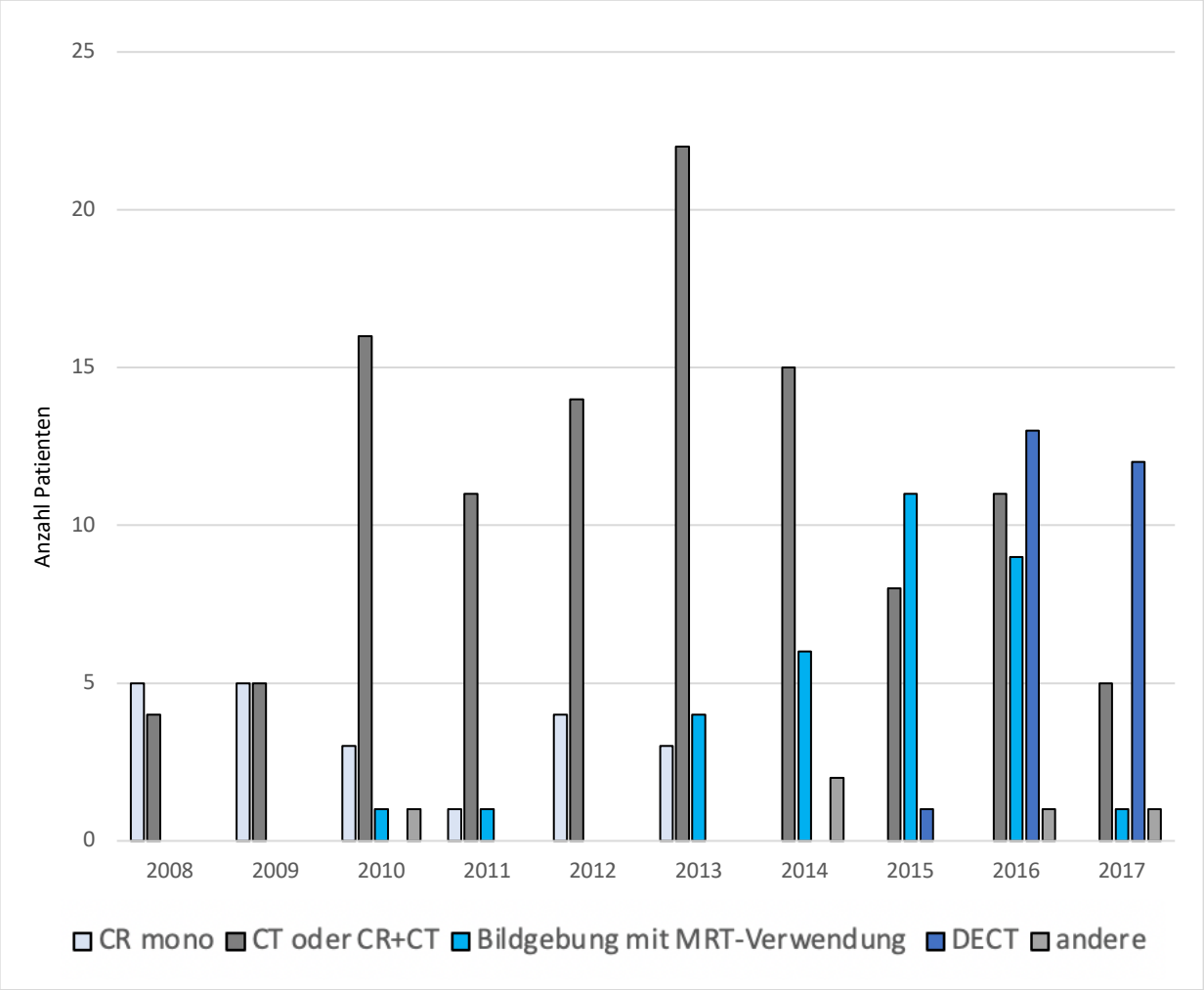

Abbildung 21: Häufigkeiten der verwendeten Bildgebung zur Diagnosefindung bei Patienten nach inadäquatem Beckentrauma, Bundeswehrkrankenhaus Ulm, 2008-2017; Bildgebung mit CT-Verwendung = CT, CR+CT, Bildgebung mit MRT-Verwendung = MRT, CT+MRT, CR+MRT, CR+CT+MRT; DECT = Dual Energy CT; CR = Konventionelle Röntgenuntersuchung, MRT= Magnetresonanztomografie, CT = Computertomografie

Differenziert man die initiale Bildgebung bei inadäquatem Beckentrauma nach Verfahren mit Möglichkeit zum Knochenmarködem-Nachweis (MRT und DECT) und Verfahren ohne Möglichkeit zum Knochenmarködem-Nachweis, wie es in **Abbildung 14** beschrieben ist, so lässt sich die oben bereits erläuterte Veränderung in der initialen Bildgebung bei Patienten nach inadäquatem Beckentrauma nochmals verdeutlichen: Die Bildgebung unter Verwendung von Verfahren zum Ödemnachweis (Gruppe 2) hat im untersuchten Zeitraum zugenommen (2008: 0/9, 2009: 0/10, 2010: 1/21 - 4,8%, 2011: 1/13 - 7,7%, 2012: 0/18, 2013: 4/29 - 13,8%, 2014: 6/23 - 26,1%, 2015: 12/20 - 60,0%, 2016: 22/34 - 64,7%, 2017: 13/19 - 68,4%). (*Teile der hier beschriebenen Daten wurden bereits in* [58] *veröffentlicht).*

Insbesondere ein Vergleich der Jahre 2008 und 2009 mit den Jahren 2015-2017 verdeutlicht dies: 2008-2009 wurde ausschließlichen Bildgebung ohne Möglichkeit zum Ödemnachweis verwendet. In den Jahren 2015-2017 wurde Bildgebung mit Ödemnachweis in 64,4% (47/73) der Fälle verwendet (**Abbildung 22**) *(Die hier beschriebenen Daten wurden bereits in* [58] *veröffentlicht)*.

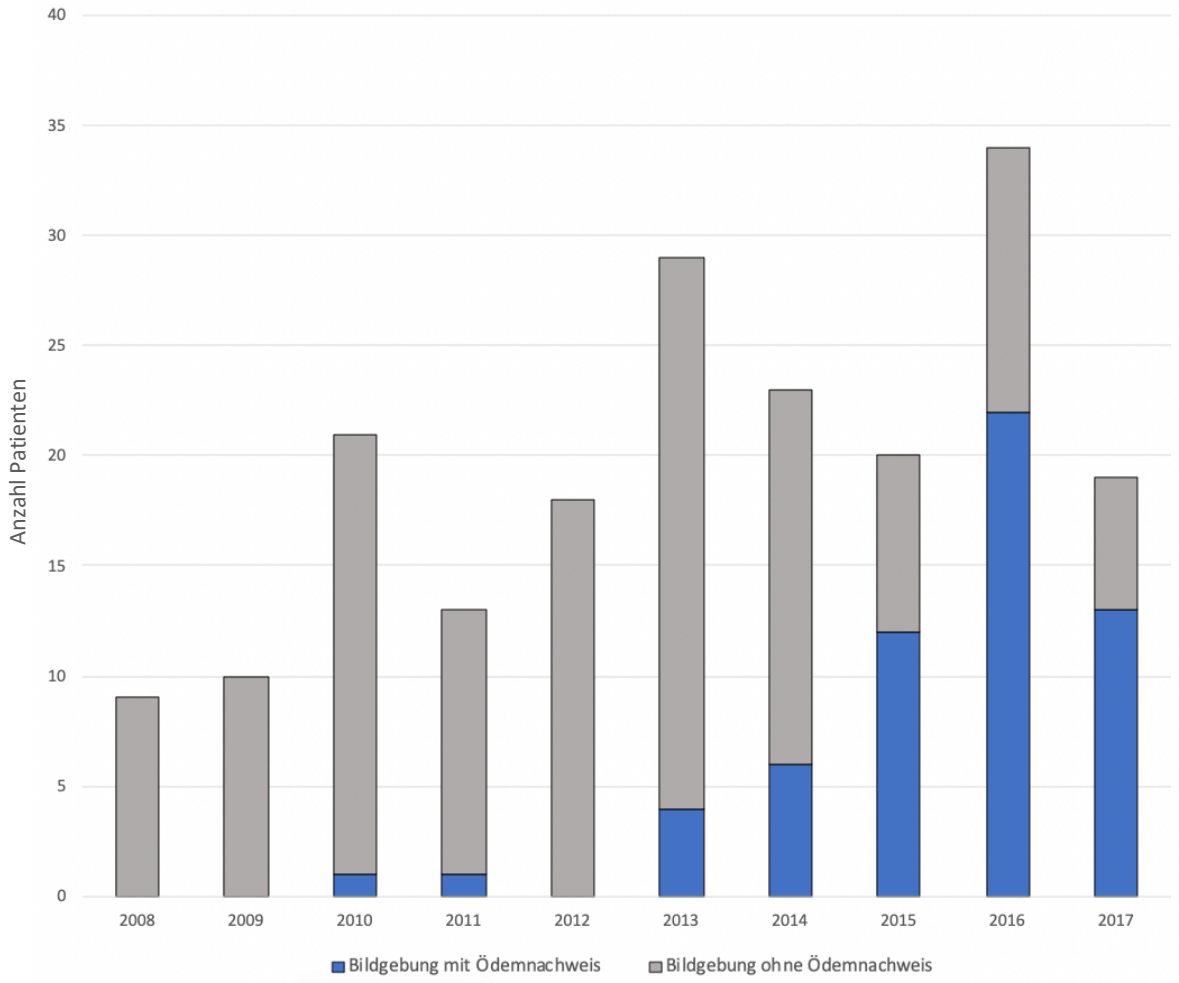

Abbildung 22: Entwicklung der Anteile der Bildgebung ohne Ödemnachweis (Gruppe 1; grau) und der Bildgebung mit Ödemnachweis (Gruppe 2; blau) bei Patienten mit Beckenringfraktur nach inadäquatem Beckentrauma, Bundeswehrkrankenhaus Ulm, 2008-2017 Aus: Lang P, Sterneder M, Riesner HJ et al. (2021): Fragilitätsfrakturen des Beckenrings-führt der Ödemnachweis zu mehr Operationen? Z Orthop Unfall. 159:503-512 doi: 10.1055/a-1192-7583. Mit freundlicher Genehmigung des Thieme Verlages

3.2.2.2 FFP-Klassifikation

Es wurden alle 203 Pateinten des Patientenkollektives nach inadäquatem Beckentrauma nach FFP klassifiziert.

Im Gesamtdurchschnitt liegt dabei der Anteil der Typ I Frakturen bei 30,5% (62/203). Die Typ II Frakturen machen 53,2% aller Beckenringfrakturen nach inadäquatem Trauma aus (108/203). Die Typ II Frakturen lagen bei 4,4% (9/203) und die Typ IV Frakturen bei 11,8% (24/203). (*Teile der hier beschriebenen Daten wurden bereits in* [58] *veröffentlicht).*

Bei der Häufigkeitsverteilung der einzelnen FFP-Frakturtypen (I-V) sind über den Beobachtungszeitraum der Studie Veränderungen erkennbar (**Abbildung 23**):

FFP Typ I Frakturen machten in den ersten beiden Jahre 2008 und 2009 den Hauptteil aus: 2008: 7/9 - 77,8%, 2009: 7/11 - 63,3%. In den Folgejahren nahm dieser Anteil ab: 2010: 9/23 - 39,1%, 2011: 3/13 - 23,1%, 2012: 6/21 - 28,6%, 2013: 9/29 - 31,0%, 2014: 5/24 - 20,8%, 2015: 1/20 - 5,0%. In den letzten beiden Jahren erhöhte sich dieser Anteil wieder: 2016: 8/34-23,5%, 2017: 7/19 - 36,8%. (*Teile der hier beschriebenen Daten wurden bereits in* [58] *veröffentlicht).*

Bei der FFP-Typ II Fraktur zeigt sich eine kontinuierliche Zunahme der Typ II Frakturen von 22,2% (2/9) im Jahr 2008 bis auf 85,0% (17/20) im Jahr 2015 (2009: 4/11 - 36,4%, 2010: 12/23 - 52,2%, 2011: 8/13 - 61,5%, 2012: 12/21 - 57,1%, 2013: 16/29 - 55,2%, 2014: 16/24 - 66,7%, 2015: 17/20 - 85,0%). In den letzten beiden Jahren zeigt sich eine deutliche Abnahme der Frakturhäufigkeit (2016: 17/34 - 50,0%, 2017: 4/19 - 21,1%). (*Teile der hier beschriebenen Daten wurden bereits in* [58] *veröffentlicht).*

Die FFP-Typ III Fraktur ist durch konstant geringe Fallzahlen gekennzeichnet (2008: 0/9 2009: 0/11 2010: 0/23 2011: 1/13 - 7,7%, 2012: 0/21 2013: 1/29 - 3,4%, 2014: 1/24 - 4,2%, 2015: 2/20 - 10,0%, 2016: 4/34 - 11,8%, 2017: 0/19). Veränderungen über den Zeitraum lassen sich bei diesem FFP-Frakturtyp nicht feststellen. (*Teile der hier beschriebenen Daten wurden bereits in* [58] *veröffentlicht).*

Bei den FFP-Typ IV-Frakturen zeigt sich ein deutlicher Anstieg der Frakturzahlen in den letzten beiden Jahren der Untersuchung: 2008: 0/9, 2009: 0/11, 2010: 2/23 - 8,7%, 2011: 1/13 - 7,7%, 2012: 3/21 - 14,3%, 2013: 3/29 - 10,3 %, 2014: 2/24 - 8,3%, 2015: 0/20, 2016 5/34 - 14,7 %, 2017: 8/19 - 42,1%. (*Teile der hier beschriebenen Daten wurden bereits in* [58] *veröffentlicht).*

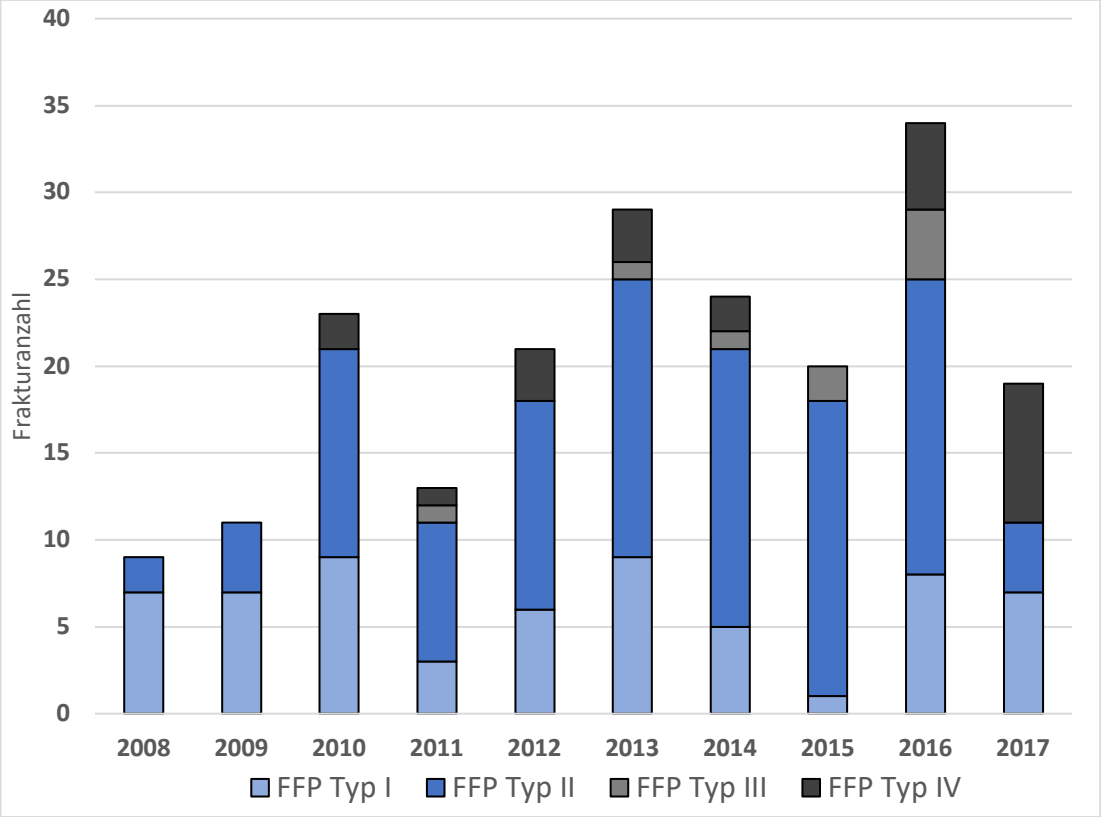

Abbildung 23: Häufigkeiten der einzelnen FFP-Frakturtypen bei Patienten mit Beckenringfrakturen nach inadäquatem Trauma, Bundeswehrkrankenhaus Ulm, 2008-2017 (FFP=Fragility Fractures of the Pelvis)

3.2.3 Veränderungen in der Therapie

3.2.3.1 Therapieregime

Bei der Therapie der Fragilitätsfrakturen nimmt der Anteil der operativ versorgten Patienten zu (**Abbildung 24**): 2008: 0/9, 2009: 1/11 - 9,1%, 2010: 8/23 - 34,8%, 2011: 4/13 - 30,8%, 2012: 7/21 - 33,3%, 2013: 8/29 - 27,6%, 2014: 10/24 - 41,7%, 2015: 13/20 - 65,0%, 2016: 20/34 - 58,8%, 2017: 11/19 - 57,9%.

Insbesondere zeigt dies der Vergleich der Jahre 2008-2009 mit einer operativen Therapie in 5,0% (1/20) der Fälle mit den Jahren 2015-2017 mit einer operativen Therapie in 60,3% (44/73) der Fälle (*Teile der hier beschriebenen Daten wurden bereits in* [58] *veröffentlicht).*

In einer weiteren Analyse der Daten konnte innerhalb der FFP-Typ II Frakturen festgestellt werden, dass die operative Therapie im Vergleich zur konservativen Therapie zugenommen hat [58]: 2008: 0/2, 2009: 1/4 - 25,0%, 2010: 6/12 - 50,0%, 2011: 2/8 - 25,0%, 2012: 4/12 - 33,3%, 2013: 4/16 - 25,0%, 2014: 6/16 - 37,5%,

2015: 10/17 - 58,8%, 2016: 11/17 - 64,7%, 2017: 2/4 - 50,0%. (*Teile der hier beschriebenen Daten wurden bereits in* [58] *veröffentlicht).*

Dies zeigt insbesondere der Vergleich der Jahre 2008 und 2009, in welchen eine FFP Typ II Fraktur in 16,7% (1/6) der Fälle operativ stabilisiert wurde mit den Jahren 2015-2017 mit einer operativen Therapie in 60,5% (23/38) der Fälle (**Abbildung 24**) (*Die hier beschriebenen Daten wurden bereits in* [58] *veröffentlicht).*

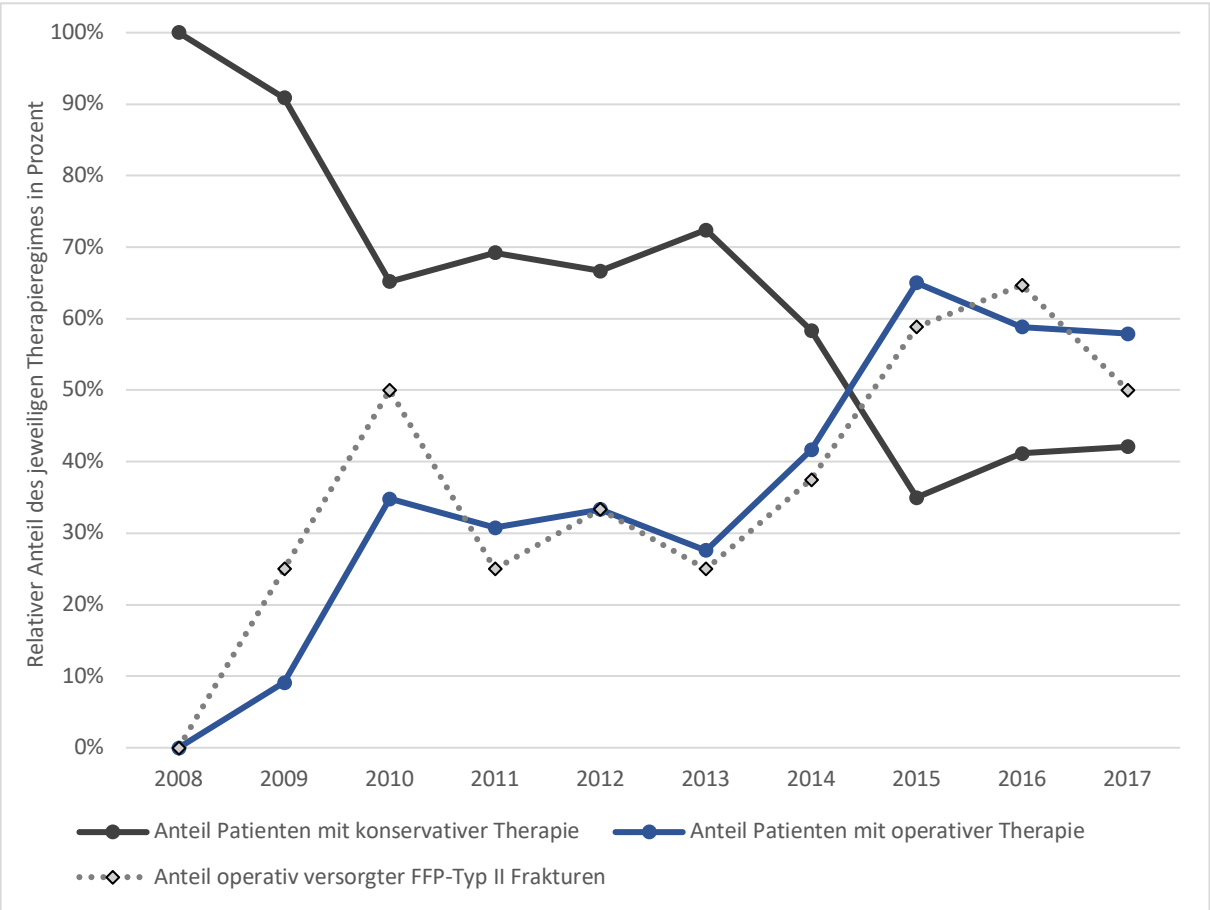

Abbildung 24: Therapieregime: Entwicklung Therapieregime bei Patienten nach inadäquatem Beckentrauma, Bundeswehrkrankenhaus Ulm, 2008-2017; graue Linie: Entwicklung Anteil der operativ versorgten FFP-Typ II-Frakturen, (FFP=Fragility Fractures of the Pelvis)

3.2.3.2 Intensivpflichtige Patienten

Um Veränderungen im Intensivanteil im Patientenkollektiv nach inadäquatem Trauma festzustellen, konnten hier die Daten aller 203 Patienten analysiert werden. Dieser Anteil der intensivpflichtigen Patienten nach inadäquatem Beckentrauma bleibt auf konstant niedrigem Niveau: 2008: 1/9 - 11,1%, 2009: 0/11, 2010: 3/23 - 13,0%, 2011: 1/13 - 7,7%, 2012: 0/21, 2013: 3/29 - 10,3%, 2014: 1/24 - 4,2%, 2015:

1/20 - 5,0%, 2016: 2/34 - 5,9%, 2017: 0/19. Somit ist über den Studienzeitraum von 10 Jahren bei diesem Parameter keine Veränderung zu sehen.

3.2.3.3 Intensivdauer

Bei den 12 intensivpflichtigen Patienten nach inadäquatem Beckentrauma konnte die Intensivzeit von 11 Patienten erfasst werden.
Betrachtet man die Entwicklung der Intensivzeit beim inadäquaten Trauma über die Jahre, so fällt auf, dass sie sich konstant auf niedrigem Niveau bewegt. Manifeste Veränderungen waren nicht festzustellen (2008: 3 d, 2009: 0 d, 2010: 6,3 ± 3,8 d, 2011: 1 d, 2012: 0 Tage, 2013: 3,5 ± 3,5 d, 2014: 3 d, 2015: 2 d 2016: 1,5 ± 0,7 d, 2017: 0 d).

3.2.3.4 Liegedauer

Es konnte die Liegedauer von 202 Patienten mit einer Beckenringfraktur nach inadäquatem Beckentrauma erfasst werden.
Hier ist über den Studienzeitraum ein Anstieg der Gesamtliegedauer zu verzeichnen: 2008: 8,2 ± 6,3 d, 2009: 9,6 ± 5,9 d, 2010: 16,1 ± 29,0 d, 2011: 11,0 ± 8,5 d, 2012: 12,5 ± 8,6d, 2013: 17,0 ± 11,0 d, 2014: 11,4 ± 7,5 d, 2015: 14,2 ± 9,1 d, 2016: 15,5 ± 15,5d, 2017: 14,8 ± 10,9d.
Dies zeigt insbesondere der Vergleich der Jahre 2008-2009 mit den Jahren 2015-2017(2008-2009: 8,9 Tage vs. 2015-2017: 14,9 Tage, **Abbildung 25**).

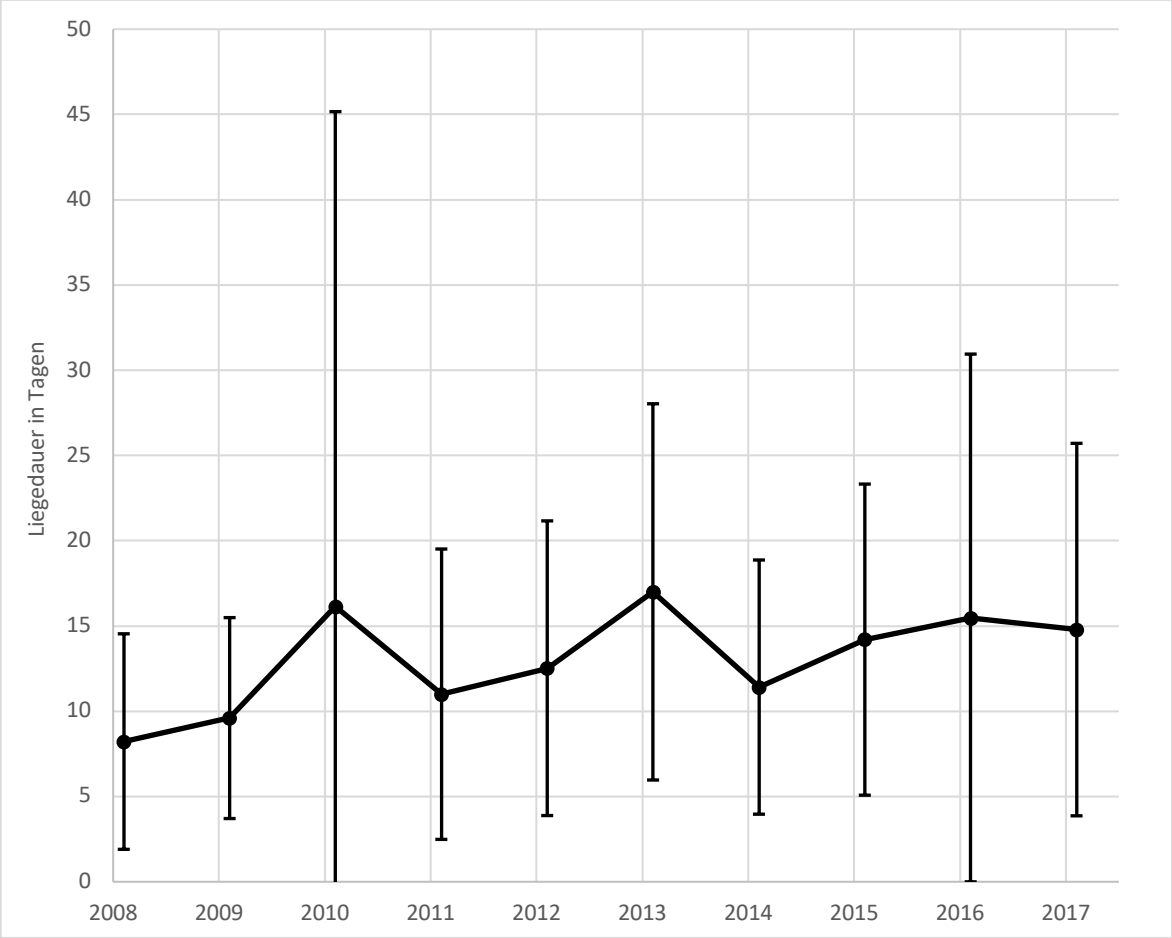

Abbildung 25: Entwicklung der Gesamtliegedauer bei Patienten nach inadäquatem Beckentrauma, Bundeswehrkrankenhaus Ulm, 2008-2017

3.2.4 Ergebnisse der Subgruppenanalyse innerhalb der Patienten nach inadäquatem Beckentrauma: Untersuchung des Einflusses diagnostischer Veränderungen auf die Therapie

Die Subgruppenanalyse der 196 Patienten mit Beckenringfraktur nach inadäquatem Beckentrauma zeigt die in **Abbildung 26** dargestellten Ergebnisse. Vergleicht man zunächst das Kollektiv mit bildgebenden Verfahren mit Ödemnachweis mit dem Kollektiv mit Bildgebung ohne Möglichkeit zum Ödemnachweis, so ist der Anteil FFP-Frakturtypen III und IV im Kollektiv mit bildgebenden Verfahren mit Ödemnachweis größer [58]:

Die Diagnose einer FFP Typ III-Fraktur wurde in Gruppe 1 (ohne Ödemnachweis) in 2,2% (3/137) der Fälle gestellt, in Gruppe 2 (mit Ödemnachweis) in 10,2% (6/59) der Fälle *(Die hier beschriebenen Daten wurden bereits in* [58] *veröffentlicht)*.

Die Diagnose einer FFP Typ IV Fraktur wurde bei Bildgebung ohne Ödemnachweis in 8,0% (11/137) der Fälle gestellt, bei Bildgebung mit Ödemnachweis in 18,6% (11/59) der Fälle (*Die hier beschriebenen Daten wurden bereits in* [58] *veröffentlicht)*.

Hinsichtlich des Therapieregimes wurden in Gruppe 1 (ohne Ödemnachweis) in 30,7% (42/137) der Fälle operativ versorgt, in der Gruppe 2 wurde eine operative Therapie in 57,6% (34/59) der Fälle durchgeführt *(Die hier beschriebenen Daten wurden bereits in* [58] *veröffentlicht)*.

Betrachtet man das Therapieregime abhängig von der Bildgebung (ohne Knochenmarködemnachweis vs. mit Knochenmarködemnachweis) und in Abhängigkeit von FFP-Typ, so fällt vor allem bei einem FFP-Frakturtyp ein deutlicher Unterschied auf: Patienten mit einer Typ II Fraktur, bei welchen die Diagnose mit Hilfe einer Bildgebung ohne Ödemnachweis gestellt wurde, wurden in 32,9% (25/76) der Fälle operativ therapiert *(Die hier beschriebenen Daten wurden bereits in* [58] *veröffentlicht)*.

Patienten mit einer Typ II Fraktur, bei welchen die Diagnose mit einer Bildgebung mit Ödemnachweis diagnostiziert wurde, wurden in 62,1% (18/29) der Fälle operativ versorgt (**Abbildung 26**) *(Die hier beschriebenen Daten wurden bereits in* [58]

veröffentlicht).

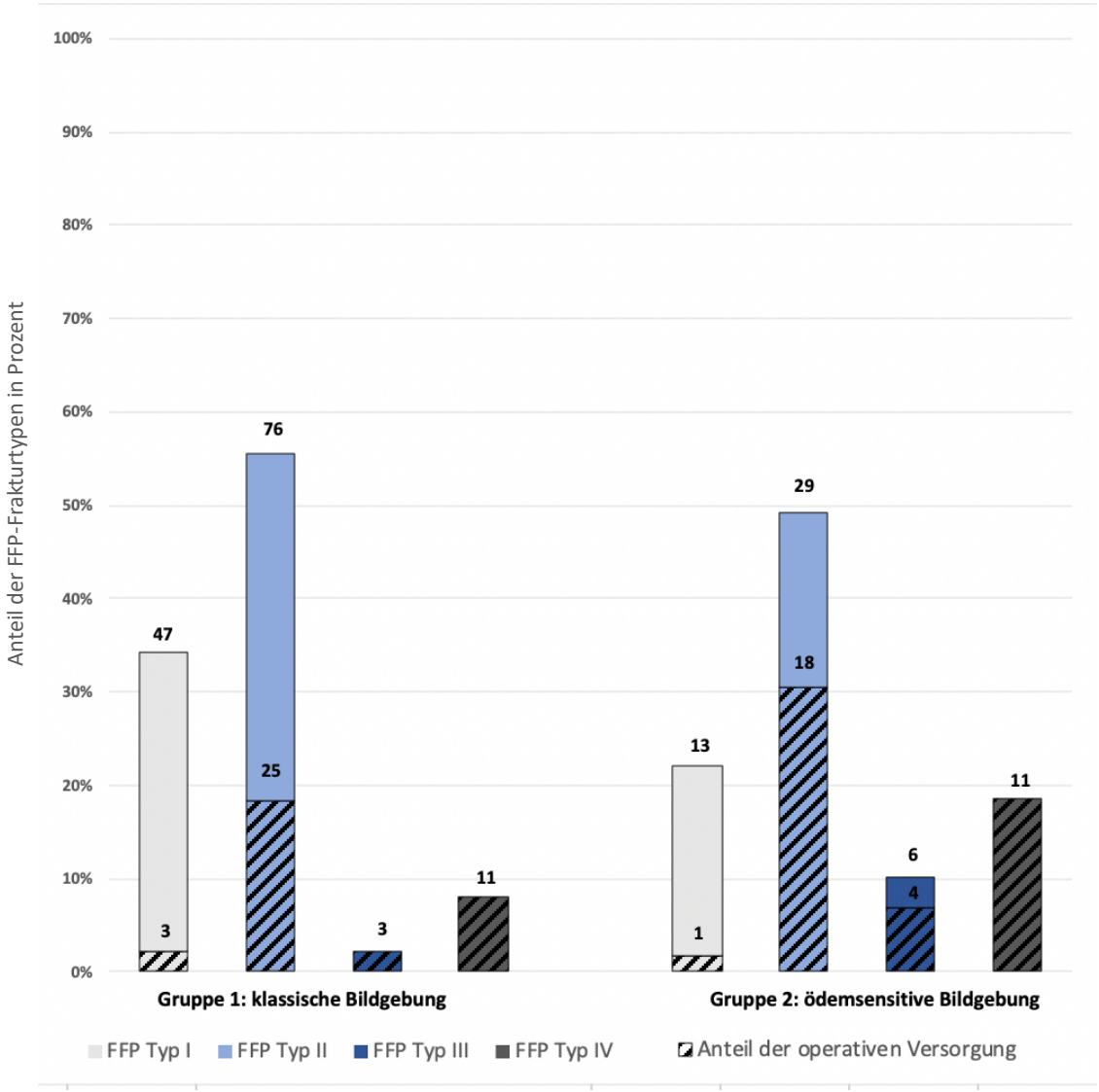

Abbildung 26: Anteile der jeweiligen FFP-Frakturtypen (FFP Typ I-IV) und der jeweilige Anteil der operativen Therapie (schraffiert) für FFP Typ I-IV jeweils abhängig von der verwendeten Bildgebung (Gruppe 1 vs. Gruppe 2), Bundeswehrkrankenhaus Ulm, 2008-2017 (FFP=Fragility Fractures of the Pelvis), Aus: Lang P, Sterneder M, Riesner HJ et al. (2021): Fragilitätsfrakturen des Beckenrings-führt der Ödemnachweis zu mehr Operationen? Z Orthop Unfall. 159.503-512 doi: 10.1055/a-1192-7583. Mit freundlicher Genehmigung des Thieme Verlages

3.2.5 Ergebnisse der Subgruppenanalyse innerhalb der Patienten nach inadäquatem Beckentrauma: Charakterisierung der Insuffizienzfraktur und Vergleich mit der Fraktur nach niederenergetischem Trauma

3.2.5.1 Zunahme der Insuffizienzfraktur

Wie bereits in **3.2.1.3** beschrieben, war über den Zeitraum der Studie einen Anstieg der Patienten mit einer Insuffizienzfraktur des Beckenrings festzustellen. So betrug der Anteil ohne Trauma an den Patienten mit einer FFP von 2008-2009 bei 5,0% (1/20) und stieg bis ans Ende des Untersuchungszeitraumes (2015-2017) auf 17,8% (13/73) *(Die hier beschriebenen Daten wurden bereits in* [104] *veröffentlicht)*.

3.2.5.2 Alter und Geschlechterverteilung von Patienten mit Insuffizienzfraktur des Beckenrings und von Patienten mit Beckenringfraktur nach niedrigenergetischem Trauma

Das Alter der Patienten mit einer Insuffizienzfraktur des Beckenrings betrug im Mittel 78,0 Jahre (± 8,7 Jahre, Range: 64,9 bis 94,3 Jahre). Bei Patienten mit einer Beckenringfraktur nach niedrigenergetischem Trauma betrug das mittlere Alter 80,7 Jahre (± 9,6 Jahre, Range: 47,8 -97,1 Jahre) *(Die hier beschriebenen Daten wurden bereits in* [104] *veröffentlicht)*.

In Bezug auf die Geschlechterverteilung betrug der Anteil der weiblichen Patientinnen in der Gruppe mit Insuffizienzfraktur des Beckenrings 92,0% (23/25; Anteil männlich: 8,0% (2/25)). In der Gruppe mit Beckenringfraktur nach niedrigenergetischem Trauma betrug dieser Anteil 79,2% (141/178) (Anteil männlich: 20,8% (37/178)) *(Die hier beschriebenen Daten wurden bereits in* [104] *veröffentlicht)*.

3.2.5.3 Der Grad der Osteoporose bei Patienten mit einer Insuffizienzfraktur des Beckenrings und von Patienten mit Beckenringfraktur nach niedrigenergetischem Trauma

Patienten mit einer Insuffizienzfraktur des Beckenrings wiesen einen durchschnittlichen t-Wert von -3,66 auf. Patienten mit Beckenringfraktur nach niedrigenergetischem Trauma wiesen einen durchschnittliche t-Wert -3,13 auf (**Tabelle 4**) (*Die hier beschriebenen Daten wurden bereits in* [104] *veröffentlicht)*.

Tabelle 4: t-Werte der Patienten mit Insuffizienzfraktur des Beckenrings und der Patienten nach niederenergetischem Trauma, Bundeswehrkrankenhaus Ulm, 2008-2017

Patienten-nummer	T-Werte von Patienten nach niedrigenergetischem Beckentrauma (15 von 178 Patienten)	T-Werte von Patienten mit Insuffizienzfraktur des Beckenrings ohne Trauma (7 von 25 Patienten)
1	-3,4	-2,6
2	-3,6	-3,8
3	-3,6	-3,7
4	-6,2	-4,4
5	-2,8	-2,8
6	-1,2	-3,7
7	-2	-4,6
8	-4,3	
9	-1,9	
10	-2,5	
11	-2,1	
12	-4,5	
13	-3,1	
14	-2,8	
15	-3	
	Durchschnittlicher T-Wert	Durchschnittlicher T-Wert
	-3,13	**-3,66**

3.2.5.4 Initiale bildgebende Diagnostik von Patienten mit Insuffizienzfraktur des Beckenrings und von Patienten mit Beckenringfraktur nach niedrigenergetischem Trauma

Bei Patienten mit einer Insuffizienzfraktur des Beckenrings wurde eine Knochenmarködem-sensitiven Bildgebung (MRT/DECT) in 60,9% (14/23) der Fälle verwendet. Die klassischer CT wurde in 17,4% (4/23) der Fälle eingesetzt. Die alleinige konventionelle Röntgenuntersuchung fand in 8,7% (2/23) der Fälle statt. Der Einsatz von andere bildgebende Verfahren belief sich auf 13,0% (3/23) (**Tabelle 5**) *(Die hier beschriebenen Daten wurden bereits in* [104] *veröffentlicht)*.

Bei Patienten mit einer Beckenringfraktur nach niedrigenergetischem Trauma zeigt sich ein Einsatz der Knochenmarködem-sensitive Bildgebung in 26,0% (45/173) der Fälle. Die klassische CT wurde in 61,8% (107/173) der Fälle verwendet. In 11,0% (19/173) der Fälle fand eine alleinige konventionelle Röntgenuntersuchung statt. Andere bildgebende Verfahren wurden in 1,2% (2/173) der Fälle angewandt (**Tabelle 5**) *(Die hier beschriebenen Daten wurden bereits in* [104] *veröffentlicht)*.

Tabelle 5: Anteile der verwendeten diagnostischen bildgebenden Verfahren jeweils für Patienten mit Insuffizienzfraktur des Beckenrings und für Patienten mit Beckenringfraktur nach niedrigenergetischem Trauma, Bundeswehrkrankenhaus Ulm, 2008-2017, CT = Computertomografie, Aus: Sterneder M, Lang P, Riesner HJ et al. (2021) Insuffizienzfrakturen vs. nieder- energetische Beckenringfrakturen – epidemiologische, diagnostische und therapeutische Charakteristika der Beckenfragilitätsfrakturen. Epub online ahead of print. doi: 10.1055/a-1394-6502. Mit freundlicher Genehmigung des Georg Thieme Verlags

Diagnostisches Verfahren	Relativer Anteil bei Patienten mit Insuffizienzfraktur des Beckenrings	Relativer Anteil bei Patienten mit Beckenringfraktur nach niedrigenergetischem Trauma
Ödem-sensitive Bildgebung	60,9% (14/23)	26,0% (45/173)
Bildgebung mit CT-Verwendung	17,4% (4/23)	61,8% (107/173)
konventionelle Röntgenuntersuchung	8,7% (2/23)	11,0% (19/173)
andere bildgebende Verfahren	13,0% (3/23)	1,2% (2/173)

3.2.5.5 Verteilung der FFP-Typen bei Insuffizienzfraktur des Beckenrings und bei Beckenringfraktur nach niedrigenergetischem Trauma

Bei Patienten mit einer Insuffizienzfraktur des Beckenrings wurde die Diagnose einer FFP-Typ I-Fraktur in 12,0% (3/25) der Fälle gestellt. Eine FFP Typ II-Fraktur war in 48,0% (12/25) der Fälle festzustellen, während eine FFP Typ III-Fraktur bei

den Insuffizienzfrakturen nicht diagnostiziert wurde. Eine FFP-Typ IV-Fraktur konnte in 40,0% (10/25) der Fälle nachgewiesen werden (**Tabelle 6**) *(Die hier beschriebenen Daten wurden bereits in* [104] *veröffentlicht)*.

Bei Patienten mit einer Beckenringfraktur nach niedrigenergetischem Trauma wurde in 33,1% (59/178) der Fälle die Diagnose einer FFP Typ I-Frakturen gestellt und in 53,9% (96/178) der Fälle die Diagnose einer FFP Typ II-Fraktur. In 5,1% (9/178) der Fälle handelte es sich hier um eine FFP Typ III-Frakturen**.** Eine Typ IV-Fraktur war in 7,9% (14/178) der Fälle nachzuweisen (**Tabelle 6**) *(Die hier beschriebenen Daten wurden bereits in* [104] *veröffentlicht)*.

Tabelle 6: Relative Verteilung der FFP-Frakturtypen (I-IV) jeweils für Patienten mit Insuffizienzfraktur des Beckenrings und für Patienten mit Beckenringfraktur nach niedrigenergetischem Trauma, Bundeswehrkrankenhaus Ulm, 2008-2017, FFP=Fragility Fractures of the Pelvis, Aus: Sterneder M, Lang P, Riesner HJ et al. (2021) Insuffizienzfrakturen vs. nieder- energetische Beckenringfrakturen – epidemiologische, diagnostische und therapeutische Charakteristika der Beckenfragilitätsfrakturen. Epub online ahead of print. doi: 10.1055/a-1394-6502. Mit freundlicher Genehmigung des Georg Thieme Verlags

FFP-Frakturtypen	Patienten mit Insuffizienzfraktur des Beckenrings	Patienten mit Beckenringfraktur nach niedrigenergetischem Trauma
FFP Typ I	12,0% (3/25)	33,1% (59/178)
FFP Typ II	48,0% (12/25)	53,9% (96/178)
FFP Typ III	0,0% (0/25)	5,1% (9/178)
FFP Typ IV	40,0% (10/25)	7,9% (14/178)

3.2.5.6 Therapieregime bei Insuffizienzfraktur des Beckenrings und bei Patienten mit Beckenringfraktur nach niedrigenergetischem Trauma

Eine operative Therapie wurde bei Insuffizienzfrakturen des Beckenrings in 60,0% (15/25) der Fälle durchgeführt, während 40,0% (10/25) der Insuffizienzfrakturen konservativ therapiert wurden *(Die hier beschriebenen Daten wurden bereits in* [104] *veröffentlicht).*

Beckenringfrakturen nach niedrigenergetischen Trauma wurden in 38,2% (68/178) der Fälle operativ therapiert und in 61,8% (110/178) der Fälle wurde ein konservatives Therapieregime gewählt (**Tabelle 7**) *(Die hier beschriebenen Daten wurden bereits in* [104] *veröffentlicht)*.

Tabelle 7: Relative Anteile des Therapieregimes (konservativ vs. operativ) jeweils für Patienten mit Insuffizienzfraktur des Beckenrings und für Patienten mit Beckenringfraktur nach niedrigenergetischem Trauma*,* Bundeswehrkrankenhaus Ulm, 2008-2017 Aus: Sterneder M, Lang P, Riesner HJ et al. (2021) Insuffizienzfrakturen vs. nieder- energetische Beckenringfrakturen – epidemiologische, diagnostische und therapeutische Charakteristika der Beckenfragilitätsfrakturen. Epub online ahead of print. doi: 10.1055/a-1394-6502. Mit freundlicher Genehmigung des Georg Thieme Verlags

Therapieregime	Patienten mit Insuffizienzfraktur des Beckenrings	Patienten mit Beckenringfraktur nach niedrigenergetischem Trauma
konservativ	40,0% (10/25)	61,8% (110/178)
operativ	60,0% (15/25)	38,2% (68/178)

3.2.5.7 Osteosyntheseverfahren bei Insuffizienzfraktur des Beckenrings und bei Patienten mit Beckenringfraktur nach niedrigenergetischem Trauma

In Bezug auf das Osteosyntheseverfahren am dorsalen Beckenring bei Insuffizienzfraktur wurde der Fixateur interne in 64,3 % (9/14) der Fälle verwendet. Die Schraubenosteosynthese fand in 21,4% (3/14) der Fälle ihren Einsatz. In 14,3% (2/14) der Fälle wurde eine kombinierte Versorgung mittels Fixateur interne und Schraubenosteosynthese durchgeführt (*Die hier beschriebenen Daten wurden bereits in* [104] *veröffentlicht)*.

Bei der Fraktur nach niedrigenergetischem Trauma wurde zur operativen Stabilisierung des dorsalen Beckenrings wurde in 84,9% (45/53) der Fixateur interne verwendet. In 7,55% (4/53) der Fälle fand die Schraubenosteosynthese hier ihre Verwendung. In 7,55% (4/53) der Fälle wurden kombinierte Verfahren (Fixateur

interne + Schraubenosteosynthese) zur Osteosynthese angewandt (**Tabelle 8**) *(Die hier beschriebenen Daten wurden bereits in* [104] *veröffentlicht)*.

Tabelle 8: Relative Anteile der verwendeten Osteosyntheseverfahren am dorsalen Beckenring, Bundeswehrkrankenhaus Ulm, 2008-2017 Aus: Sterneder M, Lang P, Riesner HJ et al. (2021) Insuffizienzfrakturen vs. nieder- energetische Beckenringfrakturen – epidemiologische, diagnostische und therapeutische Charakteristika der Beckenfragilitätsfrakturen. Epub online ahead of print. doi: 10.1055/a-1394-6502. Mit freundlicher Genehmigung des Georg Thieme Verlags

Osteosyntheseverfahren **dorsaler** Beckenring	Patienten mit Insuffizienzfraktur des Beckenrings ohne Trauma	Patienten nach niedrigenergetischem Beckentrauma
Fixateur interne	64,3% (9/14)	84,9% (45/53)
Schraubenosteosynthese	21,4% (3/14)	7,55% (4/53)
Kombination (Fixateur interne + Schraubenosteosynthese)	14,3% (2/14)	7,55% (4/53)

Bei den Insuffizienzfrakturen war in Bezug auf das Osteosyntheseverfahren am ventralen Beckenring der Fixateur externe bei allen Patienten (7/7) das Verfahren der Wahl (*Die hier beschriebenen Daten* wurden *bereits in* [104] *veröffentlicht)*.
Bei Beckenringfrakturen nach niedrigenergetischem Beckentrauma wurde der Fixateur externe in 94,6% (53/56) angewandt. In 3,6% (2/56) der Fälle bestand das Osteosyntheseverfahren aus einer Schraubenosteosynthese. Und in 1,8% (1/56) der Fälle wurde eine Kombination aus Platten- und Schraubenosteosynthese als Osteosynthese verwendet (**Tabelle 9**) (*Die hier beschriebenen Daten wurden bereits in* [104] *veröffentlicht)*.

Tabelle 9: relative Anteile der verwendeten Osteosyntheseverfahren am ventralen Beckenring, Bundeswehrkrankenhaus Ulm, 2008-2017 Aus: Sterneder M, Lang P, Riesner HJ et al. (2021) Insuffizienzfrakturen vs. nieder- energetische Beckenringfrakturen – epidemiologische, diagnostische und therapeutische Charakteristika der Beckenfragilitätsfrakturen. Epub online ahead of print. doi: 10.1055/a-1394-6502. Mit freundlicher Genehmigung des Georg Thieme Verlags

Osteosyntheseverfahren **ventraler** Beckenring	Patienten mit Insuffizienzfraktur des Beckenrings ohne Trauma	Patienten nach niedrigenergetischem Beckentrauma
Fixateur externe	100,0% (7/7)	94,6% (53/56)
Schraubenosteosynthese	0,0% (0/7)	3,6% (2/56)
Kombination (Plattenosteosynthese + Schraubenosteosynthese)	0,0% (0/7)	1,8% (1/56)

4 Diskussion

Ziel dieser retrospektiven Studie war es, aktuelle Entwicklungen in der Epidemiologie, Diagnostik und Therapie der Beckenringfraktur differenziert für das Patientenkollektiv nach adäquatem und inadäquatem Beckentrauma im Zeitraum von 2008 bis 2017 für die Klinik der Verfasser, einem überregionalen TraumaZentrum® der DGU, darzustellen.

Wir konnten zeigen, dass sich die Epidemiologie, die Art der Diagnostik und die Therapie nach adäquatem und nach inadäquatem Beckentrauma verändert hat.

Bei Patienten mit einer Beckenringfraktur nach adäquatem Trauma zeigt sich epidemiologisch die Beckenringfraktur in den letzten Jahren offenbar immer weniger als Fraktur des polytraumatisierten Patienten. Zudem konnten wir einen abnehmenden Anteil der intensivpflichtigen Patienten und eine Reduktion der Gesamtliegedauer der Patienten in der Therapie feststellen. In Bezug auf die Diagnostik hat sich keine wesentliche Veränderung gezeigt. Eine vermehrte additive Diagnostik mittels Magnetresonanztomografie (MRT) zur Diagnose von Begleitverletzungen war allerdings festzustellen.

Bei Fragilitätsfrakturen des Beckens (FFP) nach inadäquatem Trauma konnte diese Studie in Bezug auf die Diagnostik über den zeitlichen Verlauf einen Wandel der verwendeten Bildgebung hin zur additiven Verwendung von MRT und DECT aufzeigen.

Therapeutisch zeigte sich zudem bei Patienten mit FFP nach inadäquatem Beckentrauma über den Beobachtungszeitraum eine vermehrte operative Versorgung der Fragilitätsfrakturen und eine Zunahme der Liegedauer.

In einer Subgruppenanalyse war zwischen der Einführung von Diagnostika mit Möglichkeit zum Ödemnachweis und einer höheren Frakturklassifikation nach FFP eine zeitliche Koinzidenz festzustellen [58].

Der Anstieg der operativen Versorgung basiert diesbezüglich nicht allein auf einem höheren Klassifikationsgrad der Frakturen [58]. Denn es zeigt sich auch innerhalb der Patienten mit einer FFP Typ II Fraktur eine vermehrte operative Versorgung [58].

Epidemiologisch war bei Patienten mit FFP eine Zunahme der Insuffizienzfrakturen ohne erinnerliches Trauma festzustellen. Hier konnten wir mit einer weiteren Subgruppenanalyse die Insuffizienzfrakturen des Beckenrings charakterisieren und mit Frakturen nach niedrigenergetischem Trauma vergleichen: Zwischen Patienten

mit einer Insuffizienzfraktur des Beckenrings und Patienten mit einer Beckenringfraktur nach niedrigenergetischem Trauma war in Bezug auf das Alter keine wesentliche Differenz festzustellen [104]. Die Patienten mit einer Insuffizienzfraktur waren fast ausnahmslos weiblich und weisen eine tendenziell ausgeprägtere Osteoporose auf [104]. In Hinsicht auf die Frakturmorphologie zeigen sich bei dieser Frakturart öfter schwere Frakturtypen nach FFP (FFP Typ IV) [104]. In Bezug auf die eingesetzten bildgebenden Diagnostika wurde bei Patienten mit Insuffizienzfraktur vermehrt Knochenmarködem-sensitive Verfahren (MRT und DECT) eingesetzt [104]. In Bezug auf die Therapie der Insuffizienzfraktur war eine vermehrte operative Versorgung festzustellen, wobei tendenziell vermehrt kombinierte Osteosyntheseverfahren verwendet wurden [104].

4.1 Diskussion der Veränderungen bei Patienten mit Beckenringfraktur nach adäquatem Beckentrauma

4.1.1 Epidemiologischen Veränderungen

4.1.1.1 Alter und Geschlecht

Eine Veränderung hinsichtlich des Alters und der Geschlechterverteilung über den Studienzeitraum konnte bei den Patienten mit einer Beckenringfraktur nach adäquatem Beckentrauma nicht festgestellt werden.
Die Alters- und Geschlechtsverteilung der Patienten nach adäquatem Beckentrauma decken sich mit den Daten aus der Literatur und sprechen somit für die Repräsentativität unseres Patientenkollektives. So zeigt sich eine Dominanz der Männer bei den jüngeren Altersklassen bis 70 Jahre in unseren Daten und in den Daten aus dem deutschen Beckenregister [47].

4.1.1.2 Verletzungsmuster

Die bedeutendste epidemiologische Veränderung bei Patienten mit einer Beckenringfraktur nach adäquatem Beckentrauma zeigt sich in der Abnahme der polytraumatisierten Patienten (**Abbildung 15**). Das Polytrauma macht zwar in allen Untersuchungsjahren noch den größten Anteil der drei untersuchten Verletzungsmuster aus (Polytrauma, Mehrfachverletzung, isolierte Beckenverletzung). Es hat jedoch deutlich in der Häufigkeit über die Jahre

abgenommen. Währenddessen haben nicht-polytraumatisierte Patienten mit nicht vital-bedrohlicher Mehrfachverletzung oder isolierte Beckenverletzung ohne Begleitverletzung gleichermaßen über die Jahre zugenommen. Der beobachtete Rückgang der polytraumatisierten Patienten nach adäquatem Beckentrauma steht im Einklang mit den Ergebnissen einer Analyse des TraumaRegister der Deutschen Gesellschaft für Unfallchirurgie zur Anzahl der Schwerstverletzten in Deutschland, welche einen Rückgang der Polytraumatisierten beschreibt [21]. Insbesondere die sich verbessernden Sicherheitssysteme in Fahrzeugen haben vermutlich wesentlich zu dieser Entwicklung beigetragen, denn Beckenringfrakturen nach adäquatem Trauma sind auch heute noch in der Mehrzahl Folge von Verkehrsunfällen [5]. Dass sich die Sicherheit im Straßenverkehr erhöht, zeigen die Zahlen des statistischen Bundesamtes, welches von 2008 bis 2017 bei steigender Gesamtzahl der Verkehrsunfälle ein Rückgang der Verkehrsunfälle mit Personenschaden um 5,6% verzeichnete und eine deutliche Verringerung der Zahl an Verkehrstoten um 29,0% feststellte [103].
Es ist davon auszugehen, dass der Anteil der Polytraumatisierten in Zukunft, wegen der sich stetig verbessernden Sicherheitssysteme, noch weiter abnehmen wird.

4.1.2 Veränderungen in der Diagnostik

4.1.2.1 Initiale Bildgebung

Bei der Bildgebung von Patienten mit einer Beckenringfraktur nach adäquatem Beckentrauma zeigt sich mit einer zunehmenden Verwendung der MRT die einzige Veränderung. Jedoch ist diese Verwendung gegenüber der dominierenden Diagnostik mittels CR und v.a. CT nur gering (max. 15,3% im Jahr 2017). Die fast ausschließliche Verwendung als additive Diagnostik (91,6% der Fälle) zeigt, dass die MRT bei der Primärdiagnostik bei adäquaten Frakturen keine Rolle spielt [22]. In dem einen Fall (14 Jahre alt), bei dem die MRT als Primärdiagnostik nach adäquatem Trauma eingesetzt wurde, ist davon auszugehen, dass die Indikation aufgrund des Alters und somit in einer Vermeidung von Strahlenexposition erklärt werden kann. In den anderen Fällen ist davon auszugehen, dass die hier durchgeführte additive MRT-Bildgebung zur Diagnostik von Begleitverletzungen im Rahmen der Beckenringfraktur eingesetzt worden ist. In der Diagnostik von Weichteilverletzungen ist die MRT der CT überlegen [38].

Die in unserer Studie festgestellte, über den kompletten Studienzeitraum bestehende, Dominanz der Bildgebung mittels Computertomografie bei Beckenringfraktur nach adäquatem Beckentrauma ist in der Literatur beschrieben. Culemann et al. räumen dieser Bildgebung mittels Computertomografie diesen Stellenwert in der initialen Bildgebung bei adäquaten Trauma ein [18]. Culemann et al. sehen auch als wichtigen Grund für die Dominanz der Bildgebung mittels Computertomografie, dass sie Bestandteil der Schockraumdiagnostik ist [18]. Hier wird die CT im Rahmen der Traumaspirale verwendet [18]. Hackenbroch et al. zeigen bei einer Befragung der Experten der AG Becken der Deutschen Gesellschaft für Unfallchirurgie, dass hier bei Patienten nach adäquatem Beckentrauma die CT die Bildgebung der Wahl ist, gefolgt von der klassischen Röntgendiagnostik [39].

4.1.2.2 Verteilung der Frakturtypen nach AO-Klassifikation

Bei der AO-Frakturklassifikation in Bezug auf die Beckenfraktur nach adäquatem Trauma zeigte unsere Studie eine konstante Verteilung der einzelnen drei Frakturarten (A-, B-, C-Fraktur) über die zehn Jahre der Studie. Die Anteile der einzelnen Frakturen verhalten sich über die Jahre bis auf kleine Abweichungen in einzelnen Jahren wie die Gesamtverteilung der A- B- und C-Frakturen im Gesamtkollektiv nach adäquatem Beckentrauma (A-Frakturen: 39,4%, B-Frakturen 32,8%, C-Frakturen 27,8%). Bemerkenswert ist, dass in unserer Studie der Anteil der C-Frakturen über die Jahre mit Schwankungen konstant geblieben ist, obwohl wie oben beschrieben der Anteil der polytraumatisierten Patienten abgenommen hat. Dies bedeutet im Umkehrschluss, dass auch Patienten mit isolierter Beckenverletzung und Mehrfachverletzung in den letzten Jahren auch die instabilste Frakturart erlitten haben. Tosounidis et al. stellen in ihrem Vergleich der Phase I (1991-1993) mit Phase III (2005-2009) des Beckenregisters in Phase III eine ähnliche Verteilung der drei Frakturtypen fest (Phase III: Typ A n=1326 (44%), Typ B n=1013 (34%), Typ C n=680 (22%)) [116]. Im Vergleich zu der Phase I konnte die Studie eine deutliche Abnahme der Typ A Fraktur und eine Zunahme der Typ B und C Fraktur in Phase III zeigen (Phase I: Typ A n=728 (68%), Typ B n=205 (19%), Typ C n=143 (13%))[116]. Nun könnte man annehmen, dass diese Entwicklung, die sich in Phase III (2005-2009) gegenüber Phase I des Beckenregister abgezeichnet hat, sich im Zeitraum unserer Studie weiter zeigt und weiter voranschreitet. Dies ist

aber in unserer Studie nicht festzustellen. Den Vergleich mit unseren Daten zu der Frakturklassifikation nach adäquatem Trauma zu Daten zur Frakturklassifikation nach AO aus dem Beckenregister von Tosounidis et al. kann man jedoch nicht uneingeschränkt ziehen. Denn in unserer Studie wurden im Gegensatz zu den Daten aus dem Beckenregister schon für die beiden Trauma-Arten zwei unterschiedliche Frakturklassifikationen verwendet (adäquat: AO, inadäquat: FFP Klassifikation nach Rommens und Hoffmann). Im Beckenregister und damit auch in der Studie von Tosounidis et al. wurden hingegen alle Frakturen, auch die Fragilitätsfrakturen nach inadäquatem Beckentrauma nach AO klassifiziert. Zur Zeit der dritten Phase des Beckenregisters war die epidemiologische Veränderung mit zunehmendem Anteil der geriatrischen Beckenfrakturen schon feststellbar, jedoch war die Klassifikation noch nicht angepasst. Dies birgt das Problem, dass die AO-Klassifikation bei Anwendung bei Fragilitätsfrakturen eine „falsche Verletzungsschwere“ (Seite 72, [74]) abbildet [74]. Dies erklärt die beschrieben Änderungen der Typ B und C-Frakturen, welche in Phase III des Beckenregisters im Vergleich zu Phase I zugenommen haben [116]. Hier befinden sich bei Nicht-Unterscheidung des Gesamtkollektives mit hoher Wahrscheinlichkeit viele Sakrumfrakturen des geriatrischen Patientenkollektives, welche nach AO als Typ C Frakturen klassifiziert werden. Folglich würde man die Ergebnisse unserer Studie falsch einordnen, wenn man einen Vergleich zu diesen Daten zieht. Somit muss für einen passenden Vergleich unserer Ergebnisse zur Verteilung der Frakturarten bei Beckenringfraktur nach adäquatem Beckentrauma Studien gefunden werden, welche auch nur Beckenringfrakturen nach adäquatem Beckentraumata nach AO klassifiziert haben: Hier konnten jedoch nur Studien gefunden werden, welche die AO-Frakturtypverteilung ohne den zeitlichen Verlauf beschreiben: Balogh et al. klassifizierten in ihrer Studie 59 Beckenfrakturen nach High-Energy Trauma nach Tile [5]. Diese Tile-Klassifikation ist Basis für die AO-Klassifikation und somit eng daran angelegt [110]. In dieser Studie zeigen sich 41% A-Frakturen, 41% B-Frakturen und 18% C-Frakturen nach Hochenergie Trauma [5]. Somit zeigt diese Studie eine ähnliche Verteilung wie unsere Studie, mit einer minimal abweichenden Verteilung der B- und C-Frakturen. Balogh et al. beschreiben 9% mehr B-Frakturen und dafür 9% weniger C-Frakturen [5]. Adams et al. zeigen 255 Patienten nach Hochrasanz-PKW Unfällen eine Verteilung von 16% A-Frakturen, 32% B-Frakturen und 52% C-Frakturen [1]. Der niedrigere A-Frakturanteil und deutlich größere C-

Fraktur Anteil im Vergleich zu unserer Studie kann durch die Auswahl der Patienten begründet sein. Diese erlitten alle ein absolutes Hochrasanztrauma [1]. Der Unterschied zu unserer Frakturverteilung liegt in der Tatsache, dass zum adäquaten Trauma nicht nur absolute Hochrasanz-PKW-Unfälle zählen, sondern auch relativ zum PKW-Trauma niedrigenergetischere Traumata, welche trotzdem eine adäquate Energie haben, um eine Beckenfraktur zu bedingen. Diese führten somit in unserer Studie öfter zu Typ-A Frakturen und zu weniger Typ C-Frakturen.

4.1.3 Diskussion der Veränderungen in der Therapie

4.1.3.1 Therapieregime

Im Folgenden soll das Therapieregime nach adäquatem Beckentrauma abhängig vom AO-Frakturtyp diskutiert werden. Hierbei muss beachtet werden, dass die einzige Studie, welche die Veränderungen des Therapieregimes in Abhängigkeit von dem AO-Frakturtyp untersucht haben, nur bedingt mit den Daten unserer Studie vergleichbar ist. Der Grund hierfür ist, wie oben beschrieben, die fehlende Unterscheidung des Patientenkollektives anhand des Traumamechanismus (adäquat vs. inadäquat). Aus dieser fehlenden Unterscheidung ergibt sich eine problematische Einteilung von Beckenringfrakturen nach inadäquatem Beckentrauma nach AO-Klassifikation. So dokumentieren Tosounidis et al. in der Phase III des Beckenregisters von 2005 bis 2009 für die Typ A Fraktur eine operative Versorgung in 5% der Fälle, bei Typ B Frakturen in 40% der Fälle und bei der Typ C-Fraktur eine operativen Anteil von 83 Prozent [116]. Tosounidis et al. erkennt im Vergleich zur Phase I (1991-1993) des Beckenregisters eine Zunahme der operativen Versorgungen vor allem bei Typ B- und C-Frakturen, was er vor allem mit der Zunahme der Typ B2 Frakturen und einem vermehrten Einsatz des Fixateur externe erklärt [116]. Unsere Studie konnte jetzt über den Zeitraum von 2008-2017 im Therapieregime der AO-Frakturtypen keine eindeutigen Veränderungen mehr erkennen. Bei den Anteilen der operativen Versorgung ohne Beachtung des zeitlichen Verlaufs bei unserem Patientenkollektiv nach adäquatem Trauma lag der Anteil der operativen Versorgung im Vergleich zur Phase III des Beckenregisters bei jedem Frakturtyp höher (unsere Studie: Typ A: 17,7%, Typ B: 63,3% Typ C: 92,5%; Tosounidis et al.: Typ A: 5%, Typ B: 40%, Typ C: 83 % [116]). Diese höheren Anteile der operativen Therapie in unserer Studie kann am ehesten

durch die Teilkollektivbildung (adäquat vs. inadäquat) in unserer Untersuchung erklärt werden, welche allerdings bei Tosounidis et al. nicht vorgenommen wurde. Ausdruck dieses Unterschiedes im Studienaufbau ist, dass das Durchschnittsalter in der Studie von Tosounidis et al. rund 15 Jahre über dem Durchschnittsalter der Patienten nach adäquatem Beckentrauma in unserer Studie liegt (Tosounidis et al. Phase III des Beckenregisters: 58 Jahre; unsere Studie: 43,8 Jahre [116]). Vor diesem Hintergrund ist davon auszugehen, dass in der Studie von Tosounidis et al. auch geriatrische Patienten mit FFP nach AO-Klassifiziert wurden. Dies führt dazu, dass die AO-Klassifikation angewandt auf FFP eine „falsche Verletzungsschwere abbilden“ (Seite 72, [74]) kann und in diesen Fällen bei falsch abgebildeter Verletzungsschwere durch die AO-Klassifikation bei geriatrischen Patienten öfter ein konservatives Therapieregime angestrebt wurde und sich daraus die beobachtete Abweichungen in den Anteilen des operativen Therapieregimes bei den einzelnen Frakturtypen ergeben.

4.1.3.2 Intensivdauer

Die Intensivzeit nach adäquatem Beckentrauma ist über die Jahre keinen manifesten Veränderungen unterworfen. Studien zu den Veränderungen der Intensivzeit im zeitlichen Verlauf bei Patienten mit einer Beckenringfraktur nach adäquatem Beckentrauma konnten bei der Literaturrecherche nicht gefunden werden. Die mittlere Intensivzeit von 7,4 Tagen (±8,2 d) ist allerdings vergleichbar mit Werten in der Literatur. Burkhardt et al. dokumentierten bei 344 Pateinten mit komplexen und nicht komplexen Beckentrauma aus dem TraumaRegister der DGU® und aus dem Beckenregister der AG Becken der DGU® eine mittlere Intensivzeit von 8,0 Tagen [11]. Die große Spannbreite der Intensivzeiten der Patienten unserer Studie (1-33 Tage) ist durch sehr unterschiedlich langen Intensivzeiten von polytraumatisierten Patienten erklärbar.

4.1.3.3 Liegedauer

Die mittlere Liegedauer bei Patienten nach adäquatem Beckentrauma in unserer Studie betrug 22,8 Tage (± 22,2 d). Balogh et al. beschriebt in seiner Studie eine mittlere Liegedauer von 15 Tagen (± 3 Tage) nach High-Energy Trauma bei 59 Patienten [5]. Damit liegt die Gesamtliegedauer unserer Studie deutlich über diesem

Wert. Eine niederländische Studie mit 537 Patienten, von denen 86,6% ein High Energy Trauma erlitten, zeigte hingegen eine mittlere Liegedauer von 20 Tage [44]. Interessant ist die Veränderung der Liegedauer nach adäquaten Beckentrauma in den letzten drei Jahren unserer Studie (2015-2017). Hier ist es zu einer Reduzierung der Liegedauer nach adäquatem Beckentrauma gekommen. Diese Entwicklung lässt in Zusammenschau mit den epidemiologischen Entwicklungen und der festgestellten Abnahme des Anteils an Patienten, welche nach adäquatem Trauma im Studienzeitraum intensivpflichtig waren, einen Zusammenhang erkennen: Das Verletzungsmuster nach adäquatem Trauma war vor allem in den Jahren 2015 und 2017 von einem stark abnehmenden Anteil der polytraumatisierten Patienten gekennzeichnet (**Abbildung 15**). Dies wirkte sich in der Betrachtung der intensivpflichtigen Patienten nach adäquatem Beckentrauma dahingehend aus, dass dieser Anteil in den Jahren 2015 bis 2017 ebenfalls deutlich abgefallen ist (**Abbildung 19**). Dies hatte schlussendlich offenbar eine Auswirkung auf die Liegedauer, welche in diesen Jahren ebenfalls abgesunken ist (**Abbildung 20**).

4.2 Diskussion der Veränderungen bei Patienten mit Beckenringfraktur nach inadäquatem Beckentrauma

4.2.1 Epidemiologischen Veränderungen

4.2.1.1 Alter und Geschlecht

Eine Veränderung hinsichtlich des Alters und der Geschlechterverteilung über den Studienzeitraum konnte bei den Patienten nach inadäquatem Beckentrauma nicht festgestellt werden.

Die Ergebnissen unserer Studie zu Alter und Geschlecht enprechen denen anderer epidemiologischer Studien zu diesem Thema und sprechen so für die Repräsentativität unsereres Studienkollektives. So zeigt sich die Dominanz des weiblichen Geschlechts bei geriatrischen Beckenringfrakturen in epidemiologischen Auswertungen des deutschen Beckenregister [26, 47, 86, 116]. Zudem sehen Fuchs et al. den Häufigkeitsgipfel der Beckenringfrakturen bei geriatrischen Patienten bei 85 Jahren [26]. Dies deckt sich ebenfalls mit den Beobachtungen in unserer Studie.

4.2.2 Veränderungen in der Diagnostik

4.2.2.1 Initiale Bildgebung

Unsere Studie zeigt nach inadäquaten Beckentrauma einen klaren Wandel der durchgeführten Diagnostik im Laufe des Beobachtungszeitraumes (**vgl. Abbildung 21**). Die alleinige klassische Röntgendiagnostik (CR) ist zur Diagnosestellung 2008 und 2009 noch sehr regelmäßig angewandt worden. In den Folgejahren nahm die alleinige Verwendung dieses Verfahrens deutlich ab und die Verwendung der CT im Rahmen der bildgebenden Diagnostik nahm immer weiter zu. Damit folgte unsere Klinik dem damaligen aktuellen Stand der Wissenschaft, um mit Hilfe der CT auch Frakturen des hinteren Beckenrings detektieren zu können [8, 19, 26, 106]. Im Jahr 2013 zeigte sich in unserer Studie eine zunehmende Verwendung der MRT bei Frakturen des Beckenrings nach inadäquatem Trauma (**vgl. Abbildung 21**). Hier soll ausdrücklich erwähnt werden, dass es sich hier um eine additive MRT-Verwendung handelt. Klassische Verfahren (v.a. Kombination aus CT und CR) wurden trotzdem noch durchgeführt, allerdings durch eine MRT-Untersuchung ergänzt. Dieser Anteil der additiven MRT-Diagnostik hat in unserer Studie in den Jahren von 2013 bis 2015 stark zugenommen und gewann somit in der Bildgebung bei Beckenringfrakturen nach inadäquatem Trauma immer mehr an Bedeutung. Oberkircher et al. sehen auch eine zunehmende Bedeutung der Magnetresonanztomografie in der Diagnostik von Fragilitätsfrakturen des Beckenrings und sehen die MRT als Verfahren mit der größten Sensitivität bei dieser Frakturart [74]. Insbesondere bei persistierenden Schmerzen ohne Befund oder unklarem Befund in der CT-Bildgebung und okkulten Frakturen im hinteren Beckenring findet das MRT seine Anwendung [70, 74].

Ab 2015 zeigte sich eine deutliche Zunahme der Dual Energy CT (**vgl. Abbildung 21**). Die Verwendung des Dual Energy CT ist in der Diagnostik der Beckenfraktur nach inadäquatem Trauma noch eine Seltenheit in anderen Kliniken [39, 40]. Aus unserer Sicht ist dieses schnittbildgebende Verfahren jedoch bei den weiter zunehmenden geriatrischen Beckenfrakturen [50, 92, 107, 116] in der Zukunft nicht mehr weg zu denken. Die DECT bietet mit hochmodernen Scannern die Möglichkeit Knochenmarkveränderungen (Ödeme) und kortikale Strukturen in einem sogn. „one stop shopping“ darzustellen [39, 40]. Damit bietet die DECT die höhere Sensitivität als die konventionelle CT und kann somit Frakturen besser nachweisen oder auch

ausschließen [76]. Gegenüber der MRT erreicht die DECT die gleiche Sensitivität und Spezifität in der Diagnostik von Fragilitätsfrakturen [76]. Ein großer Vorteil der DECT ist jedoch die bessere Verfügbarkeit gegenüber der MRT [40]. Diese Faktoren machen die Dual Energy CT zu einer ernsthaften Konkurrenz der MRT-Diagnostik bei der Diagnostik von Beckenringfrakturen nach inadäquatem Trauma. Die reine additive MRT-Diagnostik in Ergänzung zur konventionellen Diagnostik ohne Verwendung der DECT hat seitdem kontinuierlich abgenommen. Sie wird noch verwendet, wenn die Ergebnisse der DECT unklar oder durch Metallimplantate (TEP, Schrauben) nur unzureichend beurteilbar sind.
Es ist also davon auszugehen, dass die Ursache für den Wandel in der Bildgebung hin zu mehr Verwendung von Ödem-sensitiver Diagnostik, zunächst additive MRT und letztlich DECT, auf der hohen Sensitivität und Spezifität dieser bildgebenden Verfahren bei Fragilitätsfrakturen gegenüber der klassischen Bildgebung (CR, CT) beruht. Dies geschieht vor dem Hintergrund, dass es speziell beim geriatrischen Patientenkollektiv wichtig ist, eine frühe und richtige Diagnose zu stellen, um für den Patienten die adäquaten Therapie einzuleiten, so dass eine schnelle und erfolgreiche Mobilisierung durchgeführt werden kann [19, 29, 74].

4.2.2.2 Verteilung der Frakturtypen nach FFP-Klassifikation

Als nächster Punkt bei der Diagnostik von Patienten mit einer Beckenringfraktur nach inadäquatem Beckentrauma sollen nun die Veränderungen in der FFP-Frakturklassifikation diskutiert werden: Betrachtet man zunächst die Gesamtverteilung der 4 Frakturtypen nach FFP-Klassifikation in unserer Studie, so ergab sich in unserer Studie an Anteil von 30,5% für die Typ I Fraktur, 53,2% für die Typ II Fraktur. Die Typ III Fraktur lag bei einem Anteil von 4,0% und der Typ IV bei einem Anteil von 12,0%. Diese Verteilung wurde bei 203 Patienten von 2008 bis 2017 beobachtet. In der Originalstudie von Rommens et al. sieht man eine ähnliche Verteilung der Frakturen bei 245 Patienten im Zeitraum von 2007 bis 2012 [91]. Rommens hatte 18,0% Typ I Frakturen, 51,8% Typ II Frakturen, 11,0% Typ III Frakturen und 19,2 Prozent Typ IV Frakturen [91]. Eine Studie von Krappinger et. al. zeigt auch eine ähnliche Verteilung von 21,0% Typ I Frakturen, 64,0% Typ II Frakturen, 5,0% Typ III Frakturen und 10,0% Typ IV Frakturen [55]. Somit sind die nicht dislozierten Frakturen des posterioren Beckenringes (Typ II) die häufigste

Fraktur in allen drei Studien. Am seltensten waren in allen Studien die dislozierte unilaterale hintere Beckenringfraktur (Typ III).

Betrachtet man nun die Verteilung der FFP-Frakturtypen über den zeitlichen Verlauf der Studie (**Abbildung 23**), so ist es sinnvoll die Veränderungen in der Verteilung der Frakturtypen über den Studienzeitraum in Abhängigkeit von den Veränderungen in der initialen Bildgebung zu betrachten: In Zeiten der Dominanz der klassischen Bildgebung mittels Röntgen und CT waren die häufigsten Frakturtypen I und II nach FFP-Klassifikation. Vor allem in den Anfangsjahren 2008-2009 zeigte sich in unserem Kollektiv ein sehr hoher Anteil an FFP I Frakturen mit 68,4%, wobei diese Diagnose zu über 50% im konventionellen Röntgen (BÜS) erfolgte. Im Zeitraum 2010-2017 lag der Anteil an FFP I Frakturen bei 26,6%. In der Studie von Rommens et al. aus dem Jahre 2013 lag der Anteil an FFP I Frakturen bei 18% und bei Krappinger et al. bei 21% [55, 91]. In beiden Studien erfolgte die Klassifikation nach FFP immer durch eine Computertomografie, was die niedrigen Zahlen im Vergleich zu unserer Studie erklären kann. Denn bei alleiniger Verwendung des konventionellen Röntgens wird häufig das tatsächliche Ausmaß der Fraktur unterschätzt [96]. Mit Überwiegen der Ödem-sensitiven Bildgebung (MRT, DECT; **siehe Abbildung 22**) steigt der Anteil der Typ III und IV Frakturen deutlich an. Es ist bekannt, dass bei alleiniger Diagnostik mittels konventionellen Röntgen die Möglichkeit besteht, dass Läsionen am hinteren Beckenrings nicht gesehen werden [8, 19, 26, 91]. Mittels konventioneller CT-Untersuchung können reelle, kortikale Kontinuitätsunterbrechungen insbesondere am ventralen Beckenring, aber auch am dorsalen Beckenring sehr sensitiv dargestellt werden, allerding ist die Detektion von Infraktionen schwierig [76]. FFP am dorsalen Beckenring, welche mehr durch Knochenmarködeme und Kompressionslinien als durch eine gestörte Kortikalis charakterisiert sind, bleiben folglich oftmals okkult [40, 119]. Zu den Ödem-sensitiven bildgebenden Verfahren zählte, wie bereits beschrieben, die MRT und die DECT. Stärke dieser beiden Diagnostika ist, dass der für die Stabilität maßgebliche dorsale Beckenring gut dargestellt und beurteilt werden kann [13, 76, 101]. Mittels MRT und DECT ist eine Darstellung von Knochenmarködemen am hinteren Beckenring möglich [38, 39, 102]. FFP sind hinsichtlich ihrer Morphologie mehr durch Einblutungen und Verdichtungslinien im kortikalen Knochen gekennzeichnet und weniger durch deutliche Unterbrechungen der Kortikalis [40, 119]. Folglich sind die Ödem-sensitiven Verfahren MRT und DECT in der Lage,

hinsichtlich der Diagnostik von FFP den hinteren Beckenring mit einer Sensitivität von 100% beurteilen zu können [76]. Somit zeigt sich hier die Überlegenheit gegenüber der konventionellen CT, welche am hinteren Beckenring lediglich eine Sensitivität von 68% erreicht [76]. Unserer Meinung nach kann die DECT im Hinblick auf die FFP-Diagnostik, bis auf wenige Einzelfälle, in welchen das MRT der DECT überlegen ist (Überlagerungen durch Knochenmarkpathologien), einen vollständigen Ersatz für die MRT darstellen [58]. Ein weiterer Grund für die DECT ist, dass die Aussagekraft hinsichtlich FFP und alten Patienten mit über 90% gut ist [39]. Betrachtet man die Klassifikation der Frakturen ist festzustellen, dass die Frakturen bei einer Verwendung des konventionellen CT im Vergleich zur Verwendung von DECT und MRT oftmals unterschiedlich klassifiziert werden [76]. Hiervon sind vor allem bilaterale Sakrumläsionen betroffen, bei welchen die Diagnose nicht im vollem Ausmaß erfolgt oder die Fraktur übersehen wird [76]. Durch den Einsatz der hochsensitiven bildgebenden Verfahren MRT und DECT konnten nun Fragilitätsfrakturen am dorsalen Beckenring im vollem Ausmaß detektiert werden [58]. Daraus resultiert, dass Frakturen die bei Diagnose mittels konventioneller CT und konventioneller Röntgendiagnostik als unilateral bewertet wurden, bei Diagnostik mittels MRT oder DECT als bilaterale Läsionen eingestuft wurden [58]. In der Folge war eine vermehrte Diagnose von Typ III und Typ IV Frakturen nach FFP festzustellen [58].

4.2.3 Veränderungen in der Therapie

4.2.3.1 Intensivanteil und Intensivdauer

In unserer Studie ergaben sich bei Patienten mit einer Beckenringfraktur nach inadäquatem Trauma keine nennenswerten Veränderungen im Anteil der intensivpflichtigen Patienten und in der Intensivzeit. Culemann et al. empfehlen bei operativer Stabilisierung des Beckenrings beim alten Menschen eine intensivmedizinische Überwachung der Patienten auf der Intensivstation [19]. Man könnte also erwarten, dass der Anteil der intensivpflichtigen Patienten nach inadäquatem Trauma in den letzten Jahren der Studie angestiegen sein müsste, da mehr operative Versorgungen in dem Patientenkollektiv stattgefunden haben, welche diese postoperative intensivmedizinische Überwachung benötigt haben. Dies ist allerdings nicht in unserem Kollektiv nicht der Fall. In unserer Studie war die

intensivmedizinische Betreuung oft durch allgemein-internistische Komplikationen während des stationären Aufenthaltes begründet. Dies kann vor dem Hintergrund des geriatrischen Patientenkollektives und der damit verbundenen Multimorbidität beim inadäquaten Beckentrauma erklärt werden.
Daten zu der Intensivzeit von Patienten mit einer Beckenringfraktur nach inadäquatem Trauma wurden von anderen Autoren nicht veröffentlicht. Auch in unserer Studie ist eine Aussage zu diesen Daten aufgrund der niedrigen Fallzahl bei diesen Parametern schwierig. Dennoch erscheint es einleuchtend, dass die Intensivzeit der Patienten nach inadäquatem Beckentrauma fast ausschließlich unter der Intensivzeit der Patienten nach adäquatem Beckentrauma liegt. Als Ursache ist hier am ehesten die geringerer Verletzungsschwere bei inadäquaten Traumata (Sturz aus dem Stand) im Gegensatz zu den oftmals intensivpflichtigen polytraumatisierten Patienten nach adäquatem Beckentrauma zu nennen.

4.2.3.2 Liegedauer

Im Mittel dauerte der stationäre Aufenthalt von Patienten mit einer Beckenringfraktur nach inadäquatem Beckentrauma in unserer Studie 13,9 Tage (± 14,0 d). Krappinger et al. beschreiben einen Mittelwert von 13,4 Tage bei 694 Patienten, welcher sich aus sechs Studien mit geriatrischen Beckenringfrakturen ergab [54]. In der Literatur wird zudem eine große Spannbreite der Liegedauer nach inadäquatem Beckentrauma beschrieben, welche zwischen einem und 130 Tagen liegt [10, 45, 69, 108]. In unsere Studie reicht diese Liegedauer auch von minimal einem Tag bis zu maximal 144 Tagen nach inadäquatem Beckentrauma.
Über den zeitlichen Verlauf von zehn Jahren konnte unsere Studie mit einem Anstieg der Gesamtliegezeit eine Veränderung beobachten: Der festgestellte Anstieg der Gesamtliegezeit bei Patienten nach inadäquatem Beckentrauma über den Studienzeitraum ist im Zusammenhang mit den epidemiologischen Veränderungen und dem Wandel in Diagnostik und Therapie zu betrachten. In Bezug auf die Diagnostik zeigt sich diese, wie oben bereits beschrieben, herausfordernd und ohne klare Leitlinie. Dadurch erfolgt die ödemsensitive Bildgebung (MRT/DECT) meist mit 3-4 Tage nach stationärer Aufnahme verzögert [57, 73].
Damit findet die Diagnosestellung mit Frakturklassifizierung solcher Frakturen erst mit einer gewissen Latenz statt. Der Wandel der Bildgebung hin zur Verwendung

additiver Verfahren (**Abbildung 22**) hat demnach offenbar zu einer Verlängerung der Liegezeit beigetragen. Denn mit zunehmender Verwendung dieser Verfahren zur Diagnostik hat auch die Gesamtliegedauer der Patienten nach inadäquatem Trauma zugenommen (**Abbildung 25**). Hier ist vor allem die additive MRT-Untersuchung als prolongierender Faktor für die Liegezeit vorstellbar. Gründe hierfür sind zum einen die begrenzte Verfügbarkeit dieses Verfahrens [39]. Zudem konnte nachgewiesen werden, dass Patienten mit einer MRT-Untersuchung später operiert werden, als Patienten ohne diese Untersuchung [57]. Diese Beobachtung wirkt sich verlängernd auf die Liegezeit aus. Die Verwendung der DECT, welche in den letzten zwei Jahren unserer Studie die Bildgebung zunnehmend dominiert hat, könnte dazu beigetragen haben, dass die Gesamtliegezeit trotz Zunahme der schwierig zu diagnsotizierenden Fragilitätsfrakturen nicht noch weiter angestiegen ist. Gründe hierfür können die bessere Verfügbarkeit und schnelle Durchführbarkeit im Vergleich zur MRT sein [40]. Des Weiteren führt die Diagnosestellung mittels MRT als auch mittels DECT bei Fragilitätsfrakturen des Beckens zu einem Informationsgewinn [38, 76]. Dieser Informationsgewinn kann sich auch dahingehend äußern, dass Frakturen durch MRT und DECT nach der FFP-Klassifiaktion höher klassifiziert werden [38, 76]. Diese höhere Klassifizierung hat auch eine therapuetische Konsequenz, wenn zum Beispiel eine Fraktur durch eine MRT-Untersuchung von FFP Typ II auf FFP Typ III oder FFP Typ IV höher eingeteilt wird. Denn Typ III und Typ IV Frakturen bedürfen einer operativen Versorgung [91]. Diese Diagnostik und nachfolgende Operationen bedarf, insbesondere bei geriatrischen Patienten, mehr Zeit in einer stationären Betreuung. Graul et al. konnten zeigen, dass die Liegedauer von operativ versorgten FFP signifikat länger war im Vergleich zu konservativ therapierten Patienten (18 (± 6,4) Tage vs. 10 (±-6.4) Tage) [35].

Somit führt der Einsatz der DECT und MRT zu einer Verlängerung der Liegezeit, was wir jedoch in der Veränderung der Bildgebung und der wahrscheinlich daraus auch veränderten Therapie hin zu mehr Operationen sehen [58]. Wir sehen die richtige Diagnosestellung mit MRT oder DECT verbunden mit einer adäquaten Therapie als essentiell an, um eine zunehmende Instabilität des Beckenrings zu vermeiden. Diese Progression der Instabilität des Beckenrings droht insbesondere bei Fragilitätsfrakturen [94] und wird bei nicht vollständig diagnostizierten Frakturen in der konventionellen Computertomografie beobachtet [38]. Somit kann langfristig

eine erfolgreichere Mobilisation des geriatrischen Patienten erreicht werden. Diese ist hier von besonderer Bedeutung [19, 29, 74].

4.2.4 Veränderungen des Therapieregimes bei Patienten mit FFP und Ergebnisse der Subgruppenanalyse zur Untersuchung des Einflusses von Diagnostikveränderungen auf die Therapie bei Patienten mit FFP

Bei der Analyse des Therapieregimes bei Patienten mit Beckenringfraktur nach inadäquatem Beckentrauma konnten wir mit den Ergebnissen unsere Studie feststellen, dass der Anteil der operativ versorgten Patienten zunimmt (**vgl. Abbildung 24**). Diese Entwicklung sollte man zunächst vor dem Hintergrund der beschriebenen Veränderungen in der Diagnostik (zunehmender Einsatz von Verfahren zum Ödemnachweis (DECT und MRT; **vgl. Abbildung 22**) betrachten. Hierzu wurde eine Subgruppenanalyse durchgeführt, mit welcher der Einfluss der Ödem-sensitiven Bildgebung auf die therapeutische Entscheidung untersucht wurde [58]. Vorausgesetzt das Verteilungsmuster der auftretenden Frakturtypen bleibt grundsätzlich konstant, dann war die Verwendung der Ödem-sensitiven Verfahren MRT und DECT und die damit verbunden, verglichen mit früher, höhere Graduierung von Frakturen, vermutlich für die festgestellte vermehrte operative Therapie der FFP verantwortlich [58]. Grundlage hierfür ist, dass die Frakturtypen III und IV nach FFP aufgrund ihrer Instabilität operativ therapiert werden sollten [88, 91]. Letztlich bleibt festzuhalten, dass neben dem vermehrten Einsatz Ödem-sensitiver bildgebender Verfahren auch die Erfahrung der prolongierte, frustrane konservative Therapie bei Patienten mit FFP [91] und die Entwicklung minimalinvasiver Operationsmethoden [48] zu einer vermehrten operativen Versorgung geführt haben [58].

Bemerkenswert ist, dass der Anstieg der operativen Therapie bei FFP nicht nur in einem höheren Klassifikationsgrad begründet ist [58]. Denn mit der häufigeren Verwendung Ödem-sensitiver Verfahren hat auch bei FFP Typ II Frakturen die operative Versorgung zugenommen [58]. Für die FFP Typ II Fraktur, welche die häufigste Frakturart innerhalb der FFP-Klassifikation darstellt [55, 76, 91], wird ein therapeutisches Vorgehen empfohlen, welches sich zwischen der eindeutigen Empfehlung zur konservativen oder operativen Therapie befindet [90, 91]. Insbesondere bei FFP Typ II Frakturen wird in der Literatur das Problem einer prolongierten, frustran verlaufenden konservativen Therapie beschrieben [91].

Deshalb wird im Falle von FFP Typ II Frakturen mit persistierender Schmerzsymptomatik und fehlender Mobilisierbarkeit zu einer operativen Therapie geraten [74, 88, 100]. Des Weiteren sehen die Autoren der FFP-Klassifikation weitere Untersuchungen als notwendig an, um die bestmögliche Therapie für die einzelnen FFP- Frakturtypen festlegen zu können [94]. MRT und DECT sind mit ihrer hohen Sensitivität in Bezug auf die Detektion von okkulten Sakrumfrakturen bei dem Nachweis von Knochenmarködemen von zentraler Bedeutung [39, 76]. Diese okkulten Frakturen wären mit der konventionellen CT nicht erkannt worden [58]. Folglich wäre auch eine Anpassung des Therapieregimes nicht möglich gewesen [58].

Insbesondere bei FFP besteht ein erhebliches Risiko einer Progression der Frakturinstabilität [89]. Der Grad der Instabilität steigt mit der Anzahl der Frakturen am Beckenring immer weiter an bis hin zu einem kompletten Kollaps des Beckenrings [89]. Die Möglichkeit das Knochenmarködem als Risikofaktor für eine Zunahme der Instabilität am Beckenring zu detektieren, ist ein Vorteil der Ödem-sensitive Bildgebung [76]. Dies geschieht vor dem Hintergrund, dass im Falle eines Knochenmarködems ein pathologischer Zustand besteht, aus dem eine Fraktur mit Periostreaktion und Unterbrechung der Kortikalis entstehen kann [102]. Diese wird dann auch in Röntgen und CT sichtbar [102]. Demnach ist ein Ausschluss eines Knochenmarködems als potentieller Vorläufer einer Fraktur erforderlich [76, 102]. Oftmals wird bei Beckenringfrakturen, welche durch die konventionelle CT als unilateral angesehen wurden, durch die Verwendung der Ödem-sensitiven Bildgebung ein Knochenmarködem auf der kontralateralen Seite erkannt [102]. Formal wird diese Fraktur als eine FFP-Typ II Fraktur klassifiziert, denn die FFP Typ II Fraktur ist als nicht dislozierte hintere Beckenringfraktur beschrieben, bei der ein bilaterales Auftreten möglich ist [90]. An dieser Stelle offenbart sich eine Schwachstelle der FFP-Klassifikation, weil eine Einteilung dieser nicht dislozierten bilateralen Läsion, welche in der Ödem-sensitiven Diagnostik gefunden werden, nicht ohne eine bestimmte Unschärfe klassifiziert werden können [38]. Wie oben bereits beschrieben, besteht die Möglichkeit, dass aus dem Ödem im Knochenmark eine radiologisch sichtbare Fraktur entsteht [102]. Folglich besteht hier das Risiko, dass sich am Beckenring eine bilaterale Instabilität entwickelt [58]. Die zusätzlichen Informationen, die durch die Verwendung Ödem-sensitiver Bildgebung erzielt werden, sind für die Therapie relevant [58]. Sie fehlen bei der klassischen

Bildgebung und können dazu führen, dass bei Frakturen, welche mittels konventionellen CT nicht im vollem Ausmaß detektiert wurden, eine Fortschreiten der Instabilität beobachtet wird [38]. Zusammenfassend lässt sich festhalten, dass zum einen mit Hilfe der Ödem-sensitiven Bildgebung das Frakturausmaß besser darstellbar ist [58]. Zum anderen hat sich durch Verwendung der Ödem-sensitiven Verfahren das Verständnis um die FFP verbessert [58]. So war am ehesten die Ödem-sensitive Bildgebung zusammen mit der Entwicklung minimalinvasiver Operationstechniken für die Zunahme der operativen Therapie der Fragilitätsfrakturen verantwortlich [58]. Eine Zunahme der Instabilität des Beckenrings soll verhindert werden, damit letztlich eine schnellere und erfolgreiche Mobilisation der geriatrischen Patienten als primäres Therapieziel erreicht werden kann [19, 29, 74]. Wir beobachten, dass Patienten, bei denen ein Ödem-sensitives Verfahren verwendet wurde von einer operativen Therapie profitieren [38]. Jedoch muss man einräumen, dass prospektive, klinische Studien hierzu noch fehlen [58]. Es konnte gezeigt werden, dass Patienten eine höhere Mortalität und Komplikationsrate innerhalb eines Jahres, aber ein besseres Langzeitüberleben nach 2 Jahren zeigten, wenn nach 3-5 Tagen erfolgloser Mobilisation eine operative Stabilisierung der Fraktur erfolgte [75]. Fraglich bleibt hier, ob die operative Versorgung und die damit verbundenen Komplikationen oder die frühe Immobilisierung die höhere Mortalität begründet hat [58]. In Bezug auf Hüftfrakturen konnte nachgewiesen werden, dass die 1-Jahres-Überlebenswahrscheinlichkeit bei einer operativen Therapie binnen 24 Stunden besser war [28]. Die Mortalität bei Patienten mit Fragilitätsfrakturen des Beckenrings wird mit der Mortalität von Hüftfrakturen verglichen und somit mit 20% in 6 Monaten angegeben [62]. Im 5-Jahres Follow-Up war hinsichtlich der Mortalität kein Unterschied zwischen den beiden Gruppen festzustellen [101]. Ein verbessertes Outcome wurde bei der Verwendung von minimalinvasiven Operationsmethoden von verschiedenen Autoren festgestellt [3, 15].

4.2.4.1 Repräsentation der Ödem-sensitiven Bildgebung in der FFP-Klassifikation

Der in unserer Subgruppenanalyse festgestellte Unterschied in der Therapieentscheidung der mittels klassischer Bildgebung untersuchter Patienten und der Patienten mit Ödem-sensitiver Bildgebung zeigt, dass die Ödem-sensitiven bildgebenden Verfahren nicht in der FFP-Klassifikation repräsentiert werden [58].

Die FFP-Klassifikation wurde mit Hilfe der konventionellen CT entwickelt und folgt als erstem Kriterium dem Ausmaß der Instabilität (unverschoben vs. verschoben) und als zweitem Kriterium der Lokalisation der Fraktur(en) im hinteren Beckenring [90]. Die Empfehlung zu einer operativen Versorgung wird anhand der Beurteilung dieser Kriterien getroffen [90, 91]. Mit Verwendung von Ödem-sensitiven Verfahren konzentriert sich die bildgebende Diagnostik auf den Nachweis von kortikospongiösen Verdichtungslinien sowie den Nachweis von Knochenmarködemen [40, 76, 119]. Dieser Wandel in der Diagnostik findet jedoch in der FFP-Klassifikation keine Beachtung [58]. Die Folge ist, dass sich Frakturen nicht ohne Probleme beurteilen und zuordnen lassen, speziell betrifft das unverschobene, bilaterale Läsionen am dorsalen Beckenring [38]. So werden die nicht verschobenen, bilateralen dorsalen Beckenringfrakturen formal als FFP Typ II Fraktur angesehen [58]. Allerdings führt der Nachweis eines Ödems im Knochenmark zu einer anderen Beurteilung der Instabilität als es bei einer FFP-Typ II Fraktur der Fall gewesen wäre, die mit Hilfe der klassischen Bildgebung diagnostiziert wurde [58]. Jedoch ist eine Klassifikation der Fraktur als FFP-Typ IV nicht möglich, da die Fraktur keine Dislokation aufweist [58]. Infolgedessen wird in diesem Fall wegen der Beurteilung der Instabilität eine operative Versorgung der Fraktur angestrebt, obwohl es sich formal um eine FFP-Typ II Fraktur handelt [58]. Bei Verwendung der klassischen Bildgebung wird dieser Grad der Instabilität nicht festgestellt und es wird ein konservatives Therapieregime gewählt [58]. Um diese Schwierigkeiten bei der Klassifikation und der damit verbundenen therapeutischen Entscheidung bei FFP zukünftig zu vermeiden, wäre es aus unserer Sicht daher sinnvoll, wenn diagnostische Verfahren zum Ödemnachweis (MRT und DECT) in der FFP-Klassifikation berücksichtigt werden [58].

4.2.5 Veränderungen des Unfallmechanismus und Ergebnisse der Subgruppenanalyse zur Charakterisierung der Insuffizienzfraktur und Vergleich mit der Fraktur nach niederenergetischem Trauma

Zunächst konnten wir hinsichtlich des Unfallmechanismus bei Patienten nach inadäquatem Beckentrauma einen Anstieg der Insuffizienzfrakturen ohne Trauma feststellen. Zu diesem Anstieg über den zeitlichen Verlauf, welche eine Beckenringfraktur ohne Trauma erlitten haben, gibt es in der Literatur keine Zahlen. Jedoch zeigen Böhme et. lediglich einen Anteil der Beckenringfrakturen ohne

vorangegangenes Trauma von 11,3 % (29 Patienten ohne Trauma bei 257 Patienten mit inadäquatem Beckentrauma) [8]. Graul et al. zeigen einen Anteil von 31,1% an Patienten mit FFP, bei welchen eine negative Traumaanamnese vorlag [35]. In unserer Studie zeigten 12,8% der Patienten eine Insuffizienzfraktur ohne erinnerliches Trauma.

Wir führten eine Subgruppenanalyse durch mit dem Ziel, die Insuffizienzfraktur des Beckenrings in Bezug auf epidemiologische Parameter (Fallzahl, Alter, Geschlecht, Osteoporosegrad), diagnostische Parameter (Bildgebung, Frakturmorphologie) und therapeutische Parameter (Therapieregime und Osteosyntheseverfahren) zu charakterisieren [104]. Zudem war ein weiteres Ziel dieser Subgruppenanalyse, bestimmte Parameter (Alter, Geschlecht, Osteoporosegrad Bildgebung, Frakturmorphologie Therapieregime und Osteosyntheseverfahren) mit den Beckenringfrakturen nach niedrigenergetischem Trauma zu vergleichen [104].

Wir konnten hier zeigen, dass innerhalb der Patienten mit einer Fragilitätsfraktur des Beckenrings die Patienten mit einer Insuffizienzfraktur des Beckenrings immer weiter zunehmen [104]. In Bezug auf das Alter unterscheiden sich die Patienten mit einer Insuffizienzfraktur des Beckenrings und die Patienten mit einer Beckenringfraktur nach niedrigenergetischem Trauma nicht wesentlich [104]. Die Patienten mit einer Insuffizienzfraktur waren fast ausnahmslos weiblich und weisen eine tendenziell ausgeprägtere Osteoporose auf [104]. In Hinsicht auf die Frakturmorphologie zeigen sich bei dieser Frakturart öfter schwere Frakturtypen nach FFP (FFP Typ IV) [104]. In Bezug auf die eingesetzten bildgebenden Diagnostika wurde bei Patienten mit Insuffizienzfraktur vermehrt Knochenmarködem-sensitiver Verfahren (MRT und DECT) eingesetzt [104]. In Bezug auf die Therapie der Insuffizienzfraktur war eine vermehrte operative Versorgung festzustellen, wobei tendenziell vermehrt kombinierte Osteosyntheseverfahren verwendet wurden [104].

4.2.5.1 Alter, Geschlecht und Osteoporose der Patienten mit Insuffizienzfrakturen des Beckenrings

In Bezug auf das Patientenalter besteht zwischen Patienten mit einer Insuffizienzfraktur des Beckenrings und Patienten mit einer Beckenringfraktur nach niedrigenergetischem Beckentrauma kein wesentlicher Unterschied [104]. Dies legt die Vermutung nahe, dass ein hohes Lebensalter für das Auftreten einer

Insuffizienzfraktur des Beckenrings nicht der entscheidende Risikofaktor ist [104]. Hinsichtlich der Geschlechterverteilung war bei der Insuffizienzfraktur des Beckenrings eine Dominanz des weiblichen Geschlechts (92,0%) festzustellen [104]. Allerdings war auch in der Patientengruppe nach niedrigenergetischen Beckentrauma der Hauptanteil (79,2%) der Patienten weiblich [104]. Auch generell dominiert bei geriatrischen Beckenringfrakturen das weibliche Geschlecht [86]. Somit stellt das weibliche Geschlecht offenbar ebenfalls nicht den ausschlaggebenden Faktor für das Erleiden einer Insuffizienzfraktur des Beckenrings dar [104]. Vielmehr zeigt unsere explorative Erhebung der T-Werte eine tendenziell ausgeprägtere Osteoporose bei Patienten mit Insuffizienzfraktur im Vergleich zu Patienten mit Beckenringfraktur nach niedrigenergetischem Beckentrauma (durchschnittlicher t-Wert: -3,66 (± 0,7) vs. -3,13 (±1,2)) [104]. Eine ausgeprägte Osteoporose bei Patienten mit einer Insuffizienzfraktur des Beckenrings deckt sich mit der Literatur, in der Rommens eine höhergradige Reduktion der Knochenmasse im Zusammenhang mit der Insuffizienzfraktur des Beckenrings beschreibt [91]. Die Ergebnisse unsere Subgruppenanalyse sprechen somit dafür, dass eine wesentliche Ursache für die Frakturentstehung bei Insuffizienzfrakturen vor allem eine ausgeprägte Reduktion der Knochenmasse ist [104]. Für den klinischen Alltag lässt sich daraus der hohe Stellenwert der Diagnostik und adäquaten Therapie der Osteoporose bei der Behandlung von Patienten mit einer Insuffizienzfraktur des Beckenrings ableiten [104].

4.2.5.2 Diagnostische Bildgebung der Insuffizienzfrakturen des Beckenrings

Die Ergebnisse unserer Subgruppenanalyse in Bezug auf die diagnostische Bildgebung bei Insuffizienzfrakturen zeigen, dass bei dieser Frakturentität mit einem Anteil von 60,9% (**Tabelle 5)** vor allem Ödem-sensitive Bildgebung (MRT/DECT) eingesetzt wird [104]. Vergleicht man diesen Anteil der Ödem-sensitiven Bildgebung mit deren Anteil an der verwendeten Bildgebung nach niedrigenergetischem Beckentrauma (60,9% vs. 26,0%, **Tabelle 5**) unterstreicht das die Bedeutung der Ödem-sensitiven Bildgebung in der Diagnostik der Insuffizienzfraktur des Beckenrings [104]. Dieser hohe Stellenwert von MRT und DECT ist am ehesten in der hohen Sensitivität der Ödem-sensitiven Verfahren begründet [104]. Die MRT wird in Bezug auf Fragilitätsfrakturen des Beckenrings als das sensitivste Verfahren

angesehen [13, 17]. Sie wird im Falle von okkulten Frakturen am dorsalen Beckenring sowie bei persistierender Schmerzsymptomatik nach unklarem oder fehlendem Befund in der konventionellen CT-Diagnostik eingesetzt [39, 74]. Die DECT verfügt hinsichtlich der FFP über die gleiche Sensitivität, wobei wie oben bereits beschrieben, die bessere Verfügbarkeit und der kostengünstigere Einsatz eindeutige Vorteile dieses Verfahrens sind [40, 76]. Vor dem Hintergrund der häufig schwierigen Diagnosefindung bei Insuffizienzfrakturen des Beckenrings kommt der hohen Sensitivität von MRT und DECT eine besondere Bedeutung zu [104]: Anamnese und klinische Untersuchung stellen sich oftmals als sehr herausfordernd und nicht zielführend dar, insbesondere bei leerer Traumaanamnese [37, 104]. In der konventionellen Röntgendiagnostik können hintere Beckenringfrakturen übersehen werden [8, 19, 26, 91] und auch die konventionelle CT stößt bei FFP und so auch bei Insuffizienzfrakturen an ihre Grenzen [40, 76, 119]. Die mögliche Folge dieser herausfordernden Anamnese und klinischer Untersuchung und der in diesen Fällen limitierten konventionellen, bildgebenden Diagnostik ist ein langer Leidensweg für die Patienten bis zur Diagnose [26]. Dabei ist eine frühe und richtige Diagnosestellung gerade bei FFP von zentraler Bedeutung, da dadurch die Fraktur adäquat behandelt werden kann und so die geriatrischen Patienten schnell und erfolgreich mobilisiert werden können [19, 29, 74].

4.2.5.3 Frakturmorphologie der Insuffizienzfrakturen des Beckenrings

Hinsichtlich der Frakturmorphologie konnte unsere Subgruppenanalyse aufzeigen, dass bei Insuffizienzfrakuren des Beckenrings, obwohl kein Trauma stattgefunden hat, auch schwerere Frakturtypen (FFP Typ IV) diagnostiziert werden (**Tabelle 6**) [104]. Dies muss zunächst gemeinsam mit der bei Insuffizienzfrakturen hauptsächlich verwendeten diagnostischen Bildgebung (MRT/DECT) betrachtet werden [104]. Es ist bekannt, dass unter Verwendung der Ödem-sensitiver Verfahren MRT und DECT, verglichen mit der konventionellen CT, Frakturen erst im vollen Umfang dargestellt werden und damit auch die Tendenz besteht, die Frakturen einem schwereren Frakturtyp nach FFP zuzuordnen [38, 58, 76]. So werden bei Verwendung der Ödem-sensitiven Verfahren, wie oben bereits beschrieben, Frakturen als bilateral eingestuft, die unter Verwendung der konventionellen CT noch als unilateral angesehen wurden [58]. Dies äußert sich in der vermehrten Diagnose von schwereren FFP Typ III und Typ IV Frakturen [58].

Zusammenfassend lässt sich also feststellen, dass ein möglicher Grund für die vermehrte Diagnose von FFP-Typ IV Frakturen bei Insuffizienzfrakturen des Beckenrings die häufigere Diagnostik mit MRT und/ oder DECT ist [104]. Damit ist jedoch auch einzuwenden, dass hier unsere Ergebnisse zur Frakturmorphologie der Insuffizienzfrakturen von einem bestimmten Bias beeinflusst werden können [104]. Eine weitere Ursache für die Feststellung von schwereren FFP-Frakturtypen kann die häufig prolongierte Diagnosefindung der Insuffizienzfrakturen des Beckenrings sein [104]. Insbesondere wenn kein Trauma in der Anamnnese festgestellt werden kann, kann sich die Diagnosestellung, welche bereits für die Beckenringfrakturen nach niedrigenergetischem Trauma in der Literatur als langwierig und potentiell leidvoll beschrieben wird [26], noch schwieriger und prolongierter darstellen [104]. Faktoren für eine prolongierte Diagnosestellung wie eine verzögerte Vorstellung bei einem Arzt und irrtümliche differenzialdiagnostische Deutungen der Pathologie als Claudicatio spinalis, ISG-Arthrose, Bandscheibenvorfall oder Spondylodiszitis sind generell für FFP beschrieben [26, 99] und erscheinen ohne Trauma in der Anamnese im Falle einer Insuffizienzfraktur noch naheliegender als mit Trauma in der Anamnese [104]. Insbesondere bei wenig ausgeprägter klinischer Symptomatik und verzögerter ärztlicher Vorstellung ist durch die repetitive Belastung beim Gehen eine Progression von unilateralen Frakturen zu bilateralen nicht-dislozierten Frakturen und später zu bilateral dislozierten Frakturen möglich [67]. Des Weiteren verkompliziert die Diagnose der Insuffizienzfrakturen, dass Sie, wie generell bei FFP, ohne eindeutige Leitlinie durchgeführt wird [104]. Deswegen erfolgt eine Ödem-sensitive Bildgebung mittels MRT/DECT oftmals erst verzögert 3-4 Tage nach stationärer Aufnahme [57, 73]. Die aufgeführten Aspekte können bei Insuffizienzfrakturen des Beckenrings eine Diagnosestellung bewirken, welche erst mit einer bestimmen zeitlichen Verzögerung stattfindet [104]. Wird bei Fragilitätsfrakturen des Beckenrings die Diagnose verzögert gestellt, kann dies zu einer Progression der Frakturinstabilität führen [89]. Diese Instabilitätszunahme äußert sich in Bezug auf die FFP-Klassifikation mit der Diagnose schwerer, instabiler FFP-Frakturtypen [89]. Bei Patienten, die sich erst verspätet vorstellen, findet man öfter dislozierte Fragilitätsfrakturen des Beckenrings (FFP Typ III/ IV) [89]. Des Weiteren exisitiert eine Assoziation eines höheren Osteoporosegrades, wie er bei dem Patientenkollektiv mit Insuffizienzfraktur gesehen wird [104], und dem Risiko für eine Frakturprogression [89]. Somit stellen eine verzögerte

Diagnosefindung, ein zunehmende Verwendung ödemsensitiver Methoden sowie eine ausgeprägte Osteoporose Faktoren dar, die bei Patienten mit Insuffizienzfraktur des Beckenrings eine Progression der Instabilität der Fraktur bedingen können [104]. Dies hat sich in der gehäuften Diagnose der höheren FFP-Typ IV- Frakturen geäußert [104].

4.2.5.4 Zunahme der Insuffizienzfrakturen des Beckenrings

Unserer Subgruppenanalyse konnte eine quantitative Zunahme der Insuffizienzfrakturen des Beckenrings von 2008 bis 2017 aufzeigen [104]. Zunächst ist ein Grund für diesen Anstieg der allgemein festgestellte, demographisch bedingte Anstieg der Beckenringfrakturen des geriatrischen Patientenkollektives [50, 71, 107]. Ein weiterer Grund ist der Wandel der eingesetzten diagnostischen Bildgebung mit dem vermehrten Einsatz der Ödem-sensitiven Verfahren (MRT/DECT) [104]. Eine verbesserte Nachweisbarkeit der Frakturen durch eine sensitivere Diagnostik, welche auch generell zu einem Anstieg der FFP beigetragen hat [86], war hier vermutlich auch für beobachteten Anstieg der Insuffizienzfrakturen mitverantwortlich [104]. Letztlich ist eine weitere mögliche Ursache für den Anstieg der Insuffizienzfrakturen eine vermehrte Kenntnis und erhöhtes Bewusstsein für mögliche Beckenringfrakturen beim geriatrischen Patientenkollektiv [104].

4.2.5.5 Therapieregimes und Osteosyntheseverfahren bei Insuffizienzfrakturen des Beckenrings

Wir konnten zeigen, dass im Falle einer Insuffizienzfraktur des Beckenrings im Vergleich zu den Beckenringfrakturen nach niedrigenergetischem Trauma häufiger ein operatives Therapieregime verfolgt wird (60,0% vs. 37,6%) [104]. Dieser Unterschied im Therapieregime ist am ehesten in der komplikationsträchtigen konservativen Therapie von Insuffizienzfrakturen begründet [104]. Die konservative Therapie ist hier besonders schwierig, da eine Frakturheilung unter Remobilisierung bei Frakturen die bereits durch allgemeinen Alltagsaktivitäten entstehen [91] nur schwierig durchführbar ist [104]. Daraus ergibt sich eine Tendenz zur operativer Therapie der Patienten mit Insuffizienzfrakturen [104]. Ein weiterer Faktor für die gehäufte operative Therapie der Insuffizienzfrakturen ist die Tatsache, dass es sich

bei Insuffizienzfrakturen oftmals um FFP Typ IV Frakturen handelt, bei welchen entsprechend der FFP-Klassifikation eine operative Therapie indiziert ist [91].
In Bezug auf die bei Insuffizienzfrakturen des Beckenrings verwendeten Osteosyntheseverfahren ist bemerkenswert, dass insbesondere am hinteren Beckenring tendenziell kombinierte Osteosyntheseverfahren verwendet werden [104]. Der Einsatz dieser kombinierten Osteosyntheseverfahren ist am ehesten damit zu begründen, dass bei Patienten mit Insuffizienzfrakturen versucht wird eine höhere Stabilität am hinteren Beckenring zu erzielen [104]. Dies ist bei Insuffizienzfrakturen, die durch die oben bereits beschrieben sehr ausgeprägte Osteoporose sowie ausgesprochene Frakturneigung unter minimalster Belastung gekennzeichnet sind, von besonderer Bedeutung [104].

4.2.5.6 Schlussfolgerungen der Subgruppenanalyse bezüglich der Insuffizienzfrakturen des Beckenrings

Um Patienten vor dem leidvollen Weg einer verzögerten Diagnosestellung zu bewahren, ist die Antizipation einer Insuffizienzfraktur des Beckenrings, insbesondere auch im Falle einer leeren Traumaanamnese und passendem klinischem Beschwerdebild, bei geriatrischen Patienten besonders wichtig [104]. Um in diesem Zusammenhang bei diesen Patienten ohne Verzögerung die adäquate Therapie einleiten zu können, sollte auch nicht gezögert werden Ödem-sensitive Verfahren (MRT und DECT) zum Nachweis okkulter Frakturen einzusetzen [104].

4.3 Limitationen unserer Studie

Hinsichtlich der Subgruppenanalyse zur Untersuchung des Einflusses von Veränderungen in Diagnostik auf therapeutische Veränderungen bei FFP sollte ergänzend analysiert werden, ob im Falle der mehr operierten FFP Typ II-Frakturen ein kontralaterales Ödem im Knochenmark nachzuweisen war [58]. Zudem muss erwähnt werden, dass es retrospektiv nicht immer möglich war eindeutig nachzuvollziehen, anhand welches bildgebenden Verfahrens die OP-Indikation gestellt wurde [58]. Dies kann eine gewisse Unschärfe bedingen [58].
Einschränkungen der Subgruppenanalyse zur Charakterisierung der Insuffizienzfraktur und Vergleich mit den Beckenringfrakturen nach

niedrigenergetischem Trauma sind zum einen, dass nur bei 7 der 25 Patienten mit Insuffizienzfraktur und bei 15 der 178 Patienten nach niedrigenergetischem Trauma ein T-Wert analysiert werden konnte [104]. Grund hierfür ist das retrospektiven Studiendesign [104]. Des Weiteren sind unsere Ergebnisse zur Frakturmorphologie der Insuffizienzfrakturen von einem bestimmten Bias beeinflusst [104]. Denn ein Grund für die gehäufte Diagnose von FFP-Typ IV Frakturen war die zunehmende Verwendung von MRT und DECT [104].

Aufgrund unseres retrospektiven, deskriptiven monozentrischen Studiencharakters sollte eine Überprüfung unsere Ergebnisse durch multizentrischen, randomisierten und prospektiven Untersuchungen erfolgen.

5 Zusammenfassung

Ziel unserer retrospektiven Studie war es, Veränderungen in der Epidemiologie, Diagnostik und Therapie von Beckenringfrakturen am Bundeswehrkrankenhaus Ulm in den Jahren 2008 bis 2017 darzustellen. Wir konnten zeigen, dass sich die Epidemiologie, Diagnostik und Therapie von Beckenringfrakturen im Zeitraum von 2008 bis 2017 an einem überregionalen TraumaZentrum® und Krankenhaus der Maximalversorgung sowohl bei Patienten nach inadäquatem Beckentrauma mit einer Fragilitätsfraktur des Beckenrings (FFP) als auch bei Patienten nach adäquatem Beckentrauma verändert hat.

Bei Patienten mit einer Beckenringfraktur nach adäquatem Trauma zeigt sich epidemiologisch die Beckenringfraktur in den letzten Jahren offenbar immer weniger als Fraktur des polytraumatisierten Patienten. Dies spiegelt sich auch mit einem abnehmenden Anteil der intensivpflichtigen Patienten und einer Reduktion der Gesamtliegedauer der Patienten in der Therapie wider. In Bezug auf die Diagnostik hat sich mit der bestehenden S3-Leitlinie Polytraumaversorgung keine wesentliche Veränderung gezeigt. Eine vermehrte additive Diagnostik mittels Magnetresonanztomografie (MRT) zur Diagnose von Begleitverletzungen war allerdings festzustellen.

Bei Patienten mit einer FFP nach inadäquatem Beckentrauma konnte diese Studie epidemiologisch eine Zunahme der Insuffizienzfrakturen ohne erinnerliches Trauma feststellen. Diagnostisch zeigte sich eine Veränderung in der initial verwendeten Bildgebung. Diese hat sich mit einem Wandel hin zur additiven Verwendung von MRT und Dual Energy CT (DECT) der herausfordernden Diagnostik der Fragilitätsfrakturen angepasst. Therapeutisch zeigte sich zudem bei Patienten mit FFP nach inadäquatem Beckentrauma über den Studienzeitraum eine vermehrte operative Versorgung und eine Zunahme der Liegedauer. Der Anstieg der Liegedauer kann zum einen durch die verzögerte ödemsensitive Diagnostik mit zunehmender MRT/ DECT-Verwendung bedingt sein, und andererseits hat die festgestellte vermehrte operative Versorgung der FFP zu einer Verlängerung des stationären Aufenthalts beigetragen. Aufgrund des festgestellten Anstiegs der Insuffizienzfrakturen ohne erinnerliches Trauma führten wir eine Subgruppenanalyse mit diesen Patienten durch, mit dem Ziel Insuffizienzfrakturen zu charakterisieren und mit den Frakturen nach niedrigenergetischem Trauma zu vergleichen. Wir konnten hier zeigen, dass die Insuffizienzfraktur des Beckenrings

fast ausnahmslos bei weiblichen Patienten und nicht nur bei sehr alten Patienten auftritt. Eine Osteoporose ist bei diesen Patienten tendenziell ausgeprägter als bei Patienten mit Beckenringfraktur nach niedrigenergetischem Trauma und ist vermutlich ausschlaggebend für die Entstehung der Insuffizienzfraktur. Aufgrund dessen sollte insbesondere bei der Insuffizienzfraktur der Fokus auf die Diagnostik und adäquate Therapie der Osteoporose gerichtet werden. Vor dem Hintergrund der herausfordernden Diagnostik bei dieser Frakturentität zeigt sich eine zunehmende Verwendung der Ödem-sensitiven bildgebenden Verfahren MRT und DECT. Die Frakturmorphologie war dadurch gekennzeichnet, dass auch die Insuffizienzfrakturen höhere Frakturschweregrade nach FFP herbeiführen können. In Bezug auf die Therapie der Insuffizienzfraktur war eine vermehrte operative Therapie festzustellen. Um hier eine höhere Stabilität zu erzielen, besteht bei der operativen Versorgung die Tendenz zur Verwendung von kombinierten Osteosyntheseverfahren.

Des Weiteren führten wir wegen der beobachteten diagnostischen und therapeutischen Veränderungen (Wandel hin zur ödemsensitive Bildgebung und vermehrte operative Versorgung) bei Patienten mit FFP eine weitere Subgruppenanalyse durch. Ziel dieser war die Evaluation von Veränderung der verwendeten Diagnostika und des daraus abgeleiteten therapeutischen Regimes innerhalb der Patientengruppe mit FFP. Wir konnten hier zeigen, dass die Wahl des verwendeten diagnostischen Verfahrens bei FFP offenbar die Therapieentscheidung beeinflusst. Ein möglicher Grund dafür ist, dass in Folge der Verwendung ödemsensitiven Diagnostik (MRT/DECT) eine Graduierung zu schwereren Frakturtypen nach FFP stattgefunden hat. Diese Graduierung hin zu schwereren Frakturformen infolge einer ödemsensitiven Diagnostik mit der damit verbundenen korrekten Darstellung des Verletzungsausmaßes und dem dadurch besseren Verständnis für die Verletzung hat offensichtlich eine Tendenz zu einer vermehrten operativen Therapie bewirkt. Zusätzliche prospektive klinische Untersuchungen müssen den Vorteil einer operativen Versorgung von FFP noch nachweisen. Schließlich sprechen wir uns ausgehend von unseren Studienergebnissen dafür aus, dass in Zukunft Ödem-sensitive Diagnostika (MRT/DECT), welche Einfluss auf Fraktureinteilung und Therapieregime haben, bei gebräuchlichen Frakturklassifikationen beachtet werden.

6 Literaturverzeichnis

1. Adams JE, Davis GG, Alexander CB, Alonso JE (2003) Pelvic Trauma in Rapidly Fatal Motor Vehicle Accidents. J Orthop Trauma 17:406–410
2. Andrich S, Haastert B, Neuhaus E, Neidert K, Arend W, Ohmann C, Grebe J, Vogt A, Jungbluth P, Rösler G, Windolf J, Icks A (2015) Epidemiology of pelvic fractures in Germany: Considerably high incidence rates among older people. PLoS One 10:e0139078
3. Arduini M, Saturnino L, Piperno A, Iundusi R, Tarantino U (2015) Fragility fractures of the pelvis : treatment and preliminary results. Aging Clin Exp Res 27:61–67
4. Babayev M, Lachmann E, Nagler W (2000) The controversy surrounding sacral insufficiency fractures: to ambulate or not to ambulate? Am J Phys Med Rehabil 79:404–409
5. Balogh Z, King KL, Mackay P, McDougall D, Mackenzie S, Evans JA, Lyons T, Deane SA (2007) The epidemiology of pelvic ring fractures: A population-based study. J Trauma - Inj Infect Crit Care 63:1066–1073
6. Blake S., Connors A. (2004) Sacral insufficiency fractures. C J Geriatr Med 77:891–896
7. Bogoch ER, Elliot-Gibson V, Wang RYC, Josse RG (2012) Secondary Causes of Osteoporosis in Fracture Patients. J Orthop Trauma 26:145–152
8. Böhme J, Höch A, Boldt A, Josten C (2012) Einfluss der Standard-Computertomografie hinsichtlich Frakturklassifikation und Therapie von Beckenringfrakturen bei Patienten über dem 65. Lebensjahr. Z Orthop Unfall 150:477–483
9. Bosch U, Pohlemann T, Haas N, Tscherne H (1992) Classification and management of complex pelvic trauma. Unfallchirurg 95:189–96
10. Breuil V, Roux CH, Testa J, Albert C, Chassang M, Brocq O, Euller-Ziegler L (2008) Outcome of osteoporotic pelvic fractures: An underestimated severity. Survey of 60 cases. Jt Bone Spine 75:585–588
11. Burkhardt M, Nienaber U, Krause J, Pizanis A, Moersdorf P, Culemann U, Aghayev E, Paffrath T, Pohlemann T, Holstein JH, Beckenregister DGU (2015) Das komplexe Beckentrauma. Unfallchirurg 118:957–962
12. Burkhardt M, Nienaber U, Pizanis A, Maegele M, Culemann U, Bouillon B,

Flohé S, Pohlemann T, Paffrath T (2012) Acute management and outcome of multiple trauma patients with pelvic disruptions. Crit care 16:R163

13. Cabarrus MC, Ambekar A, Lu Y, Link TM (2008) MRI and CT of Insufficiency Fractures of the Pelvis and the Proximal Femur. AJR 191:995–1001
14. Chan K, Resnick D, Mini P, Jacobson J (2001) Pelvic instability after bone graft harvesting from posterior iliac crest : report of nine patients. Skelet Radiol 30:278–281
15. Chen P, Hsu W, Li Y, Huang T, Huang T, Peng K (2013) Outcome Analysis of Unstable Posterior Ring Injury of the Pelvis: Comparison between Percutaneous Iliosacral Screw Fixation and Conservative Treatment. Biomed J 36:289–294
16. Chia JPY, Holland AJA, Little D, Cass DT (2004) Pelvic fractures and associated injuries in children. J Trauma - Inj Infect Crit Care 56:83–88
17. Cosker TDA, Ghandour A, Gupta SK, Tayton KJJ (2005) Pelvic ramus fractures in the elderly: 50 Patients studied with MRI. Acta Orthop 76:513–516
18. Culemann U, Oestern HJ, Pohlemann T (2014) Aktuelle Behandlung der Beckenringfraktur. Unfallchirurg 117:145–161
19. Culemann U, Scola A, Tosounidis G, Pohlemann T, Gebhard F (2010) Versorgungskonzept der Beckenringverletzung des alten Patienten: Eine Herausforderung. Unfallchirurg 113:258–271
20. Dachverband der Deutschsprachigen Wissenschaftlichen Osteologischen Gesellschaften e.V. (2017) Prophylaxe, Diagnostik und Therapie der Osteoporose bei postmenopausalen Frauen und bei Männern - Leitlinie. AWMF online:127–141
21. Debus F, Lefering R, Frink M, Kühne CA, Mand C, Bücking B, Ruchholtz S, Traumaregister DGU (2015) Numbers of Severely Injured Patients in Germany. Dtsch Arztebl Int 112:823–829
22. Deutsche Gesellschaft für Unfallchirurgie (2016) S3 – Leitlinie Polytrauma. 192–206
23. Dodge G, Brison R (2010) Low-impact pelvic fractures in the emergency department. CJEM 12:509–513
24. Dreher R, Buttgereit F, Demary W, Görtz B, Hein G, Kern P, Schulz A (2006) Insuffizienzfrakturen in der Rheumatologie. Z Rheumatol 65:417–423

25. Durkin A, Sagi C, Durham R, Flint L (2006) Contemporary management of pelvic fractures. Am J Surg 192:211–223
26. Fuchs T, Rottbeck U, Hofbauer V, Raschke M, Stange R (2011) Beckenringfrakturen im Alter : Die unterschätzte osteoporotische Fraktur. Unfallchirurg 114:663–670
27. Fujii M, Abe K, Hayashi K, Kosuda S, Yano F, Watanabe S, Katagiri S, Ka WJ, Tominaga S (2005) Honda Sign and Variants in Patients Suspected of Having a Sacral Insufficiency Fracture. Clin Nucl Med 30:165–169
28. Gdalevich M, Cohen D, Yosef D, Tauber C (2004) Morbidity and mortality after hip fracture : the impact of operative delay. Arch Orthop Trauma Surg 124:334–340
29. Gebhard F, Culemann U (2010) Beckenringverletzungen im Alter. Unfallchirurg 113:257
30. Gilliland MD, Ward RE, Barton RM, Miller PW, Duke JH (1982) Factors affecting Mortality in Pelvic Fractures. J Trauma 22:691–693
31. Gonzalez RP, Fried PQ, Bukhalo M (2002) The utility of clinical examination in screening for pelvic fractures in blunt trauma. J Am Coll Surg 194:121–125
32. Gotis-Graham I, McGuigan L, Diamond T, Portek I, Quinn R, Sturgess A, Tulloch R (1994) Sacral insufficiency fractures in the elderly. J Bone Jt Surg Br 76:882–886
33. Grangier C, Garcia J, Howarth N, May M, Rossier P (1997) Role of MRI in the diagnosis of insufficiency fractures of the sacrum and acetabular roof. Skelet Radiol 26:517–524
34. Grant P (1990) The diagnosis of pelvic fractures by ' springing '. Arch Emerg Med 7:178–182
35. Graul I, Marintschev I, Hackenbroch C, Palm H-G, Friemert B, Lang P (2020) Modified therapy concepts for fragility fractures of the pelvis after additional MRI. PLoS One 15:e0238773
36. Grotz MRW, Allami MK, Harwood P, Pape HC, Krettek C, Giannoudis P (2005) Open pelvic fractures : epidemiology, current concepts of management and outcome. Injury 36:1–13
37. Grüneweller N, Fuchs T, Wähnert D, Raschke M (2017) Die augmentierte iliosakrale Schraube bei Beckenfrakturen im Alter. OP-Journal 33:18–26

38. Hackenbroch C, Merz C, Palm H-G, Friemert B, Stuby F, Lang P, AG Becken III DGU (2019) Magnetic Resonance Imaging in Pelvic Fractures – Part 2 : Gaining Information and Clinical Therapeutic Relevance. Z Orthop Unfall 158:360–368
39. Hackenbroch C, Riesner H-J, Lang P, Stuby F, Danz B, Friemert B, Palm H-G, AG Becken III DGU (2017) Dual Energy CT – a Novel Technique for Diagnostic Testing of Fragility Fractures of the Pelvis. Z Orthop Unfall 155:27–34
40. Hackenbroch C, Riesner H-J, Lang P, Stuby F, Beer M, Friemert B, Palm H-G, AG Becken III DGU (2017) Dual Energy Computed Tomography in Musculoskeletal Imaging, with Focus on Fragility Fractures of the Pelvis. Z Orthop Unfall 155:708–715
41. Hauschild O, Aghayev E, Von Heyden J, Strohm PC, Culemann U, Pohlemann T, Suedkamp NP, Schmal H (2012) Angioembolization for pelvic hemorrhage control : Results from the German pelvic injury register. J Trauma Acute Care Surg 73:679–684
42. Hauschild O, Strohm PC, Culemann U, Pohlemann T, Suedkamp NP, Koestler W, Schmal H (2008) Mortality in patients with pelvic fractures: Results from the German pelvic injury register. J Trauma - Inj Infect Crit Care 64:449–455
43. Henne-Bruns D (2012) Beckenringfrakturen. In: Duale R. Chir., 4. Auflage. Georg Thieme Verlag Stuttgart, pp 747–753
44. Hermans E, Biert J, Edwards MJR (2017) Epidemiology of Pelvic Ring Fractures in a Level 1 Trauma Center in the Netherlands. Hip Pelvis 29:253–261
45. Hill RMF, Robinson CM, Keating JF (2001) Fractures of the pubic rami - Epidemiology and five-year survival. J Bone Jt Surg 83:1141–1144
46. Holstein JH, Culemann U, Pohlemann T, Working Group Mortality in Pelvic Fracture Patients (2012) What are Predictors of Mortality in Patients with Pelvic Fractures? Clin Orthop Relat Res 470:2090–2097
47. Holstein JH, Stuby FM, Herath SC, Culemann U, Aghayev E, Pohlemann T (2016) Einfluss des Beckenregisters der DGU auf die Versorgung von Beckenringfrakturen. Unfallchirurg 119:475–481
48. Hopf J, Krieglstein C, Müller L, Koslowsky T (2015) Percutaneous iliosacral

screw fixation after osteoporotic posterior ring fractures of the pelvis reduces pain significantly in elderly patients. Injury 46:1631–1636

49. Kanis JA, WHO Study Group (1994) International Assessment of Fracture Risk and its Application to Screening for Postmenopausal Osteoporosis : Synopsis of a WHO Report. 4:368–381
50. Kannus P, Parkkari J, Niemi S, Sievänen H (2015) Low-Trauma Pelvic Fractures in Elderly Finns in 1970–2013. Calcif Tissue Int 97:577–580
51. Kessel B, Sevi R, Jeroukhimov I, Kalganov A, Khashan T, Ashkenazi I, Bartal G, Halevi A, Alfici R (2007) Is routine portable pelvic X-ray in stable multiple trauma patients always justified in a high technology era? Injury 38:559—563
52. Kido A, Inoue F, Takakura Y, Hoshida T (2008) Statistical analysis of fatal bleeding pelvic fracture patients with severe associated injuries. J Orthop Sci 13:21–24
53. Koval KJ, Aharonoff GB, Schwartz MC, Alpert S, Cohen G, McShinawy A, Zuckerman JD (1997) Pubic rami fracture: a benign pelvic injury? J Orthop Trauma 11:7–9
54. Krappinger D, Kammerlander C, Hak DJ, Blauth M (2010) Low-energy osteoporotic pelvic fractures. Arch Orthop Trauma Surg 130:1167–1175
55. Krappinger D, Kaser V, Kammerlander C, Neuerburg C, Merkel A, Lindtner RA (2019) Inter- and intraobserver reliability and critical analysis of the FFP classification of osteoporotic pelvic ring injuries. Injury 50:337–343
56. Krappinger D, Struve P, Schmid R, Kroesslhuber J, Blauth M (2009) Fractures of the pubic rami : a retrospective review of 534 cases. Arch Orthop Trauma Surg 129:1685–1690
57. Lang P, Merz C, Hackenbroch C, Friemert B, Stuby F, Palm H-G, AG Becken III der DGU® (2020) Magnetic Resonance Imaging in Pelvic Fractures – Part 1 : Which criteria lead us to supplementary MRI diagnostics ? Z Orthop Unfall 158:351–359
58. Lang P, Sterneder M, Riesner H-J, Hackenbroch C, Friemert B, Palm H-G (2021) Fragilitätsfrakturen des Beckenrings – führt der Ödemnachweis zu mehr Operationen? Z Orthop Unfall 159:503–512
59. Lechner R, Lampl L, Treffer D (2017) Notfallbehandlung von Beckenverletzungen. Notarzt 33:132–138

60. Longhino V, Bonora C, Sansone V (2011) The management of sacral stress fractures: Current concepts. Clin Cases Miner Bone Metab 8:19–23
61. Lyders EM, Whitlow CT, Baker MD, Morris PP (2010) Imaging and Treatment of Sacral Insufficiency Fractures. AJNR Am J Neuroradiol 31:201–210
62. Marrinan S, Pearce M, Jiang XY, Waters S, Shanshal Y (2015) Admission for osteoporotic pelvic fractures and predictors of length of hospital stay, mortality and loss of independence. Age Aging 44:258–261
63. Matta J, Saucedo T (1989) Internal fixation of pelvic ring fractures. Clin Orthop Relat Res 242:83–97
64. McCabe MP, Smyth MP, Richardson DR (2012) Current Concept Review: Vitamin D and Stress Fractures. Foot Ankle Int 33:526–533
65. Mears SC, Sutter EG, Wall SJ, Rose DM, Belkoff SM (2010) Biomechanical Comparison of Three Methods of Sacral Fracture Fixation in Osteoporotic Bone. Spine (Phila Pa 1976) 35:392–395
66. Meinberg EG, Agel J, Roberts CS, Karam MD, Kellam JF (2018) Fracture and Dislocation Classification Compendium — 2018. J Orthop Trauma 32:S1–S170
67. Mendel T, Ullrich BW, Hofmann GO, Schenk P, Goehre F, Schwan S, Klauke F (2021) Progressive instability of bilateral sacral fragility fractures in osteoporotic bone : a retrospective analysis of X-ray, CT, and MRI datasets from 78 cases. Eur J Trauma Emerg Surg. 47:11–19
68. Montana MA, Richardson ML, Kilcoyne RF, Harley JD, Shuman WP, Mack LA (1986) CT of Sacral Injury. Radiology 161:499–503
69. Morris RO, Sonibare A, Green DJ, Masud T (2000) Closed pelvic fractures : characteristics and outcomes in older patients admitted to medical and geriatric wards. Postgr Med J 76:646–650
70. Murthy NS (2012) Imaging of Stress Fractures of the Spine. Radiol Clin N Am 50:799–821
71. Nanninga GL, de Leur K, Panneman JM, van der Elst M, Hartholt KA (2014) Increasing rates of pelvic fractures among older adults: The Netherlands, 1986-2011. Age Ageing 43:648–653
72. Niethard FU, Pfeil J, Biberthaler P (2017) Beckenringfraktur. In: Duale R. Orthopädie und Unfallchirurgie, 8. Auflage. Georg Thieme Verlag Stuttgart,

pp 516–518
73. Nüchtern J V, Hartel MJ, Henes FO, Groth M, Jauch SY, Haegele J, Briem D, Hoffmann M, Lehmann W, Rueger JM, Großterlinden LG (2015) Significance of clinical examination, CT and MRI scan in the diagnosis of posterior pelvic ring fractures. Injury 46:315–319
74. Oberkircher L, Ruchholtz S, Rommens PM, Hofmann A, Bücking B, Krüger A (2018) Osteoporotic pelvic fractures. Dtsch Arztebl Int 115:70–80
75. Osterhoff G, Noser J, Held U, Werner CML, Pape H-C, Dietrich M (2019) Early Operative Versus Nonoperative Treatment of Fragility Fractures of the Pelvis : A Propensity-Matched Multicenter Study. J Orthop Trauma 33:e410–e415
76. Palm H-G, Lang P, Hackenbroch C, Sailer L, Friemert B (2020) Dual - energy CT as an innovative method for diagnosing fragility fractures of the pelvic ring : a retrospective comparison with MRI as the gold standard. Arch Orthop Trauma Surg 140:473–480
77. Papadopoulos EC, Cammisa FP, Girardi FP (2008) Sacral Fractures Complicating Thoracolumbar Fusion to the Sacrum. Spine (Phila Pa 1976) 33:699–707
78. Pfeil J (2008) Beckenringfrakturen. In: Hüftchirurgie. Steinkopff Verlag, pp 141–148
79. Pizanis A, Pohlemann T, Burkhardt M, Aghayev E, Holstein JH (2013) Emergency stabilization of the pelvic ring: Clinical comparison between three different techniques. Injury 44:1760–1764
80. Pohlemann T, Stengel D, Tosounidis G, Reilmann H, Stuby F, Stöckle U, Seekamp A, Schmal H, Thannheimer A, Holmenschlager F, Gänsslen A, Rommens PM, Fuchs T, Baumgärtel F, Marintschev I, Krischak G, Wunder S, Tscherne H, Culemann U (2011) Survival trends and predictors of mortality in severe pelvic trauma: Estimates from the German Pelvic Trauma Registry Initiative. Injury 42:997–1002
81. Prasarn ML, Horodyski M, Conrad B, Rubery PT, Dubose D, Small J, Rechtine GR (2012) Comparison of external fixation versus the trauma pelvic orthotic device on unstable pelvic injuries: A cadaveric study of stability. J Trauma Acute Care Surg 72:1671–1675
82. Rangger C, Kathrein A, Freund MC, Klestil T, Kreczy A (1998) Bone bruise

of the knee - Histology and cryosections in 5 cases. Acta Orthop Scand 69:291–294

83. Resnik CS, Stackhouse DJ, Shanmuganathan K, Young JWR (1992) Diagnosis of Pelvic Fractures in Patients with Acute Pelvic Trauma: Efficacy of Plain Radiographs. AJR 158:109–112
84. Riepl C, Beck A, Kraus M (2012) Präklinisches Management von Beckenverletzungen. Notarzt 28:125–136
85. Riesner H-J, Palm H-G, Friemert B, Lang P, AG Becken DGU (2021) Triangular minimally invasive spinopelvic stabilization for type C pelvic fractures according to AO/OTA and type IV according to FFP. Unfallchirurg 124:923–930
86. Rollmann MF, Herath SC, Kirchhoff F, Braun BJ, Holstein JH, Pohlemann T, Menger MD, Histing T (2017) Pelvic ring fractures in the elderly now and then – a pelvic registry study. Arch Gerontol Geriatr 71:83–88
87. Rommens PM (2007) Is there a role for percutaneous pelvic and acetabular reconstruction? Injury 38:463–477
88. Rommens PM, Arand C, Hofmann A, Wagner D (2019) When and how to operate fragility fractures of the pelvis? Indian J Orthop 53:128–137
89. Rommens PM, Arand C, Hopf C, Mehling I, Dietz SO, Wagner D (2019) Progress of instability in fragility fractures of the pelvis: An observational study. Injury 50:1966–1973
90. Rommens PM, Arand C, Thomczyk S, Handrich K, Wagner D, Hofmann A (2019) Fragilitätsfrakturen des Beckens. Unfallchirurg 122:469–482
91. Rommens PM, Hofmann A (2013) Comprehensive classification of fragility fractures of the pelvic ring: Recommendations for surgical treatment. Injury 44:1733–1744
92. Rommens PM, Wagner D, Hoffmann A (2012) Osteoporotische Frakturen des Beckenrings. Z Orthop Unfall 150:107–120
93. Rommens PM, Wagner D, Hofmann A (2017) Fragility Fractures of the Pelvis. JBJS Rev 5:e3
94. Rommens PM, Wagner D, Hofmann A (2019) Do We Need a Separate Classification for Fragility Fractures of the Pelvis ? J Orthop Trauma 33:S55–S60
95. Sauerland S, Bouillon B, Rixen D, Raum MR, Koy T, Neugebauer EAM

(2004) The reliability of clinical examination in detecting pelvic fractures in blunt trauma patients: a meta-analysis. Arch Orthop Trauma Surg 124:123–128

96. Scheyerer MJ, Osterhoff G, Wehrle S, Wanner GA, Simmen HP, Werner CML (2012) Detection of posterior pelvic injuries in fractures of the pubic rami. Injury 43:1326–1329
97. Schicho A, Schmidt SA, Seeber K, Olivier A, Richter PH, Gebhard F (2016) Pelvic X-ray misses out on detecting sacral fractures in the elderly – Importance of CT imaging in blunt pelvic trauma. Injury 47:707–710
98. Schildhauer TA, Ledoux WR, Chapman JR, Henley MB, Tencer AF, Chip Routt Jr ML (2003) Triangular osteosynthesis and iliosacral screw fixation for unstable sacral fractures: A cadaveric and biomechanical evaluation under cyclic loads. J Orthop Trauma 17:22–31
99. Schindler OS, Watura R, Cobby M (2007) Sacral insufficiency fractures. J Orthop Surg 15:339–346
100. Schmitz P, Baumann F, Grechenig S, Gaensslen A, Nerlich M, Müller MB (2015) The cement-augmented transiliacal internal fixator (caTIFI): an innovative surgical technique for stabilization of fragility fractures of the pelvis. Injury 46S4:S114–S120
101. Soles GLS, Ferguson TA (2012) Fragility fractures of the pelvis. Curr Rev Musculoskelet Med 5:222–228
102. Spiegl UJA, Schnake KJ, Osterhoff G, Scheyerer MJ, Ullrich B, Bula P, Siekmann H (2019) Imaging of Sacral Stress and Insufficiency Fractures. Z Orthop Unfall 157:144–153
103. Statistisches Bundesamt (Destatis) (2020) Verkehrsunfälle - Zeitreihen 2019. 5–6
104. Sterneder M, Lang P, Riesner H-J, Hackenbroch C, Friemert B, Palm H-G (2021) Insufficiency Fractures vs. Low-Energy Pelvic Ring Fractures – Epidemiological, Diagnostic and Therapeutic Characteristics of Fragility Fractures of the Pelvic Ring. Z Orthop Unfall Epub online ahead of print. https://doi.org/10.1055/a-1394-6502
105. Streicher H, Craney E (1980) Einführung in die Problematik der Mehrfachverletzungen. In: Streicher H-J, Rolle J (Hrsg.) Mehrfachverletzungen - Anaesthesiol. und Intensivmed. 127. Springer-

Verlag Berlin Heidelberg New York 1980, pp 6–20
106. Stuby FM, Schäffler A, Haas T, König B, Stöckle U, Freude T (2013) Insuffizienzfrakturen des Beckenrings. Unfallchirurg 116:351–364
107. Sullivan MP, Baldwin KD, Donegan DJ, Mehta S, Ahn J (2014) Geriatric Fractures About the Hip: Divergent Patterns in the Proximal Femur, Acetabulum, and Pelvis. Orthopedics 37:151–157
108. Taillandier J, Langue F, Alemanni M, Taillandier-Heriche E (2003) Mortality and functional outcomes of pelvic insufficiency fractures in older patients. Jt Bone Spine 70:287–289
109. Thiryayi WA, Thiryayi SA, Freemont AJ (2008) Histopathological perspective on bone marrow oedema, reactive bone change and haemorrhage. Eur J Radiol 67:62–67
110. Tile M (1988) Pelvic ring fractures: should they be fixed? J Bone Jt Surg [Br] 70:1–12
111. Tins BJ, Garton M, Cassar-Pullicino VN, Tyrrell PNM, Radhesh L, Singh J (2015) Stress fracture of the pelvis and lower limbs including atypical femoral fractures — a review. Insights Imaging 6:97–110
112. Tjardes T, Paffrath T, Baethis H, Shafizadeh S, Steinhausen E, Steinbuechel T, Rixen D, Bouillon B (2008) Computer assisted percutaneous placement of augmented iliosacral screws: A reasonable alternative to sacroplasty. Spine (Phila Pa 1976) 33:1497–1500
113. Tokumaru S, Toita T, Oguchi M, Ohno T, Kato S, Niibe Y, Kazumoto T, Kodaira T, Kataoka M, Shikama N, Kenjo M, Yamauchi C, Suzuki O, Sakurai H, Teshima T, Kagami Y, Nakano T, Hiraoka M, Mitsuhashi N, Kudo S (2012) Insufficiency Fractures After Pelvic Radiation Therapy for Uterine Cervical Cancer : An Analysis of Subjects in a Prospective Multi-institutional Trial , and Cooperative Study of the Japan Radiation Oncology Group (JAROG) and Japanese Radiation Oncology Study Group (JROSG). Int J Radiat Oncol Biol Phys 84:195–200
114. Tosounidis G, Culemann U, Stengel D, Garcia P, Kurowski R, Holstein JH, Pohlemann T (2010) Das komplexe Beckentrauma des älteren Patienten. Unfallchirurg 113:281–286
115. Tosounidis G, Culemann U, Wirbel R, Holstein JH, Pohlemann T (2007) Die perkutane transiliosakrale Zugschraubenosteosynthese des hinteren

Beckenrings. Unfallchirurg 110:669–674

116. Tosounidis G, Holstein JH, Culemann U, Holmenschlager F, Stuby F, Pohlemann T (2010) Changes in epidemiology and treatment of pelvic ring fractures in Germany: An analysis on data of German Pelvic Multicenter Study groups I and III (DGU/AO). Acta Chir Orthop Traumatol Čechosl 77:450–456
117. Tsiridis E, Upadhyay N, Gamie Z, Giannoudis P V (2007) Percutaneous screw fixation for sacral insufficiency fractures. J Bone Jt Surg [Br] 89-B:1650–1653
118. Ugurluer G, Akbas T, Arpaci T, Ozcan N, Serin M (2014) Bone complications after pelvic radiation therapy: Evaluation with MRI. J Med Imaging Radiat Oncol 58:334–340
119. Wagner D, Ossendorf C, Gruszka D, Hofmann A, Rommens PM (2015) Fragility fractures of the sacrum: how to identify and when to treat surgically? Eur J Trauma Emerg Surg 41:349–362
120. Westhoff J, Laurer H, Wutzler S, Wyen H, Mack M, Maier B, Marzi I (2008) Interventionelle Notfallembolisation bei schweren Beckenfrakturen mit arterieller Blutung. Unfallchirurg 111:821–828
121. Wohlrath B, Trentzsch H, Hoffmann R, Kremer M, Schmidt-Horlohè K, Schweigkofler U (2016) Präklinische und klinische Versorgung der instabilen Beckenverletzung. Unfallchirurg 119:755–762
122. World Health Organization (1998) Guidelines for preclinical evaluation and clinical trials in osteoporosis. https://apps.who.int/iris/handle/10665/42088. (Download-Datum: 24 Jan 2020)

7 Abbildungsverzeichnis

Abbildung 1: Beckenübersichtsaufnahme (BÜS) mittels konventioneller Röntgenuntersuchung. 6
Abbildung 2: Untersuchung mittels konventioneller Computertomographie (CT) bei V.a. Fragilitätsfraktur des Beckenrings (FFP) 7
Abbildung 3: Untersuchung mittels Magnetresonanztomographie (MRT) bei FFP . 9
Abbildung 4: Dual Energy CT (DECT) bei FFP 11
Abbildung 5: AO-Klassifikation von Beckenfrakturen 14
Abbildung 6: FFP Typ I 16
Abbildung 7: FFP Typ II 17
Abbildung 8: FFP Typ III 18
Abbildung 9: FFP Typ IV 19
Abbildung 10: Aufteilung des Patientenkollektives 27
Abbildung 11: Initiale Bildgebung nach adäquatem Beckentrauma 28
Abbildung 12: Initiale Bildgebung nach inadäquatem Trauma 29
Abbildung 13: Generierung des Studienkollektives für die Subgruppenanalyse zur Untersuchung des Einflusses der Veränderungen in der Diagnostik auf die Therapie bei Patienten nach inadäquatem Beckentrauma 30
Abbildung 14: Methodik zur Erfassung der Bildgebung für die Subgruppenanalyse zur Untersuchung des Einflusses der Veränderungen in der Diagnostik auf die Therapie bei Patienten nach inadäquatem Beckentrauma 31
Abbildung 15: Entwicklung des Verletzungsmuster nach adäquatem Beckentrauma 2008-2017 36
Abbildung 16: Entwicklung der Bildgebung zur Diagnosefindung nach adäquatem Beckentrauma 2008-2017 38
Abbildung 17: Verteilung der AO-Frakturtypen (A-Fraktur, B-Fraktur, C-Fraktur) bei Beckenringfrakturen nach adäquaten Beckentrauma 2008-2017 39
Abbildung 18: Übersicht Therapieregime nach adäquatem Beckentrauma abhängig vom AO-Frakturtyp 41
Abbildung 19: Entwicklung des Anteils an intensivpflichtigen Patienten bei Patienten nach adäquatem Beckentrauma von 2008 bis 2017 43
Abbildung 20: Entwicklung der Gesamtliegedauer bei Patienten nach adäquatem Beckentrauma 2008-2017 44

Abbildung 21: Häufigkeiten der verwendeten Bildgebung zur Diagnosefindung bei Patienten nach inadäquatem Beckentrauma 48
Abbildung 22: Entwicklung der Anteile der Bildgebung ohne Ödemnachweis und der Bildgebung mit Ödemnachweis bei Patienten mit Beckenringfraktur nach inadäquatem Beckentrauma 49
Abbildung 23: Häufigkeiten der einzelnen FFP-Frakturtypen bei Patienten mit Beckenringfrakturen nach inadäquatem Trauma 51
Abbildung 24: Therapieregime: Entwicklung Therapieregime bei Patienten nach inadäquatem Beckentrauma 52
Abbildung 25: Entwicklung der Gesamtliegedauer bei Patienten nach inadäquatem Beckentrauma 2008-2017 54
Abbildung 26: Anteil der operativen Therapie für FFP Typ I-IV jeweils abhängig von der verwendeten Bildgebung 56

8 Tabellenverzeichnis

Tabelle 1: Übersicht Unfallmechanismus: adäquates und inadäquates Beckentrauma 2
Tabelle 2: Entwicklung der Altersmittelwerte bei Patienten mit Beckenringfraktur nach adäquatem Beckentrauma 2008-2017 34
Tabelle 3: Entwicklung der Altersmittelwerte bei Patienten nach inadäquatem Beckentrauma 2008-2017 45
Tabelle 4: t-Werte der Patienten mit Insuffizienzfraktur des Beckenrings und der Patienten nach niederenergetischem Trauma 58
Tabelle 5: Anteile der verwendeten diagnostischen bildgebenden Verfahren jeweils für Patienten mit Insuffizienzfraktur des Beckenrings und für Patienten mit Beckenringfraktur nach niedrigenergetischen Trauma 59
Tabelle 6: Relative Verteilung der FFP-Frakturtypen (I-IV) jeweils für Patienten mit Insuffizienzfraktur des Beckenrings und für Patienten mit Beckenringfraktur nach niedrigenergetischen Trauma 60
Tabelle 7: Relative Anteile des Therapieregimes (konservativ vs. operativ) jeweils für Patienten mit Insuffizienzfraktur des Beckenrings und für Patienten mit Beckenringfraktur nach niedrigenergetischen Trauma 61
Tabelle 8: relative Anteile der verwendeten Osteosyntheseverfahren am dorsalen Beckenring 62
Tabelle 9: relative Anteile der verwendeten Osteosyntheseverfahren am ventralen Beckenring 63

9 Danksagung

Die Danksagung wurde aus Gründen des Datenschutzes entfernt.

10 Lebenslauf

Der Lebenslauf wurde aus Gründen des Datenschutzes entfernt.

Der Lebenslauf wurde aus Gründen des Datenschutzes entfernt.